

INSTITUTO DE CARDIOLOGÍA Y CIRUGÍA CARDIOVASCULAR
CIUDAD DE LA HABANA, CUBA

ARTÍCULO BREVE

VALVULOPLASTIA MITRAL PERCUTÁNEA EN LA GESTANTE CON ESTENOSIS MITRAL. RESULTADOS A LARGO PLAZO

Dr. Julio C. Echarte-Martínez¹, Dr. Juan Valiente-Mustelier², Dr. Pedro Román-Rubio³ y
Dr. Francisco L. Moreno-Martínez⁴

1. Especialista de I y II Grados en Cardiología. Doctor en Ciencias Médicas. Profesor Titular. UCM-La Habana. e-mail: jecharte@infomed.sld.cu
2. Especialista de I y II Grados en Cardiología. Asistente. UCM-La Habana.
3. Especialista de I Grado en Medicina General Integral y en Cardiología. Hospital Ginecoobstétrico "González Coro". La Habana. Asistente. UCM-VC.
4. Especialista de I y II Grados en Cardiología. Instructor de la UCM-VC.

Recibido: 14 de enero de 2010

Aceptado para su publicación: 05 de febrero de 2010

Resumen

La valvuloplastia mitral percutánea puede realizarse durante la gestación sin elevado riesgo de mortalidad materno fetal. En Cuba, no existían antecedentes de la aplicación de esta técnica en este tipo de pacientes. Se realizaron 9 valvuloplastias a gestantes (por el método de Inoue), de un total de 110 procedimientos realizados en forma consecutiva entre el 17 de junio de 1998 al 30 de junio 2004 en el Instituto de Cardiología y Cirugía Cardiovascular, las que fueron evaluadas hasta el 17 de junio del 2009. El seguimiento máximo fue de 11 años, mínimo de 6,26 y promedio de 8,26 años. Antes de la

valvuloplastia las gestantes estaban en clase funcional III-IV (*New York Heart Association*). Las áreas valvulares medidas por eco-planimetría eran $\leq 1,01 \text{ cm}^2$. Una gestante con área valvular de $1,52 \text{ cm}^2$, después de la valvuloplastia, quedó con insuficiencia mitral moderada que pasó a severa a las 26 semanas con necesidad de reemplazo valvular mitral sin complicación materna o fetal. Las restantes no presentaron sucesos adversos durante el seguimiento a largo plazo ni alteración en el desarrollo de los niños. No hubo mortalidad. Por tanto, podemos concluir que la valvuloplastia mitral percutánea es un procedimiento factible en la

gestante con estenosis mitral cuyos resultados se mantienen a corto, mediano y largo plazos.

Palabras clave: Valvuloplastia mitral percutánea, gestante

Percutaneous mitral valvuloplasty in pregnant women with mitral stenosis: long-term results

Abstract

Percutaneous mitral valvuloplasty can be performed during pregnancy without a high risk of maternal-fetal mortality. In Cuba, there was no precedent of the implementation of this technique in this kind of patients. Nine valvuloplasties were performed in pregnant women (using the Inoue method), form a total of 110 procedures carried out in a consecutive way between June 17th 1998 and June 30th 2004 at the Cardiology and Cardiovascular Surgery Institute, which were assessed up to June 17th 2009. The longest follow-up was 11 years, the minimum 6.26

years and the average 8.26 years. Before the valvuloplasty, the pregnant women were in the functional classes III and IV (New York Heart Association). The valvular areas measured by echoplanimetry were $\leq 1,01 \text{ cm}^2$. A patient presenting a valvular area of 1.52 cm^2 showed after the valvuloplasty a moderated mitral insufficiency which evolved to a severe insufficiency at 26 weeks, being necessary a mitral valve replacement with no maternal or fetal complication. The other patients did not present adverse events during the long-term follow-up or any alteration in the development of the children. There was no mortality. Therefore, it can be concluded that the percutaneous mitral valvuloplasty is a feasible procedure in pregnant women with mitral stenosis and its results are maintained in the short, medium and long-run.

Key words: Percutaneous mitral valvuloplasty, pregnant woman

INTRODUCCIÓN

Aunque la estenosis mitral (EM) ha declinado en los EEUU¹ y Europa^{2,3}, aún prevalece en países en desarrollo⁴, y Cuba, no es una excepción de esta regla⁵. En el año 2006, según datos del Anuario estadístico del Ministerio de Salud Pública, 207 pacientes fallecieron debido a enfermedades reumáticas crónicas del corazón, para una tasa de 1,8 fallecidos por cada 100 000 habitantes, por lo que la cardiopatía reumática y sus secuelas en el aparato valvular, constituyen aún un problema de salud en nuestro país.

Durante el embarazo se produce un incremento de la volemia y del gasto cardíaco, este incremento, típicamente de 30-50 %, comienza en el primer trimestre y su valor máximo tiene lugar entre las 20 y 24 semanas de gestación. Estas condiciones pueden exacerbar la gravedad de la EM y los síntomas que la acompañan⁶. La valvuloplastia mitral percutánea (VMP) puede realizarse durante la gestación sin elevado riesgo de mortalidad y morbilidad materno fetal⁷. En Cuba, no existían antecedentes de la aplicación de esta técnica en este tipo de pacientes. Nuestro objetivo ha sido mostrar los resultados obtenidos a corto, mediano y largo plazos con dicho procedimiento terapéutico, tanto en la madre como en los niños nacidos fruto de la concepción.

MÉTODO

Población estudiada

Se estudiaron 9 gestantes con estenosis mitral en forma consecutiva a las que se les realizó VMP, (método de Inoue) en el Instituto de Cardiología y Cirugía Cardiovascular de un total de 110 VMP realizadas (entre el 17 de junio de 1998 al 17 de junio del 2009), las que fueron evaluadas hasta el 17 de junio del 2009. Las estudiadas mostraban deterioro de la clase funcional [III-IV de la *New York Heart Association* (NYHA)].

La valvuloplastia se realizó con los siguientes criterios de inclusión: a) pacientes sintomáticas (clase funcional mayor o igual a II de la NYHA), b) estenosis mitral reumática pura o predominante, moderada-grave (área valvular mitral $\leq 1.4 \text{ cm}^2$). y c) puntuación de Wilkins⁸, para la anatomía del aparato valvular mitral entre 4 y 12 puntos.

Criterios de exclusión: a) presencia de insuficiencia mitral moderada o severa, b) anatomía poco apropiada (puntuación de Wilkins mayor de 12), c) historia de embolismo sistémico reciente, d) imágenes sospechosas de trombo en el ecocardiograma, e) presencia de otra valvulopatía asociada que requiriera tratamiento quirúrgico a corto o medio plazo y f) alteraciones graves de la coagulación sanguínea.

Se consideraron complicaciones mayores: taponamiento cardíaco, embolismo sistémico con secuelas,

insuficiencia mitral grave y muerte. Y menores: accidente vascular transitorio, hematoma que requirió transfusión, complicaciones vasculares periféricas.

Los sucesos adversos después de la valvuloplastia acaecidos durante el seguimiento fueron: reestenosis (pérdida del 50 % del área obtenida con la VMP), grado funcional mayor o igual a III de la NYHA, valvuloplastia mitral repetida, cirugía de reemplazo valvular, endocarditis infecciosa y muerte cardíaca durante el seguimiento.

Todas las pacientes fueron evaluadas desde el punto de vista clínico y obstétrico. Se les realizó un electrocardiograma y una ecocardiografía en modo M, bidimensional y Doppler. Se tomó como referencia la puntuación de Wilkins para la evaluación de la anatomía mitral, y se realizó un cateterismo cardíaco derecho e izquierdo con el fin de medir las presiones en el circuito menor y el gradiente transvalvular mitral. Esta evaluación se realizó antes y después de la VMP.

La profilaxis para la endocarditis infecciosa se realizó con cefazolina 1 gramo intravenoso media hora antes hasta 24 horas después del procedimiento, así como se protegió con mandil plomado el abdomen y la pelvis de la gestante para disminuir el riesgo de las radiaciones en el feto.

La VMP se efectuó con el consentimiento de pacientes y familiares, luego de informárseles en qué consistía el procedimiento que se les iba a realizar, las posibilidades de éxito, los riesgos y las posibles complicaciones.

De acuerdo al tiempo de realizada la valvuloplastia los resultados quedaron definidos en:

1. Inmediatos, desde el final del procedimiento hasta los primeros 30 días, incluye el ecocardiograma realizado a las 24 horas.
2. Corto plazo, entre el día número 31 y los 12 meses siguientes.
3. Mediano plazo, de 13-48 meses.
4. Largo plazo, de 48 meses en adelante.

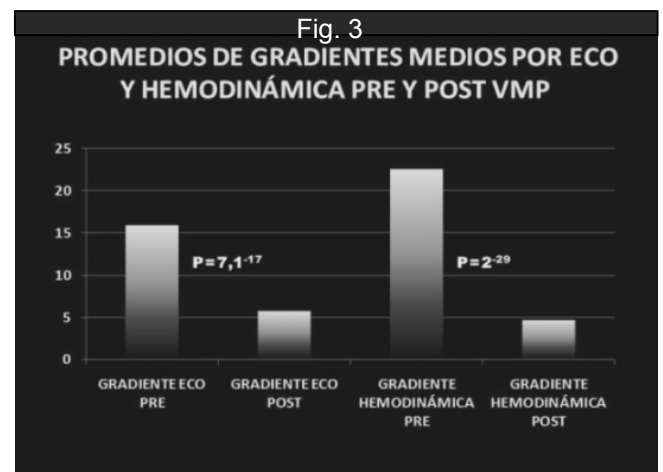
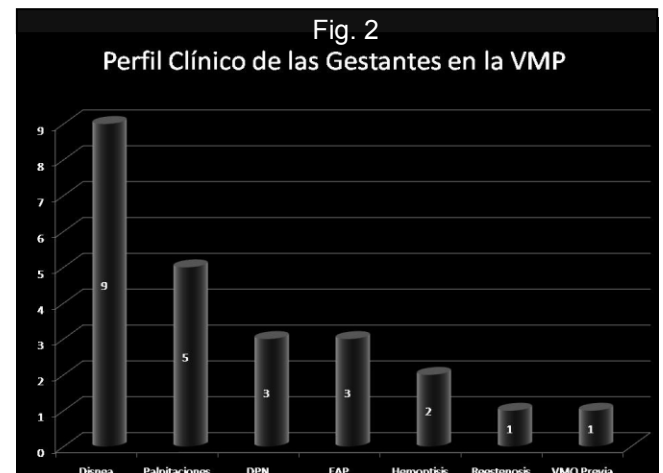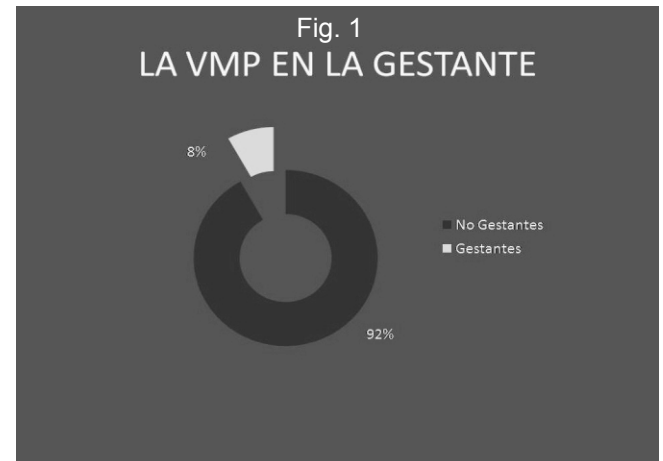La evaluación posparto de las pacientes, así como el seguimiento del desarrollo de los niños fue definido por el cardiólogo y el pediatra respectivamente.

RESULTADOS

Población estudiada y perfil clínico de las pacientes

De las 110 valvuloplastias realizadas, 9 correspondieron a gestantes. El síntoma predominante en ellas fue la disnea, en tres además, edema agudo del pulmón y solo una presentaba una reestenosis mitral

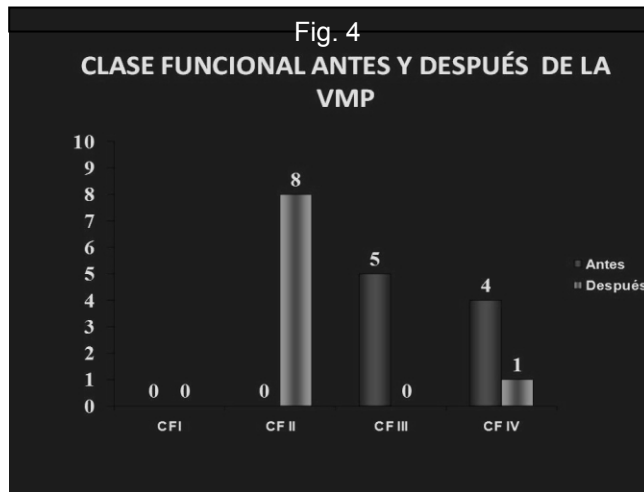
poscomisurotomía quirúrgica (Fig. 1 y 2).



Gradiente transvalvular mitral y clase funcional pre y post-valvuloplastia

El promedio del gradiente transmitral medido por ecocardiograma y por cateterismo mostró un evidente descenso una vez realizada la VMP, con clara significación estadística, lo que está en

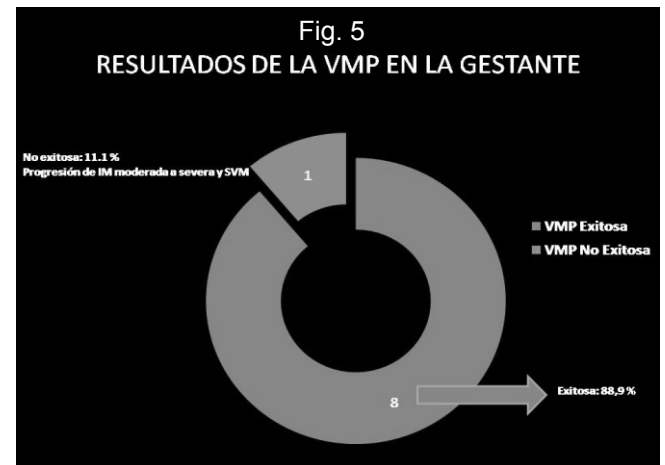
consonancia con el deterioro de la clase funcional que presentaban los pacientes antes del procedimiento y su evidente mejoría posterior (Fig. 3 y 4).



Resultado de la valvuloplastia mitral percutánea (inmediato y largo plazo)

El resultado fue exitoso en 8 pacientes (88,9 %) del total de 9 valvuloplastias realizadas. Los detalles

quedan expresados en la Figura 5.



Otros detalles clínicos, de la anatomía valvular, el seguimiento y los sucesos adversos quedaron expuestos en las Tablas 1, 2, 3 y 4. En ellas se resalta que todas las pacientes han sido evaluadas por consulta externa a largo plazo. El seguimiento mayor fue de 11 años, el menor, de 6,26 y el promedio, de 8,26 años. Un solo parto se produjo por cesárea por indicación obstétrica.

Tabla 1. Edad biológica y edad gestacional de las pacientes sometidas a VMP.

No.	Edad biológica	Edad gestacional (Semanas)	Trimestre
1	32	21	Segundo
2	23	36	Tercero
3	34	27	Tercero
4	33	33	Tercero
5	37	20	Segundo
6	24	22	Segundo
7	27	24	Segundo
8	29	21	Segundo
9	21	22	Segundo

Tabla 2. Áreas valvulares pre y post-VMP, puntuación de Wilkins y vía del parto.

Paciente	Área valvular (cm ²)		Puntuación de Wilkins	Procedimiento		Parto	
	Pre VMP	Post VMP		Exitoso	No exitoso	Transpelviano	Por cesárea
1	0,8	2	12	X		X	
2	0,9	2	9	X		X	
3	0,97	1,52	9	X		X	
4	1,01	1,61	6	X		X	
5	0,7	2	6	X		X	
6	0,93	2	7	X		X	
7	0,79	1,5	6		X		X
8	0,7	1,76	4	X		X	
9	1,0	1,9	8	X		X	

Tabla 3. Seguimiento de las gestantes.

Número de la gestante	Fecha de intervención	Fecha final de seguimiento	Seguimiento (años)
1	17/06/1998	17/06/2009	11,00
2	01/02/1999	17/06/2009	10,38
3	27/04/2000	17/06/2009	9,14
4	10/08/2000	17/06/2009	8,85
5	09/01/2001	17/06/2009	8,44
6	28/12/2001	17/06/2009	7,47
7	18/10/2002	17/06/2009	6,66
8	19/02/2003	17/06/2009	6,33
9	12/03/2003	17/06/2009	6,26
Promedio de años de seguimiento:			8.28
Máximo:			11.00
Mínimo:			6.26

Tabla 4. Eventos adversos en el seguimiento de la VMP.

Seguimiento	No. de casos	Eventos adversos
Inmediato	1	Insuficiencia mitral grave y sustitución valvular mitral
Corto	-	-
Medio	-	-
Largo plazo	8	-
TOTAL	9	2

DISCUSIÓN

Es sabido que la estenosis mitral predomina en la mujer. El sexo femenino representa las dos terceras partes de los pacientes con esta enfermedad⁹. Nuestra casuística concuerda con la literatura revisada. Los hombres sólo representaron el 8 % del total.

Por otro lado, la cardiopatía valvular reumática, específicamente la estenosis mitral, es uno de los desafíos con que se enfrenta el equipo de médicos de la familia, cardiólogos, cirujanos cardiovasculares y obstetras durante la gestación, debido a que constituye alrededor del 90 % de todas las lesiones valvulares que se presentan durante el embarazo¹⁰⁻¹⁴. Su complicación más frecuente (el edema agudo del pulmón), tiene alto riesgo de mortalidad en el binomio materno-fetal^{10,15,16}; la historia natural de la enfermedad muestra que hay un significativo aumento en la frecuencia de complicaciones tanto para la madre como para el feto. En la primera, las complicaciones más frecuentes, son el edema agudo del pulmón y las arritmias, y para el feto, son el nacimiento prematuro y el desarrollo intrauterino retardado. En pacientes con clase funcional III-IV de la NYHA, la mortalidad materna y fetal ha sido estimada en 7 y 30 % respectivamente⁶.

En el mundo actual las estrategias terapéuticas de la estenosis mitral incluyen el tratamiento médico y el quirúrgico (comisurotomía mitral cerrada o abierta y sustitución valvular mitral por prótesis biológicas o mecánicas)^{9,10}. Hasta hace relativamente poco tiempo la conducta ante la embarazada en muchos casos era expectante¹⁰. Posteriormente surgió la VMP como alternativa de tratamiento y actualmente, se sabe que sus resultados son comparables con los de la comisurotomía mitral con bajo riesgo¹⁷⁻²⁰. En nuestra serie hubo 9 gestantes con estenosis mitral, a 3 de ellas se les realizó la VMP durante el tercer trimestre del embarazo presentando un edema agudo del pulmón. Las restantes llegaron a nosotros en clase funcional III-IV. En todos los casos el procedimiento se consideró exitoso, excepto en una, donde la ventriculografía contrastada y la ecocardiografía Doppler demostraron insuficiencia mitral moderada después de la VMP. Sin embargo, en la semana 26 del embarazo la paciente no toleró la sobrecarga de volumen y el grado de insuficiencia mitral, aumentó su severidad en una paciente, por demás con un diámetro auricular izquierdo pequeño (29 mm), por lo que se le recomendó la cirugía de sustitución valvular por prótesis, la cual se produjo

con éxito y sin complicaciones, tanto para la madre como para el feto.

La VMP constituye en la actualidad el procedimiento terapéutico de elección en las gestantes con estenosis mitral, ya que la comisurotomía mitral cerrada constituye un riesgo de mortalidad materna y la abierta aún mayor, sobre todo fetal, por el peligro de hemorragia^{10,11,15}. Otros autores han publicado series en las que la muestra estaba constituida, en su totalidad, por pacientes embarazadas o mujeres a las que se les realizó la valvuloplastia para poder concebir su embarazo, con muy buenos resultados, sin repercusión del procedimiento sobre el desarrollo fetal y posteriormente, de los niños después de varios años de seguimiento²¹⁻³⁰. En nuestra serie el seguimiento se efectuó a largo plazo, tanto en las madres como en los niños, con excepción de la paciente con insuficiencia mitral que requirió cirugía, no se produjeron complicaciones en las madres y el desarrollo de los niños ha sido normal.

Al margen de esta publicación contamos con 21 VMP en gestantes, pero no han sido incluidas en esta serie, pues hemos querido hacer énfasis en los resultados a largo plazo.

Los beneficios van más allá e incluyen también menor riesgo materno y fetal por disminución de los fenómenos embólicos y de las posibilidades de hemorragia y de fetopatías por anticoagulación, en pacientes con prótesis valvular mitral y embarazo^{9,11,13}. Independiente de los buenos resultados que se puedan obtener con la valvuloplastia en embarazadas, en el segundo o tercer trimestre, lo que resulta más adecuado es realizar el diagnóstico de la estenosis mitral antes de la concepción en la mujer, sobre todo si tenemos en cuenta que contamos con una red de atención primaria y una Red Cardiológica Nacional organizada. De no ser así, la captación precoz de la gestante y la determinación de la realización del procedimiento, en las mejores condiciones clínicas de la paciente después de la organogénesis (12 semanas), evitaría los riesgos de la hipervolemia cuyo valor máximo se produce más tarde en la gestación (20-24 semanas)⁶.

CONCLUSIONES

Aunque se requieren estudios ulteriores con un mayor número de pacientes para aumentar la fiabilidad estadística, se puede concluir que la valvuloplastia mitral percutánea es un procedimiento factible en la gestante con estenosis mitral cuyos

resultados se mantienen a corto, mediano y largo plazos.

REFERENCIAS BIBLIOGRÁFICAS

- Bonow RO, Blase A, Carabello BA, Chatterjee K, De León jr AC, Faxon DP, et al. 2008 Focused Update Incorporated Into the ACC/AHA 2006 Guidelines for the Management of Patients With Valvular Heart Disease: A Report of the American College of Cardiology/American Heart Association Task Force on Practice Guidelines (Writing Committee to Revise the 1998 Guidelines for the Management of Patients With Valvular Heart Disease) Endorsed by the Society of Cardiovascular Anesthesiologists, Society for Cardiovascular Angiography and Interventions, and Society of Thoracic Surgeons. *J Am Coll Cardiol.* 2008; 52(13):e1-e142.
- Almange C. Pathologies cardiaques chez la femme enceinte. *Le Praticien en Anesthésie. Réanimation.* 2008;12(6):391-7.
- Stangl V, Schad J, Gossing G, Adrian Borges A, Baumann G, Stangl K. Maternal heart disease and pregnancy outcome: A single-centre experience. *Eur J Heart Fail.* 2008;10(9):855-60.
- Haththotuwa HR, Attygalle D, Jayatilleka A, Karunaratna V, Thorne SA. Maternal mortality due to cardiac disease in Sri Lanka. *Int J Gynecol Obstet.* 2009;104(3): 194-8.
- Ministerio de Salud Pública. Anuario Estadístico del MINSAP 2006. La Habana: MINSAP; 2006.
- Notrica M, Wisner J, Villagra L, Rossin A, Gonzalia D, Adaro M, et al. Life-saving percutaneous mitral valvuloplasty on a pregnant woman with refractory cardiogenic shock. *Heart Lung Circ.* 2009;18(4):301-4.
- Esteves CA, Muñoz JS, Braga S, Andrade J, Meneghelo Z, Gomes N, et al. Stenosis. Immediate and long-term follow-up of percutaneous balloon mitral valvuloplasty in pregnant patients with rheumatic mitral stenosis. *Am J Cardiol.* 2006;98(6):812-6.
- Wilkins GT, Weyman AE, Abascal VM, Block PC, Palacios IF. Percutaneous balloon dilatation of the mitral valve: an analysis of echocardiographic variables related to outcome and the mechanism of dilatation. *Br Heart J.* 1988;60:299-308.
- Braunwald E. Valvular Heart Disease. En: *Heart Disease: A textbook of Cardiovascular Disease.* 6th ed. Philadelphia: W.B. Saunders Company; 2001. 1297 p.
- Andrade J, Maldonado M, Pontes S, Elmec AR, de Sousa E. Papel de la valvuloplastia mitral por catéter-balón durante el embarazo en mujeres portadoras de estenosis mitral reumática. *Rev Esp Cardiol.* 2001;54:573-9.
- Mangione JA, Zuliane MS, Del Castillo JM, Nogueira EA, Arie S. Percutaneous double balloon mitral valvotomy in pregnant woman. *J Am Coll Cardiol.* 1989;64:99-102.
- McFaul PB, Dornan JC, Lamki H, Boile D. Pregnancy complicated by heart disease. A review of 519 women. *Br J Obstet Gynaecol.* 1998;95:861-7.
- Stephen SJ. Changing patterns of mitral stenosis in childhood and pregnancy in Sri-Lanka. *J Am Coll Cardiol.* 1992;19:1276-84.
- Lim ST. Rheumatic heart diseases in pregnancy. *Ann Acad Med Singapore.* 2002;31(3):340-8.
- González Maqueda I, Armada Romero E, Díaz Recasens J, Gallego García P, García Moll M, González García A, et al. Guías de práctica clínica de la Sociedad Española de Cardiología en la gestante con cardiopatía. *Rev Esp Cardiol.* 2000; 53:1474-95.
- Krishnamoorthy KM, Radhakrishnan S, Sirvastava S. Simultaneous echocardiographic and catheterization gradients and mitral valve area during balloon mitral valvuloplasty. *Indian Heart J.* 1999;51(4):410-3.
- Reyes VP, Soma B, Wynne J, Stephenson LW, Raju R, Fromm BS, et al. Percutaneous balloon valvuloplasty compared with open surgical commissurotomy for mitral stenosis. *N Engl J Med.* 1994;331:961-67.
- Mayes CE, Cigarroa JE, Lange RA, Hills LD. Percutaneous mitral balloon valvuloplasty. *Clin Cardiol (United States).* 1999;22(8):501-3.
- Guha S, Chattopadhyay A, Nasipuri JN, Hazra BR, Chakraborty TK. A comparative study of balloon mitral valvuloplasty and closed mitral commissurotomy in patients with rheumatic mitral stenosis. *J Indian Med Assoc.* 1999;97(7):252-4.
- Cardoso LF, Rati MA, Pomerantzeff PM, Medeiros C, Tarasoutchi F, Rossi EG, et al. Comparison between balloon valvuloplasty and open commissurotomy for mitral stenosis. *Arq Bras Cardiol.* 1998;70(6):415-21.
- Hernández JM, Castillo JL, Alonso JH, Álvarez de Cienfuegos F, Bullones J, Álvarez J, et al. Actuarial follow-up after percutaneous mitral

- valvotomy. Incidence and event-predicting factors. *Rev Esp Cardiol*. 1999; 52(7):503-11.
22. Hernández R, Bañuelos C, Alfonso F, Goicolea J, Fernández-Ortiz A, Escaned J, et al. Long-term clinical and echocardiographic follow-up after percutaneous mitral valvuloplasty with the Inoue balloon. *Circulation*. 1999;99(12):1580-6.
 23. Routray SN, Mishra TK, Swain S, Patnaik UK, Behera M. Balloon mitral valvuloplasty during pregnancy. *Int J Gynaecol Obstet*. 2004;85(1):18-23.
 24. Fellat I, Oukerraj L, Doghmi N, Bennani R, Fellat N, Elhaitem N, et al. Percutaneous mitral valvuloplasty in the pregnant woman Moroccan experience. *Ann Cardiol Angeiol (Paris)*. 2003;52(3):139-42.
 25. Salome N, Dias CC, Ribeiro J, Goncalves M, Fonseca C, Ribeiro VG. Balloon mitral valvuloplasty during pregnancy – our experience. *Rev Port Cardiol*. 2002;21(12):1437-44.
 26. Nercolini DC, da Rocha Loures Bueno R, Eduardo Guérios E, Tarastchuk JC, Pacheco AL, Piá de Andrade PM, et al. Percutaneous mitral balloon valvuloplasty in pregnant women with mitral stenosis. *Catheter Cardiovasc Interv*. 2002; 57(3):318-22.
 27. Lee CH, Chow WH, Kwok OH. Percutaneous balloon mitral valvuloplasty during pregnancy: long-term follow-up of infant growth and development. *Hong Kong Med J*. 2001;7(1):85-8.
 28. Mangione JA, Lourenco RM, Dos Santos ES, Shigueyuki A, Mauro MF, Cristovao SA, et al. Long-term follow-up of pregnant women after percutaneous mitral valvuloplasty. *Catheter Cardiovasc Interv*. 2000;50(4):413-7.
 29. Langerveld J, Ernst JM, Plokker HW, Defauw JJ, van Hemel NM, Jaarsma W. Dyspnea in pregnant female immigrants due to unexpected mitral valve stenosis. *Ned Tijdschr Geneesk*. 2004;148(30): 1473-7.
 30. Sivadasanpillai H, Srinivasan A, Sivasubramoniam S, Kavassery Mahadevan K, Kumar A, Titus T, et al. Long-term outcome of patients undergoing balloon mitral valvotomy in pregnancy. *Am J Cardiol* 2005;95(12):1504-6.