



Revista Chilena de Cirugía

ISSN: 0379-3893

editor@cirujanosdechile.cl

Sociedad de Cirujanos de Chile
Chile

CALDERON O., W.; CABELLO P., R.; COVARRUBIAS C., P.; PARADA C., F.; PIÑA R., J.; ANZIANI O., F.; HODGSON O., F.; CORDERO R., M^a; CALDERÓN, D.

Reconstrucción de lesiones de extremidad inferior con Colgajo de Arteria Sural Superficial,
experiencia de 10 años

Revista Chilena de Cirugía, vol. 59, núm. 2, abril-, 2007, pp. 132-135

Sociedad de Cirujanos de Chile

Santiago, Chile

Disponible en: <http://www.redalyc.org/articulo.oa?id=345531923009>

- Cómo citar el artículo
- Número completo
- Más información del artículo
- Página de la revista en redalyc.org

redalyc.org

Sistema de Información Científica

Red de Revistas Científicas de América Latina, el Caribe, España y Portugal

Proyecto académico sin fines de lucro, desarrollado bajo la iniciativa de acceso abierto

ARTÍCULOS DE INVESTIGACIÓN

Reconstrucción de lesiones de extremidad inferior con Colgajo de Arteria Sural Superficial, experiencia de 10 años*

Reconstruction of lower extremity lesions with superficial sural artery flap. A ten-year experience

Drs. W. CALDERON O.¹, R. CABELLO P.², P. COVARRUBIAS C.³, F. PARADA C.³, J. PIÑA R.⁴ Srs. F. ANZIANI O.⁵, F. HODGSON O.⁵, M^a CORDERO R.⁵, D. CALDERÓN⁶

¹Servicio de Cirugía Plástica y Quemados Hospital del Trabajador de Santiago. ²Servicio de Cirugía Plástica Hospital Militar de Santiago. ³Becados Cirugía General Universidad de Chile. ⁴Servicio de Urgencia Hospital del Trabajador de Santiago. ⁵Internos Facultad de Medicina Universidad de Chile. ⁶Alumno Universidad Mayor. Santiago. Chile

RESUMEN

La cobertura de heridas complejas en extremidades inferiores es un desafío de difícil manejo. Se realizó un estudio retrospectivo, analizando el resultado y las complicaciones en el uso del colgajo sural a pedículo distal para cobertura de defectos de extremidad inferior. Material y Método: Revisión de fichas clínicas de todos los pacientes sometidos a colgajo sural en los Hospitales Militar y Trabajador de Santiago entre los años 1995 y 2005, analizando características epidemiológicas, técnica quirúrgica y complicaciones del procedimiento. Resultados: Colgajos surales totales: 40 casos. Etiología de lesión: Fracturas: 33 casos (82,5%), heridas complejas (infectadas, inestables) 4 casos (10%), desforramiento: 2 casos (5%) y quemadura: 1 caso (2,5%). En 20 casos no hubo complicación, y dentro de las complicaciones se encontraron necrosis parcial: 8 casos (20%), infección: 5 casos (12,5%), epidermolísis: 4 casos (10%) y seroma en 3 casos (7,5%). No se reportaron casos de necrosis total. Conclusión: El colgajo sural a pedículo distal es una alternativa válida de cobertura en lesiones complejas de extremo distal de extremidad inferior, con complicaciones de manejo aceptables, y con buen resultado a largo plazo.

PALABRAS CLAVE: **Colgajo sural, extremidad inferior, heridas.**

SUMMARY

Background: The covering of complex wounds of lower extremities is a difficult challenge. Aim: To analyze the results and complications on the use of sural flaps with distal pedicle for the covering of lower extremity defects. **Material and Methods:** We reviewed the clinical records of all the patients that had sural flaps between 1995 and 2005 at the Military Hospital and Workers Hospital of Santiago, Chile. We analyzed the epidemiologic characteristics, surgical techniques and complications of the procedure. **Results:** We found 40 cases of sural flaps. The etiology of the lesions were fractures in 33 cases (82.5%), complex wounds: four cases (10%), skin tearing and muscle laceration in 2 cases (5%) and burns 1 case (2.5%).

*Recibido el 29 de Septiembre de 2006 y aceptado para publicación el 5 de Noviembre de 2006.

Correspondencia: Dr Wilfredo Calderón O

Ramón Carnicer 185. Santiago. Chile

Fax: 6853457

e mail:wcalderon@hts.cl

20 cases there were no complications. Eight cases had partial necrosis (20%), five had infections (12.5%), four had epidermolysis and three had a seroma (7.5%). There were no reports of total necrosis. *Conclusions:* Sural flaps with a distal pedicle are a valid alternative for the covering of complex wounds of the distal portion of lower extremities, with a low rate of complications and good long term results.

KEY WORDS: *Sural flap, lower extremity, complex wounds.*

INTRODUCCIÓN

La reparación de lesiones de partes blandas del tercio distal de la pierna y el pie, ha constituido un desafío para la cirugía plástica reconstructiva. La literatura nos ha permitido informarnos de numerosos procedimientos para la cobertura cutánea de estas regiones, siendo una excelente alternativa para estos defectos el colgajo sural. El propósito de este trabajo es demostrar a través de la revisión de fichas clínicas de todos los pacientes sometidos a colgajo sural en el Hospital Militar y en el Hospital del Trabajador de Santiago entre los años 1995 y 2005, la versatilidad de este colgajo, lo que permite una adecuada cobertura de la zona expuesta.

MATERIAL Y MÉTODO

Se realizó una revisión de fichas clínicas de todos los pacientes sometidos a cirugía de reconstrucción de la porción distal de la pierna con colgajo sural en los Hospitales Militar y Trabajador de Santiago entre los años 1995 y 2005, analizando características epidemiológicas, técnica quirúrgica y complicaciones del procedimiento.

El colgajo sural de base distal fue usado en un total de 40 pacientes. El colgajo sural está compuesto de tejido celular subcutáneo, fascia, nervio, vena y arteria sural. Esta última desciende hasta el tobillo en un 65% de los casos y termina en un plexo suprafascial. Este colgajo no debe extenderse más allá de las dos cabezas de los gastrocnemios porque estos elementos se profundizan a este nivel¹. El colgajo se basa sobre el trayecto del nervio sural el cual atraviesa la profundidad de la fascia al nivel de la mitad de la pierna y va acompañado por la arteria sural que desciende hasta la región retromaleolar, lo que forma una red vascular. Numerosas anastomosis existen entre la arteria peronea y la arteria peronea septocutánea perforante. La anastomosis más distal está localizada a 5 cm del vértice del maléolo considerándose el punto de pivote del pedículo.

Técnica Quirúrgica

Para mejor diseño del colgajo se coloca al paciente en decúbito prono con utilización de torni-

quete, visualizamos el relieve de las dos cabezas de los gastrocnemios y dibujamos el colgajo en relación con el defecto a cubrir, descendemos sobre el trayecto de la arteria, vena y nervio sural extendiéndose hasta 8 cm del vértice del maléolo peroneo tibial, punto de pivote del colgajo (sitio de anastomosis entre la arteria sural y la arteria peronea septocutánea perforante). Se practica una incisión en la piel (isla del colgajo) incluyendo la grasa, fascia y pedículo hasta el epimysio muscular. Elevados ambos, procedemos a ligar el paquete vásculonervioso (el nervio sural proximalmente se profundiza en los vientres musculares de los gastrocnemios, así se evita neuromas posteriores). El pedículo es disecado con inclusión de la fascia en todo su trayecto hasta el punto de pivote; entonces se realiza un arco de rotación, esto permite la cobertura del defecto. La zona donante del colgajo en ocasiones se cierra directamente; en otras es necesario la utilización de injerto dermo epidérmico. Los grandes colgajos (10-13 cm) pueden ser elevados pero están sujetos a congestión venosa¹⁻⁵.

RESULTADOS

Los accidentes automovilísticos fueron el agente etiológico más frecuente de la lesión. De un total de 40 casos, 33 casos de fracturas (82,5%), heridas complejas (infectadas, inestables) 4 casos (10%), desforramiento 2 casos (5%) y quemadura 1 caso (2,5%), siendo el tercio distal de la pierna la principal zona receptora. En 20 casos (50%), no existió complicación. Entre las complicaciones (50%) se encontraron 8 casos de necrosis parcial distal que se corrigió con injertos dermo epidérmicos sobre la fascia vital (20%), 5 casos de infección (12,5%), 4 casos de epidermolisis (10%) y 3 casos de seroma (7,5%). No se reportó ningún caso de necrosis total y todas las zonas dadoras sanaron sin problemas. Existió un seguimiento postoperatorio de aproximadamente un año.

DISCUSIÓN

La elección de la técnica de reconstrucción de los miembros inferiores depende en gran medida de la morbilidad ocasionada por cada técnica. Se han descrito numerosos colgajos locales con el fin

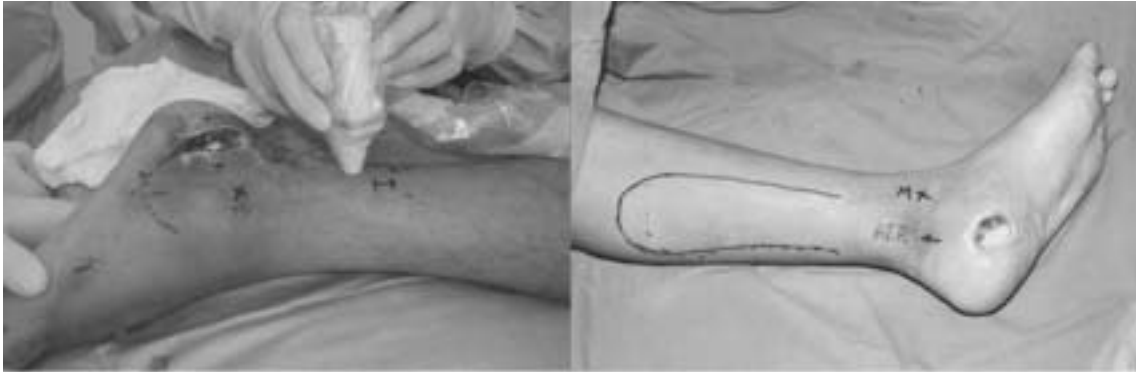

Figura 1. Identificación con Doppler del pedículo vascular y diseño del colgajo.

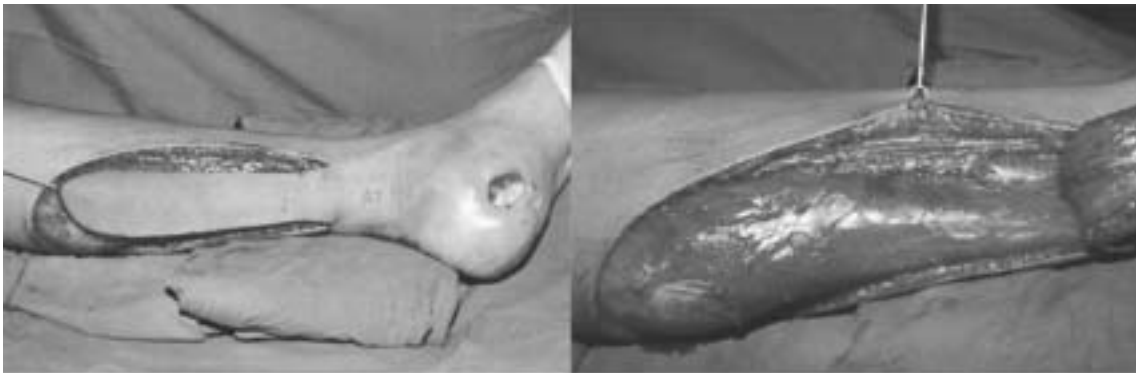

Figura 2. Elevación del colgajo y transposición a zona receptora.

de solucionar los problemas de pérdida de cubierta cutánea sobre el tercio distal de la pierna y del pie. Se han utilizado muchos procedimientos para conseguir una cobertura adecuada de estos segmentos, siendo Ponten⁶ en 1981 el primero en describir los colgajos fasciocutáneos. Existen muchas deno-

minaciones del colgajo sural en la literatura, lo cual genera controversia. Hasegawa et al¹ lo llama "colgajo de arteria sural superficial de base distal", Masquelet et al⁷ propone el término "colgajo neurocutáneo" y Cavadas et al⁸ lo denomina "colgajo sural en isla de flujo reverso". Nos parece adecua-

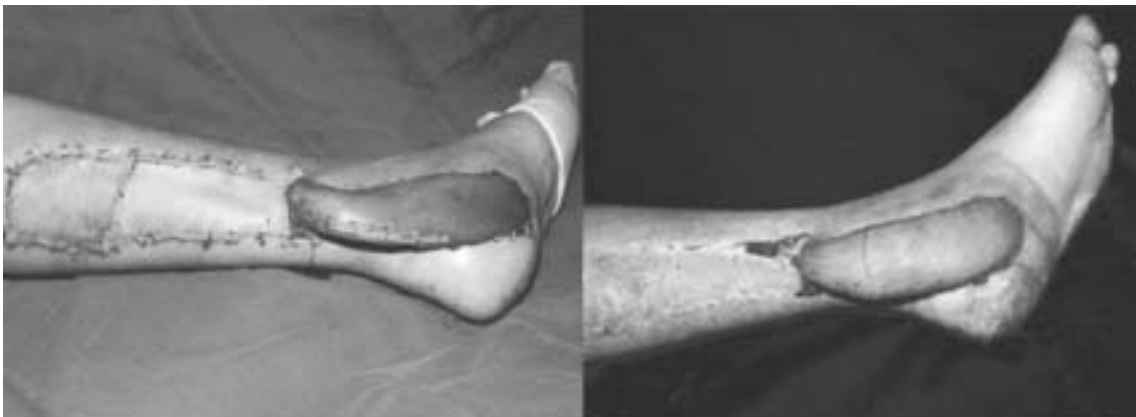


Figura 3. Colgajo transpuesto a la zona receptora sin tensión alguna. Cobertura de la zona dadora con injerto dermoepidérmico. A la derecha postoperatorio 4 semanas de evolución

do dejar claro que estos términos se refieren al mismo procedimiento. El colgajo sural permite una confiable cobertura cutánea del tercio distal de la pierna y del pie cuando no se cree factible el uso de injertos, cuando existe contraindicación o falla de otros colgajos o cuando existen déficits vasculares locales. Su uso de emergencia no lo expone a complicaciones^{2,9}. No hay mayor sacrificio de arterias principales de la pierna, y mientras se conserve la arteria peronea y la tibial posterior puede ser usado en casos de gran trauma de estas¹⁰. Como ventajas no depende de microcirugía, pudiendo ser realizado en una etapa y no causa déficit funcional^{10,11}. Posee un amplio rango de rotación y aceptable morbilidad del sitio donante. El pedículo es también lo suficientemente ancho y su disección cuidadosa, con inclusión de perforantes y vena safena menor, maximizan el aporte sanguíneo y un drenaje venoso satisfactorio, como es necesario en osteomielitis y pseudoartrosis; permitiendo a la vez colgajos más extensos y distales^{2,10,12}. Como desventaja puede considerarse el sacrificio del nervio sural, lo que lleva a hipoestesia de la región lateral del pie, problema que también ocurre con otros colgajos fasciocutáneos^{10,12}. La sobrevida del colgajo depende de muchos factores como el aporte vascular, la edad, el grado de rotación, la torsión del pedículo, preparación inadecuada, insuficiente piel, inmovilización de la base del colgajo, el túnel del colgajo, las dimensiones de éste y las condiciones del tejido circundante^{10,11}. Ayyappan y Chadha proponen como una alternativa recomendable el uso de super colgajos surales pudiendo alcanzar hacia proximal por completo el tercio superior de la pierna¹³. Kneser y Bach utilizaron exitosamente un procedimiento retardado (7-15 días) con VAC (cierre asistido por vacío) del colgajo sural, aumentando la confiabilidad y viabilidad del colgajo, en especial en grupos de alto riesgo de complicaciones y en contexto de pacientes con múltiples cirugías programadas¹².

Comparando la casuística y los resultados aquí obtenidos con los hallazgos de los principales autores revisados, observamos que Masquelet et al⁷ realizó su estudio sólo con un caso, Hasegawa et al¹ presentó 20 casos, Hollier et al² 12 casos con 8,33 % de necrosis parcial, y Figueiredo et al¹⁴ que cuenta con el estudio más grande con 71 casos, obtuvo 64,8% de buenos resultados, aceptables en 22,1% (15 casos) y falla en 3 casos (4,2% necrosis total).

El colgajo de arteria sural superficial de base distal fue utilizado en 40 pacientes, no reportándose casos de necrosis total y sólo un 20% de necrosis parcial marginal, la que curó con injertos

dermo epidérmicos. En resumen, el colgajo sural a pedículo distal debe ser considerado como la técnica de elección para la cobertura de lesiones de partes blandas del tercio distal de la pierna y proximal del pie, con complicaciones de manejo aceptables, y con buen resultado a largo plazo.

REFERENCIAS

1. Hasegawa M, Torii S, Katon H, Esaki S. The distally based superficial artery flap. *Plast Reconstr Surg* 1994; 93: 1012-1022.
2. Hollier L, Sharma S, Babigumira E, Klebuc M. Versatility of the Sural Fasciocutaneous Flap in the Coverage of Lower Extremity Wounds. *Plast Reconstr Surg* 2002; 110: 1673-1679.
3. Alfano C, Chiummariello S, Mazzocchi M, Trignano E, Rinaldi S. Use of the reverse flow island sural flap in the replacement of tissue loss involving the distal third of the leg, ankle and heel. *Acta Chirurgiae Plasticae* 2006; 10, 12-14.
4. Cristopher A. Soft-tissue average for lower extremity trauma. *Clin Orthop* 1995; 26: 295-302.
5. Gomener R, Brodowski Z, Montandon D. The reversed fasciosubcutaneous flaps in the leg. *Plast Reconstr Surg* 1991; 88: 1041-1049.
6. Ponten S. The fasciocutaneous flap. Its use in soft tissue defects of the lower leg. *Br J Plast Surg* 1981; 34: 215-220.
7. Masquelet AC, Romana MC, Wolf G. Skin island flaps supplied by the vascular axis of the sensitive superficial nerves: Anatomic study and clinical experience in the leg. *Plast Reconstr Surg* 1992; 89: 1115-1121.
8. Cavadas PC, Bonanad E. Reverse-flow sural island flap in the varicose leg. *Plast Reconstr Surg* 1996; 98: 901-902.
9. Touam C, Rostoucher P, Bhatia A, Oberlin C. Comparative Study of Two Series of Distally Based Fasciocutaneous Flaps for Coverage of the Lower One-Fourth of the Leg, the Ankle, and the Foot. *Plast Reconstr Surg* 2001; 107: 383-392.
10. Khan U. Reverse-Flow island sural flap, *Plast Reconstr Surg* 2002; 110: 1592-1593.
11. Kneser, Ulrich, Bach, Alexander D, Polykandriotis, Elias et al. Delayed Reverse Sural Flap for Staged Reconstruction of the Foot and Lower Leg. *Plast Reconstr Surg* 2005; 116:1910-1917.
12. Benito-Ruiz J, Yoon T, Guisantes-Pintos E, Monner J, Serra-Renom JM. Reconstruction of Soft-Tissue Defects of the Heel With Local Fasciocutaneous Flaps. *Ann Plast Surg* 2004; 52: 380-384.
13. Ayyappan T, Chadha A. Super Sural Neurofasciocutaneous Flaps in Acute Traumatic Heel Reconstructions. *Plast Reconstr Surg* 2002; 109: 2307-2313.
14. Figueiredo M, da Costa P, Yukio R. Reverse-Flow Island Sural Flap. *Plast Reconstr Surg* 2002; 109: 583-591.