

Infosura en Equinos

Adolfo Godoy Pinto² y Alberto García Liñeiro².

¹Facultad de Ciencias Veterinarias y Pecuarias. Universidad de Chile. Casilla 2, Correo 15. La Granja. Santiago, Chile. agodoy@uchile.cl

²Facultad de Ciencias Veterinarias. Universidad de Buenos Aires, Argentina. Chorroain 280. Bs. Aires. www.fvet.uba.ar

Resumen

La infosura en el caballo es una enfermedad que constituye una urgencia clínica de carácter grave, donde un alto porcentaje de los ejemplares que la cursan deben ser sometidos a eutanasia como producto de alteraciones tróficas inducidas por la patología, que hacen imposible evitar la rotación de la tercera falange y posterior desprendimiento del casco. No se conoce completamente la etiopatogenia del cuadro lo que hace imposible disponer hoy en día de un esquema terapéutico cien por ciento efectivo. Factores relacionados a falla de perfusión a nivel de unión dermo epidermal y activación de enzimas que destruyen la unión entre los hemidesmosomas de la lámina basal con el corion, están involucrados en la evolución de la patología. El pronóstico que podamos hacer dependerá del nivel de daño en el pie, del grado de compromiso sistémico, del tiempo de evolución del cuadro, del número de miembros afectados y en la presentación crónica del grado de rotación de la falange distal.

Palabras clave: Infosura, Laminitis, Caballos.

1. Introducción.

La Infosura es una inflamación aséptica y aguda de la pododermis (corion) del casco del equino, se conoce comúnmente como laminitis, sin embargo se utilizan otros sinónimos tales como; pododermatitis aséptica difusa, podofilitis difusa, dermatitis podofiliana aséptica difusa (Pereyra, 2003). Es importante destacar que el nombre generalizado de laminitis corresponde a un anglicanismo que incorporo el término al lenguaje médico veterinario. Sin embargo etimológicamente, este nombre solo describe un aspecto de la enfermedad, que es la inflamación de las láminas dérmicas del pie, fenómeno que si bien es cierto es muy importante en la presentación del cuadro, no está presente en todos los estadios de la enfermedad, además cabe destacar que esta patología es mucho más compleja que solo la inflamación del corion, están involucrados otra serie de aspectos patológicos y fisiopatológicos, todo lo cual hace recomendable utilizar el término castellano de INFOSURA para esta patología, ya que este término incorpora todos los estadios de la enfermedad (García, 2008).

La Infosura es una patología grave de pronóstico reservado desde el inicio del cuadro, afecta a todo tipo de caballos especialmente aquellos sometidos a confinamiento, con estricto manejo alimentario y a su vez sometidos a altas exigencias deportivas como es el equino fina sangre de carrera. Se estima que el 15% de los caballos son afectados por infosura en el transcurso de su vida y el 75% de estos deben ser sometido a eutanasia producto de la gravedad del cuadro, ya que los cambios estructurales que pueden ocurrir en el casco suelen ser incompatibles con la vida del animal (Stokes *et al.*, 2004).

El signo más evidente de la Infosura es la pododermatitis, que se caracterizará por la inflamación local y claudicación severa del animal, siendo éste el signo más dramático, sin embargo es fundamental entender esta enfermedad como una alteración multisistémica compleja que involucra los aparatos digestivo, cardiovascular, hemático, renal, endocrino, musculoesquelético, tegumentario e inmunológico (Green *et al.*, 1998).

Infosura en Equinos

Estas alteraciones multisistémicas dan lugar a la reducción de la perfusión capilar, isquemia y necrosis del corion, contribuyendo a la separación entre podofilo y querafilo, consecuencia de la destrucción de la unión hemidesmosomal entre las células del corion y la membrana basal de las células internas de la epidermis, todo esto acompañado de dolor y pérdida de la función de soporte, llegando incluso al punto en el que la falange distal puede rotar o incluso “hundirse” en el casco. El dolor del pie hace que el animal adopte una postura que le permita disminuir la presión sobre estos, al estar principalmente afectados los miembros anteriores, en el momento que el animal de desplaza remete los miembros posteriores como una actitud antiálgica. (Foto N°1).



Foto N°1. Postura de un equino con Infosura, al caminar remete las extremidades posteriores con el objeto de disminuir el peso del cuerpo sobre los miembros anteriores para evitar el dolor.

La Infosura aguda comprende los eventos que conducen a la claudicación y al comienzo de la presentación del cuadro. La evolución posible abarca desde la recuperación completa hasta el desprendimiento del casco, o aun eventualmente la transición a un estadio crónico e incluso la muerte. Cuando el cuadro persiste durante más de 72 a 96 horas o cuando se detecta la rotación de la falange distal se está ante una infosura crónica, el rango de 72 a 96 horas está dado por el hecho de que se ha visto que en ese lapso de tiempo ya han ocurrido alteraciones tróficas a nivel de la unión dermo epidermal, aunque estas aún no sean evidentes mediante radiografía. En la condición crónica como se dijo anteriormente existe una pérdida de la integridad del corion digital de soporte, que puede llevar a rotación o hundimiento de falange distal siendo a

partir de ese momento de gravedad y duración variable.

Dependiendo del grado de daño de la unión dermo epidermal, sus consecuencias pueden incluir una eventual recuperación, la persistencia de una claudicación leve, dolor continuo intenso, decúbito, deformación de la pared y/o desprendimiento del casco.

Por último hay que señalar que la Infosura es una de las primeras patologías podales registradas en el equino, animales presentando signos de la enfermedad se observan en pinturas rupestres, frescos grabados y esculturas desde el siglo IV en adelante (Pereyra, 2003).

“En resumen se puede señalar que la Infosura es un proceso patológico, que compromete la unión dermoepidermal del pie por lesión de la membrana basal; propiciado por un fenómeno vascular, que puede llevar a la separación entre el casco y falange distal”.

1.1. Etiopatogenia.

A pesar de la antigüedad de los primeros registros de la enfermedad y de la cantidad de recursos económicos y humanos destinados a nivel mundial para investigar esta patología aún no existe una explicación completa de la forma como cursa y por lo tanto de la manera como se deba abordar exitosamente el cuadro y evitar así las enormes pérdidas económicas que produce esta alteración a nivel de la industria hípica mundial (Stokes *et al.*, 2004), no es infrecuente observar en la práctica clínica que caballos que presentan Infosura en los cuales el examen clínico inicial muestra igual tipo e intensidad de signos y síntomas, al ser ambos animales sometidos al mismo esquema y manejo terapéutico, uno de ellos responda favorablemente y el otro no, debiendo éste último ser eutanasiado producto de la rotación de la tercera falange y posterior desprendimiento del casco. Para intentar comprender la forma como cursa esta patología de acuerdo a las diferentes hipótesis etiopatogenicas es necesario revisar algunos aspectos anatómicos y fisiológicos del pie del caballo, considerando que a este nivel es donde ocurren los principales cambios que pueden concluir en la muerte natural o asistida de un ejemplar con infosura.

1.2. Aspectos anatomofisiológicos del pie.

El casco es la continuación modificada de la epidermis y se contacta estrechamente con la dermis que corresponde al corion del pie, éste último se adhiere firmemente al periostio modificado de la tercera falange, constituyendo una unión muy estrecha a través de las fibras de colágeno que se introducen en la estructura cribosa de la falange distal, a diferencia de la que ocurre entre la dermis y epidermis que se establece a través de los hemidesmosomas de la lámina basal. La unión a nivel dorsal del pie entre la epidermis y la dermis se hace a través del denominado “engranaje laminar o queratopodofiloso”, y el contacto entre la epidermis y el corion a nivel de suela y ranilla se denomina “engranaje papilar o queratopodovelloso” (Green *et al.*, 1998; Pollit, 2003b).

Desde la superficie a la profundidad, en el pie se pueden encontrar los estratos tectorial (externo), medio y laminar (interno), luego el corion, el periostio y la falange distal. El área de especial importancia en la infosura es el estrato laminar, que contiene las láminas y la división entre la epidermis y la dermis. Las láminas están constituidas por láminas epidérmicas primarias cornificadas (extensiones de la epidermis) y las correspondientes láminas dérmicas primarias no cornificadas del corion (extensiones de la dermis). Cada lámina primaria contiene muchas otras secundarias cuya inter digitación provee la fuerza necesaria para soportar la falange distal dentro del casco (Green *et al.*, 1998).

Los términos láminas sensibles e insensibles se refieren a la presencia y ausencia respectiva de nervios. En consecuencia, no son sinónimos de láminas dérmicas y epidérmicas, respectivamente. Las láminas sensibles incluyen las láminas dérmicas y el estrato germinativo de la lámina epidérmica. Las láminas insensibles se refieren a las láminas epidérmicas, excepto las correspondientes al estrato germinativo.

La falange distal se encuentra suspendida dentro del casco, principalmente por las láminas interdigitadas. Las estructuras de soporte también incluyen los tendones extensores y flexor digital profundo, el ligamento suspensorio, la ranilla y la suela. Estas últimas estructuras se consideran menores en comparación con la fuerza de soporte provista por las láminas (Sisson y Grossman., 2000).

La irrigación del pie deriva de las arterias digitales palmares/plantares, medial y lateral. Varias ramas de estas arterias se desprenden hacia tres regiones anatómicas del pie. En primer lugar, el corion coronario caudal y las láminas de la porción caudal de la pared del casco son irrigados por la arteria del bulbo de los talones, la arteria para las láminas de los talones y la arteria dorsal de la falange distal. El corion coronario dorsal está irrigado por la arteria dorsal de la falange media. Por último, las láminas y el corion de la porción dorsal de la pared del casco están irrigadas por ramas de las arterias medio dorsales de la falange distal y la arteria circunfleja, todas; ramas del arco terminal. Las arterias medio dorsales de la falange distal irrigan la mitad proximal de las láminas dorsales. Estas también se encuentran irrigadas por ramas de la arteria circunfleja denominadas arterias laminares dorsales. Otras ramas de la arteria cursan distal a la falange distal para irrigar el corion solar (Sisson y Grossman., 2000).

A partir de esta descripción anatómica es posible llegar a varias conclusiones. La irrigación arterial a las láminas procede, principalmente de palmar/plantar a dorsal y de distal a proximal. Las arterias laminares dorsales pueden estar muy predispuestas a sufrir un compromiso vascular debido al flujo sanguíneo que se produce contra las fuerzas de gravedad ya que son las últimas a las que llega la sangre, según lo determinan las angiografías. Las presiones excesivas contra la suela, la contusión permanente del casco contra terrenos duros, el desvasado exagerado de los talones y la rotación de la falange distal pueden afectar en forma adversa la perfusión de la arteria circunfleja. Las láminas de la porción dorsal de la pared del casco están muy predispuestas a padecer isquemia. En la infosura las láminas de la porción caudal pueden no estar afectadas con la misma intensidad porque están irrigadas por varias arterias no tan vulnerables (García, 2008).

Se ha observado la presencia de anastomosis arteriovenosas cortas y de pequeño calibre en toda la circulación laminar. En ocasiones, las arterias laminares periféricas están conectadas a las venas marginales por medio de anastomosis arteriovenosas. La dermis más profunda también tiene anastomosis arteriovenosas más largas y de mayor calibre, agrupadas a nivel del origen de las ramas de las arterias axiales. En comparación con las anastomosis arteriovenosas de otras especies, las de las láminas dérmicas del equino son de estructura más simple, formando cortos y directos canales de derivación entre las arterias y las venas y proveyendo una ruta de fácil

La mayoría de los eventos documentados que conducen a la infosura aguda y crónica se basan en el modelo de la sobrecarga de carbohidratos (Pollit, 2003a). La flora intestinal normal se determina por el contenido de la dieta. La sobrecarga intestinal con carbohidratos altera el balance bacteriano intestinal. La flora bacteriana productora de ácido láctico se desarrolla a expensas de las demás poblaciones bacterianas. El ácido láctico, producto final del metabolismo de los carbohidratos, se produce en exceso llevando el pH intestinal -normalmente neutro- a un medio ácido. La acidez intraluminal es muy perjudicial para las bacterias gram negativas de la familia Enterobacteriaceae, las cuales son destruidas por el pH local.

Con la muerte de las bacterias gram negativas residentes se liberan lipopolisacáridos de las células denominados endotoxinas. Las endotoxinas intraluminales actúan junto con el ácido láctico dañando la mucosa y permitiendo que las endotoxinas alcancen la circulación portal. Debido a sus profundos efectos sobre la circulación, las endotoxinas causan derivaciones arteriovenosas, disminución de la perfusión hepática y daño hepatocelular. Con la superación de sus mecanismos hepáticos de depuración se produce la endotoxemia. El paso de ácido láctico a través de la mucosa cecal dañada es responsable de la acidosis con que cursa el cuadro, contribuye a esta acidosis la pérdida de bicarbonato producto del trastorno gastrointestinal además de la deficiencia de Tiamina cofactor importante en la función de la enzima L.D.H, la cual es responsable del paso de ácido láctico a ácido pirúvico y posterior entrada de este último a la vía aeróbica metabólica (García, 2008).

La endotoxemia da lugar a complejos eventos sistémicos y locales. La respuesta inflamatoria libera mediadores de la inflamación, como catecolaminas, prostaglandinas (tromboxano y prostaciclina), histamina, serotonina, caquectina e interleucina 1 (Eades *et al.*, 2002). El resultado es un incremento del flujo de sangre del pie por medio de las arterias digitales, circulación por las anastomosis arteriovenosas de la microcirculación digital, disminución de la perfusión capilar del dedo y edema e isquemia (Pollit, 2003c). El grado de dolor es proporcional al grado de isquemia. Sin embargo, los mediadores de la inflamación local también pueden contribuir. El dolor estimula la liberación de catecolaminas - liberadas por glándulas adrenales- potencia la vasoconstricción de las anastomosis

arteriovenosas en la base de las láminas y perpetúa el insulto isquémico. Además, las catecolaminas contribuyen con el desarrollo de hipertensión sistémica durante la presentación del cuadro. La desviación de los líquidos de los compartimentos en la microcirculación da lugar a un edema digital. Si estos cambios son importantes la isquemia puede progresar hasta llegar a la necrosis laminar (Godoy., 1983).

La hipertensión con que cursa el cuadro de infosura está presente antes, durante y después de la presentación de los signos clínicos y se debe en una primera instancia a la respuesta del sistema yuxtglomerular producto de la disminución volumen plasmático inducido por el daño de vasos sanguíneos por el ácido láctico y el secuestro de volumen a nivel digestivo o uterino, posteriormente se mantiene la hipertensión por el dolor del pie que produce una respuesta simpático adrenal responsable de vasoconstricción que lleva a isquemia y cierra el círculo vicioso del dolor. Así mismo la vasoconstricción perpetua la disminución de la perfusión renal manteniendo activo el sistema yuxtglomerular, éste además de producir vasoconstricción, retención de agua y sodio aumenta el inotropismo cardiaco por acción de la aldosterona, siendo esta última la responsable de la hipertensión que se observa después de desaparecido los signos clínicos del cuadro. La hipertensión también es producto del estrés que significa para el animal el estar cursando el cuadro, lo que lleva al aumento de corticoides éstos entre otros efectos favorecen la acción de las catecolaminas (Godoy, 1983).

La coagulopatía se asocia con la activación del factor Hageman, daño endotelial y agregación plaquetaria. El recuento plaquetario periférico disminuye unas ocho horas después del desarrollo de una claudicación de tercer grado según Obel. Los cambios en los perfiles de coagulación incluyen la prolongación del tiempo de tromboplastina parcial activada y la aparición de productos de la degradación de la fibrina. Este perfil de coagulación es compatible con una coagulación intravascular diseminada. Se presume que la agregación plaquetaria y la formación de trombos contribuyen con la isquemia digital por medio de la oclusión vascular y la elaboración de tromboxano A2 -un potente vasoconstrictor- por parte de las plaquetas (Belknap y Black, 2005).

La infosura equina se describió como una reacción de Shwartzman local. Esta reacción es un fenómeno similar al de hipersensibilidad de reactividad tisular local caracterizado por necrosis dérmica hemorrágica.

Infosura en Equinos

La infiltración granulocítica precede a la trombosis capilar y venosa. Dichos trombos están formados por masas leucocitarias, plaquetas y fibrina. Desde un punto de vista histológico los cambios que ocurren en la lámina luego de una laminitis inducida por carbohidratos en forma natural son similares a los cambios dérmicos asociados con la reacción de Shwartzman local. Por lo general, las endotoxinas de las bacterias gram negativas se utilizan como un antígeno hipersensibilizante inicial para producir dicha reacción en forma experimental.

Los estudios realizados acerca de la prevención de la infosura por medio del tratamiento previo con fenoxibenzamina o heparina reforzaron aún más la hipótesis de que la infosura representa una reacción dérmica de Shwartzman. (Recio *et al.*, 2010) La heparina y los bloqueantes alfa-adrenérgicos, como la fenoxibenzamina, son los agentes clásicos para bloquear la reacción de Shwartzman. La administración de corticosteroides es un método tradicional de favorecer el desarrollo de tal reacción, hecho que podría explicar el porqué de la inducción o la exacerbación de la infosura por medio de un tratamiento con estos agentes.

Además los corticoides son responsables de aumentar la afinidad de las catecolaminas a receptores adrenérgicos, inhibir la catecol-o-metil transferasa, bloquear la captación de glucosa a nivel de piel y fanereos, esto último constituye una de las últimas hipótesis etiopatogénicas que tratan acerca de la activación de metaloproteinasas a nivel del queratinocito, las que serían responsables en gran medida de la disrupción a nivel de la unión dermo epidermal y por lo tanto de la rotación de la tercera falange (Pollit *et al.*, 2003; Pereyra, 2003).

La claudicación de tercer grado -según Obel- se ha asociado con profundas alteraciones cardiovasculares, endocrinas, hematológicas y urinarias. Los cambios en ciertos componentes celulares de la sangre sugieren un incremento de la actividad del sistema endocrino (eje hipotálamo-hipófisis-adrenal). La disminución del recuento de eosinófilos y linfocitos con aumento de los neutrófilos segmentados y no segmentados es un cambio compatible con el estrés mediado por los corticoides endógenos. El incremento de la concentración plasmática de catecolaminas podría explicar el aumento de la presión sanguínea, frecuencia cardíaca, volumen minuto, glucemia y niveles sanguíneos de lactato. El aumento del hematócrito podría ocurrir a expensas de la disminución del volumen plasmático y la contracción esplénica (Recio *et al.*, 2010).

Alrededor de un 10-15% de los caballos sujetos a un régimen estándar de sobrecarga de carbohidratos mueren por shock cardiovascular. En los sobrevivientes se presenta una claudicación grado 3 de Obel asociada con hipertensión. Se pensó que la enfermedad renal acompañaba con frecuencia a la laminitis crónica. Aunque se desconoce la etiología precisa de la glomerulonefritis, existen varias posibilidades que incluyen entre otras la reacción de Shwartzman, un fenómeno autoinmune o hipertensión persistente (Recio *et al.*, 2010).

La relación del sistema endocrino con la infosura también se ha demostrado por medio de las pruebas de función endocrina. La enfermedad de Cushing con hipotiroidismo límite se observa en algunos caballos con infosura crónica. Estos animales beben y orinan en forma excesiva, son intolerantes a la glucosa IV, exhiben hiperglucemia y muestran una respuesta exagerada a la estimulación de la corteza adrenal. En las necropsias se ha identificado hiperplasia pituitaria (Eustace, 1991).

En los casos de retención de placenta y metritis, el epitelio uterino alterado junto a la presencia de bacterias dentro de la luz puede permitir el desarrollo de endotoxemia. La predisposición a la laminitis de los caballos con dietas ricas en granos se puede explicar por el hecho de que tienen concentraciones más altas de lactobacilos intestinales y estreptococos homo fermentativos que aquellos con una dieta predominante en forraje. En otras palabras, están predispuestos al inicio de los eventos que pueden ser disparados (o iniciados) por un estrés ligero, como el transporte, los cambios de dieta y enfermedades concurrentes. Pero no todas las infosuras se dan por sobrecarga de granos (Gallo, 2007).

La infosura es una secuela frecuente e indeseable de las septicemias/bacteriemias. Dentro de las enfermedades gastrointestinales se incluyen las obstrucciones intestinales estranguladas, infartos no estrangulados, enteritis y colitis. La bacteriemia por gram negativos, la neumonía y otras infecciones sistémicas graves suelen estar asociadas con infosura. En la experiencia de los autores ha sido posible observar cuadros de infosuras en varios casos donde la destrucción de tejido es importante posterior a accidentes por transporte e incluso en animales accidentados posterior a una rodada post carrera.

La Infosura post-parto es una forma particularmente grave asociada con metritis y/o retención de la placenta.

Hay muchas otras causas, por razones desconocidas, el consumo exagerado de agua fría por un caballo con excesivo calor puede conducir a infosura (tal vez por el íleo paralítico secundario y la fermentación anormal que este fenómeno induce).

Se ha asociado a ciertas drogas con el inicio y desarrollo de infosura, en especial a los corticoides, especialmente en aquellos ejemplares que se infiltran en forma repetida y en altas dosis con corticoides, con el objeto de “solucionar” algún problema crónico de miopatías por ejercicio.

Las claudicaciones que producen una sobrecarga de peso en un solo miembro por un tiempo prolongado, inducen alteraciones circulatorias que conducen a infosura, y constituyen la teoría relacionada a factores traumáticos/mecánicos como causa de esta patología, de hecho una de las principales precauciones que se debe tener cuando un ejemplar cursa un proceso dolorígeno crónico, intenso y por tiempo prolongado es prever la aparición de infosura en el miembro contra lateral.

Además de la teoría vascular hemodinámica relacionada con el fenómeno de hipoperfusión/reperfusión y de aquella asociada a factores traumáticos por sobre peso en el miembro contra lateral al que soporta menor presión por dolor ha surgido a partir del año 2000 una nueva teoría instaurada por C. Pollit que denomina, teoría del “gatillo” toxica/metabólica/enzimática y que se relaciona con un fenómeno de hiperperfusión. En todo caso ninguna de las hipótesis etiopatogénicas existentes a la fecha son capaces por sí solas de explicar la presentación y desarrollo de un cuadro de Infosura en el equino, sino que son todas complementarias y presentan varios puntos en común.

La teoría de Pollit del año 2000 (Pereyra, 2003) se basa en la destrucción de la membrana basal por enzimas activadas. Para entender esto debemos recordar que las metaloproteinasas 2 y 9 activadas están presentes normalmente en el tejido laminar. Las mismas que lisan la membrana basal entre la pared del casco y la falange distal, permitiendo cuando existe equilibrio entre la activación y desactivación, el crecimiento del casco. Se debe entender entonces que las formas activadas lisan la membrana basal permitiendo el “ingreso” de una nueva célula en el túbulo. En los cascos de caballos infosurados se observa que las metaloproteinasas 2 y 9 activadas están muy aumentadas en el tejido laminar del pie infosurado. También se observó en muchos casos que

se produce un notable incremento de la población de *Streptococcus bovis* (principal responsable de la fermentación de hidratos de carbono en el ciego del equino) en casos de disbacteriosis por sobrecarga. Esta proliferación liberaría exotoxinas inhibitorias de los inhibidores de las metaloproteinasas, por lo que su concentración aumenta. Y esta situación provoca un aumento de degradación de la membrana basal, rompiendo este “puente”, provocando y/o facilitando el movimiento de la falange distal.

La lesión de la membrana basal se caracteriza por una pérdida de los capilares dérmicos y esto explicaría el aumento de 3,5 veces de la resistencia del flujo sanguíneo. Este aumento de la resistencia provoca el aumento del pulso digital (Pereyra, 2003, Pollit, 2003h). En realidad esta teoría como se dijo anteriormente no se contrapone a ninguno de los hipótesis antes conocidas sino que viene a complementar las ya existentes (Foto N° 3).

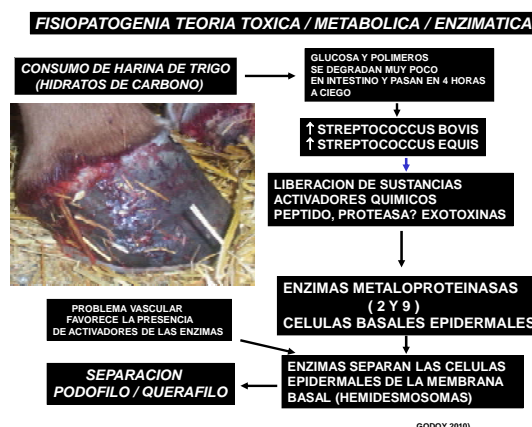

Foto N°3. Teoría del “gatillo” de C. Pollit (2000) sobre la acción de la metaloproteinasas en el daño de la unión dermoepidermal.

Otro factor a juicio de los autores que parece relevante es el rol que jugarían en el daño dermo epidermal el fenómeno de isquemia reperfusión y la liberación in situ de radicales libres. El fenómeno de isquemia es responsable de disminuir las reservas de ATP lo que contribuye a alteraciones del flujo sanguíneo como además la función de la bomba Na-K ATPasa dependiente, conduciendo a acumulo de sodio y agua en el intracelular y al mismo tiempo aumento del ácido láctico celular, lo que produce daño de membranas celulares y lisosomales, además de acumulación de calcio en el citosol y con esto activación de enzimas degradativas (Reed, 2004). La

Infosura en Equinos

reperfusión que sigue a un fenómeno de isquemia produce más daño que incluso el producido por la falta de oxígeno. El oxígeno que entra a un tejido que ha estado en déficit de éste por un tiempo, reacciona con sustancias in situ e induce la formación de radicales libres los cuales son responsables de daño tisular (Reed, 2004). A juicio de los autores esto no tendría porque no ocurrir en la unión dermo epidermal la cual se enfrenta a situaciones similares de acuerdo a lo que hemos descrito anteriormente. Estos radicales libres al inducir en los tejidos, oxidación de grupos sulfidrilos, inactivación de hemoproteínas, degradación de proteínas y aminoácidos, inactivación de cofactores metabólicos del ADN, degradación del ácido hialorónico y colágeno, aumento de la permeabilidad de la mucosa, aumento de la secreción de cloro por parte de la célula, (Reed, 2004) pueden perfectamente contribuir al daño a nivel de la unión dermo epidermal favoreciendo así, su separación por necrosis (Foto N° 4).

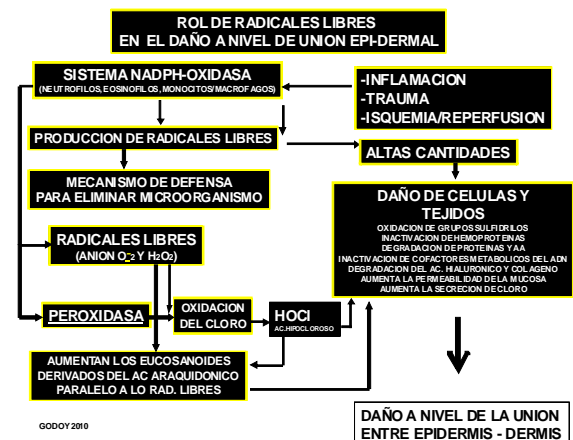


Foto N°4. Efecto de los radicales libres en el eventual daño de la unión dermo epidermal

1.4. Signos clínicos.

La Infosura aguda (aquí sí “laminitis”) se caracteriza por la presentación súbita de claudicación. En la mayoría de los casos se afectan ambos miembros anteriores. Sin embargo es factible que estén comprometidos los cuatro miembros o en ocasiones sólo los posteriores. La postura en estación del caballo está alterada al intentar aliviar el apoyo sobre los pies afectados.

Si sólo están afectados los miembros anteriores, el peso del cuerpo se desvía hacia atrás, colocando los

anteriores hacia adelante. Esto se lleva a cabo para reducir la presión en las pinzas de los miembros afectados. Cuando se encuentran comprometidos los cuatro miembros, los caballos intentan soportar peso sólo en los talones. En consecuencia, la postura es similar a la del compromiso de los miembros anteriores. Cuando se hallan comprometidos sólo los miembros posteriores, el soporte del peso es desviado hacia los miembros torácicos. Más allá de la distribución de los pies, hay rechazo a moverse y es característico llegar a una pesebrera y encontrar al animal como si estuviese “pegado” al piso evitando moverse. Si se lo fuerza a caminar, el caballo mostrará una marcha corta y rígida, con un rápido desplazamiento de los pies. Algunos caballos caen en decúbito y rechazan pararse (García, 2010).

La magnitud de la claudicación en la Infosura aguda se clasifica según los grados de “Obel”, de la siguiente forma (Stokes *et al.*, 2004):

- Grado 1 de Obel: En posición de estación, el caballo levanta los pies en forma constante a menudo a intervalos de pocos segundos. Durante el caminar no muestra ninguna claudicación evidente ante ojos inexpertos, el trote tiene movimientos cortos.
- Grado 2 de Obel: El caballo se mueve pero la marcha es característica de la infosura, estando el equino “plantado de adelante” Se pueden elevar uno de los miembros, pudiendo soportar el peso en el contra lateral.
- Grado 3 de Obel: El caballo rehúsa a moverse. Le cuesta mucho elevar las extremidades.
- Grado 4 de Obel: pasa todo el tiempo en decúbito, y el caballo no se mueve a menos que sea forzado.

Aunque la descripción usual es la de calor excesivo en la zona del rodete coronario y la pared del casco, durante el desarrollo de la claudicación la temperatura fluctúa. La disminución de la temperatura del rodete coronario y del resto de la extremidad es una manifestación de shock sistémico mientras que el calor es el reflejo de la inflamación local y la alteración de la función hemodinámica alterada. El edema localizado en el rodete coronario y en la porción distal de la extremidad es un posible hallazgo durante la fase inflamatoria (Pollit, 2003c). En los casos muy graves, el rodete coronario puede ponerse frío y blando y mostrar fístulas o hemorragia. Todos estos hallazgos indican una desvitalización importante debida a isquemia, con un desprendimiento inminente

del casco (Foto N° 5). Cuando se produce la claudicación, el pulso palpable en la arteria digital suele ser exagerado. El tipo de pulso también varía durante el desarrollo, antes de la presentación de la claudicación. Se percibe una respuesta dolorosa en toda la circunferencia de la muralla, en especial en la zona de la pinza. El bloqueo nervioso volar o abaxial bajo produce una importante mejoría de la marcha.

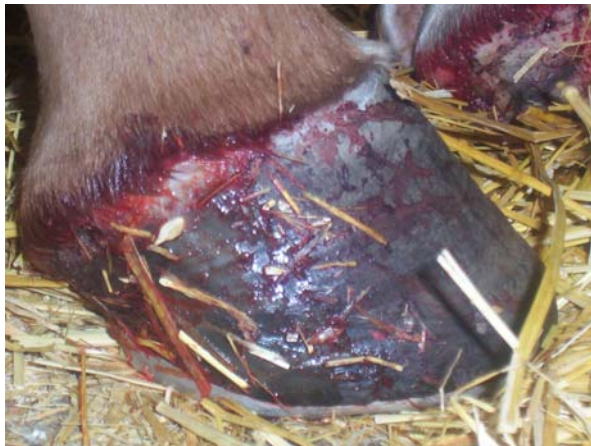

Foto N°5. Reblandecimiento y exudación del rodete como expresión de un inminente desprendimiento del casco.

Durante el desarrollo de la infosura aguda, es posible observar depresión y anorexia asociadas a dolor abdominal leve y diarrea transitoria de bajo volumen. También se puede evidenciar fiebre, taquicardia, taquipnea y membranas mucosas congestionadas, además de anorexia, depresión, actitud de dolor, junto a hipertensión. La claudicación casi siempre se asocia con hipertensión sistémica. La muerte ocurre debido a la presentación de un shock irreversible, en especial durante el estadio inicial de la enfermedad.

Otros signos clínicos relacionados con el inicio de la situación incluyen metritis, diarrea, cólico, fatiga e insuficiencia renal aguda.

En la infosura crónica, la falange distal se desvía hacia ventral debido a la combinación de la pérdida del soporte laminar y a la tracción ejercida por el tendón del flexor digital profundo que supera los tendones extensores y las ramas extensoras del ligamento suspensorio. La presión hacia abajo de la tercera falange causa que la suela pierda su conformación cóncava y se vuelva plana y hasta convexa, llamándosele habitualmente "suela caída" (Foto N° 6). La línea blanca se ensancha y, en ocasiones, aparece un área contusa semicircular justo dorsal al vértice de

la ranilla, representando la punta de la falange distal desplazada. El hallazgo de un defecto solar en esta localización indica la perforación de la suela por la falange distal, situación que afecta en forma adversa el pronóstico (Foto N°7).



Foto N°6. Suela caída como producto de la rotación de la tercera falange.



Foto N°7. Ruptura de la suela por acción de la tercera falange rotada.

Con el tiempo, la superficie externa de la pared del casco también presenta cambios característicos, como anillos circunferenciales que divergen hacia los talones y la formación de una concavidad en la cara dorsal de la muralla. El pie como un todo se alarga, angosta y deforma. La marcha es similar a la asociada con la infosura aguda. Es característico que el pie apoye los talones primero quedando la pinza hacia arriba, de manera exagerada. En los estadios crónicos, la respuesta al examen con la pinza de casco puede ser variable.

Infosura en Equinos

Algunos caballos con infosura crónica exhiben sólo una marcha ligeramente rígida. Por el contrario, otros rechazan pararse, pierden peso, desarrollan múltiples úlceras por decúbito y se desprenden sus cascos. La recurrencia es frecuente. Si la pérdida de integridad de las láminas es extensa y circunferencial, toda la tercera falange rota hacia abajo dentro del casco. Estos caballos tienen un pronóstico desfavorable. Es interesante tener en cuenta que los caballos con esta forma de Infosura se paran de manera más "cuadrada" pero rechazan moverse.

La rotación de la tercera falange es generalmente en dirección dorsal a palmar, sin embargo hay que tener claro que la falange distal puede "caer" dentro del casco en forma simétrica (de ambos lados, lateral y medial por igual) o en forma asimétrica (solo de un lado), en estos casos la radiografía latero lateral no evidenciara la rotación por lo que es necesario evaluar el casco también en la vista antero posterior o dorso palmar (Pollit, 2003 d).

1.5. Diagnóstico

Generalmente en la etapa aguda, el diagnóstico no ofrece ninguna dificultad y se basa en los signos característicos descritos y en la actitud del animal.

Aunque no siempre es posible, es importante identificar la causa primaria para facilitar la realización de una estrategia terapéutica apropiada.

La infosura crónica se diagnostica por el reconocimiento de los signos clínicos característicos. En los casos más leves el diagnóstico puede ser difícil, ya que la misma se debe diferenciar de contusiones solares, osteítis pedal, sepsis subsolar, enfermedad del navicular y enfermedad articular degenerativa (García, 2008).

Es importante el diagnóstico radiológico para confirmar la rotación de la falange distal desde su posición normal paralela a la cara dorsal de la muralla (Pollit, 2003 d), se debe realizar un estudio inicial para tener como parámetro de comparación con el fin de evaluar la evolución del cuadro cada 48 horas.

La calidad radiográfica debe ser excelente para obtener una verdadera incidencia lateral, el pie se debe colocar sobre un bloque de madera de 7 a 10 cm de espesor, colocando un objeto radiopaco (por ej. un alambre de grueso calibre o porción metálica de un catéter endovenoso) en forma vertical a la muralla

para acentuar la marcación de la pared dorsal del casco (Foto N°8). Esta técnica facilitará una comparación segura con la tercera falange. Este alambre se puede dejar fijo con tela adhesiva y un vendaje para utilizarlo en cada evaluación radiológica. El grado de rotación puede determinarse por dos métodos. Se coloca sobre la radiografía un material transparente (por ej. papel de dibujar o un acetato). Se dibujan las líneas que representan la pared dorsal de la muralla y la tercera falange hasta el punto de intersección, midiendo el ángulo resultante. En el método más fácil se extienden las dos líneas hasta la superficie del suelo, donde se dibuja una línea horizontal adicional. El grado de rotación es la diferencia entre el ángulo formando por la pared dorsal de la muralla y la pared dorsal de la tercera falange con el suelo. Estas transparencias se pueden etiquetar, colocándoles fecha y lugar para tenerlas como punto de referencia para una evaluación seriada.

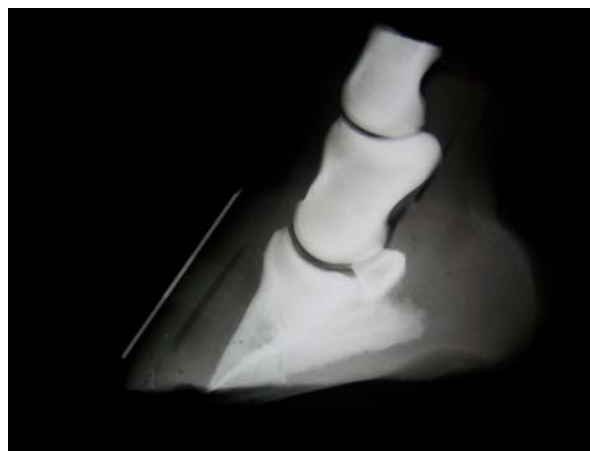

Foto N°8. Radiografía lateral con indicador de rotación de tercera falange es posible observar una zona radiolúcida correspondiente a aire entre el podófilo y querafilo.

En la evidencia radiográfica precedente de la rotación de la tercera falange se puede identificar una línea radiolúcida a mitad de camino entre las caras dorsales de la muralla y la tercera falange (Foto N°9). Esta zona corresponde a la región laminar. Este hallazgo se debe diferenciar de la radiolucidez causada por sepsis subsolar. El pie infosurado está predispuesto a la sepsis, ya que la separación de las láminas facilita la invasión bacteriana mientras que el tejido desvitalizado y el compromiso del flujo sanguíneo promueven el desarrollo de las bacterias. En la incidencia radiográfica lateral, las áreas radiolúcidas sugestivas de sepsis no suelen estar limitadas al

espacio laminar y a menudo, están acompañadas por la rotación de la falange distal (García, 2008).

Existe una técnica muy interesante que permite emitir un pronóstico acertado del estado en el que se encuentra el cuadro de infosura. Se trata de la VENOGRAFIA, que consiste en la inyección de un medio radiopaco en la vena digital, con el fin de evaluar el estado circulatorio venoso del pie infosurado. La realización de este estudio nos permite determinar con certeza la evolución del caso, ya que en definitiva nos permite comprobar la integridad del patrón vascular venoso.

No se debe olvidar lo señalado anteriormente en el sentido de evaluar radiográficamente la falange distal mediante vistas laterales y dorso palmares, con el objeto de pesquisar cualquier tipo de desituación de la tercera falange en relación al casco.

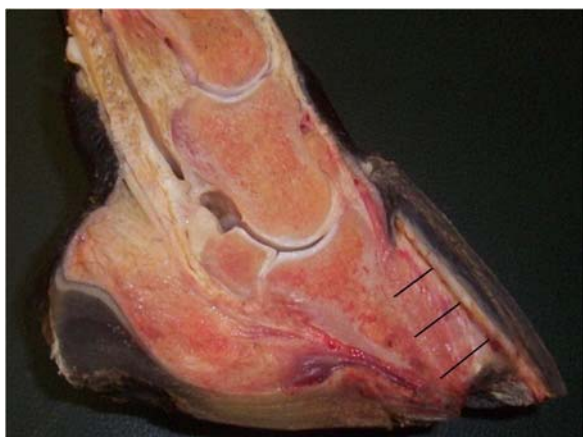

Foto N°9. Corte sagital del pie de un equino con Infosura, rotación de falange distal y perforación de la suela.

1.6. Tratamiento del cuadro de infosura.

“La infosura aguda siempre es una emergencia. Sabemos cuando comienza, pero nunca cuando y como finaliza”.

El tratamiento debe iniciarse tan pronto se detecte el cuadro clínico y es especialmente importante tratar la causa de base de la enfermedad cuando se la conoce.

Los objetivos del tratamiento son:

- 1.- Control de la causa
- 2.- Control de las alteraciones vasculares, hemodinámicas y metabólicas.
- 3.- Evitar una mayor absorción de endotoxinas.
- 4.-Controlar la presión arterial.
- 5.-Proveer analgesia.

6.-Evitar la rotación de la tercera falange, proveer soporte a la suela e impedir el desarrollo de infección.

Es necesario corregir cualquier condición primaria presente, como retención de placenta, bacteriemia/septicemia, diarrea o alteraciones intestinales. El estrés del transporte, el ambiente y el ejercicio deben evitarse.

1.7. Control de la causa.

1.- Suprimir la ingesta de grano: El manejo de la dieta es muy importante, suprimir la ingesta de grano por lo menos por 15 días y administrar heno de gramíneas de alta calidad o mezcla gramínea /leguminosas.

Luego de una sobrecarga con carbohidratos, se administra vaselina, debido a su efecto laxante, para purgar el tracto gastrointestinal. Puede actuar como un tapiz del intestino, impidiendo una mayor absorción de endotoxinas. La dosis oral recomendada para un caballo adulto es de 4 litros /8 a 12 horas durante 1 a 2 días (Pollit, 2003e).

2.- Tratar la retención de placenta y/o foco séptico.

3.- El restablecimiento del flujo sanguíneo periférico se basa en la provocación de una vasodilatación periférica y el tratamiento antitrombótico. El primer paso se logra con la administración de bloqueantes alfa-adrenérgicos durante el comienzo de la enfermedad. Los vasodilatadores también ayudan a controlar la hipertensión. La acepromazina es una droga aceptada para tal propósito; sin embargo, su corto tiempo de acción hace necesaria la administración frecuente para alcanzar los efectos deseados. La dosis que suele utilizarse es 0,06 mg/kg/4 a 6 veces/día, IM. Los efectos colaterales indeseables incluyen la inhibición de la colinesterasa y sedación.

La isoxsuprina ha sido utilizada en forma empírica como parte del tratamiento de la enfermedad del navicular; se utiliza a 0,66 mg/kg 2 veces por día por 20 a 30 días, no obstante, se discute su utilidad en esta enfermedad, especialmente durante la fase aguda del cuadro, donde no tendría indicación terapéutica (Pollit, 2003e).

Se ha recomendado la realización de baños fríos o calientes, o alternar uno y otro para promover la

Infosura en Equinos

circulación en el pie. Aunque los tres métodos fueron muy utilizados, se carece de la documentación de sus efectos y beneficios (Poliit, 2003e).

El bloqueo de los nervios digitales palmar/plantar produce una vaso dilatación precoz por bloqueo de las fibras simpáticas que inervan a las anastomosis arterio venosas. Los efectos duran poco y la hipertensión provocada por el sistema renina-angiotensina-aldosterona no se ve modificada. Hay varias contraindicaciones importantes y posibles reacciones adversas. Como los anestésicos locales son irritantes tisulares, la administración repetida puede producir una inflamación considerable en el sitio de inyección. Si las láminas están intactas, el ejercicio puede promover la circulación local; por el contrario, si están comprometidas, el trauma del ejercicio acelera la destrucción tisular y por lo tanto se contraindica (García, 2008).

La integridad laminar puede no ser un factor posible de determinar por medio del examen físico y el dolor provee el signo natural primario para proteger la parte afectada. Si el rodete coronario está blando y frío al tacto, es necesario evitar cualquier tipo de bloqueo nervioso y ejercicio. Está contraindicado el uso de anestésicos de larga duración, como la bupivacaína.

El uso de la heparina, un agente antitrombótico, es controvertido. Los efectos beneficiosos incluyen: inhibición de la coagulación (factores XII, XI, IX y X) cuando actúa junto con la antitrombina III; facilitación de la depuración de endotoxina por parte del sistema retículo endotelial hepático y degradación de las toxinas circulantes por medio de la activación de los sistemas enzimáticos plasmáticos (Mendoza, 2010).

La controversia del uso de la heparina se halla en la determinación de una dosis segura y efectiva y sus posibles efectos colaterales. Se utilizan dosis muy bajas (40 UI/kg SC, 3 veces/ día) para disminuir el riesgo de reacciones adversas; sin embargo, aún no se han establecido las dosis eficaces en casos clínicos espontáneos. Los posibles efectos colaterales incluyen: inflamación en el sitio de inyección sub cutánea, reducción de la masa y el recuento eritrocitario, trombocitopenia, aumento de la producción de bilirrubina, tendencia a la trombosis luego de interrumpir la administración de heparina, hemorragia y muerte.

La disminución del hematocrito es una característica que se revierte con facilidad luego de la suspensión de la administración de la droga. La heparina actúa junto

con la antitrombina III para evitar la trombosis, efecto que no ejerce en ausencia de esta última o una vez formado el trombo; por lo tanto, sus efectos beneficiosos parecerían estar limitados a la prevención (Mendoza, 2010).

Los antiinflamatorios no esteroideos (como la aspirina) son inhibidores de la síntesis de las prostaglandinas que impiden la conversión del ácido araquidónico a tromboxano, prostaciclina y otras prostaglandinas. Sus efectos útiles incluyen: analgesia, que puede romper el ciclo de hipertensión inducido por las catecolaminas iniciado por el dolor; inhibición de la agregación plaquetaria; vasodilatación por la interrupción de la síntesis de tromboxano; supresión de los efectos de la endotoxemia mediados por las prostaglandinas y mantenimiento del estado cardiovascular. Los beneficios de la aspirina están principalmente en su efecto antitrombótico, produce una alteración irreversible de la función plaquetaria y prolonga el tiempo de coagulación durante 5 días luego de una dosis única. La dosis recomendada es de 5 mg/kg, oral, 1 vez día por medio. Uno de los grandes inconvenientes en el uso de aspirina en el caballo es su vida media corta, lo que obliga a administrarla en forma frecuente haciendo al animal más vulnerable a los efectos colaterales de los AINEs en general (Pollit, 2003e).

La fenilbutazona y el megluminato de flunixin inhiben la agregación plaquetaria durante un período más corto. El segundo agente es superior al primero y a la aspirina en la supresión de los efectos cardiovasculares provocados por la endotoxemia y mediados por las prostaglandinas. En consecuencia, podría ser preferible administrar megluminato de flunixin junto con aspirina en el inicio de la infosura. Después de los primeros días, la fenilbutazona ofrece un efecto analgésico/antiinflamatorio con mejor relación costo/efecto. Por lo general, el megluminato de flunixin se administra a razón de 1,1 mg/kg, 2 veces/día, y la fenilbutazona se administra a una dosis máxima de 4,4 mg/kg/ día (2,2 mg/kg, 2 veces/día) (Poliit, 2003e; García, 2008).

Las drogas antiinflamatorias son ulcerogénicas y nefrotóxicas, en especial en los caballos comprometidos hipovolémicos y deshidratados. Debido a su mecanismo común de acción, sus efectos tóxicos pueden ser aditivos. Está contraindicado utilizar dosis excesivas, en forma individual o acumulativa, el uso prolongado de grandes dosis y la administración en animales deshidratados.

En muchos caballos puede estar indicado el reemplazo hidroelectrolítico. La solución que debe administrarse, al igual que la velocidad, volumen y vía de administración se establecen según las evidencias clínicas del shock, hematocrito, proteínas plasmáticas totales y anomalías de las concentraciones séricas de los electrolitos. El shock se presenta con mayor frecuencia en el periodo que precede el comienzo de la claudicación. Se ha recomendado el uso de antihistamínicos, pero tienen poco valor una vez liberada la histamina. Además ésta es sólo uno de los muchos mediadores de la inflamación; por lo tanto, los autores no los usan como rutina.

En teoría, la administración IV de dimetilsulfóxido (DMSO) debería tener algo de valor. Los posibles beneficios por su administración (IV a 1 g/kg en una solución al 20%) son: prevención de la oxidación tisular por la captación de superóxidos radicales, acción antiinflamatoria y diuresis (Pollit, 2003e). Esta droga no está aprobada para su administración IV y puede provocar hemólisis.

Se debe evitar en forma estricta la administración de corticoides en el tratamiento de la infosura. Los efectos colaterales documentados incluyen empeoramiento de la vasoconstricción provocada por las catecolaminas, aumento de la coagulopatía y sensibilización a la reacción de Shwartzman. Los efectos inmunosupresores de estas drogas incluyen impedimento de la reacción antígeno/anticuerpo, opsonización y quimiotaxis; además, retraso en la cicatrización de las heridas. Los corticoides aumentan la gravedad de la infosura, prolongan su curso y aún pueden inducir su iniciación.

Muchos autores preconizan el uso de antibióticos, especialmente si se considera el rol del desequilibrio de la flora bacteriana. Sin embargo es una medida controvertida por su real beneficio, antibióticos debieran usarse según el caso y necesidad (Pollit, 2003e).

En la infosura aguda, deben tomarse medidas para evitar la rotación de la falange distal. Para esto, lo mejor es confinar al caballo a un lugar con piso de arena blanda, superficie que provee un soporte atraumático y con distribución regular contra la suela, produciendo un mínimo compromiso del flujo de sangre y un máximo confort en estación. Ante la imposibilidad de contar con arena, los métodos de soporte solar atraumáticos alternativos incluyen la colocación de una torunda de gasa axial a la largo de la ranilla junto con vendajes del pie, o el rellenado de

la suela con goma no vulcanizada o siliconas, y el mantenimiento del paciente en un establo con suelo blando. Se contraindica la colocación de soportes solares firmes. La sustitución realizada con la superficie de arena en lugar de los herrajes terapéuticos evita el trauma mecánico a la lámina asociado con el herraje. Una lesión significativa durante el herraje puede ser seguida por un apoyo prolongado del miembro opuesto, concusión por el martilleo y fuerzas de desplazamiento al extraer la herradura (García, 2010).

El tratamiento de la infosura crónica está dirigido a resolver la enfermedad sistémica, evitar más agresión laminar adicional, detener la rotación de la falange distal y prevenir la recurrencia. Como la mayoría de los caballos con infosura crónica son hipertensos se indica un tratamiento específico a los efectos de evitar serias consecuencias, como enfermedad renal e hipertrofia ventricular izquierda.

No hay drogas antihipertensivas que tengan los siguientes requisitos para el uso en caballos: costo razonable; aprobado para su uso; sin efectos colaterales de importancia como sedación o vasoconstricción de "rebote"; farmacocinética y eficacia documentada; y administración oral. Mientras tanto, las drogas indicadas para su uso en infosura aguda pueden ser sustituidas.

Las modificaciones en la dieta pueden ayudar a controlar la hipertensión. Como los efectos hipertensivos de la angiotensina y las catecolaminas son dependientes del sodio, se concluye que el sodio tiende a la vasoconstricción y el potasio a la vasodilatación. La privación de sodio disminuye los niveles séricos de dicho elemento y disminuye el volumen plasmático. La fuente de sodio se debe reemplazar por cloruro de potasio oral, a razón de 30 g/día. El heno, una fuente rica en potasio y pobre en sodio, debe reemplazar a la dieta rica en granos. En equilibrio hídrico muchos autores preconizan el uso de diuréticos.

En la infosura el metabolismo de la queratina está alterado, por lo que podría ser útil la administración de un sustrato de queratina durante el período de reparación. La metionina sirve como puente disulfuro y ha sido administrada a razón de 10 g, 1 vez/día, oral, durante 1 semana, seguida por 5 g/día, oral, durante 3 semanas. Si se produce sepsis en el tejido laminar, es necesario comenzar una terapia agresiva. En la mayoría de los casos, el desbridamiento quirúrgico de los tejidos blandos sépticos debe ser seguido por la

Infosura en Equinos

aplicación de vendajes estériles y una estricta higiene del ambiente (García, 2008).

Uno de los más importantes y controvertidos puntos respecto del tratamiento de la infosura crónica es el cuidado del pie. Las bases para las diferentes opiniones se apoyan en que los caballos se pueden beneficiar por medio de abordajes levemente diferentes. En teoría, los objetivos del cuidado del pie son mantener el flujo sanguíneo y la perfusión, proteger la integridad laminar, dar soporte a la ranilla mientras se evita la aplicación de presión contra la suela, facilitar el inicio de la fase de elevación del paso, evitar fuerzas de desplazamiento en las pinzas, proveer drenaje en casos en los que se presenta sepsis y eliminar el tejido necrótico y los desechos. En los casos leves, la extracción de la herradura y el mantenimiento sobre suelos arenosos puede ser suficiente. Los casos leves a moderados pueden verse algo más beneficiados agregando presión sobre la ranilla. Es ideal que la presión sea confinada a los dos tercios caudales de la ranilla, no contacte con la suela y quede una protección sólo ligeramente debajo de la superficie de apoyo.

En los caballos con una rotación significativa de la falange distal se requiere el desvasado del casco con herraje o sin él. Si se elige este procedimiento, se elimina parte de la pared dorsal, justo distal al corion coronario, yendo hacia distal hasta la superficie de apoyo usando un raspador. Se extrae un tercio de la circunferencia de la muralla, centrado en la línea media dorsal. La profundidad será la necesaria para alinear la cara dorsal de la muralla con la cara dorsal de la falange distal o cuando el tejido subyacente sea blancuzco o blando a la digito presión. Durante el procedimiento se puede encontrar una considerable cantidad de tejido necrótico.

La resección de parte de la pared dorsal de la muralla tiene varios objetivos. Previene las fuerzas de desplazamiento provocadas por la pinza, restablece la perfusión vascular normal y normaliza el alineamiento anatómico de la falange distal, alivia la presión ejercida por el tejido epitelial hiperplásico existente entre la falange distal rotada y la pared dorsal de la muralla, y promueve el alineamiento paralelo de los nuevos túbulos desarrollados en el 24 casco. No es necesario realizar la reparación con acrílico del defecto creado y hasta puede ser peligroso exponer los tejidos a este procedimiento debido al calor generado durante la polimerización del acrílico.

Una vez eliminada parte de la muralla, se debe crear un soporte para la ranilla y la falange distal sin crear presión contra la suela. En algunos casos puede no ser necesario el uso de herraduras. Si se elige utilizarlas, es obligatorio que provean una presión adecuada contra la ranilla. Las herraduras que elevan la ranilla pueden conducir a una mayor rotación al dar un soporte inadecuado. Se puede emplear cualquier herradura que cumpla con los objetivos antes anunciados. Para cada caso en particular es posible diseñar herraduras de tipo cerradas ovoides, de barra ancha, colocadas hacia atrás para dar soporte a los talones y abierta en pinza, y con una plancha protectora para evitar presión contra la suela. Se pueden fabricar almohadillado parciales, totales o en anillo a los efectos de aliviar los fenómenos conclusivos. Por lo general, se agrega silicona para rellenar los espacios entre el almohadillado y la suela. Es esencial evitar la presión contra la suela (Pollit, 2003f).

La herradura que ha ganado más atención es la de barra de corazón. Esta última puede brindar soporte a la ranilla y, por lo tanto, a la falange distal subyacente con un mínimo compromiso del flujo sanguíneo y lesión a la suela (Pollit, 2003f).

La principal desventaja consiste en que es una herradura de precisión y su colocación requiere una considerable experiencia. La colocación mal realizada puede inducir a una lesión seria. Se deben seguir referencias importantes. En cada herraje se deben solicitar radiografías. La colocación de una marca en el vértice de la ranilla ayuda a aplicar la punta de la barra. Esta debe apoyar 1 cm caudal al vértice de la ranilla. La barra de corazón tampoco debe extenderse demasiado hacia abaxial. Si no se efectúa la eliminación de parte de la pared dorsal de la muralla se desarrollará una presión incorrecta. Se debe precisar el grado de elevación de la barra respecto del suelo y, por lo tanto, el grado de presión contra la ranilla. Si la herradura se coloca en la forma correcta la mayoría de los caballos se sentirán muy cómodos inmediatamente después del procedimiento (Pollit, 2003f).

En los casos refractarios, los procedimientos de salvataje incluyen la desmotomía del ligamento accesorio del tendón del flexor digital profundo y la tenotomía del flexor digital profundo. La tenotomía flexora se realizó tanto a nivel mediometacarpal como en la cuartilla. En esta última, la vaina sinovial se debe obliterar para evitar la formación de adherencias del muñón distal al tejido subcutáneo, permitiendo el

restablecimiento del soporte normal de la falange distal. Con estas maniobras se ha salvado a muchos caballos para utilizarlos con fines reproductivos (García, 2010).

1.8. Pronóstico de un cuadro de infosura.

“EL PRONÓSTICO SIEMPRE ES RESERVADO”

La mayoría de los caballos con infosura responden a un tratamiento rápido y racional. Hay varios indicadores pronósticos para determinar la probabilidad de recuperación. Los caballos grandes y pesados, en especial aquellos con pies relativamente pequeños, tienden a ser afectados con mayor intensidad. A menudo, la infosura post parto es particularmente grave. Cuanto más pies están afectados, peor será el pronóstico. La presencia de sepsis y la persistencia de leucocitosis/neutrofilia indican una mayor posibilidad de falla terapéutica. El deterioro rápido señala un pronóstico grave, como ocurre en los caballos con infosura aguda cuyo cuadro progresa con rapidez. El grado de rotación de la falange distal (Foto N°10) está inversamente relacionado con el pronóstico. Los animales con una rotación inferior a 5,5 grados suelen retornar al rendimiento atlético previo. Aquellos con una rotación superior a 10,5 grados, rara vez lo hacen.

PRONOSTICO DE ACUERDO AL GRADO DE ROTACION	
1.- GRADO I	: = 5,5 ° RECUPERACION EN 100% DE LA FUNCION
2.- GRADO II	: > 5,5 ° HASTA 11,5 ° RECUPERACION 50%
3.- GRADO III	: > 11,5 ° CON CLAUDICACION PERSISTENTE NEURECTOMIA A REPRODUCCION
4.- GRADO IV	: > 11,5 ° CON CLAUDICACION PERSISTENTE INFECCION LOCAL, FISTULA, PERFORACION DE SUELA, ABSCESO EUTANASIA



Foto N° 10. Pronóstico de un cuadro de Infosura crónico de acuerdo al grado de rotación de la falange distal.

Sin embargo, en ocasiones los caballos responden de manera diferente. La perforación de la suela por la falange distal es un signo grave ya que evidencia vasculación de dicho hueso dentro del casco. Por último, el pronóstico presenta una proporción directa al grado de circulación/perfusión periférica remanente

(Pollit, 2003g). En la experiencia de los autores hemos podido observar caballos de carrera que han vuelto al entrenamiento y competencias con rotaciones de tercera falange de hasta 7,5 °, sin embargo lo han hecho por corto tiempo y sin éxito competitivo evidente.

2. Referencias

1. Eades, S., Holm A. y Moore H., 2002. A review of the pathophysiology and treatment of acute laminitis: pathophysiologic and therapeutic implications of endothelin-1. [en línea] <http://www.ivis.org/proceedings/AAEP/2002/91_0102000353.PDF> [consulta: 6 de Octubre del 2010].
2. Belknap, J. y Black, S., 2005. Review of the pathophysiology of the developmental stages of equine laminitis. [en línea] <http://www.ivis.org/proceedings/aaep/2005/belkna_p/chapter.asp?LA=1> [consulta: 15 de Octubre del 2010].
3. Eustace, R. 1991. Equine Cushing's Disease. Veterinary Journal In Practice: 13 (4) pp. 147-148.
4. Gallo, M., 2007. Laminitis e infosura. [en línea] <http://www.engormix.com/s_articles_view.asp?art=1691&AREA=CAB-165> [consulta: 30 de Septiembre11 2010].
5. Green E., Garner., H. y Sprouse R., 1998. Laminitis (Infosura). En: Colahan P., Mayhew I., Merritt A., Moore J. Medicina y Cirugía Equina. 4ª ed. Buenos Aires, Argentina. Intermédica, pp. 1249-1261.
6. Godoy. A. 1983. Laminitis en Equinos. Monografías de Medicina Veterinaria: 5(2) pp: 5-20.
7. Garcia, A. 2008. Infosura en equinos. [en línea] <<http://www.fvet.uba.ar/equinos/infosurarutal-2008.pdf>> [consulta: 30 de Septiembre11 2010].
8. Mendoza, F. 2010. Coagulación intravascular diseminada en el caballo. Journal Latinoamericano de Medicina Veterinaria Emergencias y Cuidado Intensivo [en línea].

Infosura en Equinos

- <<http://www.journal.laveccs.org/full.php?id=221>> [consulta: 30 de Septiembre 11 2010].
9. Mordecai, S., 1996. Book of horses. New York, Harper Resource, 498p.
 10. Pereyra, E. 2003. Algunos aspectos sobre la etiopatogenia de infosura. [en línea] <http://www.vet-uy.com/articulos/artic_eq/005/eq_005.htm> [consulta: 9 de Octubre del 2010].
 11. Pollitt, C. 2003a. What is laminitis?. Learn more about laminitis. [en línea] <http://www.uq.edu.au/~apcpolli/chrispollitt_what_laminitis.htm> [consulta: 11 de Octubre del 2010].
 12. Pollitt, C. 2003b. The horse's foot. [en línea] <http://www.uq.edu.au/~apcpolli/downloads/chrispollitt_2_The-Horses_Foot.pdf> [consulta: 8 de Octubre del 2010].
 13. Pollitt, C., 2003c. The clinical signs of laminitis. [en línea] <http://www.uq.edu.au/~apcpolli/downloads/chrispollitt_7_Clinical_Signs_of_Laminitis.pdf> [consulta: 10 de Octubre 2010].
 14. Pollitt, C., 2003d. Laminitis radiology. [en línea] <http://www.uq.edu.au/~apcpolli/downloads/chrispollitt_8_Laminitis_Radiology.pdf> [consulta: 8 de Octubre del 2010].
 15. Pollitt, C. 2003e. Laminitis medical therapy. [en línea] <http://www.uq.edu.au/~apcpolli/downloads/chrispollitt_9_Laminitis_Medical_Therapy.pdf> [consulta: 11 de Octubre del 2010].
 16. Pollitt, C. 2003f. Therapeutic shoeing. [en línea] <http://www.uq.edu.au/~apcpolli/downloads/chrispollitt_10_Laminitis_Therapeutic_Shoeing.pdf> [consulta: 8 de Octubre del 2010].
 17. Pollitt, C. 2003g. Prognosis and future directions. [en línea] <http://www.uq.edu.au/~apcpolli/downloads/chrispollitt_11_Laminitis_Future_Directions.pdf> [consulta: 10 de Octubre del 2010].
 18. Pollitt, C. 2003h. Laminitis research at the Australian equine laminitis research Unit. 1. Part 2. [en línea] <http://www.uq.edu.au/~apcpolli/downloads/chrispollitt_LaminitisreseArch_AELRU_part2.pdf> [consulta: 5 de Octubre del 2010].
 19. Pollitt C., Kyaw-Tanner, M., French, K., Van Eps, A., Hendrikz J. y Daradka, M. 2003. Equine laminitis. [en línea] <http://www.ivis.org/proceedings/AAEP/2003/pollitt/chapter_frm.asp?LA=1> [consulta: 5 de Octubre del 2010].
 20. Polzer J. y Slater M., 1997. Age, breed, sex and seasonality as risk factors for equine laminitis. [en línea] <http://www.sciencedirect.com/science?_ob=ArticleURL&_udi=B6TBK-3RH11P22&_user=10&_rdoc=1&_fmt=&_orig=search&_sort=d&_view=c&_version=1&_urlVersion=0&_userid=10&md5=2c358f617f2abe978acc90e09e739631> [consulta: 10 de Octubre del 2010].
 21. Reed, S. M.; Bayly, W. M.; Sellon, D. C. 2004. Equine Internal Medicine. 2 Edition. Saunders. USA. p. 1659.
 22. Recio, S.; Serrano, A.; Valera, P. Laminitis. [en línea] <<http://www.fveter.unr.edu.ar/Objetos/Laminitis.pdf>> [consulta: 10 de Octubre del 2010].
 23. Sisson, S., Grossman J. y Getty R., 2000. Anatomía de los animales domésticos, Tomo I. 5º ed. Barcelona. Masson. pp. 810-817.
 24. Stokes A., Eades S. y Moore M. 2004. Pathophysiology and treatment of acute laminitis. En: Reed S., Bayley W., Sellon D. Equine internal medicine. 2ª ed. Elsevier. U.S.A. Saunders. pp. 522-531.
- <http://www.ivis.org>
<http://www.engormix.com>
<http://www.fvet.uba.ar>
<http://www.journal.laveccs.org>
<http://www.vet-uy.com>
<http://www.uq.edu.au>
<http://www.sciencedirect.com>
<http://www.fveter.unr.edu.ar>