

# COMPONENTES OSTEO-MUSCULARES DE CORTES QUE SE PRACTICAN EN RESES VACUNAS

Dr. Ismael O. Delprato\*. 1971. Dirección de Inspección de Productos, Subproductos y Derivados de Origen Animal, Servicio Nacional de Sanidad Animal (SENASA), Ministerio de Agricultura y Ganadería, Republica Argentina, Bs. As., 64 pag.

\*Profesor Titular de Anatomía Descriptiva de la Facultad de Ciencias Veterinarias de la Universidad Nacional de La Plata, Argentina.

[www.produccion-animal.com.ar](http://www.produccion-animal.com.ar)

Volver a: [Carne y subproductos](#)

## ÍNDICE

Componentes osteo-musculares de cortes que se practican en reses vacunas
Cortes que más frecuentemente se practican
CAPITULO I - CORTES QUE TIENEN COMO BASE ÓSEA LA COLUMNA VERTEBRAL
Cogote
Pecho
Aguja
Bife ancho
Bife angosto
Cuadril
CAPITULO II - CORTES CORRESPONDIENTES A LAS PAREDES LATERALES E INFERIOR DEL TÓRAX Y ABDOMEN
Asado de costillas
Vacío
Falda
Lomo
CAPITULO III - CORTES CORRESPONDIENTES A LOS MIEMBROS O SEGMENTOS DE LOS MISMOS QUE NO VAN INCLUIDOS EN OTROS
Palomita
Bola de lomo
Carnaza de cola
Peceto
Nalga
Chingolo
Chingolito
Hueso con carne
Hueso sin carne
Carnaza de paleta
Matambre
Entraña
Azotillo
RESUMEN

## COMPONENTES OSTEO-MUSCULARES DE CORTES QUE SE PRACTICAN EN RESES VACUNAS

(Cortes de Carnicería)

Por Ismael O. Delprato.

Al emprender la tarea de publicar este sencillo manual, que contiene en forma sucinta la descripción de los huesos y músculos comprendidos en los cortes de carnes que con fines de comercialización se practican en reses vacunas destinadas al consumo de la población, nos hemos propuesto como único objeto difundir los conocimientos necesarios para técnicos, estudiantes y prácticos que en una u otra forma deben ejercer el control de tan importante alimento.

Hemos prescindido de la descripción de los medios de unión de los huesos, inserciones musculares detalladas y vasos sanguíneos y linfáticos por estimar que aquélla es innecesaria para los fines del presente manual. No por ello dejamos de recomendar que el lector interesado en dichos detalles puede consultar los tratados de Anatomía Comparada de los animales domésticos.

Comprendido así, creemos proporcionar al profesional, al estudiante y hasta a aquellas personas que deseen conocer dichas disciplinas cierta utilidad, pues servirá de repaso para temas ya conocidos, para unos, y aclarará

conocimientos empíricos, para otros, familiarizándolos con temas que resultarán de provecho por los conceptos vertidos más adelante, y agregamos que hasta el ama de casa podrá reconocer, por lo menos objetivamente, la "carne" que compra para su alimentación.

El conocimiento sobre la forma en que debe efectuarse el troceo de las reses vacunas destinadas para alimento de la población favorece tanto al carnicero como al consumidor, en el sentido de un aprovechamiento más económico y mejor.

Ya en el Primer Congreso Argentino de Racionalización Alimentaria, organizado por el Ministerio de Salud Pública de la Nación, en el Capítulo 1, titulado Dirección de Alimentación, se le encomendó a la Comisión de Ganadería "establecer las bases de un programa de enseñanza popular sobre tipificación y cortes de carnes para su mejor aprovechamiento".

El conocimiento de la "anatomía útil" de los trozos de carnes ha adquirido en la actualidad gran importancia, toda vez que se relaciona con el conocimiento y la misión de evitar sustituciones o invasiones, deliberadas o no, de un corte de menor calidad, precio y demanda, sobre otro de características opuestas, sabiendo que con ello se comete un fraude por especulación comercial en perjuicio del dinero del público consumidor.

No escaparán al conocimiento del lector las variaciones que pueden presentar estos cortes cuando se practican fuera del control oficial, pues en ellos se tiene en cuenta la calidad de la carne, su valor comercial, mayor o menor demanda, gusto del consumidor, etc. Tomemos un ejemplo: se oye hablar con frecuencia de "aguja" con cuatro o cinco costillas, a las que se debe agregar las vértebras correspondientes; sucede, en el primero de los casos, que mediante un corte, deliberado o no, se ha cedido a los bifés anchos la quinta vértebra dorsal, el segmento correspondiente de la quinta costilla y las partes blandas que las rodean. Esto trae como natural consecuencia el aumento indebido de los bifés anchos, que por otra parte resulta un trozo de calidad, precio y demanda superior a la aguja.

Estando este manual destinado a personas con conocimientos variables, científicos, empíricos, etc., que se dedican al control sanitario de las carnes, comercialización, abastecimiento, etc., nos hemos esforzado en hacer nuestras descripciones lo más sencillas posibles y aplicar en cada una de ellas el mismo método de estudio; es decir, después de describir la región o trozo, indicar su situación, límites superficiales y profundos, los distintos planos musculares (carne), yendo de la superficie a la profundidad, y finalmente el plano esquelético (huesos).

Los límites de ciertos trozos procedentes de la res se aproximan a los de algunas regiones de la anatomía topográfica. En cambio, la mayoría de ellos no coinciden con los mismos por ejemplo, la región dorsal, cuyo plano esquelético está constituido por trece vértebras, se subdivide en dos subregiones (trozos), uno anterior, la aguja con las cinco primeras, y el otro posterior, los bifés anchos, con las ocho restantes. La región cervical se subdivide en dos trozos, el cogote, cuyo plano esquelético lo constituyen las cinco primeras vértebras y el pecho con las dos restantes, etcétera.

Los conocimientos teórico-prácticos de los componentes anatómicos de los trozos estudiados en las salas de disección y cuyo aprendizaje debemos aplicar ya sea en la "picada" de los establecimientos frigoríficos o simplemente en las gancheras o mostradores de los comercios del ramo, resultarán más útiles y fáciles a la vez por las ilustraciones que se intercalan, que estimamos debe ser el complemento necesario de todo trozo.

En su mayoría fueron tomadas del natural, con el objeto de presentar el trozo con el mayor realismo posible. La N° 5, con algunos agregados, es adaptación de una lámina difundida por la Junta Nacional de Carnes.

Las consideramos útiles para el médico veterinario que ha frecuentado la sala de disección; para el práctico principalmente que, alejado de la terminología anatómica -que hemos tratado de suavizar- le servirá de guía al proporcionarle excelentes modelos que facilitarán su aprendizaje, compensando con ello su falta de conocimientos científicos.

Al lado de estas fotografías de preparados naturales, hemos colocado esquemas que aclaran y simplifican complejas descripciones.

La sofisticación es un hecho corriente en el comercio; el hacer cumplir las leyes, decretos, etc., del Estado resulta a veces difícil; por ello estimamos necesario la propagación de estos conocimientos por todos los medios posibles de difusión, con el objeto de instruir convenientemente a la población a defender su dinero frente al avance de la ganancia ilícita.

Deseamos recalcar que si el troceo de las reses es controlado para evitar la sustitución de un trozo por otro semejante desde el punto de vista morfológico, pero distinto por su calidad, precio, valor alimenticio, etc., el conocimiento de sus límites, forma, situación, etc., ayudará constantemente al inspector llamado a aclarar el problema, para evitar un fraude o una especulación comercial en perjuicio del público consumidor.

Así como el Estado imparte por medio de folletos, conferencias, libros, diarios, revistas, etc., una educación sanitaria, creemos con este manual contribuir, por lo menos en parte, a una necesaria "educación económica".

El autor se sentiría profundamente satisfecho y compensado de los esfuerzos realizados si este manual resultara de utilidad para los fines a que ha sido destinado.

EL AUTOR

## CORTES QUE MAS FRECUENTEMENTE SE PRACTICAN

Los cortes que más frecuentemente se practican son los siguientes:

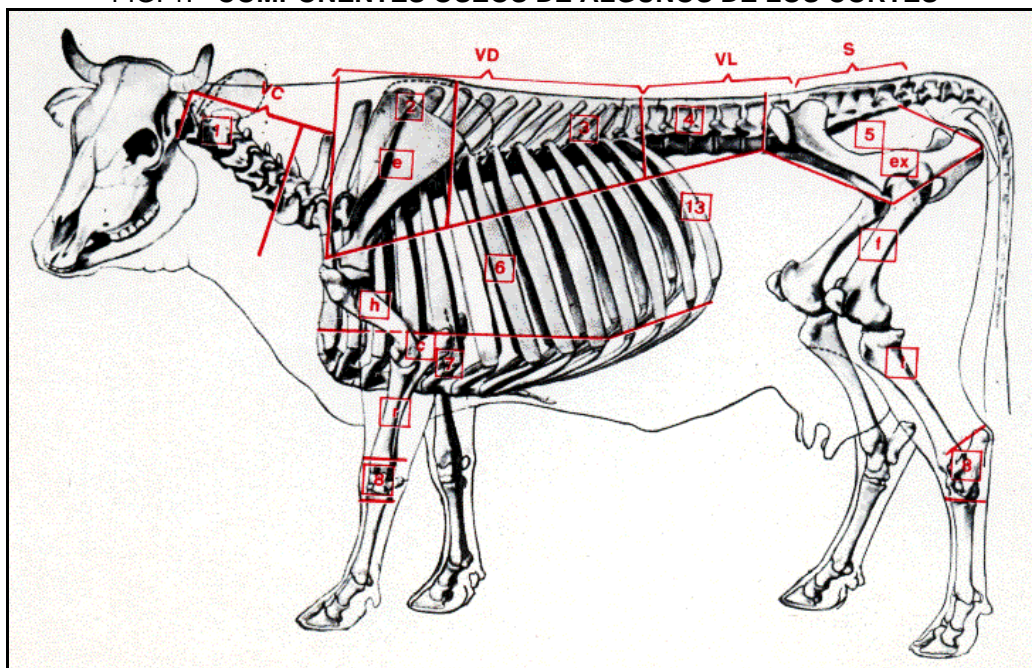
A. Los que tienen como base ósea la columna vertebral y que de adelante atrás son: 1) el cogote; 2) el pecho; 3) la aguja; 4) el bife ancho; 5) el bife angosto y 6) el cuadril.

B. Los correspondientes a las paredes laterales e inferior del tórax y abdomen, a saber: 1) por delante, el asado de costillas; 2) por detrás, el vacío; 3) por delante y debajo, la falda (región esterno costo abdominal) y 4) finalmente el lomo, que corresponde a la masa carnosa que forma la porción muscular de la pared superior del abdomen (región sublumbar).

C. Los correspondientes a los miembros o segmentos de los mismos que no van incluidos en los cortes anteriores, a saber: a) en el miembro posterior: 1) debajo de la tuberosidad coxal la palomita; b) alrededor del fémur se agrupan los siguientes trozos: 1) por delante, la bola de lomo, 2) por fuera, la carnaza de cola; 3) por detrás, el peceto, y 4) por detrás y por dentro, la nalga; c) los correspondientes a la pierna, que son cortes transversales designados con el nombre de hueso con carne; d) los correspondientes al tarso (garrón) y al cuerpo del fémur, cuyos segmentos se designan con el nombre de hueso sin carne. b) En el miembro anterior: 1) el trozo que se extrae por detrás de la cara pósterior superior del húmero, que es la carnaza de paleta; 2) los correspondientes a los cortes transversales del húmero (excepto la epífisis superior que forma parte del hueso sin carne) con sus restos musculares, que se designan con el nombre de hueso con carne; 3) los cortes transversales que se practican en el antebrazo (brazuelo) denominados hueso con carne; 4) los correspondientes al carpo, llamados hueso sin carne.

D. Finalmente, los correspondientes a las regiones diafragmática, la entraña, a la subcutánea del tronco, que es el panículo carnoso (matambre) y el corte superficial que se practica en la base del cuello, llamado azotillo.

FIG. 1.- COMPONENTES ÓSEOS DE ALGUNOS DE LOS CORTES



e) escápula; h) húmero; c) cúbito; r) radio; 8) carpo, cx coxal; f) fémur; t) tibia; 8) (posterior) tarso, 131 costilla (13). Plano esquelético del cogote (cuello); 2) aguja; 3) bife ancho; 4) bife angosto; 5) cuadril; 6) asado de costilla; 7) falda; 8) hueso sin carne. V.C.) vértebras cervicales; V.D.) vértebras dorsales; V.L.) vértebras lumbares; S) sacro.

Lámina adaptada de Septimus Sisson (Anatomía de los Animales Domésticos).

<p><b>A</b></p> <p>Los que tienen como base ósea la columna vertebral</p>	1) Cogote	{ 5 primeras vértebras cervicales y músculos correspondientes, situados por arriba y por debajo.
	2) Pecho	{ 2 últimas vértebras cervicales y las porciones musculares correspondientes.
	3) Aguja	{ 5 primeras vértebras dorsales, parte de las 5 primeras costillas, escápula. Porciones musculares correspondientes a estos huesos.
	4) Bife ancho	{ 8 últimas vértebras dorsales, parte de las 8 última costillas. Porciones musculares correspondientes.
	5) Bife angosto	{ Vértebras lumbares y porciones musculares situadas por encima de las mismas.
	6) Cuadril	{ Sacro y Coxal. Músculos glúteos especialmente.
<p><b>B</b></p> <p>Los correspondientes a las paredes laterales e inferior del tórax y abdomen</p>	1) Delante. Asado de costillas. Región costal.	
	2) Detrás. Vacío. Región del flanco, hueso iliaco, ijar.	
	3) Debajo. Falda. Región esterno costo abdominal.	
	4) Lomo. Músculos sublumbares, especialmente psoas.	

<p><b>C</b></p> <p>Los correspondientes a los miembros o segmentos de los mismos que no van incluidos en los cortes anteriores</p>	<p>Miembro posterior</p>	1) Palomita. Debajo de la tuberosidad coxal. Músculo tensor de la fascia lata.		
		<p>2) Alrededor del fémur</p>	1) Delante. Bola de lomo. Músculo cuádriceps crural.	
			2) Afuera. Carnaza de cola. Músculo largo vasto (isquio-tibial-ext.).	
	3) Detrás. Peceto. Músculo semitendinoso (isquio-tibial-medio).			
	4) Detrás y adentro. Nalga. Músculo semimembranoso (isquio-tibial-interno) y región crural interna.			
	3) Pierna	{ Cortes transversales. Hueso con carne.		
4) Tarso y cuerpo	{ Cortes transversales. Hueso sin carne. (Cortes del cuerpo del fémur, hueso caracú).			
<p>Miembro anterior</p>	1) Carnaza de paleta. Músculos olecraneos.			
	2) Hueso con carne. Antebrazo. Cuerpo y extremidad inferior del húmero con sus restos musculares. (Cortes del cuerpo del húmero, hueso caracú).			
	3) Hueso sin carne. Carpo y extremidad superior del húmero.			
<p><b>D</b></p> <p>Los correspondientes a:</p>	Región diafragmática	<p>Entraña</p>	Larga	{ Bandas carnosas periféricas del diafragma.
			Corta	{ Pilares del diafragma.
	Región subcutánea del tronco.		{ Matambre, músculo cutáneo del tronco.	
	Corte superficial en la base del cuello.		{ Azotillo, corte superficial a esta altura.	

## CAPÍTULO PRIMERO

### CORTES QUE TIENEN COMO BASE ÓSEA LA COLUMNA VERTEBRAL

#### COGOTE (FIGS. 1, 2, 5 Y A) (SIN PESCUEZO)

Anatómicamente corresponde a la región cervical y comprende este corte la mitad de las cinco primeras vértebras cervicales, más las partes blandas que se encuentran por encima y por debajo de aquéllas.

**Plano esquelético:** Comprende la mitad de las cinco primeras vértebras cervicales y la porción correspondiente del ligamento cervical.

**Planos musculares:** Los músculos del cuello se disponen en dos regiones: la región cervical superior y la región cervical inferior.

**Región cervical inferior:** Extraído el **azotillo**, encontramos sucesivamente: 1) el mastoideo-humeral, que llega hasta la cresta de torsión del húmero y se divide en su parte anterior en dos porciones; 2) el omo-traqueliano extendido desde el ala del atlas hasta la espina acromiana de la escápula; 3) el esterno-cefálico, que nace en la extremidad anterior del esternón y se divide en dos cabos, esterno-maseterino y esterno suboccipital; 4) el traquelio-hioideo (omo-hioideo), que se origina en la tercera y cuarta vértebras cervicales; 5) los escalenos, inferior y superior, extendidos desde las cuatro o cinco últimas apófisis transversas cervicales a la primera costilla; el segundo prolongado hasta las cuatro primeras costillas, por un escaleno transcostal; 6) el gran recto anterior de la cabeza, extendido desde la 3ª, 4ª, 5ª y 6ª vértebras cervicales, a la tuberosidad muscular de la cara inferior del cuerpo del esfenoides y apófisis basilar del occipital; 7) el esterno hioideo y esterno tiroideo, músculos que pueden ser eliminados al extraer la tráquea; 8) el cervical ascendente, aplicado contra la apófisis transversas de las últimas vértebras cervicales, hasta la primera costilla; 9) el traquelio atlóideo (M. Chauveau), formado por fascículos que cubren las inserciones del gran recto anterior de la cabeza, se extiende desde las últimas vértebras cervicales al ala del atlas; 10) el largo del cuello (porción cervical), aplicado contra la cara inferior del cuerpo de las vértebras cervicales y confundido en la línea media con el del lado opuesto; 11) y 12) pequeño recto anterior y pequeño recto lateral de la cabeza, extendidos de la cara inferior del arco inferior del atlas, a la cara inferior del cuerpo del esfenoides y cara interna de la apófisis yugular del occipital, respectivamente.

**Región cervical superior:** 1) el trapecio (forma parte del azotillo); 2) el romboides, aplicado contra la cuerda del ligamento cervical y apófisis espinosas de las primeras dorsales (forma parte de la aguja juntamente con otros); 3) el angular de la espalda, desarrollado, aplicado contra las apófisis transversas cervicales y cara externa de las primeras costillas, termina en el ángulo anterior de la escápula; 4) el esplenio, aponeurótico en su parte superior, con un cuerpo carnoso aplanado y aplicado contra la cuerda del ligamento cervical y las apófisis espinosas de las primeras dorsales; se extiende hasta las apófisis transversas de las dos primeras vértebras cervicales y línea curva superior del occipital; 5) el gran y pequeño complejo, que forman una masa carnosa desprovista de intersecciones fibrosas; se extienden: el gran complejo, desde las apófisis espinosas y transversas de las 9 ó 10 primeras vértebras dorsales, y articulares, de las 6 últimas vértebras cervicales, hasta el occipital y temporal. El pequeño complejo, formado por dos porciones, una posterior o mastoidea y la otra anterior o atloidea; se extienden desde las apófisis transversas de las dos primeras vértebras dorsales (porción mastoidea) y apófisis articulares de las últimas cervicales (porción atloidea), termina en la cresta mastoidea y ala del atlas; 6) transverso del cuello, compuesto por fascículos músculo-aponeuróticos, situados entre el gran complejo y el angular de la espalda; se extiende desde las apófisis transversas de las primeras dorsales a las mismas apófisis de las últimas cervicales; 7) transverso espinoso de; cuello, prolonga en la región cervical al transverso espinoso de; dorso y de los lomos, extendido desde la apófisis articular de la primera vértebra dorsal y 4 ó 5 últimas cervicales, a la apófisis espinosa de las últimas vértebras de esta misma región; 8) intertransversario del cuello, desarrollados, alojados entre las apófisis articulares y transversas; a partir de la 6,1 vértebra cervical forma una masa muscular que se extiende hasta el-atlas; 9) gran y pequeño oblicuo de la cabeza, gran y pequeño recto posterior de la cabeza; aplicados en general por encima o lateralmente de la articulación axoideo-atloidea y occípito-atloidea.

#### PECHO (FIGS. 1, 2, 5 Y A) (SIN.: PUCHERO DE PECHO, "GRANO DE PECHO")

Trozo óseo muscular, formado por las mitades correspondientes de la sexta y séptima vértebras cervicales y las partes blandas que se encuentran por encima y por debajo de ellas.

**Límites:** Por delante, un plano vertical que pasa por el quinto espacio intervertebral cervical; por detrás, una línea igualmente vertical que pasando por el espacio intervertebral dorso-cervical se extiende, siguiendo el borde anterior de la primera costilla, hasta pocos centímetros por delante de la extremidad anterior del esternón.

Nota: Por delante y debajo de este hueso se encuentra un tejido fibroadiposo, conocido con el nombre de **grano de pecho**.



Así limitado, el pecho confina: 19, por delante, con el cogote; 29, por detrás, con tres trozos, a saber: arriba, con la aguja; por el centro, con el asado de costillas, y por debajo, con el origen de la falda.

**Plano esquelético:** Comprende la mitad correspondiente de la sexta y séptima vértebras cervicales.

**Planos musculares:** La parte carnosa de este trozo está representada por las porciones correspondientes a estas dos vértebras de la mayoría de los músculos del cuello, ya por tomar inserción en ellas o bien por atravesar esta región (trozo) para terminar en el tórax.

Pertencientes a la región cervical superior encontramos principalmente las porciones correspondientes del Romboides, Angular de la Espalda, Esplenio, Complejos, Transverso del Cuello, Transverso Espinoso e Interespinosos.

De la región cervical inferior participan las porciones musculares correspondientes a estas dos vértebras de los músculos siguientes: Mastoideo-humeral, Omo-traqueliano, Esterno-cefálico, Escalenos, Gran recto anterior de la cabeza, Esterno hioideo y Esterno tiroideo, Cervical ascendente y Largo del cuello, principalmente.

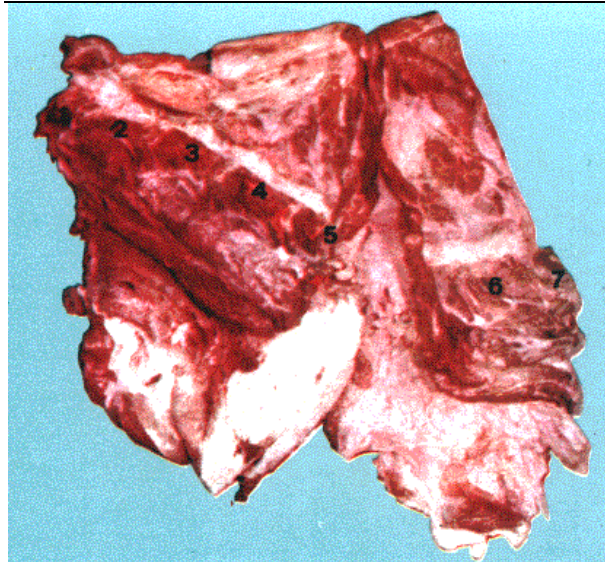


FIG. A.- A. Cogote B. Pecho COMPONENTES MUSCULARES

Vistos por su cara interna. (Del natural. Trozos izquierdos)  
 Generalmente porciones musculares del Mastoideo Humeral (Dero Braquial) - Omo Traqueliano (Omo Transversarius) - Esterno Cefálico (Estero Maxilar) - Omo Hioides (Sub Escápulo Hioides) - Escaleno (Costo Traqueliano) - Gran Recto Anterior de la Cabeza (Longus Capitis) - Esterno Hioides (Sterno Hyoideus) - Esterno Tiroides (Sterno Thyroideus) - Cervical Ascendente (Iliocostalis Cervicis) - Traquelio Atloideo (A Chauveau) - Largo del Cuello (Longus Colli) - Pequeño Recto Anterior de la Cabeza (Rectus Capitis Cranialis) - Pequeño Recto Lateral de la Cabeza (Rectus Capitis Lateralis).

Trapezio Cervical (Cérvico Dorso Supra Escapular) - Romboides (Cérvico Dorso Sub Escapular) - Angular de la Espalda (Levator Scapulae) - Esplenio (Splenius) - Gran Complejo (Semiespinalis Capitis) - Pequeño Complejo (Longissimus Capitis et Atlantis) - Transverso del Cuello (Longissimus Cervicis) - Transverso Espinoso del Cuello (Multifidus Cervicis) - Intertransversales del

Cuello (intertransversari Cervicis) Gran Oblicuo de la Cabeza (Oblicuo Capitis Caudalis) - Pequeño Oblicuo de la Cabeza (Oblicuo Capitis Cranialis) - Gran Recto Posterior de la Cabeza (Rectus Capitis Dorsalis Mayor) - Pequeño Recto Posterior de la Cabeza (Rectus Capitis Dorsalis Minor).

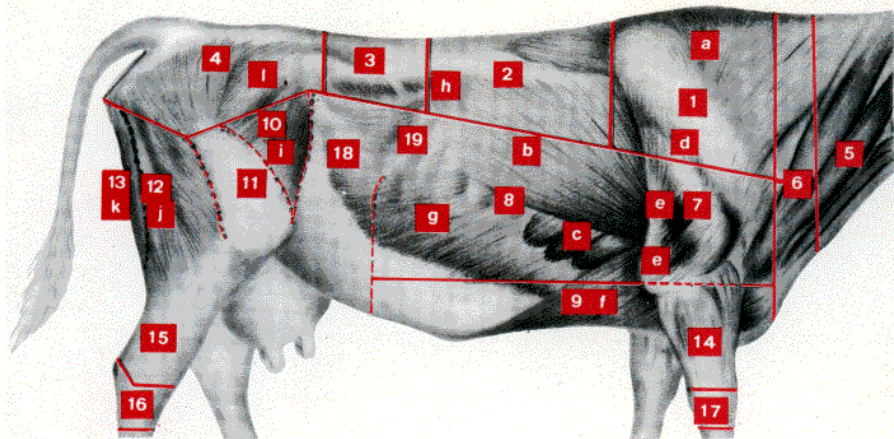
Partes del Romboides - Angular de la Espalda - Esplenio - Complejos - Transversos - Transverso Espinoso del Cuello - Interespinoso - Mastoideo Humeral - Omo Traqueliano - Esterno Cefálico - Escalenos - Gran Recto Anterior - Esterno Hioides y Tiroides - Cervical Ascendente - Largo del Cuello.

1, 2, 3, 4 y 5: Cinco primeras vértebras Cervicales. 6 y 7: Dos últimas vértebras Cervicales.

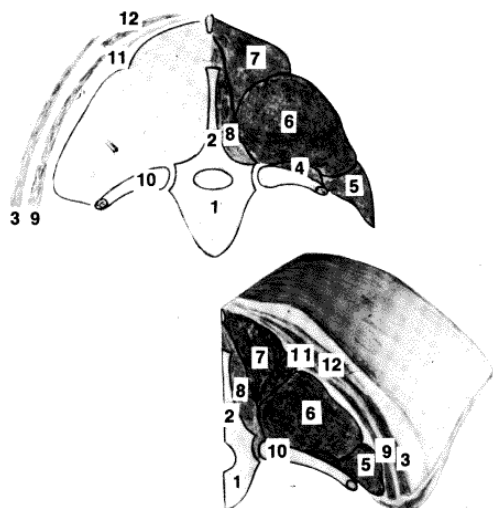
FIG. 2.- LIMITES SUPERFICIALES DE ALGUNOS DE LOS CORTES

1) Aguja; 2) Bife Ancho; 3) Bife Angosto; 4) Cuadril; 5) Cogote; 6) Pecho; 7) Carnaza de Paleta; 8) Asado de Costillas; 9) Falda; 10) Palomita; 11) Bola de Lomo; 12) Carnaza de Cola; 13) Peceto; 14 y 15) Hueso con carne; 16 y 17) Hueso sin carne; 18) Vacío; 19) 13ª costilla.

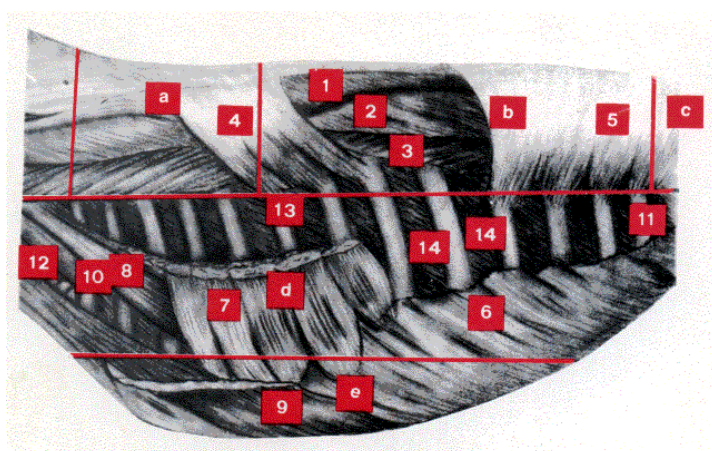
a) Músculo Trapecio (Cérvico Dorso Escapular); b) Gran Dorsal (Latissimus Dorsi); c) Gran Dentellado (Serratus Ventralis); d) Deltoides (Abductor del Brazo); e) Gran Ancóneo y Ancóneo Externo (Extensores del Antebrazo); f) Pectoral Ascendente Externo Troquiniano; g) Oblicuo Externo del Abdomen (Oblicuo Externo Abdominis); h) Pequeño Dentellado Posterior (Serratus Dorsalis Caudalis); i) Tensor de la Fascia Lata (palomita) (Illio Aponeurótico); j) Largo Vasto (carnaza de cola) Paramero Biceps-Biceps Femoral ; k) Semitendinoso (peceto) (Semitendinosus); l) Glúteo Medio (Gluteus Medius).



l) Glúteo Medio (Gluteus Medius).



**FIG. 3.- CORTE VERTICAL ESQUEMÁTICO DEL RAQUIS A NIVEL DE LA SÉPTIMA VÉRTEBRA DORSAL (BIFES ANCHOS)**  
 1. Séptima Vertebral Dorsal.; 2. Apófisis espinosa; 3. Músc. Gran Dorsal (Latissimus Dorsi); 4. Músc. Supra Costal (Levatores Costarum); 5. Músc. Largo Costal (Iliocostalis Dorsi et Lumborum); 6. Músc. Largo Dorsal (Longissimus Dorsi); 7. Músc. Largo Espinoso (Spinalis Dorsi et Cervicis); 8. Músc. Transverso Espinoso (Multifidus Dorsi et Lumborum); 9. Músc. Gran Dentellado (Serratus Ventralis); 10. Séptima costilla; 11. Músc. (Aponeurosis) del Peq. Dentellado Ant. (Serratus Dorsalis Cranialis); 12. Músc. Trapecio (Cervico Dorso Supra Escapular).



**FIG. 4.- COMPONENTES MUSCULARES PROFUNDOS DE ALGUNOS DE LOS CORTES**  
 a) Aguja; b) Bite Ancho; c) Bite Angosto; d) Asado de Costillas; e) Falda - 1. Músculo Largo Espinoso (Spinalis Dorsi et Cervicis) - 2. Músculo Largo Dorsal (Longissimus Dorsi) - 3. Largo Costal (Intercostalis Dorsi et Lumborum) - 4. Pequeño Dentellado Anterior (Serratus Dorsalis Cranialis) - 5. Pequeño Dentellado Posterior (Serratus Dorsalis Caudalis) - 6. Oblicuo Externo del Abdomen (Oblicus Externus Abdominis) - 7. Gran Dentellado (Serratus Ventralis) - 8. Escaleno Trans Costal - 9, Pectoral Ascendente - 10. 1ª Costilla - 11. 13ª Costilla -

12. Tráquea - 13. 6ª Costilla - 14. Músculos Intercostales.

**AGUJA (FIGS. 1, 2, 4, 5 Y B) (SIN.: COSTELETAS GRANDES - PUCHERO DE AGUJA - MARUCHA DE LA PALETA)**

Trozo ósteo-muscular que comprende la mitad de las cinco primeras vértebras dorsales y los segmentos superiores de las costillas correspondientes, más las partes blandas que se encuentran por encima y por debajo de ellas. En profundidad se extiende hasta las cinco primeras vértebras de la columna dorsal.

Así comprendida, la aguja confina con el pecho por delante; con los bifes anchos, por detrás; con el asado de costillas, por debajo, y finalmente con la región del lado opuesto, por dentro (en la res).

**Límites:** Los límites son: 1º) por delante, un plano vertical que pasando por el espacio intervertebral dorso cervical reuniera la porción funicular del ligamento cervical, correspondiente al vértice de la apófisis espinosa de la primer dorsal, por arriba, con la extremidad superior de la primera costilla a dos centímetros aproximadamente de su origen, por debajo; 2º) por detrás, una línea igualmente vertical, que pase por el quinto espacio intervertebral dorsal, prolongada hacia abajo hasta 10 ó 15 cm aproximadamente de la extremidad superior de la quinta costilla. Esta línea corta la quinta apófisis espinosa dorsal, que se dirige hacia atrás y arriba, al nivel del límite entre el tercio medio e inferior; por esta causa la quinta apófisis espinosa dorsal participa de la aguja, con su tercio antero-inferior; 3º) por debajo y afuera, una línea horizontal que reuniera el borde anterior de la primera costilla, a dos centímetros aproximadamente de su extremidad superior, con el borde posterior de la quinta, a 10 ó 15 cm de esta misma extremidad; 4º) por arriba, con la cresta espinosa dorsal, correspondiente a las cinco primeras vértebras.

**Forma:** Así comprendida, la región de la aguja tiene la forma de un prisma irregularmente triangular.

**Componentes óseos:** El plano esquelético está constituido por: 1º) La mitad correspondiente de las cinco primeras vértebras dorsales, excepto los dos tercios póstero-superiores de la quinta apófisis espinosa, que participa de los bifes anchos. 2º) Los segmentos superiores de las cinco primeras costillas, la primera participa con dos cm aproximadamente y la quinta con 10 a 15 cm. 3º) La casi totalidad de la escápula, excepto su ángulo antero-inferior (cavidad glenoidea y apófisis coracoides). La escápula se dirige de arriba abajo y de atrás adelante, el



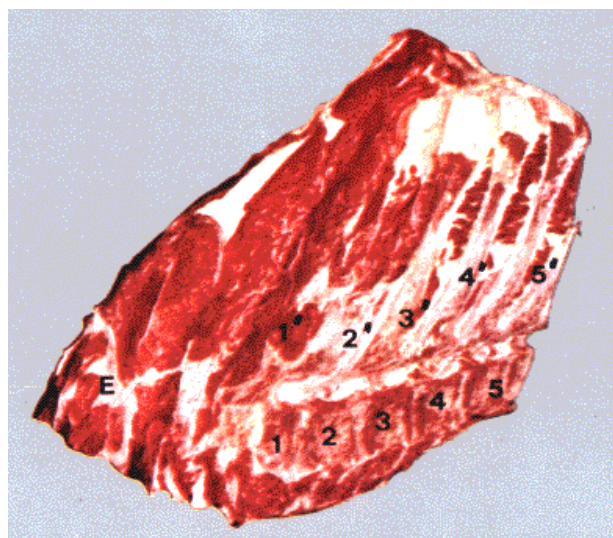
ángulo pósteroinferior de su cartílago de prolongamiento sobrepasa la quinta costilla y por consiguiente participa del trozo llamado bife ancho.

**Planos musculares:** Numerosos músculos o porciones musculares forman parte de esta región, a saber: 1º) músculos propios de la región (región espinal del dorso y de los lomos); 2º) músculos pertenecientes a la región cervical, y 3º) músculos pertenecientes a la región escapular.

**Primer plano:** 1) Trapecio, indiviso, participa por su porción escapular, insertada en la tuberosidad de la espina acromiana de la escápula; 2) el supra espinoso, que ocupa la fosa del mismo nombre de la escápula; 3) el pectoral sub-clavicular; 4) el romboides, por sus inserciones en los vértices de las apófisis espinosas dorsales correspondientes; 5) el angular de la espalda, que termina en el ángulo anterior de la escápula; 6) el esplenio, por sus inserciones en las primeras apófisis espinosas dorsales; 7) el gran complejo, extendido hasta las últimas dorsales; 8) el pequeño complejo, por su inserción en las apófisis transversas de las dos primeras dorsales; 9) el transverso del cuello, por su inserción en la apófisis articular de la primera dorsal; 10) el transverso espinoso del cuello, extendido hasta las apófisis transversas de las primeras dorsales; 11) parte del omo traqueliano, al tomar inserción en la espina acromiana; 12) parte del cervical ascendente, y finalmente 13) el largo del cuello por su porción torácica, aplicado contra la cara inferior del cuerpo de las primeras vértebras dorsales y adosado en la línea media con el del lado opuesto.

**Plano posterior:** Por detrás de la espina acromiana encontramos: el infra espinoso, que ocupa la fosa del mismo nombre de la escápula; el deltoides, el pequeño redondo; el gran dorsal, que forma parte del asado de costillas, y, por dentro de la escápula, el subescapular.

Finalmente, entran en la constitución de este trozo los músculos de la masa común, que como indica su nombre se originan en común, en el ángulo superior, cresta y cara interna del ilion y son: a) el Largo Costal, desarrollado, situado por fuera del Largo Dorsal y formado por una serie de manojos carnosos que del borde anterior de una costilla se dirigen al borde posterior, de otra que le precede, después de haber saltado 4 ó 5. La porción lumbar de este músculo es independiente de la masa común; b) El Largo Dorsal, voluminoso, ocupa con el Largo Espinoso el canal vertebral formado por las apófisis espinosas dorsales y lumbares y las apófisis transversas lumbares y parte superior de las costillas; es aplanado en su porción posterior, prismático en el centro y cónico tendinoso en su terminación; c) El Largo Espinoso (porción dorsal, aplicado contra las apófisis espinosas dorsales, donde toma inserción) constituido en su parte anterior por una serie de manojos fibrosos; d) El Interespinoso Dorso Lumbar, aplicado contra las apófisis espinosas dorsales, lumbares y sacras, se encuentra constituido por una serie de manojos cortos y aplanados; e) Los intertransversos del dorso, aplicados entre las apófisis transversas dorsales, y f) Finalmente, los Supra Costales, músculos pequeños situados en la extremidad superior de los intercostales.



**FIG. B.- AGUJA. Vista por delante y por dentro. (Trozo izquierdo. Del natural) COMPONENTES MUSCULARES**

- A. Músculos propios de la región  
Largo costal (intercostal común)  
Largo dorsal (Longissimus dorsi cervicis); Largo espinoso (Spinalis dorsi et Transverso espinoso de/ dorso y de los lomos (Multitidus dorsi et lumborum)
- B. Músculos Escapulares  
Deltoides (Largo Abductor del brazo) Supra Espinoso (Supraspinatus), intra Espinoso (Intraespinatus), Pequeño Redondo (Teres menor), Sub Escapular (Subscapularis), Gran Redondo (Teres mayor)
- C. Porciones de músculos cervicales que toman inserción en esta región 1-1' a 5-5'. Cuerpos y apófisis espinosas de las 5 primeras vértebras dorsales.
- E. Escápula.

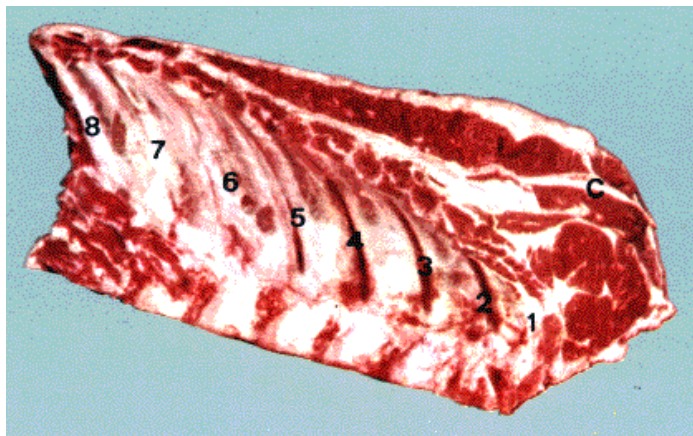
### **BIFE ANCHO (FIGS. 1, 2, 3, 4, 5, C Y C')**

Situado detrás de la aguja y delante de los bifes angostos, tiene por límites: 1) por delante, una línea vertical que pasa por el quinto espacio intervertebral dorsal; 2) por detrás, una línea igualmente vertical, que pasa por el espacio intervertebral dorso-lumbar; 3) por arriba la línea medio espinosa correspondiente a las ocho últimas vértebras dorsales; 4) finalmente, por abajo, una línea horizontal, paralela a la cresta espinosa, extendida desde el borde anterior de la sexta costilla -a 10 ó 15 cm aproximadamente de su extremidad superior- al borde posterior de la 13,3 y a la misma distancia que la anterior. En profundidad se extiende hasta la serosa que tapiza las ocho últimas vértebras dorsales y los segmentos costales correspondientes.



**Plano esquelético:** Está formado por la mitad correspondiente de las ocho vértebras dorsales que siguen a la quinta y los segmentos superiores (12 cm aproximadamente) de las ocho últimas costillas.

**Planos Musculares:** Los músculos que intervienen en este trozo osteo-muscular son: la porción correspondiente del Trapecio y del Gran Dorsal, el Pequeño dentellado anterior, el Pequeño dentellado posterior, y más profundamente, el Largo Costal, Largo Dorsal, Interespino dorsalolumbar, Intertransversos y supra costales, la mayoría de ellos descriptos en el trozo precedente.



**FIG. C.- BIFE ANCHO COMPONENTES MUSCULARES**

Parte del Músculo Gran Dorsal (Latissimus Dorsi)  
 Pequeño Dentellado Anterior (Serratus Dorsalis Cranialis)  
 Pequeño Dentellado Posterior (Serratus Dorsalis Caudalis)  
 Profundamente:  
 Largo Costal (Ilio Costal)  
 Largo Dorsal (Longissimus Dorsi)  
 Largo Espinoso (Spinalis Dorsi et Cervicis)  
 Supra Costales (Levatores Costarum)  
 Transverso Espinoso del Dorso y de los Lomos  
 (Multifidus Dorsi e Lumborum)  
 Nos. 1 al 8.  
 Porciones superiores de las 8 costillas que siguen a la 5ª.  
 C. cartílago de prolongamiento de la Escápula (paleta).

**BIFE ANGOSTO (FIGS. 1, 2, 4, 5 Y D)**

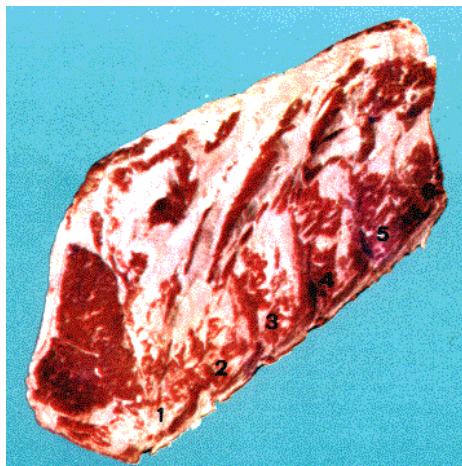Situado por detrás del bife ancho, este trozo, que no es más que la mitad posterior de los bifes, tiene por límites: 1) por delante, el límite posterior del bife ancho; 2) por detrás, una línea vertical que pasa por el espacio intervertebral lumbo-sacro; 3) por fuera, una línea horizontal -prolongación del límite inferior del bife ancho- que toque los vértices de las apófisis transversales lumbares, y 4) finalmente, por dentro, la línea medio espino lumbar.

En profundidad se extiende hasta los músculos sub-lumbares.

Así limitados los bifes angostos confinan: 1) por delante, con los bifes anchos; 2) por detrás, con el cuadril; 3) por debajo, con el vacío.

**Plano esquelético:** Está formado por la mitad correspondiente de las seis vértebras lumbares, vértebras que se caracterizan por el gran desarrollo de sus apófisis transversas.

**Planos musculares:** Yendo de la superficie a la profundidad encontramos: la porción correspondiente de la aponeurosis del Gran Dorsal y, debajo de ésta, los músculos Largo Espinoso, Largo Dorsal, Largo Costal e Interespino Dorso Lumbar, situados todos en el espacio angular formado por las apófisis espinosas y transversas lumbares. Entre estas últimas apófisis se encuentran los músculos intertransversos y lumbares.



**FIG. D.- BIFE ANGOSTO (Visto por delante y por dentro. Del natural) COMPONENTES MUSCULARES**

Aponeurosis de; Gran Dorsal (Latissimus Dorsi); Largo Espinoso (Spinalis-Dorsi-et Cervicis); Largo Dorsal (Longissimus-Dorsi); Largo Costal (Iliocostalis-Dorsi-et-Lumborum); Interespino-Dorso-Lumbar. 1 a 6 - Vértebras Lumbares

**CUADRIL (FIGS. 1, 2, 5, Y E) (SIN.: CADERA-PUCHERO DE CUADRIL)**

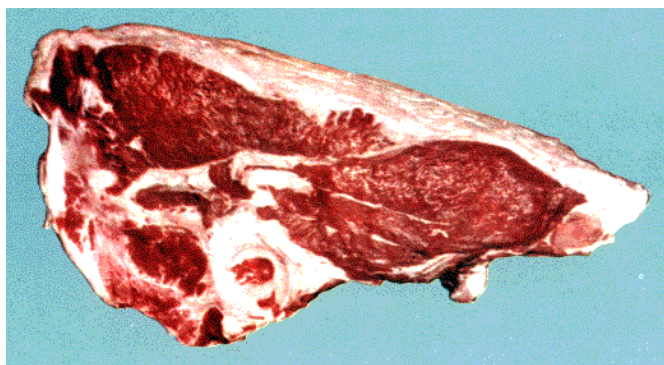
Anatómicamente corresponde a la región de la pelvis y tiene por límites: 1) por delante, una línea vertical que pasa por el espacio intervertebral lumbo-sacro; prolongada hacia atrás y abajo por un plano paralelo a la abertura

anterior de la pelvis; 2) por detrás, una línea que una el vértice del sacro con la tuberosidad isquiática; 3) por arriba, la línea espinosa y sacra, y 4) finalmente, por debajo, una línea transversal que pasa por debajo de la sínfisis isquio-pubiana, por dentro, y por fuera una línea horizontal que uniera la tuberosidad isquiática con la rama acetabular del pubis por delante de la articulación coxo femoral.

Así limitado, el cuadril confina: 1) por delante y arriba, con los bifos angostos y la palomita; 2) por delante y debajo, con el vacío; 3) por fuera y debajo, con la carnaza de cola; 4) por detrás, con el peceto y el rabo (región coccígea), y 5) finalmente, por debajo y adentro, con la nalga.

**Plano esquelético:** Está formado: 1) por el coxal, compuesto por tres huesos distintos: el ilion por arriba, el pubis por delante, debajo y adentro, y el isquion por detrás; 2) por la mitad correspondiente del sacro.

**Planos musculares:** Yendo de la superficie a la profundidad encontramos: el Glúteo superficial, el tercio superior del largo vasto (los dos tercios inferiores forman la carnaza de cola), el Glúteo medio, el Glúteo profundo, el Scansorius, los obturadores y más profundamente la masa común, origen del largo costal, dorsal y espinoso, que toman inserción en la cresta, cara inferior y ángulo del ilion y porción anterior del sacro. Por detrás, las porciones iniciales de los músculos sacro-coccígeos inferior, superior y lateral.



(origen) Largo Espinoso (Spinalis Dorsi et Cervicis)

**FIG. E. - CUADRIL (Del natural) MÚSCULOS QUE LO COMPONENTEN**

Glúteo Superficial - Glúteo Medio (Gluteus Medius) - Glúteo Profundo (Gluteus Accesorius) - Largo Vasto (parte superior) (Bíceps Femoral) - Scansorius (Abductor del Trocater - Accesorio del Glúteo Profundo) - Obturador interno (Pelvi Trocateriano Interno) - Obturador Externo (Pelvi Trocateriano Externo). Masa Común Largo Costal (Intercostal común-Ilio Costalis-Dorsi et Lumborum) Largo Dorsal (Longissimus Dorsi)

## CAPÍTULO SEGUNDO

### CORTES CORRESPONDIENTES A LAS PAREDES LATERALES E INFERIOR DEL TÓRAX Y ABDOMEN

#### ASADO DE COSTILLAS (FIGS. 1, 2, 4, 5 Y F) (SIN.: ASADO CORTO - ASADO - COSTILLA LARGA)

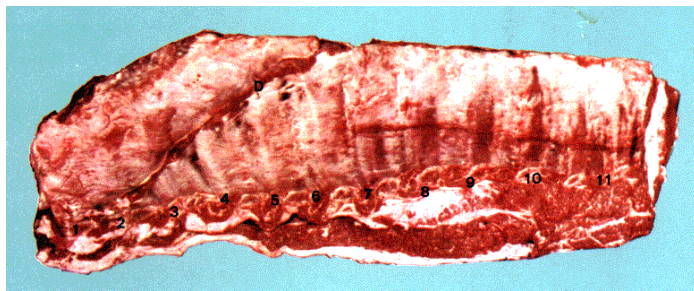
Anatómicamente corresponde a la región costal, del costillar o torácica lateral.

**Límites:** 1º) Hacia arriba, una línea horizontal que partiendo del borde anterior de la primera costilla, a 2 cm aproximadamente de extremidad superior y paralela a la cresta espinosa dorsal llegara al borde posterior de la 13ª a 10 ó 15 cm de su origen; 2º) por debajo, una línea paralela a la anterior, extendida aproximadamente de la extremidad inferior de la primera costilla y que tocando las articulaciones costo-condrales (límite superior de la falda), se extienda hasta el último arco costal; 3º) por delante, los dos cuartos medios de la primera costilla; 4º) por detrás, el borde posterior de la última costilla, prolongado hacia abajo, por una vertical que corte el límite inferior de este mismo trozo.

La región del asado se encuentra oculta parcialmente por el brazo y confina, por debajo, con la falda (región esternal), y finalmente, por delante, con el pecho.

**Planos Musculares:** Extraído el cutáneo del tronco (matambre) se observan: 1) en este trozo, adelante y arriba parte del Trapecio dorsal, debajo de éste, el gran dorsal y debajo de este último, el Gran Dentellado y parte del Pequeño Dentellado anterior y superior; 2) Hacia atrás y abajo, la porción carnosa del Oblicuo externo del abdomen, extendido por sus dentelladuras desde el tercio inferior del quinto espacio intercostal; 3) el Oblicuo interno del abdomen participa de este trozo por sus inserciones en la última costilla y cartílagos costales; 4) el Transverso del abdomen, el más profundo, por sus inserciones en la cara interna de las últimas costillas, y 5) finalmente, los intercostales internos y externos, bastante desarrollados en esta especie.





**FIG. F.- ASADO DE COSTILLAS (Visto por dentro y borde interior. Del natural) COMPONENTES MUSCULARES**

Parte del Trapecio Dorsal (Cérvico Dorso Supra Escapular) Parte del Gran Dentellado (Serratus Ventralis) Parte del Gran Oblicuo del Abdomen (Obliquus Internus Abdominis) Parte del Gran Dorsal (Latissimus Dorsi) Parte del Pequeño Oblicuo del Abdomen (Obliquus Internus Abdominis) Parte del Transverso del Abdomen (Transversus Abdominis) Parte del Recto del Abdomen

(Rectus Abdominis) Intercostales Internos y Externos. Nros. 1 al 11, costillas. D, restos de entraña larga.

### VACÍO (FIGS. 5 Y G)

Anatómicamente corresponde a la región Costo Ilíaca, llamada también flanco hueco, hueso ilíaco o ijar.

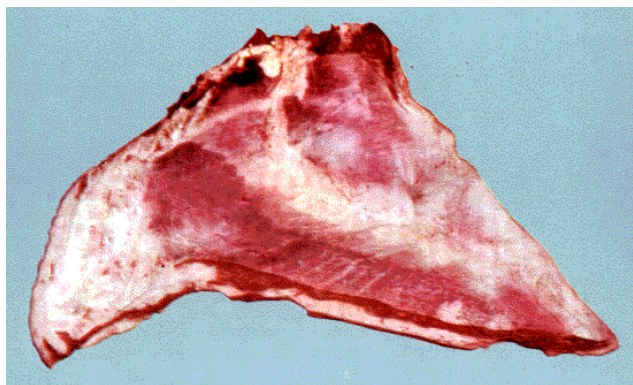
Trozo totalmente carnoso, de forma irregularmente cuadrilátera, se extiende en altura, desde el vértice de las apófisis transversas lumbares hasta la línea blanca, y en ancho, desde la última costilla hasta la cresta ilíaca y borde anterior del músculo tensor de la fascia lata (palomita).

**Límites:** Está limitado, 1) hacia abajo, por la línea blanca (línea alba); 2) hacia arriba, por los vértices de las apófisis transversas lumbares; 3) hacia adelante, con el borde posterior de la última costilla, prolongado hacia abajo por una vertical que termine en la línea media; 4) hacia atrás, por la cresta ilíaca y el tensor de la fascia lata (borde anterior). En profundidad se extiende hasta el peritoneo parietal correspondiente.

Así limitado el vacío confina: a) por arriba, con el bife angosto; b) por debajo -a través de la línea media- con el del lado opuesto (en la res); c) por delante, con el asado de costillas, y d) por detrás, con parte del cuadril, por arriba, y con la palomita y bola de lomo, por debajo.

**Planos Musculares:** Los músculos de este trozo, lo componen las porciones correspondientes del Oblicuo Externo del Abdomen, del Oblicuo Interno, del Recto y del Transverso del Abdomen.

El Oblicuo Externo o Gran Oblicuo, forma parte del ángulo ántero-superior de este cuadrilátero irregular; por parte de su porción carnosa, y el ánteroinferior por su porción aponeurótica.



**FIG. G.- VACÍO (Visto por dentro. Del natural) COMPONENTES MUSCULARES**

Gran Oblicuo del Abdomen (Obliquus - Externus - Abdominis) Pequeño Oblicuo del Abdomen (Obliquus - Internus - Abdominis) Transverso del Abdomen (Transversus - Abdominis) Recto del Abdomen (Rectus - Abdominis)

### FALDA (FIGS. 1, 2, 4, 5 Y H) (SIN.: PUCHERO DE FALDA):

Anatómicamente corresponde a los dos tercios anteriores de la región Esterno-costo-abdominal y la totalidad de la Esternal, situadas en la parte inferior del tórax y abdomen.

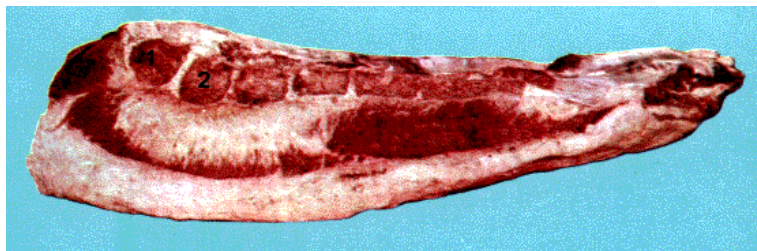
**Límites:** 1) Por delante, una línea vertical que pase por el prolongamiento traqueliano del esternón; 2) por detrás, el prolongamiento -hasta la línea media- del límite posterior del asado de costillas (borde posterior de la última costilla); 3) por arriba, la línea que limita inferiormente el asado, y 4) por debajo y adentro (límite ínfero interno), la línea media.

**Plano esquelético:** Comprende la mitad del esternón del lado correspondiente más los ocho cartílagos costales esternales y los cinco asternales.

**Capa Muscular:** Como músculo propio debemos considerar al Triangular del Esternón, situado en la cara superior del hemi-esternón correspondiente.

Secundariamente observamos: restos del Pectoral Descendente, que toma inserción en la primera esternebra, el Pectoral transverso y el Pectoral descendente, aplicados contra la cara lateral del lado correspondiente del esternón, el Pectoral escapular, pequeño, aplicado contra la extremidad anterior del esternón.

Pertenecientes al cuello notamos restos del Esterno hioideo, Esterno tiroideo y Esterno cefálico. Finalmente, por detrás, prolongando el trozo, se encuentra el Recto del abdomen, que interviene por su mitad anterior.



**FIG. H.- FALDA. MÚSCULOS QUE LA COMPONENTEN**

Triangular del Esternón (Tranversus Thoracis) - Pectoral Descendente (EsternoHumeral) - Pectoral Transverso (Esterno Aponeurótico), Pectoral Escapular (Pectoral-pre-escapular) - Pectoral Ascendente (Esterno Troquiniano), Esterno Cefálico (Esterno Maxilar), Esterno Hioides (Sterno Hyoideus). Restos del Esterno Tiroides (Sterno

Thyroideus), Recto del Abdomen (Rectus Abdominis) 1,2 ... Esternebras.

### **LOMO (FIGS. 5 E I) (SIN.: FILET DE LOMO-CABEZA DE LOMO)**

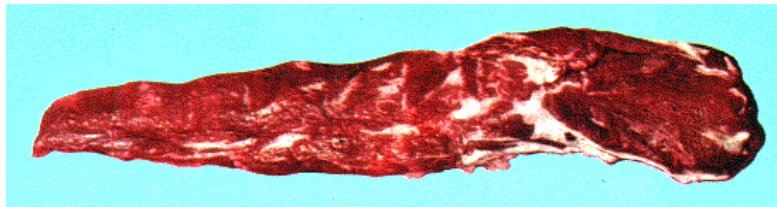Trozo totalmente carnoso, compuesto por la casi totalidad de los músculos que forman la región abdominal superior (excepto los intertransversos de los lomos, que forma parte de los bifes angostos), región llamada también lombo ilíaca o sublumbar.

Estos músculos constituyen la porción blanda del techo de la cavidad abdominal y son: el Pequeño Psoas, el Gran Psoas y el ilíaco, en un plano superficial, y el Cuadrado de los lomos e Intertransversos de los lomos, en un plano profundo.

La mayor parte de esta masa carnosa la constituye el músculo Psoas Mayor, extendido desde las dos últimas costillas, cara inferior del cuerpo de las dos últimas vértebras dorsales y cinco primeras lumbares; cara inferior de las apófisis transversas lumbares, hasta el trocánter del fémur.

Aplanado de arriba abajo en su tercio anterior, prismático triangular en su tercio medio y cónico tendinoso en el posterior, está constituido por manojos de fibras delicadas.

El Psoas Mayor tiene por dentro al Pequeño Psoas, compuesto por manojos dirigidos hacia atrás y afuera, por encima y por delante al Cuadrado de Los Lomos, que se extiende hasta la 10ª o 11ª vértebra dorsal, y finalmente por detrás y arriba al ilíaco, que en su cara inferior muestra una profunda gotera para alojar la porción del Gran Psoas, con la que se encuentra unida. El lomo se encuentra recubierto por la aponeurosis Lombo ilíaca o Fascia ilíaca; resistente por detrás y debajo y tenue por delante y arriba.



**FIG. 1.- LOMO (Visto por arriba y por dentro). Del natural) COMPONENTES MUSCULARES**

Músculo Gran Psoas (Psoas Mayor)  
Músculo Pequeño Psoas (Psoas Minor)  
iliaco (Sub Iliaco)  
Cuadrado de los Lomos (Quadratum Lumborum)

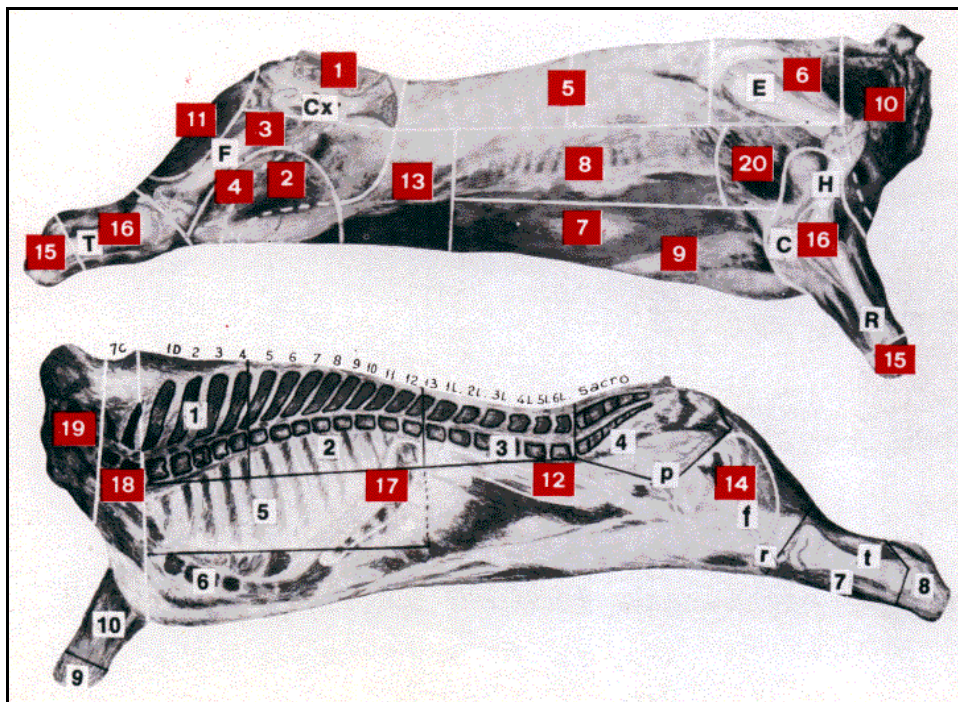
**FIG. 5.-**

### **LIMITES EXTERNOS DE LOS CORTES**

E) Escápula; H) Húmero; C) Cúbito; R) Radio; Cx) Coxal; F) Fémur; T) Tibia.

1) Cuadril; 2) Palomita; 3) Carnaza de cola; 4) Bola de lomo; 5) Bifes anchos y angostos; 6) Aguja; 7) Matambre; 8) Asado; 9) Falda; 10) Azotillo; 11) Peceto; 12) Lomo; 13) Vacío; 14) Nalga; 15) Hueso sin carne; 16) Hueso con carne; 17) Entraña; 18) Pecho; 19) Cogote; 20) Carnaza de paleta.





### LIMITES INTERNOS DE ALGUNOS DE LOS CORTES

7c 7a) Vértebra cervical; 1D al 13) Vértebras dorsales; 1L al 6) Vértebras lumbares. 1) Aguja; 2) Bifes anchos; 3) Bifes angostos; 4) Cuadril; 5) Asado de costillas; 6) Falda; 7) Hueso con carne (posterior); 8 y 9) Hueso sin carne; 10) Hueso con carne (anterior); p) Pubis; f) Fémur; r) Rótula; t) Tibia.

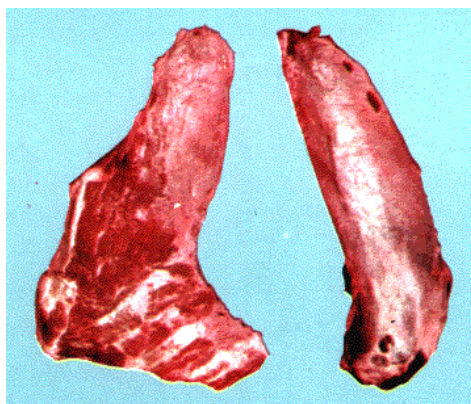## CAPÍTULO TERCERO

### CORTES CORRESPONDIENTES A LOS MIEMBROS O SEGMENTOS DE LOS MISMOS QUE NO VAN INCLUIDOS EN OTROS

#### PALOMITA (FIGS. 2, 5, 7 Y J) (SIN.: CHINGOLO DE PIERNA):

Anatómicamente corresponde a la porción carnosa del músculo Tensor de la fascia lata; de forma prismática triangular y aplanado en sentido lateral, se encuentra en relación, por detrás, con el cuadril, y por dentro, con la bola de lomo.

Toma origen en el ángulo externo del ilion (tuberosidad coxal).



**FIG. J.- PALOMITA (izquierda) y CHINGOLO DE PALETA (derecha)**  
(Vistos por dentro y delante, respectivamente. Del natura)

Palomita (Chingolo de pierna):

Músculo Tensor de la Fascia Lata o ilio Aponeurótico

Chingolo de Paleta:

Músculo Supra Espinoso o Supra Acromio Troquiteriano

Supraspinatus

#### BOLA DE LOMO - CARNAZA DE COLA - PECETO Y NALGA

Son cuatro trozos totalmente carnosos situados alrededor del fémur; se extienden en profundidad hasta dicho hueso.

Tienen por límite inferior común: un plano horizontal que pasa aproximadamente por el tercio medio de los cóndilos del fémur. Por arriba confinan: la carnaza de cola, con el límite inferior y externo del cuadril; la nalga y la bola de lomo, con el límite interno de ese mismo trozo.

Describiremos separadamente cada uno de ellos.

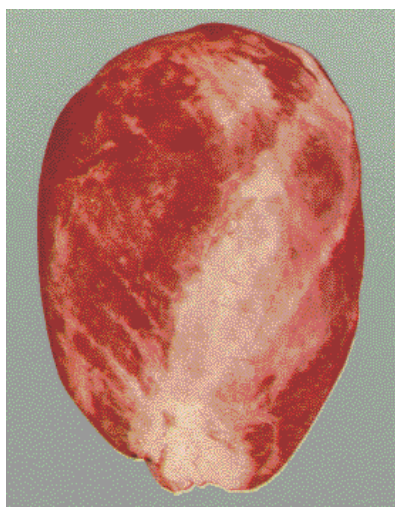### **BOLA DE LOMO (FIGS. 2, 5, 6, 7, 7' Y K)**

Trozo de forma esferoide, corresponde anatómicamente a la región crural o femoral anterior, excepto el músculo Tensor de la fascia lata que constituye la palomita.

La bola de lomo está constituida por el cuádriceps crural y extendida en profundidad, hasta la cara anterior del fémur.

**Límites:** 1) El límite superior corresponde al ántero-inferior del cuadril, en el punto que toca la cavidad cotiloidea del coxal; 2) por debajo, con la cara superior de la rótula (chiquizuela-choquezuela); 3) por dentro, con el borde anterior del Sartorio; 4) finalmente, por fuera, con el borde anterior del músculo largo vasto (límite con la carnaza de cola).

**Músculos:** El cuádriceps crural se encuentra formado por los músculos Recto anterior del muslo, Vasto externo, Vasto interno, Crural anterior y Subcrural; gran masa muscular que se extiende en profundidad hasta la cara anterior y laterales del cuerpo del fémur.



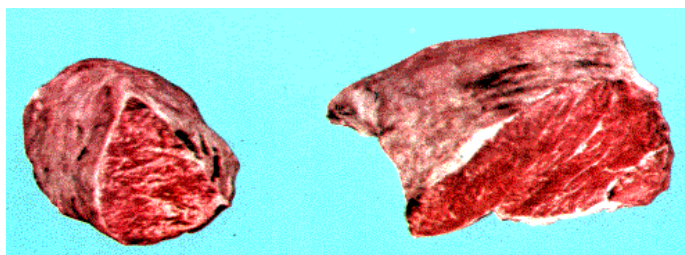
**FIG. K.- BOLA DE LOMO (DEL NATURAL). MÚSCULOS QUE LA COMPONENTEN**

Recto anterior del muslo (Recto femoris); Vasto externo (Vastus lateralis); Vasto interno (Vastus medialis), Crural (Vastus intermedius).

### **CARNAZA DE COLA (FIGS.: 2, 5, 6, 7, T Y L)**

Trozo totalmente carnoso, que anatómicamente corresponde a las tres cuartas partes inferiores del músculo Largo Vasto o Isquio tibial externo; más ancho por arriba que por debajo, de forma rectangular visto superficialmente, y prismático irregularmente triangular al corte transversal.

**Límites:** Por arriba, el límite externo e inferior del cuadril; por detrás, el rafe muscular que lo separa del Semitendinoso (peceto); por debajo, la porción correspondiente al límite inferior descrito precedentemente y que es común a los cuatro trozos que se agrupan alrededor del fémur; por delante y arriba, el límite posterior de la palomita, y más abajo, el mismo límite de la bola de lomo, o sea el borde posterior del músculo Tensor de la fascia lata y el Vasto externo, respectivamente.



**FIG. L.- CARNAZA DE COLA (derecha) y PECETO (izquierda)**

(Visto por arriba y por fuera. Del natural)

Carnaza de Cola: Porción inferior del músculo Largo Vasto (Isquio Tibial Externo - Paramero Biceps - Biceps Femoral)

Peceto: Músculo Semi tendinoso (Isquio Tibial Medio) - Flexor Interno de la Pierna - (Semitendinosus)

## PECETO (FIGS. 2, 5, 6, 7, 7' Y L)

Situado por detrás de la carnaza de cola y la nalga, corresponde anatómicamente al -músculo Semitendinoso o Isquio tibial medio.

**Límites:** 1) El límite superior pasa, en parte, la porción posterior del límite inferior y externo del cuadril, pues llega hasta la tuberosidad isquiática; 2) hacia abajo, la porción correspondiente a este músculo del límite inferior común a los cuatro trozos agrupados alrededor del fémur y que fuera descrito precedentemente; 3) por delante, el rafe muscular que lo separa de la carnaza de cola (borde posterior del largo vasto); 4) finalmente, hacia atrás y adentro, el rafe que lo separa del músculo Semimembranoso; músculo éste que forma parte de la nalga.

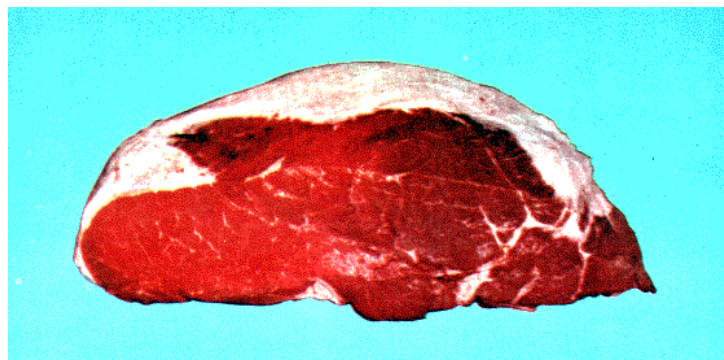
El peceto es un trozo totalmente carnosos, largo e irregularmente circular al corte transversal.

## NALGA (FIGS. 5, 6, 7, T Y N) (SIN.: CARNAZA - ASADO DE NALGA - PULPA DE NALGA - JAMÓN CUADRADO O REDONDO):

Trozo íntegramente carnosos, de forma irregularmente esférica -ligeramente aplanada en sentido lateral- que anatómicamente corresponde a la mayor parte de la región crural interna, en la que se incluye el músculo Semi-Membranoso, que corresponde a la región crural o femoral posterior.

**Límites:** Por arriba, la sínfisis isquiopubiana, la cara inferior del pubis y la del isquion; por abajo, la porción correspondiente a este trozo, del límite común inferior a las cuatro porciones carnosas agrupadas alrededor del fémur.

**Planos musculares:** 1er. plano, yendo de adelante atrás, el Sartorio, Recto Interno y Semimembranoso en un plano superficial; el Pectíneo por delante y el Aductor y una pequeña porción del ilíaco por detrás, en el plano profundo. El Pectíneo y el ilíaco, a los que se agrega el Vasto interno, forman la porción profunda de la fosa muscular conocida con el nombre de triángulo de Scarpa; triángulo limitado hacia adelante por el Sartorio y por detrás por el Recto Interno (Gracilis).



**FIG. N.- NALGA**  
(Vista por arriba y por dentro. Del natural)  
**COMPONENTES MUSCULARES**

Semi-membranoso (Isquio - tibial - interno) - Sartorio (Largo aductor de la pierna) - Recto Interno (Gracilis) - Pectíneo (Supra - pubio - femoral) Pequeño Aductor (Adductor brevis o Longus) - Gran Aductor (Adductor Magnus)

## CHINGOLO (FIG. J)

(Sin.: palomita - chingolo de paleta):

Trozo totalmente carnosos, representado por el músculo Supra Espinoso, alojado en la fosa del mismo nombre de la escápula, a la que desborda por delante, se presenta espeso en su extremidad inferior, largo y prismático en el resto.

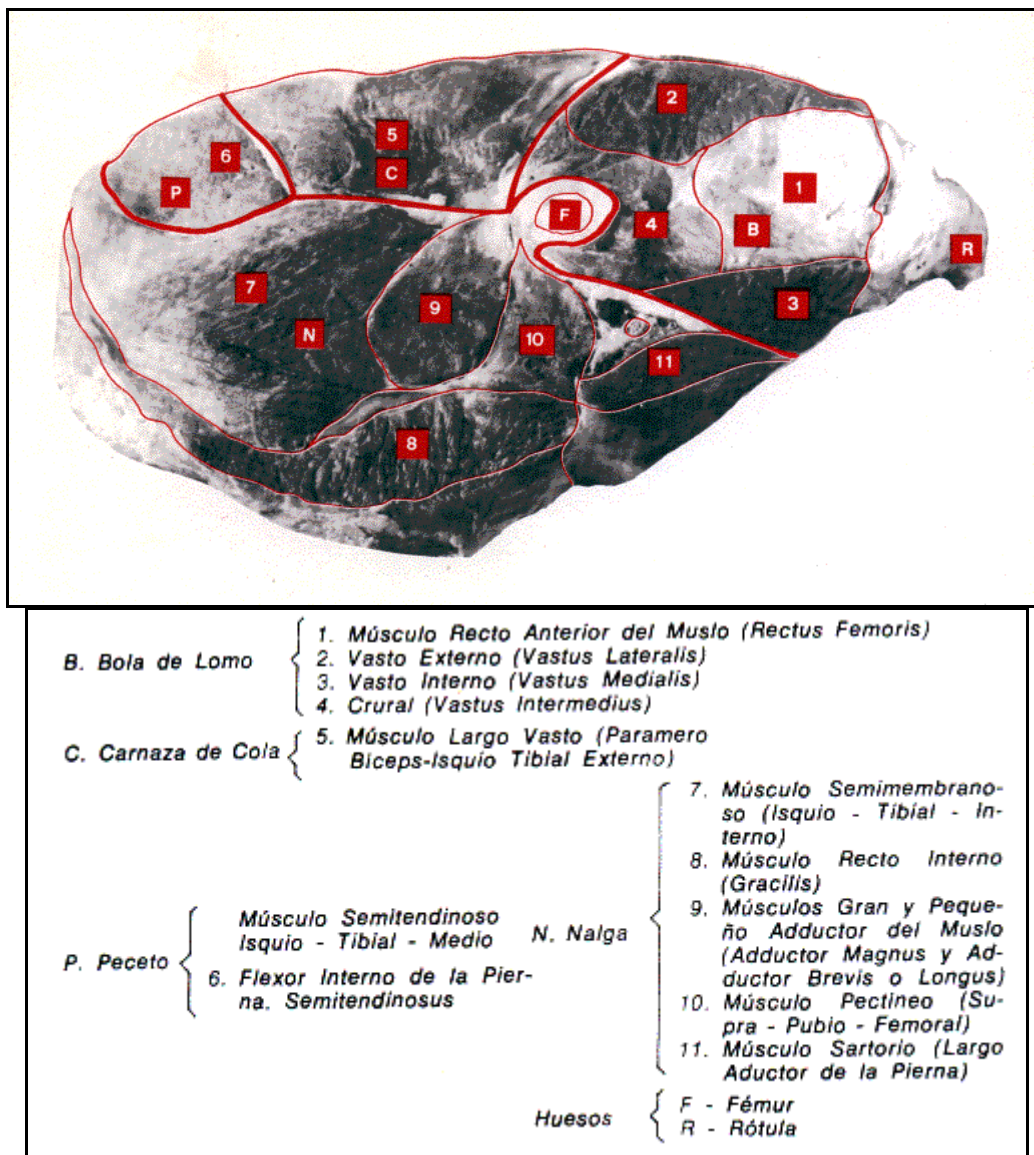
## CHINGOLITO

Con este nombre suele designarse a las porciones torácica y cervical del músculo Largo del Cuello (Longus Colli-Sub Dorso Atloidiano); la primera representada por un cuerpo carnosos cilíndrico, situado contra las caras inferiores de los cuerpos de las seis primeras vértebras dorsales y confundido en la línea media con el similar del lado opuesto. La porción cervical, que es tendinosa, ocupa la cara inferior del cuerpo de las vértebras cervicales.

**Nota:** Suele designarse "chingolito" al músculo Pequeño Psoas, aplicado contra el borde interno del Gran Psoas (Lomo) y compuesto por manojos dirigidos hacia atrás y afuera y extendidos de la cara inferior del cuerpo de las dos últimas vértebras dorsales y cinco primeras lumbares, al tubérculo de la cresta ilio pectínea,



**FIG. 6.- CORTE TRANSVERSAL DEL MUSLO A NIVEL DEL TERCIO MEDIO**



**HUESO CON CARNE (FIGS. 2, 5, Ñ Y T)**

Los dividimos en cuatro grupos: a) Los provenientes de los cortes que se practican en el Húmero (excepto su epífisis superior, que forma parte del hueso sin carne) con los restos musculares que han quedado insertados, luego de haber extraído la carnaza de paleta; b) Los provenientes del cúbito y radio con los restos musculares que los rodean; c) Los provenientes de los cortes que se practican a nivel de la rótula (chiquizuela - choquezuela) y cóndilos y tróclea del fémur, y 4) Los cortes que se practican en la región tibial (pierna).

**Primer Grupo** - Cortes del húmero: El húmero está rodeado por el bíceps, Córaco braquial, Braquial Anterior de preferencia y restos del Pectoral Descendente. Pectoral Transverso, Mastoideo Humeral y Ancóneos; la parte inferior de estos músculos constituye la Carnaza de Paleta.

**Segundo Grupo** - Cortes del Antebrazo: Los músculos que rodean los huesos del antebrazo, corresponden a las regiones antebraquial anterior y posterior. La primera está constituida por: el Extensor Anterior del Metacarpo, el Extensor Oblicuo del Metacarpo, el Extensor Común de los Dedos, el Extensor Propio del dedo Interno y el Extensor Propio del dedo Externo.

En la segunda región se observan: en un plano superficial, el Cubital Externo, el Cubital Interno y el Gran Palmar, y en el plano profundo, el Flexor Superficial de las falanges y el Flexor Profundo de las mismas.

**Tercer Grupo** - Los cortes que se practican en la rótula, cóndilos y tróclea del fémur, más restos musculares, son conocidos con el nombre de **hueso de chiquizuela**.

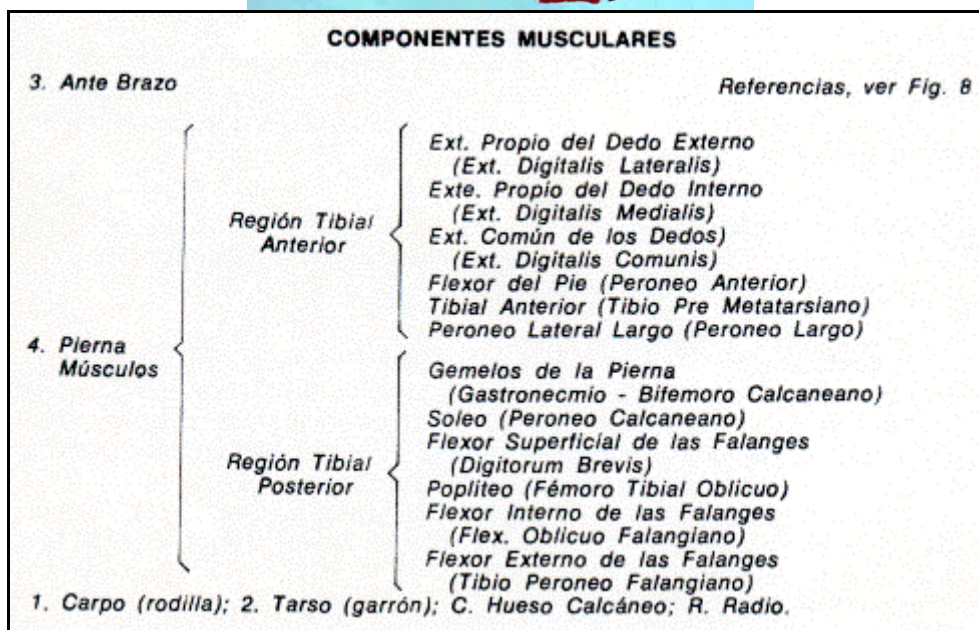
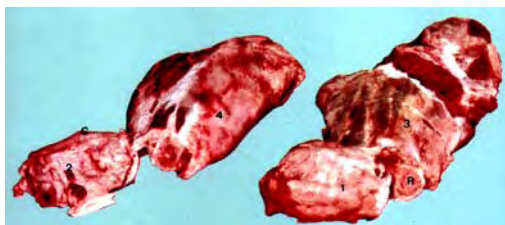**Cuarto Grupo** - Finalmente los huesos de la pierna, tibia y rudimentos de peroné, rodeados por los músculos tibiales anteriores y posteriores. Entre los primeros observamos el Extensor propio del dedo externo, el Extensor propio del dedo interno, el Extensor Común de los dedos, el Flexor del pie y el Peroneo Lateral largo.



En la segunda región encontramos; superficialmente los Gemelos de la Pierna, por arriba, y el Sóleo y el Flexor Superficial de las falanges, por debajo. Más profundamente el Poplíteo, Flexor Interno y Externo de las falanges.

### HUESO SIN CARNE (FIGS- 1, 2, 5, Ñ Y T)

Corresponden a cortes que se practican en la extremidad superior del Húmero, en el cuerpo del Fémur, en el Carpo y en el Tarso. Las partes blandas que rodean los dos últimos trozos se reducen a los tendones de los músculos flexores y extensores que descienden al tarso, metatarso, metacarpo o falanges.



### CARNAZA DE PALETA (FIGS. 2, 5, y P):

Trozo totalmente carnoso, irregularmente prismático triangular, situado por detrás de la cara pósterio-superior del húmero.

Límites: Por arriba, una línea horizontal, que partiendo por detrás de la articulación escápulo-humeral, toque el borde posterior del músculo Gran Ancóneo; por debajo, la cara pósterio-superior del húmero; y finalmente por detrás, la mitad inferior del borde posterior del Gran ancóneo.

Planos Musculares: Los músculos que forman este trozo son los olecraneanos, ancóneos o extensores del antebrazo; a saber: el Largo Ancóneo, el Ancóneo Externo, el Ancóneo Interno, el Pequeño Ancóneo y el Ancóneo Accesorio del Gran Dorsal, insertados en el hueso cúbito (Ulna). También pueden participar de este trozo -según la profundidad del corte- porciones musculares del Gran Dorsal, Gran Redondo y Deltoides.



**FIG. P.- CARNAZA DE PALETA (Del natural)**

#### COMPONENTES MUSCULARES

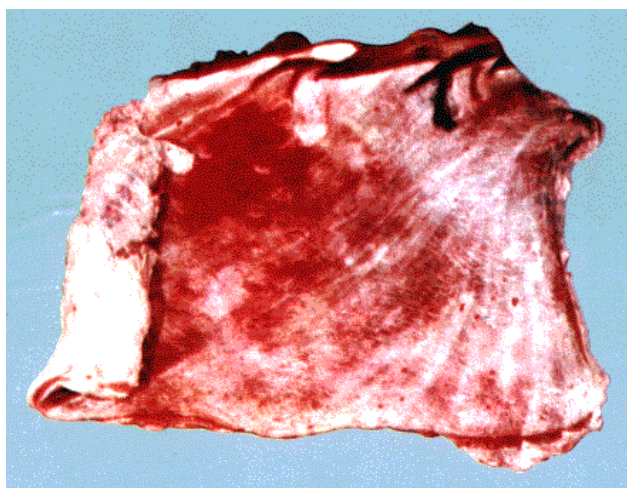
- Músculo Ancóneo Externo (Corto extensor de/ antebrazo)
- Músculo Anconeo Interno (Húmero olecraneano interno)
- Músculo Gran Ancóneo (Gruoso Extensor del Ante Brazo)
- Músculo Accesorio del Gran Dorsal (Anexo del gran dorsal)

Músculo Braquial Anterior (Brachialis)  
 Músculo Gran Redondo (Teres Mayor)  
 Músculo Deltoides (Largo abductor del brazo)

### MATAMBRE (FIGS. 5 Y Q)

Anatómicamente corresponde al músculo Cutáneo del Tronco, plano y extenso, que cubre las caras laterales del tórax y abdomen.

Nace a nivel de la rótula y se extiende hasta el borde pósterosuperior de la escápula, por arriba, y hasta el olécranon, por debajo. Afecta una forma irregularmente triangular.



**FIG. Q.- MATAMBRE (DEL NATURAL)**

Lo constituye el músculo cutáneo del ronco (Panículo carnoso).

### ENTRAÑA (FIGS. 5 Y R)

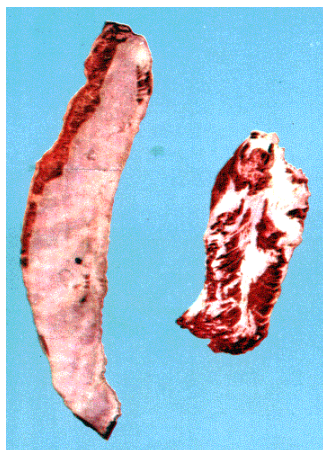(Sin.: Entraña larga o corta):

Anatómicamente corresponde a las bandas carnosas periféricas (entraña larga) o pilares medios y laterales (entraña corta) del Diafragma.

**Entraña Larga:** Es una especie de cinta circular, continuada por su borde interno con el centro frénico y su borde externo descompuesta en dentelladuras que toman inserción en la cara interna de las costillas y articulaciones condrocostales, siguiendo una dirección oblicua hacia atrás y arriba desde el apéndice xifoides del esternón hasta la extremidad superior de la 12ª costilla, aproximadamente.

**Entraña Corta (Centro de Entraña):** Con este nombre se designa a los pilares medios y laterales del Diafragma (Septum Transversum).

Los pilares del diafragma se presentan formados por cuatro porciones carnosas -más desarrollados los medianos- que terminan en el centro frénico.



**FIG. R.- ENTRAÑA LARGA (IZQUIERDA) Y ENTRAÑA CORTA (DERECHA)**

Entraña larga: (Bandas carnosas periféricas del diafragma).

Entraña corta: (Pilares medios y laterales del diafragma).

(Diafragma septum transversum)

## AZOTILLO (FIG. 5)

Trozo totalmente carnosos, que se extrae practicando un corte superficial en la base de la región cervical. Forman este trozo especialmente los músculos Cutáneo del Cuello, la porción correspondiente del Trapecio Cervical y más profundamente, si llega el corte, el Angular de la Espalda.

## RESUMEN

### CORTES QUE MAS FRECUENTEMENTE SE PRACTICAN EN RESES VACUNAS

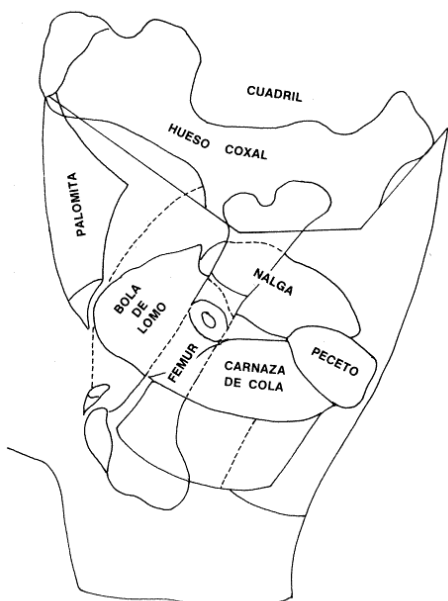
#### CORTES QUE TIENEN COMO BASE ÓSEA LA COLUMNA VERTEBRAL

De adelante atrás: 1) Cogote, 2) Pecho, 3) Aguja, 4) Bife Ancho, 5) Bife Angosto, 6) Cuadril.

1. **Cogote** - Constituido por la mitad de las cinco primeras vértebras cervicales, más las porciones o músculos correspondientes a estas cinco vértebras, de las regiones cervicales superior e inferior.
2. **Pecho** - Comprende la mitad de las dos últimas vértebras cervicales, más las porciones musculares o músculos correspondientes, de la región superior e inferior.
3. **Aguja** - Constituida por la mitad de las cinco primeras vértebras dorsales, los segmentos superiores de las cinco primeras costillas, la escápula y músculos o porciones musculares de las regiones: escapular, del cuello y propios de la región (región espinal del dorso y de los lomos).
4. **Bife Ancho** - Constituido por la mitad de las ocho vértebras dorsales que siguen a la quinta, los segmentos superiores de las ocho últimas costillas y músculos o porciones musculares, en especial largo dorsal, largo espinoso, largo costal, trapecio, dentellados, etc.
5. **Bife Angosto** - Comprende la mitad de las seis vértebras lumbares y los músculos que se encuentran por encima de ellas, en especial largo espinoso, largo dorsal, largo costal, interespinosos e intertransversos lumbares, etcétera.
6. **Cuadril** - Anatómicamente corresponde a la región de la pelvis. Constituida por el hueso coxal y los músculos glúteos, parte superior del largo vasto y el origen de la masa común, etcétera.

#### CORTES CORRESPONDIENTES A LAS PAREDES LATERALES E INFERIOR DEL TÓRAX Y ABDOMEN

7. **Asado de Costillas** - Corresponde a la región costal, del costillar o torácica lateral. Huesos que intervienen: las 4/5 partes inferiores aproximadamente de las 13 costillas (asado entero) o las mismas porciones de las 9 ó 10 últimas. Músculos principales: gran dorsal, gran dentellado, gran oblicuo del abdomen, intercostales, etcétera.
8. **Vacío** - Región del flanco, ijar, vacío, costo ilíaca. Trozo totalmente carnosos constituido por los músculos pequeño oblicuo del abdomen especialmente y gran oblicuo, transverso y parte del recto del abdomen.
9. **Falda** - Región esternal y parte anterior de la esterno-costoabdominal. Huesos, la mitad correspondiente del esternón. Músculos, triangular del esternón. Restos de los pectorales, del cuello y abdomen.
10. **Lomo** - Músculos de la región sub-lumbar, en especial el Gran Psoas y secundariamente el pequeño psoas, cuadrado de los lomos e ilíaco.



**FIG. 7.- CORTE TRANSVERSAL DE LOS TROZOS QUE SE AGRUPAN ALREDEDOR DEL FÉMUR**

(Segmento interior del corte. Esquemático)

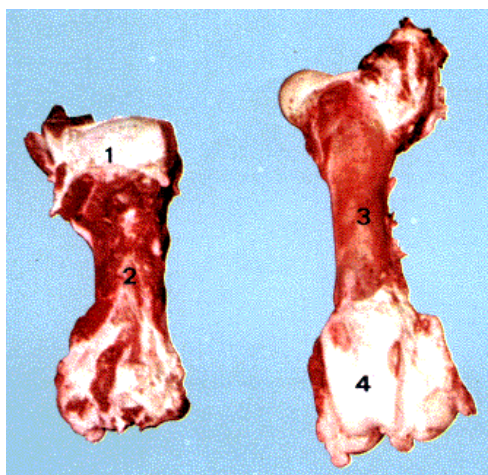
#### COMPONENTES MUSCULARES

- Bola de Lomo (Región Crural anterior, excepto Tensor de la Fascia Lata)
- Carnaza de Cola (Largo Vasto - Biceps Femora)
- Peceto (Semi Tendinoso - Isquio Tibial Medio)
- Nalga (Semi Membranoso y Región Crural Interna)



## CORTES CORRESPONDIENTES A LOS MIEMBROS O SEGMENTOS DE LOS MISMOS QUE NO VAN INCLUIDOS EN OTROS

11. **Palomita** - Corresponde a la porción carnosa del músculo tensor de la fascia lata.
12. **Bola de Lomo** - Corresponde a la región muscular, crural o femoral anterior, constituida por los músculos recto anterior del muslo, vastos externo e interno y crural.
13. **Carnaza de Cola** - Corresponde a las tres cuartas partes inferiores del músculo Largo Vasto.
14. **Peceto** - Anatómicamente corresponde al músculo semitendinoso, de forma irregularmente circular al corte transversal.
15. **Nalga** - Región muscular, crural interna más el semi-membranoso. Constituido por este último músculo más el sartorio, recto interno, pectíneo, aductores, etcétera.
16. **Chingolo** - Representado por el músculo supraespinoso (Chingolo de paleta).
17. **Chingolito** - Suele designarse a las porciones cervical y torácica del músculo largo del cuello o al pequeño psoas.
18. **Hueso con carne** - Cortes transversales del cuerpo y extremidad inferior del húmero, del cúbito y radio con los músculos correspondientes, rótula y extremidad inferior del fémur y tibia y peroné (rudimentario en el vacuno) más los músculos tibiales anteriores y posteriores.
19. **Hueso sin carne** - Corresponde a cortes de la extremidad superior del húmero, cuerpo del fémur (hueso caracú), carpo y tarso.
20. **Carnaza de paleta** - Totalmente carnoso, constituido por las mitades inferiores de los músculos ancóneos especialmente.
21. **Matambre** - Corresponde al músculo cutáneo del tronco.
22. **Entraña** (Larga y corta) - Larga, corresponde a las bandas carnosas periféricas del diafragma. Corta, pilares laterales y medios del diafragma.
23. **Azotillo** - Corte superficial que se practica en la base del cuello. Músculos, especialmente el cutáneo del cuello, trapecio, angular de la espalda.

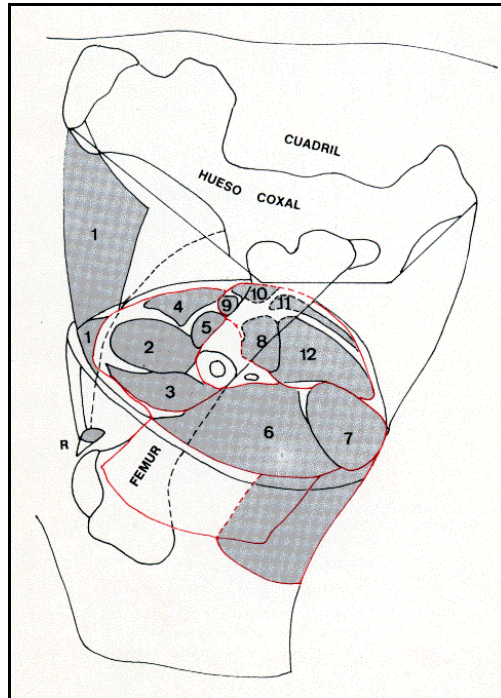


**FIG. T.- HUESOS HUMERO (izquierda) y FÉMUR (derecha)**  
(Vistos por detrás y delante respectivamente. Del natural)

1. Extremidad superior del Húmero (Epífisis proximal) - Hueso sin carne.
2. Cuerpo del Húmero (Diáfisis) - Hueso con carne. Hueso caracú.
3. Cuerpo del Fémur (Diáfisis) - Hueso sin carne. Hueso caracú.
4. Tróclea femoral; juntamente con la Rótula se designa con el nombre de Hueso de Chiquizuela.



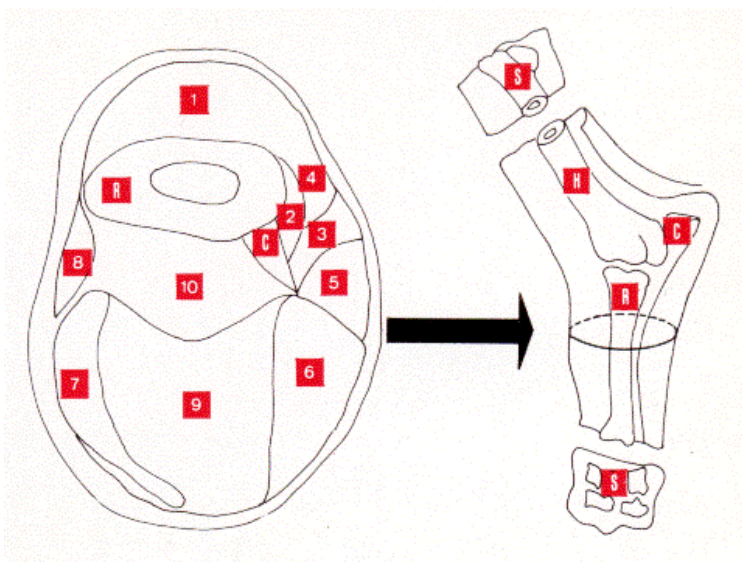
**FIG. 7.- SECCIÓN TRANSVERSAL ESQUEMÁTICA DEL MUSLO IZQUIERDO AL NIVEL DEL TERCIO MEDIO**



**SECCION TRANSVERSAL ESQUEMATICA DEL MUSLO IZQUIERDO AL NIVEL DEL TERCIO MEDIO**

(Bola de Lomo - Carnaza de cola - Peceto y Nalga)

1. Músculo Tensor de la Fascia Lata (Ilio Aponeurótico)	}	PALOMITA			
2. Músculo Recto Anterior del Muslo Rectus Femoris		}	BOLA DE LOMO		
3. Músculo Vasto Externo (Vasto Lateralis)	}		CARNAZA DE COLA		
4. Músculo Vasto Interno (Vasto Medialis)			}	PECETO	
5. Músculo Crural (Vasto Intermedius)		}		NALGA	
6. Músculo Largo Vasto (Biceps Femoral)	}				
7. Músculo Semi Tendinoso (Isquio Tibial Medio)			}		
8. Músculos Gran y Pequeño Aductor de Muslo (Aductor Magnus y Brevis, respectivamente)				}	
9. Músculo Pectíneo (Supra Pubio Femoral)					}
10. Músculo Sartorio (Largo Aductor de la Pierna)		}			
11. Músculo Recto Interno (Gracilis)	}				
12. Músculo Semi Membranoso (Isquio Tibial Interno)			}		
R - Hueso Rótula					



**FIG. 8.- HUESO CON CARNE-ANTERIOR (esquemático)**

**SECCIÓN TRANSVERSAL ESQUEMÁTICA DEL ANTEBRAZO AL NIVEL DEL TERCIO MEDIO**

**REGIÓN ANTE-BRAQUIAL ANTERIOR**

1. Músculo Extensor Anterior del Metacarpo (Ext. Carpi Radialis); 2. Músc. Extensor Oblicuo del Metacarpo (Abductor Pollicis Longus); 3. Músc. Extensor Común de los Dedos (Ext. Digitalis Comúnis); 4. Músc. Extensor Propio del dedo Interno (Ext. Digitalis Medialis); 5. Músc. Extensor Propio del dedo Externo (Ext. Digitalis Lateralis)

**REGIÓN ANTE-BRAQUIAL POSTERIOR**

6. Músculo Cubital Externo (Ext. Carpi Ulnaris); 7. Músc. Cubital Interno (Flexor Carpi Ulnaris); 8.

Músc. Gran Palmar (Flexor Carpi Radialis); 9. Músc. Flexor Superficial de las Falanges (Flexor Superf. Digitalis Sublimis);  
10. Músc. Flexor Profundo de las Falanges (Flexor Digitalis Profundus).  
R. Hueso Radio; C. Cúbito; H. Húmero; S. Extremidad Superior de/ Húmero (hueso sin carne); S'. Carpo (hueso sin carne).

### **BIBLIOGRAFÍA**

L. MONTANE et E. BOURDELLE - Anatomie Regionale des Animaux Domestiques. Tomo Rumiantes.  
SEPTIMUS SISSON - Anatomía de los Animales Domésticos.  
A. CHAUVEAU S. ARLOING - D'Antomie Comparée des Animaux Domestiques.  
VÍCTOR M. ARROYO -Manual de Anatomía Descriptiva del Caballo. RICARDO SAHORES - Cortes de carnicería de las  
diferentes especies y sus relaciones anatómicas (Boletín del Ministerio de Agricultura. Año 1932).

\*\*\*\*\*

El Servicio Nacional de Sanidad Animal de la Secretaría de Agricultura y Ganadería agradece la colaboración de la Cátedra de Anatomía Descriptivo de la Facultad de Ciencias Veterinarias de la Universidad Nacional de La Plata.  
Material didáctico preparado por la Comisión de Educación Sanitaria.

Volver a: [Carne y subproductos](#)