



Referencias anatómicas de la arteria etmoidal anterior en tomografía computada

Anatomical references of anterior ethmoidal artery in computed tomography.

Gabriel Mauricio Morales-Cadena,¹ Ángela María Valenzuela-Siqueiros,² Edgar Enrique Durán-Ruiz,² Mariana Gabriela Fonseca-Chávez³

Resumen

OBJETIVO: Identificar una constante en la emergencia de la arteria etmoidal anterior en estudios tomográficos convencionales.

MATERIAL Y MÉTODO: Estudio descriptivo y longitudinal en el que se seleccionaron tomografías computadas simples de macizo facial de enero a diciembre de 2018. Se incluyeron pacientes mayores de 15 años con secuencias completas del estudio. Se excluyeron los estudios con antecedentes de traumatismo facial agudo, enfermedad tumoral e inflamatoria y en los que no se logró localizar la arteria. En los cortes coronales se obtuvo la longitud en milímetros desde el borde externo del techo etmoidal a la fisura etmoidal anterior (LE). Se realizó estadística descriptiva e inferencial.

RESULTADOS: Se revisaron 250 tomografías computadas de las que se incluyeron 180, 50% eran del sexo masculino. La media de LE del sexo masculino fue: lado derecho 6.83 mm y lado izquierdo 6.83 mm. La media de LE del sexo femenino: lado derecho 6.69 mm y lado izquierdo 6.67 mm. En la comparación de LE entre ambos lados y ambos sexos no se obtuvo diferencia estadísticamente significativa.

CONCLUSIONES: No encontramos una diferencia estadísticamente significativa entre los valores obtenidos, por lo que la medida puede considerarse confiable independientemente del sexo, edad y lado medido.

PALABRAS CLAVE: Arteria etmoidal; tomografía computada; base del cráneo.

Abstract

OBJECTIVE: To identify a constant in the emergence of the anterior ethmoidal artery in conventional tomographic studies.

MATERIAL AND METHOD: A descriptive and longitudinal study selecting simple computed tomographies of facial mass was done from January to December 2018. Patients older than 15 years were included with complete sequences of the study. We excluded studies with a history of acute facial trauma, tumor and inflammatory disease and studies in which the artery could not be located. In the coronal sections, the length was obtained in millimeters from the external edge of the ethmoidal roof to the anterior ethmoidal fissure (LE). Descriptive and inferential statistics were performed.

RESULTS: A total of 250 computed tomographies were reviewed, of which 180 were included; 50% were male. Mean of LE of the male sex: right side 6.83 mm and left side 6.83 mm. Average LE of the female sex: right side 6.69 mm and the left 6.67 mm. In the comparison of LE between both sides and both sexes a statistically significant difference was not obtained.

CONCLUSIONS: We did not find a statistically significant difference between the values obtained, so the measure can be considered reliable regardless of sex, age and side.

KEYWORDS: Ethmoidal artery; Computed tomography; Skull base.

¹ Profesor titular del curso de posgrado de Otorrinolaringología y Cirugía de Cabeza y Cuello.

² Residente del curso de posgrado de Otorrinolaringología y Cirugía de Cabeza y Cuello.

³ Médico asociado del Servicio de Otorrinolaringología y Cirugía de Cabeza y Cuello.

Facultad Mexicana de Medicina, Universidad La Salle, Hospital Español de México, Ciudad de México.

Recibido: 7 de abril 2019

Aceptado: 10 de julio 2019

Correspondencia

Gabriel Mauricio Morales Cadena
moralescadena@gmail.com

Este artículo debe citarse como

Morales-Cadena GM, Valenzuela-Siqueiros AM, Durán-Ruiz EE, Fonseca-Chávez MG. Referencias anatómicas de la arteria etmoidal anterior en tomografía computada. An Orl Mex. 2019 julio-septiembre;64(3):91-95.

ANTECEDENTES

La arteria etmoidal anterior se origina de la arteria oftálmica, a nivel intraorbitario se sitúa entre el músculo oblicuo superior y el recto interno, penetrando por el foramen etmoidal anterior al canal etmoidal anterior. Cruza la órbita, el laberinto etmoidal y la fosa anterior del cráneo. Entra a la fosa olfatoria a través de la lamela lateral y la lámina cribiforme por el sulcus etmoidal anterior. En este punto el hueso es extremadamente delgado y se considera de alto riesgo en cirugía endoscópica nasal.^{1,2} Esta arteria da irrigación a las celdillas etmoidales anteriores, al seno frontal y da origen a las arterias meníngeas en el trayecto a través de la fosa olfatoria, también desciende a la fosa nasal para irrigar los tercios anteriores del tabique nasal y la pared lateral de la nariz.³ Muchos reportes de la bibliografía (Kainz y Stammberger, Becker) refieren que la fisura etmoidal anterior puede estar en contacto con la base del cráneo si el techo etmoidal es muy bajo, pero en la mayoría existe un espacio mayor o igual a 5 mm entre la arteria etmoidal anterior y el techo.⁴

La arteria etmoidal anterior supone una de las referencias endoscópicas más notables marcando el límite posterior del receso frontal y define el límite superior de la base del cráneo. En los abordajes externos, su identificación en la sutura fronto-etmoidal señala el límite de la base del cráneo anterior.²

Estudios endoscópicos realizados en cadáveres para localizar la arteria han revelado tres variantes principales: la primera en la lámina papirácea a nivel de la pared orbitaria medial, entre la sutura fronto-etmoidal en una distancia promedio de 22 mm de la cresta lagrimal. La segunda en la pared etmoidal lateral en donde el canal etmoidal anterior se encuentra entre la segunda y tercera lamelas del seno etmoidal, aunque Moon y su grupo en 2001 corroboraron

que en 60 de 70 casos estaba pegada a la base del cráneo. Y en la tercera ubicación la arteria etmoidal anterior atraviesa diagonalmente el seno etmoidal y llega a la lámina cribiforme, anterior al foramen etmoidal anterior.^{1,2}

Conocer el trayecto de la arteria etmoidal ayuda al cirujano a no lesionarla durante el procedimiento endoscópico y sirve como referencia para localizar el sitio más frágil del techo etmoidal.⁴ Por ello, conocer su localización en estudios tomográficos orienta al cirujano al momento de planear el tipo de abordaje según las características anatómicas nasosinuales del paciente, de suma importancia para evitar complicaciones graves, como hemorragia intensa, fístula de líquido cefalorraquídeo, retracción de la arteria hacia el espacio intraorbitario y, en consecuencia, hematoma orbitario o incluso infección intracraneal o pérdida de la visión por daño embólico a la arteria oftálmica.^{2,4,5}

La anatomía radiológica de las arterias etmoidales se ha sido estudiado ampliamente. La mayor parte de los trabajos publicados hace referencia a observaciones en tomografía computada de los canales etmoidales anterior y posterior.¹ La posición de la arteria en relación con el techo etmoidal es muy variable, por lo que es muy vulnerable a lesión durante un procedimiento endoscópico.^{1,3} Es identificable en 95 a 100% en una tomografía computada. Se sitúa entre la segunda y la tercera lamela etmoidal en 74.2% y a nivel basicraneal en 66.6%. La neumatización etmoidal se relaciona con la situación de la arteria etmoidal anterior en la base del cráneo. Entre 83 y 85.3% se localiza en el receso suprabullar.²

La arteria puede localizarse en cortes coronales de tomografía computada encontrando la fisura etmoidal anterior en la pared medial de órbita a nivel del seno etmoidal anterior. Estudios han demostrado que la fisura etmoidal anterior se



identifica en los cortes coronales de tomografía computada de manera bilateral en 95 a 100% y en los casos remanentes de manera unilateral.⁶ Lannoy Penisson y su grupo demostraron que hay correlación satisfactoria entre los hallazgos en tomografía computada y la disección endonasal. Hay dos planos confiables, el primero en cortes coronales de órbita donde se observa una brecha en la pared orbitaria interna, lugar en que la arteria etmoidal anterior deja la órbita y entra al etmoides. Cuando la arteria entra en el canal óseo la imagen radiológica corresponde a una estructura con densidad de tejido que pasa a través de una cortical fina de hueso, incluso cuando existe una neumatización supraorbitaria, esta variación indica que la arteria etmoidal anterior se encuentra más distante del techo etmoidal. El segundo plano es en cortes sagitales en donde se localiza 1-2 mm dentro de la pared orbitaria en la porción anterior y superior de la bulla. Se han investigado diversos estudios para identificar la arteria etmoidal anterior y el estudio de imagen más efectivo resulta ser la tomografía computada de senos paranasales con ventana para hueso.^{7,8}

El objetivo de este estudio es identificar una constante en la emergencia de la arteria etmoidal anterior en estudios tomográficos convencionales y relacionarlo con una estructura anatómica fácilmente identificable durante la cirugía endoscópica nasal, con el objeto de evitar accidentes quirúrgicos.

MATERIAL Y MÉTODO

Estudio descriptivo, longitudinal y retrospectivo. Se realizó una selección con distribución al azar de las tomografías computadas simples de macizo facial en cortes axiales de 1 mm con reconstrucciones coronales, realizadas en el Hospital Español de México en el periodo comprendido de enero a diciembre 2018. Los estudios se realizaron con tomógrafo General Electric Discovery 750HD de 64 detectores

(cortes). Protocolo para macizo facial (cortes de 1.25 x 0.625 mm).

Los estudios incluidos contaban con secuencias completas en pacientes mayores de 15 años. Los criterios de exclusión fueron pacientes menores de 15 años, antecedente de intervención quirúrgica previa, traumatismo facial agudo, afección tumoral e inflamatoria que opacificaran el receso del frontal y celdillas etmoidales anteriores. También se excluyeron los estudios en los que no se logró localizar la arteria etmoidal anterior.

Se establecieron referencias anatómicas para localizar la fisura etmoidal anterior; en cortes coronales de tomografía se identificó el foramen etmoidal anterior. Se tomaron en cuenta variaciones anatómicas, como neumatización supraorbitaria del seno frontal y celdillas etmoidales accesorias. Se realizó una medición en milímetros de la longitud del canal etmoidal anterior hacia el borde externo del techo etmoidal (**Figura 1**).

Las mediciones las realizaron dos observadores de los servicios de Radiología y Otorrinolarin-

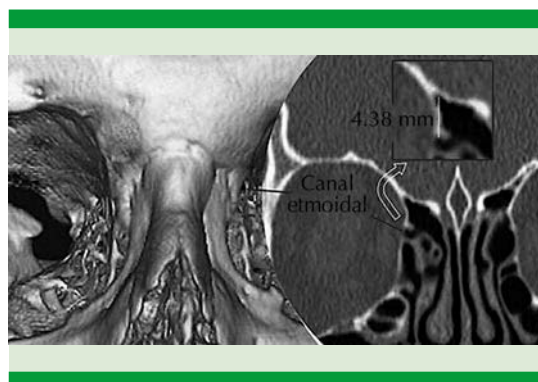


Figura 1. Canal etmoidal en una reconstrucción tridimensional y en un corte coronal de tomografía simple de macizo facial. Se ejemplifica la medida del borde externo del techo etmoidal al canal etmoidal anterior en un recuadro amplificado.

gología. Con la información obtenida se realizó estadística descriptiva e inferencial utilizando la prueba t de Student para comparar las variables ordinales entre ambos lados y sexos.

RESULTADOS

Se revisaron un total de 202 tomografías computadas de las que se incluyeron 180 (**Cuadro 1**). En relación con el sexo se hizo una comparación 1:1. La media de edad en el sexo masculino fue de 43.98 años y en el femenino de 52.12 años. La media de longitud del canal etmoidal anterior hacia el borde externo del techo etmoidal (LE) en el sexo masculino del lado derecho fue de 6.83 mm y del lado izquierdo de 6.83 mm. La media de LE en el sexo femenino del lado derecho fue de 6.69 mm y del lado izquierdo de 6.67 mm. En la comparación de LE entre ambos lados en el sexo masculino y femenino no se obtuvo diferencia estadísticamente significativa ($p = 0.98$ y $p = 0.94$, respectivamente). Respecto al lado derecho e izquierdo entre ambos sexos no se obtuvo diferencia estadísticamente significativa ($p = 0.65$ y $p = 0.59$, respectivamente). **Cuadro 2**

Cuadro 1. Total de tomografías revisadas

Visualización del conducto etmoidal anterior		
	Derecho	Izquierdo
Presente	196	186
No valorable (excluidos)	6	16
Total	202	202
Muestra final		180

Cuadro 2. Comparación entre lados y sexos (n = 90)

Sexo	Masculino	Femenino	Entre sexos
Lado derecho			0.65
Lado izquierdo	0.98	0.94	0.59

p significativa < 0.05.

DISCUSIÓN

En la gran mayoría de los casos reportados en la bibliografía consultada, la arteria etmoidal anterior se situó entre la segunda y tercera lamela. En 5% de los casos, la arteria no pudo localizarse en los cortes sagitales y en el 5% restante, la arteria estaba ausente. Éste es un dato constante en la bibliografía, descrito por Han y su grupo, Kirchner y colaboradores y Araujo y su grupo. En sus trabajos establecieron la ausencia de la arteria etmoidal anterior en 4, 7 y 8% de los casos, respectivamente.² La neumatización del laberinto etmoidal, la existencia de celdillas supraorbitarias y suprabulares repercute en la posición de la arteria etmoidal anterior, principalmente en la distancia de ésta respecto al techo etmoidal. La neumatización del seno frontal, inserción alta del proceso uncinado, profundidad de la fosa olfatoria, celdillas etmoidales posteriores o infundibulares también influyen en la posición de la arteria.^{9,10} En la bibliografía se ha identificado de manera confiable el foramen etmoidal anterior en 95% de los casos, estadística que concuerda con nuestro trabajo. La arteria etmoidal anterior es una referencia anatómica importante para localizar la base del cráneo anterior y el receso del seno frontal. La posición está descrita 2-3 mm por detrás de la bulla etmoidal, sobresaliendo de la pared orbitaria medial. Cuando se encuentra neumatización supraorbitaria la arteria se encuentra por debajo del techo etmoidal e incluso en ocasiones puede estar dehiscente el canal etmoidal, el daño a la arteria ocasiona complicaciones catastróficas.^{11,12} El foramen etmoidal anterior es visible en 95-98% de las tomografías computadas en cortes coronales, por lo que disponer de estos cortes es fundamental para la evaluación preoperatoria de cualquier paciente que será sometido a cirugía endoscópica de senos paranasales.



CONCLUSIONES

Los estudios hasta ahora reportados hacen referencia a la gran variabilidad que existe en el curso de la arteria etmoidal anterior. Su localización sirve como referencia en la cirugía del seno frontal y la ubicación de la base del cráneo. El resultado obtenido demuestra una constante en la localización de la arteria etmoidal anterior, que resultó independiente de la edad, sexo y lado estudiado, lo que permite tomarlo como una medida confiable para localizar la arteria etmoidal anterior en la planeación prequirúrgica o durante el procedimiento endoscópico nasal planeado, disminuyendo la posibilidad de serios accidentes durante la cirugía.

REFERENCIAS

1. Monjas I, García E, Arenas J, Abarca J, Sánchez F, Gras J. Anatomía radiológica de las arterias etmoidales: Estudio por TC en cadáver. *Acta Otorrinolaringol Esp* 2011;62(5):367-374.
2. White D, Sincoff E, Abdulrauf S. Anterior ethmoidal artery: microsurgical anatomy and technical considerations. *Neurosurgery* 2005;56:406-410.
3. Lisbona MP, Fernández R, Muñoz A, Pérez L, Herrera S, Tejero G, Guallar M, Ortiz A. La arteria etmoidal anterior en el laberinto etmoidal: Revisión bibliográfica sobre variantes anatómicas y referencias para la cirugía endoscópica. *Acta Otorrinolaringol Esp* 2010;61(3):202-208.
4. McDonald SE, Robinson PJ, Nuñez DA. Radiological anatomy of the anterior ethmoidal artery for functional endoscopic sinus surgery. *J Laryngol Otol* 2009;122:264-267.
5. Souza S, Ale de Souza M, Gregorio L, Ajzen S. Anterior ethmoidal artery evaluation on coronal CT scans. *Braz J Otorhinolaryngol* 2009;75:101-106.
6. Araujo Filbo, Weber R, Pinheiro Neto, Miranda Lessa, Voegels R, Butugan O. Endoscopic anatomy of the anterior ethmoidal artery: a cadaveric dissection study. *Rev Bras Otorrinolaringol* 2006;72(3):303-8.
7. Brien O, Hamelin S, Weitzel EK. The preoperative sinus CT: avoiding a close call with surgical complications. *Radiology* 2016;281:10-21.
8. Lannoy-Penissou L, Schultz P, Riehm S, Atallah I, Veillon F, Debry C. The anterior ethmoidal artery: radio-anatomical comparison and its application in endonasal surgery. *Acta Otolaryngol* 2007;127;6: 618-622.
9. Ding J, Sun G, Lu Y, Bing-Bing Yu, Li M, Li Li, Guo-Ying Li, Zhao-Hui Peng, Xu-Ping Zhang. Evaluation of anterior ethmoidal artery by 320-slice CT angiography with comparison to three-dimensional spin digital subtraction angiography: Initial experiences. *Korean J Radiol* 2012;13:667-673.
10. Amarnath S, Suresh Kumar P. Study of variants of anterior ethmoidal artery on computed tomography of paranasal sinuses. *Int J Otorhinolaryngol Head Neck Surg* 2019;5:19-23.
11. Noori F, Ali A, Karim R, Kumar Mandal S, Omar S, Ali G. Observation of anterior ethmoidal artery in coronal CT scans of paranasal sinuses in patients attending Katihar Medical College, Katihar. *Ann Int Med Dental Res* 2017;3:4-6.
12. Chung Lee W, Ka Ming Ku P, van Hasselt CA. New guidelines for endoscopic localization of the anterior ethmoidal artery: A cadaveric study. *Laryngoscope* 2000;110:1173-1178.