



Federação Brasileira das Associações  
de Ginecologia e Obstetrícia

# Manual de Orientação Trato Genital Inferior

CAPÍTULO 10  
Condiloma

2010

Este Manual de Orientação foi gentilmente patrocinado pela GlaxoSmithKline (GSK)  
Todo conteúdo deste manual é responsabilidade exclusiva da FEBRASGO



Manual de Orientação  
*Trato Genital Inferior*



Federação Brasileira das Associações  
de Ginecologia e Obstetria

---

*Comissões Nacionais Especializadas  
Ginecologia e Obstetria*

**Trato Genital Inferior**

---

Apoio:



GlaxoSmithKline

2010

---

# Trato Genital Inferior e Colposcopia

## *Manual de Orientação*



Federação Brasileira das Associações  
de Ginecologia e Obstetrícia

### **DIRETORIA**

Triênio 2009 - 2011

#### **Presidente**

---

Nilson Roberto de Melo

#### **Secretario Executivo**

Francisco Eduardo Prota

#### **Secretaria Executiva Adjunta**

Vera Lúcia Mota da Fonseca

#### **Tesoureiro**

Ricardo José Oliveira e Silva

#### **Tesoureira Adjunta**

Mariângela Badalotti

#### **Vice-Presidente Região Norte**

Pedro Celeste Noletto e Silva

#### **Vice-Presidente Região Nordeste**

Francisco Edson de Lucena Feitosa

#### **Vice-Presidente Região Centro-Oeste**

Hitomi Miura Nakagava

#### **Vice-Presidente Região Sudeste**

Claudia Navarro Carvalho Duarte Lemos

#### **Vice-Presidente Região Sul**

Almir Antônio Urbanetz

---

# Manual de Orientação Trato Genital Inferior

2010



Federação Brasileira das Associações  
de Ginecologia e Obstetrícia

---

*Comissões Nacionais Especializadas*  
*Ginecologia e Obstetrícia*  
**Trato Genital Inferior**

**Presidente:** Nilma Antas Neves (BA)

**Vice-Presidente:** Newton Sérgio de Carvalho (PR)

**Secretaria:** Márcia Fuzaro Cardial (SP)

---

## MEMBROS

Adalberto Xavier Ferro Filho (DF)  
Adriana Bittencourt Campaner (SP)  
Angelina Farias Maia (PE)  
Cláudia Márcia de Azevedo Jacyntho (RJ)  
Edison Natal Fedrizzi (SC)  
Garibalde Mortoza Júnior (MG)  
Isa Maria de Mello (DF)  
José Focchi (SP)  
Maricy Tacla (SP)  
Neila Maria Góis Speck (SP)  
Paulo Sérgio Vieira Naud (RS)  
Sílvia Lima Farias (PA)

## COLABORADORES

Adalberto Xavier Ferro Filho (DF)  
Adriana Bittencourt Campaner (SP)  
Angelina Farias Maia (PE)  
Cíntia Irene Parellada (SP)  
Cláudia Márcia de Azevedo Jacyntho (RJ)  
Edison Natal Fedrizzi (SC)  
Garibalde Mortoza Júnior (MG)  
Isa Maria de Mello (DF)  
Joana Fróes Bragança Bastos (SP)  
José Focchi (SP)  
Márcia Fuzaro Cardial (SP)  
Maricy Tacla (SP)  
Neila Maria Góis Speck (SP)  
Newton Sérgio de Carvalho (PR)  
Nilma Antas Neves (BA)  
Paula Maldonado (RJ)  
Paulo Sérgio Vieira Naud (RS)  
Sílvia Lima Farias (PA)

---

# Manual de Orientação Trato Genital Inferior

2010



Federação Brasileira das Associações  
de Ginecologia e Obstetria

---

## *1ª. Reunião de Consenso da FEBRASGO sobre Prevenção do Câncer do Colo Uterino*

São Paulo / SP  
21 de agosto de 2010

---

### **PARTICIPANTES**

Adalberto Xavier Ferro Filho (DF)  
Adriana Bittencourt Campaner (SP)  
Angelina Farias Maia (PE)  
Celso Luíz Borelli (SP)  
Edison Natal Fedrizzi (SC)  
Etelvino de Souza Trindade (DF)  
Francisco Alberto Régio de Oliveira ((CE)  
Garibaldi Mortoza Júnior (MG)  
Gustavo Py Gomes da Silveira (RS)  
Isa Maria de Mello (DF)  
Jesus Paula Carvalho (SP)  
Joana Fróes Bragança Bastos (SP)  
Jurandyr Moreira de Andrade (SP)

Luciano Brasil Rangel (SC)  
Luíz Carlos Zeferino (SP)  
Manoel Afonso Guimarães Gonçalves (RS)  
Márcia Fuzaro Cardial (SP)  
Maricy Tacla (SP)  
Neila Maria Góis Speck (SP)  
Newton Sérgio de Carvalho (PR)  
Nilma Antas Neves (BA)  
Nilson Roberto de Melo (SP)  
Paulo Sérgio Vieira Naud (RS)  
Petrus Augusto Dornelas Câmara (PE)  
Walquíria Quida Salles Pereira Primo (DF)

Manual de Orientação  
*Trato Genital Inferior*

ÍNDICE

Colposcopia normal e alterada _____	9
Ectopia _____	28
Vulvoscopia normal e alterada _____	35
Dermatites vulvares _____	45
Dermatoses vulvares (Liquens) _____	50
Vulvovaginites _____	60
Vulvovaginites na infância _____	94
Herpes genital _____	106
Úlceras genitais (não DST) _____	115
Condiloma _____	122
Alterações citológicas _____	130
Rastreamento do câncer do colo uterino no Brasil _____	144
Condutas em exames colpocitológicos alterados _____	150
Neoplasia intra-epitelial cervical (diagnóstico) _____	156
Neoplasia intra-epitelial cervical (tratamento) _____	167
Lesões glandulares do colo uterino _____	175
Carcinoma microinvasor do colo uterino _____	185
Neoplasia intra-epitelial vaginal _____	193
Neoplasia intra-epitelial vulvar _____	199
Lesão anal HPV-induzida _____	207
Vacinação contra HPV _____	212



Federação Brasileira das Associações  
de Ginecologia e Obstetrícia

*Comissões Nacionais Especializadas  
Ginecologia e Obstetrícia*

**Trato Genital Inferior**







Federação Brasileira das Associações  
de Ginecologia e Obstetria

**FEBRASGO** - Federação Brasileira das Associações de Ginecologia e Obstetria.

**Presidência**

Rua Dr. Diogo de Faria, 1087 - cj. 1103/1105  
Vila Clementino - São Paulo / SP - CEP: 04037-003  
Tel: (11) 5573.4919 Fax: (11) 5082.1473  
e-mail: presidencia@febrasgo.org.br

**Secretaria Executiva**

Avenida das Américas, 8445 - sala 711  
Barra da Tijuca - Rio de Janeiro / RJ - CEP: 22793-081  
Tel: (21) 2487.6336 Fax: (21) 2429.5133  
e-mail: secretaria.executiva@febrasgo.org.br

Este Manual de Orientação foi gentilmente patrocinado pela GlaxoSmithKline (GSK)  
Todo o conteúdo deste manual é responsabilidade exclusiva da FEBRASGO



*Todo conteúdo deste Manual de Orientações pode ser encontrado  
no site: [www.febrasgo.org.br](http://www.febrasgo.org.br)  
Todos os direitos reservados à Federação Brasileira das Associações de Ginecologia e Obstetria*



# CONDILOMA

## INTRODUÇÃO

Condiloma representa a expressão clínica do Papilomavirus humano (HPV), cuja manifestação ocorre por aparecimento de verrugas, principalmente na genitália externa. Pode ocorrer no colo do útero e na vagina, sendo mais frequente em pacientes com problemas imunológicos. Aparece em áreas de trauma de coito, com inoculação viral na camada basal do epitélio.

Os principais tipos de HPV (Papiloma Vírus Humano) relacionados aos condilomas, em mais de 90% dos casos, são o 6 e o 11. Produz infecção produtiva, onde os genes virais estimulam a mitose da célula infectada e provocam lesões benignas, não apresentando potencial oncogênico<sup>1</sup>.

É considerado como doença sexualmente transmissível (DST), atingindo principalmente mulheres jovens.

A regressão espontânea das lesões ocorre com alguma frequência, após o desencadear da resposta imunológica, tendo curso autolimitado. Frente à presença das verrugas genitais, está indicado o tratamento, que se baseia na eliminação da lesão, por métodos destrutivos ou excisionais. O uso de substância imunomoduladora também é boa opção, com poucas complicações no tecido onde é aplicado.

O ideal seria a imunização das mulheres antes do início sexual, com a vacina contendo os tipos 6 e 11 do HPV, que compreende a forma de apresentação quadrivalente, em associação aos tipos oncogênicos 16 e 18, com eficácia de 99% para o condiloma acuminado<sup>1</sup>.

### Conceito

Excrescências papilares do tecido, formando verrugas, com vasos capilares centrais, de coloração avermelhada, únicos ou múltiplos que se manifestam, em geral, na genitália externa<sup>2</sup>.

### Epidemiologia

A infecção pelo HPV é considerada como DST viral mais comum na população sexualmente ativa. Estima-se que no mundo exista cerca de 20 milhões de novos casos de verruga genital diagnosticados.

O HPV dissemina-se pelo contato de pele e mucosa no intercuro sexual. Cerca de metade dos indivíduos sexualmente ativos e 80% das mulheres serão infectados pelo HPV. Nos EUA, 10% da população tem infecção ativa, 4% apresenta anormalidade do esfregaço citológico cérvico-vaginal e 1% apresenta condiloma genital com lesão visível.

Atividade sexual é o fator primário de risco para o HPV, sendo que mulheres abaixo de 25 anos tem alta taxa de incidência<sup>3</sup>. Fatores ligados à sexualidade tem importância na epidemiologia, como idade de início, preferência e prática sexual, bem como o número de parceiros<sup>4</sup>. O HPV também pode se disseminar por autoinoculação para outras áreas. A transmissão oral é discutível. A Papilomatose Respiratória recorrente em infantes de mães que se contaminaram no parto pelo HPV 6 e 11, e através de fômites (figura 1), tem considerações hipotéticas não conclusivamente documentadas<sup>5</sup>.

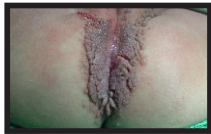

Figura 1– Condilomatose vulvo-anal em criança de 1 ano, sem história de violência sexual, provável contaminação por fômite

Maior incidência de infecção é observada em pacientes imunossuprimidas, transplantadas e infectadas pelo HIV, comparadas com pacientes imunocompetentes, por não terem habilidade imunológica para clarear a infecção do HPV (figura 2).

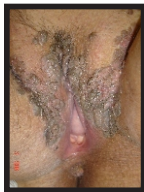


Figura 2 – Condilomatose acometendo extensamente a genitália externa em paciente

Outros fatores de risco para persistência da infecção são a alta paridade e tabagismo<sup>5</sup>.

## Fisiopatologia

As células da camada basal do epitélio estratificado e as células metaplásicas da junção escamo-colunar (JEC) do colo do útero, são alvos para a infecção pelo HPV; que também podem infectar o epitélio glandular da endocérvice. Há inoculação do agente por meio do trauma da relação sexual. O vírus se replica no núcleo das células e ocorre liberação das partículas infectantes pelas células superficiais. A interação entre a resposta imunológica do hospedeiro e o tipo do HPV indicará a evolução da doença. Os tipos 6 e 11 encontram-se na forma epissomal, ou seja, sem integração ao DNA da célula hospedeira; não há produção de oncoproteínas, não levando a descontrolo do ciclo celular<sup>6</sup>. O período de latência, ou seja, da inoculação à manifestação é amplamente variável, dependendo de uma série de cofatores, principalmente da condição imunológica.

Outras formas de contaminação podem ocorrer, em cerca de 5% dos casos, como contato com mãos, toalhas, roupas ou objetos, desde que haja presença de secreção com vírus vivo em pele e/ou mucosa não íntegra<sup>1</sup>.

## Manifestações Clínicas

Aparecimento de verrugas cutâneas ou mucosas na região anogenital são os condilomas acuminados. Podem ser únicas ou múltiplas, com crescimento autolimitado, sendo na mulher mais frequente na região vulvar. As lesões surgem entre 3 semanas à 8 meses após a infecção inicial. Em geral é pouco sintomático, mas pode haver queixa de ardência, sangramento após o coito, obstrução urinária para grandes lesões, queimação e dor.

Na vulva, as regiões mais afetadas são a fúrcula, grandes e pequenos lábios, região perineal e perianal locais estes, por ordem decrescente, mais traumatizados no coito, facilitando a inoculação do vírus (figura 3). Pode também aparecer na mucosa vaginal e em menor proporção, no colo do útero, situação que ocorre nas imunossuprimidas. O ânus é a região extragenital mais acometida, principalmente em homens que fazem sexo com homens, sendo relacionado ao coito anal receptivo (figura 4). É mais comum em imunossuprimidos<sup>7</sup>.

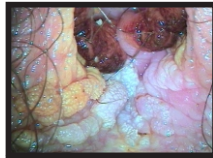

Figura 3- Condiloma em região de fúrcula

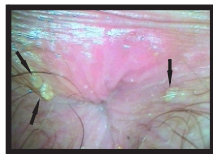

Figura 4 – Condilomas perianais, em 3 e 9hs.

O tamanho pode variar de menos de 1 milímetro à áreas extensas acometendo toda a região externa da vulva.

Pode haver também a forma de condiloma plano, cuja lesão é subclínica, só sendo diagnosticável com a utilização do ácido acético e colposcópico. Está associado aos HPV's oncogênicos, principalmente o 16, tendo risco de evolução para neoplasia intraepitelial do tipo usual<sup>3,8</sup>.

## Diagnóstico

- ⇒ **Diagnóstico clínico:** as lesões verrucosas são visíveis a olho nu, sem uso de equipamentos. O HPV produz tumor benigno em forma de “couve-flor”<sup>9</sup>.

⇒ **Diagnóstico Subsidiário:**

**Esfregaço cérvico-vaginal** (teste de Papanicolaou) – interpretação das células esfoliadas usualmente do colo do útero e da vagina, detectando sinais de infecção pelo HPV, como células coilocitóticas e neoplasias intraepiteliais<sup>9</sup>.

**Vulvoscopia-** observação macroscópica da vulva e região perianal, seguida de observação colposcópica com aplicação repetida de ácido acético a 5%. As alterações sugestivas de infecção pelo HPV são muito variáveis, desde lesões papilares acetobranças, à lesões micropapilares, microespiculadas e condilomas acuminados<sup>10</sup>. Através deste método, os condilomas se apresentam na forma de papilomatose, com lesões sobrelevadas micropapilares com acetorreação intensa. Em geral não contém pigmentação, e quando presente é sugestivo de neoplasia intraepitelial usual (NIV). Na condilomatose cérvico-vaginal, após embrocção com ácido acético a 3% sob visão colposcópica, identifica-se mais frequentemente em vagina (figura 5), áreas de epitélio branco micropapilar, com aspecto de lixa. Ao teste de Schiller, existe impregnação parcial do iodo<sup>11</sup> (figura 6).

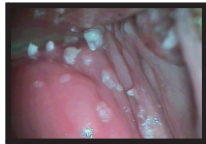

Figura 5 – Condilomas acuminados em paredes vaginais

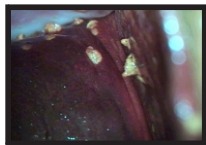


Figura 6 – Condilomas acuminados de vagina com o teste de Schiller

**Anatomopatológico** – eixo vascular conjuntivo recoberto por epitélio contendo coilocitose, acantose, hiperqueratose e papilomatose. Diferencia-se das neoplasias por não conter atipia nuclear na camada basal do epitélio. Frente à avaliação clínica sugestiva de condiloma acuminado, costumamos não biopsiar, exceto se houver alguma característica de NIV<sup>5 e10</sup>. No achado em vagina e/ou colo, biopsiamos para exclusão de neoplasia intraepitelial.

**Biologia molecular** – identificação do tipo viral, por técnicas de hibridização *in situ*, PCR ou captura híbrida. O achado dos tipos 6 e 11 ocorre em mais de 90% dos casos de condiloma. Não é indicado o seu uso rotineiramente, para estas lesões.

## Tratamento

Os princípios de tratamento compreendem erradicação da infecção, eliminação dos sintomas, prevenção de evolução maligna e interrupção da transmissão. As opções correntes não erradicam o agente, por isso, frequentemente, temos recidiva. A infecção é reduzida com diminuição de carga viral, porém não completamente erradicada<sup>9</sup>.

A maioria das infecções provocadas pelo HPV apresenta resolução espontânea devido à resposta imunológica do hospedeiro contra o vírus. Isto é particularmente verdadeiro para condilomas genitais e lesões de baixo grau, ocorrendo eventualmente, em lesões de alto grau. O aumento desta resposta imunológica é possível com abstinência do tabagismo, melhora da qualidade de vida e alimentar, com maiores taxas de regressão da doença<sup>8</sup>.

Podemos tratar a lesão por destruição, excisão ou imunomodulação e, em geral, os tratamentos são repetidos<sup>5</sup>. Dentre as formas destrutivas, temos os agentes químicos e físicos.

Os agentes químicos atualmente usados são o ácido tricloroacético a 70-80%, a podofilotoxina, o 5-fluorouracil e o imiquimod 5%. Os agentes físicos são a criocauterização e eletrocauterização e a vaporização a laser de CO<sub>2</sub>.

Nos métodos excisionais, dispomos da cirurgia convencional a bisturi, eletroexcisão com cirurgia por ondas de alta frequência e excisão com raio focalizado de laser de CO<sub>2</sub>.

Descreveremos cada método:

- 1. Ácido tricloroacético a 70-80%** - potente agente que tem efeito cáustico necrosante. Aplicado sobre a lesão com Swab levemente embebido, com frequência semanal e/ou quinzenal, no total de quatro a seis sessões. Tem limitações nas lesões muito queratinizadas, onde não há absorção adequada do fármaco, assim diminuindo sua eficácia. Não há absorção sistêmica, podendo ser usado em crianças e gestantes. Recomendado o seu uso em lesões pequenas. A taxa de resolução é de 81% para os condilomas<sup>12</sup>.
- 2. Podofilotoxina** - derivado purificado da podofilina, tem mecanismo antimitótico sobre a célula, provocando sua necrose. Na forma de creme a 0,15%, deve ser usado com aplicação sobre a área lesionada, pela manhã e a noite por três dias consecutivos, com pausa de quatro dias, perfazendo um total de até quatro ciclos. Lavar, após 6 h da aplicação. Não pode ser usado em gestantes. Utilizado apenas em pele, sendo contraindicada a aplicação em mucosas. As taxas de resolução variam de 45 a 88%<sup>9</sup>.
- 3. 5-fluorouracil 5%** - antimetabólito que age com a proliferação celular, inibe a replicação viral e libera interferon no tecido. É efetivo para extensas lesões

vaginais, porém o uso abusivo pode provocar úlceras crônicas e vulvite química. Recomendamos seu uso em pacientes imunossuprimidas, adjuvante à laserterapia. A posologia em vagina é de aplicação de 2,5 g quinzenal, seguido de três dias de acetato de clostebol, no total de até dez aplicações, ou de curso indefinido nas imunossuprimidas. Na vulva, aplicação bisemanal, lavando-se após 2 horas<sup>13</sup>. Não usado em gestantes. Quando os efeitos colaterais são acentuados, reduzimos a concentração para 1%.

4. **Imiquimod 5%** – imunomodulador tópico que induz a liberação local de citocinas. Não produz a destruição física do condiloma, mas age na erradicação do agente. A posologia é aplicação de um sachê de 250 mg sobre a lesão, em três dias da semana intercalados, no total de quatro a dezesseis semanas. Efeitos colaterais como hiperemia e queimação ocorrem e são desejáveis, demonstrando a atividade inflamatória induzida, que é benéfica na eliminação da lesão. As taxas para condilomas acuminados é de 72 a 84%, com recidiva entre 5 a 19%<sup>9</sup>. A resposta em mulher é maior que no homem e seu uso está indicado nas lesões externas. Relatos de casos mostram também eficácia no tratamento de neoplasias intraepiteliais de vagina.
5. **Crioterapia** – destruição do tecido por congelamento tecidual. Para seu uso na vulva é necessário anestesia local. Altas taxas de remissão são observadas, porém não a utilizamos em nosso serviço.
6. **Eletrocauterização** – destruição tecidual pelo calor. No tratamento de condilomatose vulvar é necessário anestesia. O inconveniente do método são as cicatrizes, com perda de pelo, retrações e hipocromia. Também não usamos em nossos serviços.
7. **Vaporização a laser de CO<sub>2</sub>** - destruição tecidual por vaporização celular. Efetivo para lesões extensas e sincrônicas do trato genital inferior é um método de precisão, com bom controle da destruição em extensão e profundidade. A recuperação tecidual é rápida e o uso adequado traz nenhuma ou pouca cicatriz. O inconveniente está no custo elevado do equipamento. As taxas do nosso serviço são de 71% com uma ou mais sessões.
8. **Excisão a bisturi** – está indicado para lesões volumosas, onde necessitamos de boa ressecção de margens.
9. **Eletroexcisão com cirurgia por ondas de alta frequência** – utiliza processo de corte e coagulação com ressecção de lesões volumosas. Requer anestesia na vulva e pode provocar cicatrizes.
10. **Excisão a laser de CO<sub>2</sub>** – o raio laser focalizado no menor diâmetro focal tem alto poder de corte, porém com pouca coagulação dos vasos sanguíneos.

Para lesões condilomatosas vulvares é boa indicação a excisão com eletrocirurgia e vaporização com laser de CO<sub>2</sub> das margens, aumentando as taxas de resolução.

## Prognóstico

Mesmo em indivíduos não tratados, a maioria das lesões provocadas pelo HPV



desaparecerá devido à resposta imunológica. A imunocompetência tem significativo impacto no clareamento da infecção. Este, algumas vezes pode ser lento, e cerca de 10 a 20% dos indivíduos não se resolverão, mesmo utilizando métodos efetivos de tratamento<sup>5,8</sup>.

As recidivas são comuns, mesmo removendo a área afetada, independente da forma terapêutica<sup>3</sup>.

## Prevenção

**Primária** – visa remover os fatores de risco, antes de se adquirir o vírus. Orientação sexual estimulando a monogamia e o uso de condon, que tem eficácia discutível na prevenção do HPV. Os trabalhos demonstram que, apesar de não serem consistentes em relação ao menor risco de adquirir o HPV com seu uso, parece promover diminuição do risco das verrugas genitais<sup>8,9,14</sup>. O uso da vacina quadrivalente, contra os tipos 6, 11, 16 e 18, mostrou eficácia com redução de 99% de risco para o aparecimento de verrugas genitais. Aprovada pelo Ministério da Saúde para uso em mulheres de 9 a 26 anos, com três doses: momento zero, 60 dias e 6 meses<sup>15</sup>.

**Secundária** – visa prevenir a doença clínica após a exposição. O exame de Papanicolaou – esfregaço cérvico-vaginal - detecta as alterações citológicas induzidas pelo HPV na sua fase subclínica. O uso de teste que identifica o DNA do HPV aumenta a sensibilidade dos programas de rastreamento. O exame aprovado para tal é a captura híbrida II que identifica os tipos oncogênicos. Não existe recomendação do uso para a pesquisa dos HPVs não oncogênicos<sup>14</sup>.

## Condução do Casal com Diagnóstico de Condiloma

O condiloma acuminado é muito contagioso e pode promover auto-inoculação. Geralmente a exposição ao agente é recente. Recomendações:

- a) **abstinência sexual** – auxilia na diminuição do risco de autoinoculação, ou seja, menor risco de implantação em outros sítios, como ânus, vagina e colo.
- b) **avaliação do parceiro** – indicado para a pesquisa de lesões clínicas, com intuito de tratá-lo. Não modifica o curso clínico na mulher se não fizer esta análise. É comum a negatividade de lesões no parceiro masculino<sup>16</sup>.
- c) **uso de condon** – no casal monogâmico com diagnóstico de condiloma em um ou em ambos, sua indicação é relativa. Recomendações isoladas, sem consenso, indicam o seu uso para o casal que não aceita a abstinência, para proteção daquele que não apresenta lesão, ou para diminuir o risco de autoinoculação no doente. Caso haja mais de duas pessoas envolvidas no relacionamento, é recomendável o seu uso. Este é um assunto ainda bastante discutível; estudos devem ser realizados para melhor conclusão<sup>17</sup>.

## REFERÊNCIAS BIBLIOGRÁFICAS

- 1 - HPV - Jornal Brasileiro de Doenças Sexualmente Transmissíveis. 2008; 20:71-154.
- 2 - Vargas PRM – Diagnóstico histológico das neoplasias escamosas intra-epiteliais e invasivas. In: Coelho FRG; Soares FA; Focchi J; Fregnani JHTG; Zeferino LC; Villa LL et al. Câncer do colo do útero. São Paulo: Tecmedd; 2008. p.321-59.
- 3 - Ault K A. Epidemiology and Natural History of Human Papillomavirus Infections in the Female Genital Tract. Infect Dis Obstet Gynecol. 2006; 2006: 40470. Published online 2006 January 30. Acesso: [www.ncbi.nlm.nih.gov/pmc/articles/PMC1581465](http://www.ncbi.nlm.nih.gov/pmc/articles/PMC1581465)
- 4 - Valente Martins N – Fatores prognósticos e de risco na evolução das lesões intra-epiteliais do trato genital inferior. In: Valente Martins N, Ribalta JCL. Patologia do trato genital inferior. São Paulo: Roca; 2005. p.645-50.
- 5 - Cox J T. The Development of Cervical Cancer and its Precursors: what is the role of human papillomavirus infection? Current Opinion in Obst Gynecol. 2006;18:S5-13.
- 6 - Termini L; Guerreiro da Silva ICG. Marcadores tumorais e moleculares. In: Coelho FRG; Soares FA; Focchi J; Fregnani JHTG; Zeferino LC; Villa LL. et al. Câncer do colo do útero. São Paulo: Tecmedd; 2008. p.79-86.
- 7 - Prado-Kobata MH – Papilomavirus humano e outras doenças sexualmente transmissíveis em proctologia. In: Valente Martins N; Ribalta JCL. Patologia do trato genital inferior. São Paulo: Roca; 2005. p.336-52.
- 8 - American Society for Colposcopy and Cervical Pathology (ASCCP). Human Papillomavirus (HPV) – Natural History. Acesso: [www.asccp.org/hpv\\_history.shtml](http://www.asccp.org/hpv_history.shtml)
- 9 - Ljubojević S; Lipozenčić J; Grgec DL; Prstacić R; Skerlev M; Mokos ZB. Human Papillomavirus associated with Genital Infection. Coll Antropol. 2008;32:989-97.
- 10 - Calux NMCT – Vulvoscopia. In: Valente Martins N; Ribalta JCL. Patologia do trato genital inferior. São Paulo: Roca; 2005. p.755-62.
- 11 - Machado AMC; Valente Martins N; Ribalta JCL. Aspectos colposcópicos vários e insatisfatórios. In: Valente Martins N, Ribalta JCL. Patologia do trato genital inferior. São Paulo: Roca; 2005. p.570-84.
- 12 - Zhu WY; Blauvelt A; Goldstein BA; Leonardi C; Penneys NS. Detection with the polymerase chain reaction of human papillomavirus DNA in condylomata acuminata treated in vitro with liquid nitrogen, trichloroacetic acid, and podophyllin. J Am Acad Dermatol. 1992;26:710-4.
- 13 - Speck NMG; Ribalta JCL; Focchi J; Costa RR; Tso FK; Freitas VG. Low dose 5-fluorouracil adjuvant in laser therapy for HPV lesions in immunosuppressed patients and cases of difficult control. Eu J Gynaec Oncol. 2004;25:597-9.
- 14 - Sheurer ME; Tortolero-Luna G; Adler-Storthz K. Human Papillomavirus Infection: Biology, Epidemiology and Prevention. Int J Gynecol Cancer. 2005; 15:727-46.
- 15 - Muñoz N; Manalastar Jr R; Pitisuttithum P; Tresukosol D; Monsonego J; Ault K et al. Safety, Immunogenicity, and Efficacy of Quadrivalent Human Papillomavirus (types 6,11,16,18) recombinant vaccine in women aged 24-25 years: a randomized, double-blind trial. [www.thelancet.com](http://www.thelancet.com), 2009;373:1949-57.
- 16 - Teixeira JC. Como conduzir o casal com diagnóstico de HPV. Boletim do Capítulo de São Paulo da Associação Brasileira de Genitoscopia, 2007; 11: 3.
- 17 - Manhart LE; Koustik L. Do condoms prevent genital HPV infection, external genital warts, or cervical neoplasia? A meta-analysis. Sex Transm Dis, 2002;29:725-35.

# 2010

Apoio:



GlaxoSmithKline



Federação Brasileira das Associações  
de Ginecologia e Obstetrícia