

## ORTOPEDIA

## ESTUDIO RANDOMIZADO Y COMPARATIVO DEL MANEJO DE LA DUPLICATURA DEL PULGAR

Christian Podetti Holtermann\*

Rodolfo Arroyo Carvajal\*\*

Tobías Ramírez Rojas\*\*\*

Ricardo Estrada\*\*\*\*

### SUMMARY

Inborn defects affect between 1-2% of newborns and approximately 10% of this group represents deformities of the upper limb. Specifically, pre-axial duplications of the thumbs occur in 8 out of 100.000 births. We should take huge interest in this digit, because of its function; being the most important unit in the hand, it takes care of more than half of the actions of our hands. This deformity also carries an emotional burden for our patients and their parents, and this matter should not be forgotten. The classification used worldwide is Wassel's. It was introduced in 1969 and posteriorly modified by Wood

and Miura to incorporate types IV and VII of duplications, being the most common type IV deformity, both worldwide and in Costa Rica. Surgery is the elected treatment, and its complexity is based on Wassel's degree of injury. It should be planned thoroughly, having as a maximum goal achieving the most functionality out of the hand. Clearing all doubts from the patients and parents, and warning the need of future procedures is of outmost importance. Doctor-patient relationship is extremely

important in this case. The recommended age for surgery is between 6 months and the age of 3. Between these ages there is a gained balance between bone formation and social maturity. In the case of deformities types I-III, Bilhaut-Cloquet technique's is advised, and for types IV-VI the elected technique is more emphatic in reconstruction of pulleys, ligaments and tendons. Type VII deformity is rare and literature reports are minimal. Despite of being a severe malformation, results get better as an adequate

\* Asistente de Ortopedia y Traumatología, Hospital San Vicente de Paul, Heredia.

E-mail: podettiholtermann@gmail.com

\*\* Jefe, Clínica Ortopedia Pediátrica. Hospital Nacional de Niños.

E-mail: rarrollasa@hotmail.com

\*\*\* Médico Asistente Especialista, Ortopedia Pediátrica. Hospital Nacional de Niños.

\*\*\*\* Médico General.

**surgical technique is utilized. This article intends to analyze the most frequent types of thumb duplication in the National Children`s Hospital in Costa Rica, during a period of 8 years and correlate the clinical result with the chosen surgical procedure for each type of deformity.**

## INTRODUCCIÓN

Las anomalías congénitas afectan entre 1-2% de los recién nacidos y aproximadamente 10% de éstos tienen anomalías de la extremidad superior (6,7). Debemos tomar en cuenta que para el ser humano la unidad funcional más importante de la mano es el pulgar, y que éste se encarga de más de la mitad de las funciones de la mano gracias a su compleja anatomía que permite un movimiento cónico con gran fuerza.

La relación anatómica de la unidad móvil funcional, la misma que la espiral equiangular hallada en la naturaleza, es la que permite la adaptación a cualquier superficie de contacto (4,5), y es éste detalle el que hace importante que la reconstrucción intente armonizar el pulgar para optimizar su función. La duplicación del pulgar representa una carga emocional tanto para los padres como para los pacientes, siendo su manejo, una resolución para un adecuado desarrollo social.

Es además, la polidactilia más común de la mano (ver figura 2), y ocurre esporádicamente con una incidencia de 8 de cada 100000 recién nacidos; es más frecuente en la raza blanca y suele no relacionarse a otras deformidades sindrómicas. La influencia genética no se ha documentado en la duplicación aislada del pulgar excepto cuando se trata del pulgar trifalángico o la polisindactilia, ya que en estos casos hay una herencia autosómica dominante y mayor asociación sindrómica. Este trabajo fue realizado con el fin de analizar las formas más frecuentes de polidactilia preaxial radial y correlacionar el resultado clínico con el procedimiento quirúrgico empleado para su resolución, comparado con investigaciones que se encuentran en la literatura mundial, tomando en cuenta que en Costa Rica y específicamente en el Hospital Nacional de Niños, no se ha estandarizado su manejo y evaluar los resultados funcionales de la técnica quirúrgica empleada para corregir la deformidad en el Hospital Nacional de Niños en una población definida.

## MARCO TEÓRICO

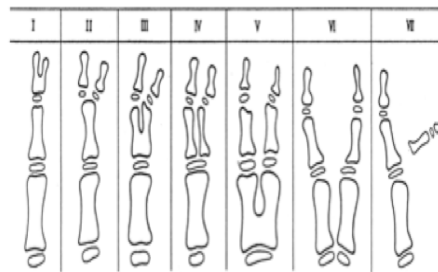
La embriogénesis del miembro superior comienza con el brote de la yema de formación 4 semanas de vida embrionaria y a las 8 semanas está completa. Se han descubierto 3 centros de señalización genética

que afectan directamente este desarrollo y la orientación de la formación del miembro superior, cada uno encargado de la señalización genética para la diferenciación de un área en específico, siendo éstos: la cresta de ectodermo apical, la zona de actividad polarizante dependiente de la proteína *sonic hedgehog* y el centro de señalización Wnt (*wingless-type signaling center*) (3,4,5,6,7). Existe una relación entre estos factores haciéndolos dependientes entre sí, así si uno falla, actúan erróneamente los otros y se desarrollan las diferentes deformidades. La mayoría de las deformidades en miembros superiores ocurren durante esta etapa de crecimiento rápido y es durante esta etapa también, que se están desarrollando otros órganos concómitantemente y por esto se puede asociar a malformaciones en otros sistemas. (3,4,5,6,7). Específicamente, en esta patología se documenta una alteración en la zona de actividad polarizante en el esbozo de crecimiento antes de las 8 semanas. Para las malformaciones del miembro superior en general, el sistema de clasificación ha evolucionado para incluir características embriológicas, anatómicas y secuencias teratológicas, siendo la clasificación más aceptada la propuesta por Frantz, O'Rahilly y Swanson, clasificando la polidactilia radial preaxial como

tipo III, subdividida en tipos A, B, C y D, respectivamente: duplicación del pulgar, trifalangismo o hiperfalangismo, polidactilia y mano en espejo. La clasificación más utilizada para la duplicación específica del pulgar fue propuesta por Wassel en 1969, modificada por Wood y Miura posteriormente para incluir las duplicaciones tipo IV y VII. Los tipos de duplicación preaxial de pulgar son (figura 1): tipo I (5%) siendo una bifurcación a nivel de la falange distal, tipo II (20%) a nivel de la articulación interfalángica, tipo III (15%) a nivel de la falange proximal, tipo IV (44%) a nivel de la articulación metacarpofalángica (subdividida por algunos autores en: IV-A o hipoplásica (12%), IV-B o desviada ulnar (64%), IV-C o divergente (15%) y IV-D o convergente (9%)), tipo V (10%) a nivel del metacarpo, tipo VI (3%) a nivel de la articulación carpometacarpiana, tipo VII (7%) pulgar trifalángico a nivel de la articulación metacarpofalángica (subdividida en: VII-A en la que los dos componentes son trifalángicos en la articulación metacarpofalángica, VII-B en la que sólo el componente radial es trifalángico a partir de la articulación metacarpofalángica y VII-C en la que hay un triple pulgar en el que el componente central es trifalángico y los otros no). El pulgar trifalángico está relacionado con malformaciones

cardiacas congénitas. La mayoría de estudios utilizan la clasificación sin subdivisiones para estandarizar resultados y recomendaciones. En este estudio se utilizará la clasificación de Wassel. (6,7,11).

**Figura 1.** Clasificación de Wassel modificada por Wood y Miura para polidactilia preaxial del pulgar:



Fuente: Pre-axial Polydactyly: Outcome of the Surgical Treatment Stefan Kemnitz, M.D. and Luc DeSmet, M.D., Ph.D. Department of Orthopaedic Surgery, University Hospital Pellenberg, Weligereld, Pellenberg, Belgium and Physical Education and Physiotherapy, Department of Rehabilitation Sciences, Catholic University, Leuven, Belgium. J Pediatr Orthop Part B, Vol. 11, No. 1, 2002

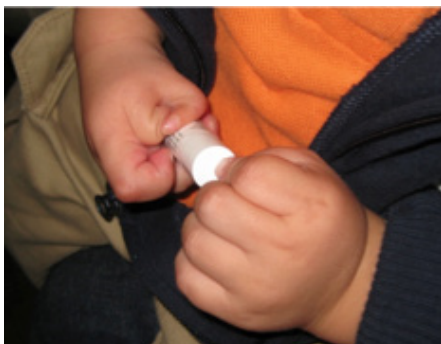## TÉCNICA QUIRÚRGICA

El tratamiento de esta entidad es quirúrgico, y la complejidad quirúrgica depende del grado de Wassel. Se debe planear adecuadamente una cirugía que logre la mayor funcionalidad posible, dejar claro las expectativas y advertir a los padres que el nuevo pulgar será más pequeño que el normal y puede sufrir complicaciones que requieran cirugía en el futuro. No se recomienda cirugía antes de los 6 meses ni después de los 3 años, ya que los elementos están

poco formados y los resultados son menos predecibles y para no atrasar los peldaños de desarrollo se debe hacer antes de la edad preescolar, respectivamente. Por lo general se hace a los 18-20 meses de edad. (6,15). Es importante el estudio radiológico del miembro con la duplicación para así evaluar las estructuras a las que se le va a realizar el procedimiento quirúrgico. Se deben tomar proyecciones anteroposterior y lateral del pulgar para determinar el nivel de fusión ósea y su angulación preoperatoria, así como anotar preoperatoriamente los rangos de movilidad a la flexión interfalángica del pulgar a operar. Se recomienda el mismo manejo quirúrgico para las deformidades tipo I, II y III (Ver Figura 2), ya que en éstas se comparte una misma articulación y las falanges distales son más pequeñas, por lo que la ablación de un solo componente produce un pulgar muy delgado y poco funcional. Para estos tipos se recomienda el procedimiento de Bilhaut-Cloquet, descrito en 1890 (10,11,12) y que intenta formar una unidad funcional con buen aspecto al reseca la porción central de la duplicación. Se intenta imitar la uña del pulgar normal, y la técnica inicia con una incisión con colgajos triangulares en el pulpejo para evitar cicatrices colaterales y un contorno adecuado del mismo, se eleva y retira la uña, manteniéndola en solución

salina, y luego se reutiliza para cubrir el procedimiento y guiar el crecimiento de la nueva uña (11, 14, 15), y después se separan las bases de las dos falanges distales. El pulgar con mayor movilidad en la articulación interfalángica es el que se mantiene como dedo principal (en este caso ilustrativo es el radial), ya que va a contener la superficie articular, la fisis y la mayor cantidad de hueso de la falange distal. El resto del dedo ulnar se modela para que tenga un fragmento óseo de la falange distal con la inserción del ligamento colateral a la falange proximal. Posteriormente, se remodelan los fragmentos óseos para que haya un adecuado empate entre fragmentos, y se colocan 2 pines de Kirschner transversales a la falange distal, para manipularlos y empatar estructuras óseas y lecho ungueal, los cuales no tienen que empatar con exactitud, pero sí que mantengan la curvatura de la uña para evitar la deformidad en alas de pelícano. Se sutura el lecho ungueal con nylon 8-0 bajo mínima tensión, se recoloca la uña, la cual

**Figura 2.** Duplicatura del Pulgar, notese el grado de falta de oposición, aunque hay función de la mano para con la misma deformidad.



funcionará como ferula y guía del crecimiento de la nueva uña y se sutura la piel con hilos absorbibles 6-0.

En las tipo III se reseca el pulgar supernumerario en la base de la bifurcación y se mantiene el fragmento óseo de la falange distal para reducirlo contra el restante de la falange distal del pulgar a preservar. Si la deformidad angular interfalángica es mayor de 20° preoperatoriamente, se debe realizar una osteotomía en cuña de cierre de la falange proximal del pulgar que se preservó. Si al examinar la estabilidad interfalángica distal es necesario, se puede colocar un pin de Kirschner transarticular para mantener reducida la articulación. (10,11,12,14,15). Para las deformidades tipo IV, el tratamiento quirúrgico es más enfático en la reconstrucción de poleas, ligamentos colaterales y tendones. Es importante que quede una superficie articular metacarpofalángica lo más congruente posible utilizando osteotomías del metacarpo. Ocurren alteraciones en tejidos blandos propios de esta deformidad tales como: la piel interdigital entre falanges proximales que debe ser contemplada al momento de la incisión, la polea A2 que contiene al músculo flexor largo del primer dedo que se hace bífido distalmente, la inserción del flexor largo del pulgar duplicado que

en su lado radial está excéntrico produciendo una desviación angular de las falanges distales en flexión en donde además el flexor largo del pulgar es más corto y mantiene en flexión la articulación interfalángica (11,14,15). En estos casos la incisión se profundiza hasta identificar la polea común, el flexor largo del pulgar, la inserción del músculo abductor corto del pulgar y el ligamento colateral radial de la articulación metacarpofalángica del pulgar radial a reseca y liberarlos manteniéndolos insertados al pulgar a preservar. Se realiza una incisión longitudinal sobre la polea común y se secciona el flexor largo del pulgar del lado radial en la bifurcación, luego se realiza la exéresis del pulgar radial a través de la articulación metacarpofalángica y la cabeza ancha restante del metacarpo se puede reducir realizando una resección de la misma con el bisturí si es posible, si no con el osteótomo. Se reduce la articulación interfalángica y metacarpofalángica manualmente o con un pin de Kirschner transarticular, se reinserta el flexor largo del pulgar realineándolo en su eje central en la base de la falange distal y se debe reintentar reparar la polea A2 sobre el tendón flexor. En algunos casos es necesario realizar un alargamiento en Z del tendón. En cuanto a los ligamentos, el colateral ulnar de

la articulación interfalángica se aplica para dar más tensión y el colateral radial de la articulación metacarpofalángica se reinserta en el borde radial de falange proximal estabilizando la articulación metacarpofalángica y se reinserta el músculo abductor corto del pulgar. Si existe una angulación residual de  $>20^\circ$  se pueden realizar osteotomías correctoras en cuña de cierre. Por último se cierra la piel con sutura absorbible 6-0 con mínima tensión. Para las deformidades tipo V-VII se recomienda cirugía similar a las tipo IV. Se reconstruye el pulgar restante con partes funcionales de ambos. La deformidad tipo VII es infrecuente y los reportes en la literatura son pocos en cuanto a resultado y técnica quirúrgica definitiva, además no hubo ningún caso de este grado en el estudio actual por lo que no se estandarizará ningún tipo de manejo quirúrgico. Según la edad del paciente, se coloca mitón corto o alto ( $<5$  años) y se retira junto con los pines a las 4-6 semanas postquirúrgico. Se tarda de 4 meses - 1 año para ver consolidación completa.

## MATERIALES Y MÉTODOS

La unidad estudiada es el paciente menor de 12 años con un seguimiento y más de 6 meses de haberse sometido a un procedimiento quirúrgico

establecido para la duplicación del pulgar en el Hospital Nacional de Niños, en San José, Costa Rica, en el periodo del 1 Enero de 2003 al 31 de Enero del 2011.

Se recopilaron 35 expedientes, de los cuales 19 cumplieron los criterios de inclusión y uno de éstos pacientes contaba con patología bilateral, para un total de 20 pulgares operados en este periodo. Los criterios de inclusión fueron: ambos géneros, polidactilia preaxial radial, menores de 12 años, que no tuvieran cirugías previas, deformidad corregible. Los criterios de exclusión fueron: puntos con secuelas de cirugía previa, asociaciones sindrómicas severas, pacientes con artrogriposis, menores de 6 meses, pacientes con mirror hand, pacientes con grados V-VII de Wassel, imposibilidad de entrevistar al paciente o cuidador, todas aquellas condiciones que contradigan los criterios de inclusión. El estudio contó con todas las consideraciones éticas de acceso a la información y trámites administrativos, confidencialidad e identidad protegida, método de identificación y reclutamiento, principio de beneficencia y propósito de información retenida.

## RESULTADOS

A nivel mundial, se toma como referencia para determinar la calidad del resultado: apariencia

de la uña, grados de movilidad de la articulación interfalángica, grados de angulación residual, estabilidad de colaterales y satisfacción del paciente y sus padres. Estas variables por lo general se toman en cuenta en el sistema de puntuación TADA en donde un puntaje de 6 es un buen resultado, 2-5 moderado y menos de 2 es pobre (10,11,12,14,15). La mayoría de los pacientes fueron operados a los 2 años de edad: 1 paciente al año de edad, 11 pacientes a los 2 años, 5 pacientes a los 3 años, 1 a los 4 años y 1 a los 5 años. De todos los pacientes, 12 eran hombres y 8 mujeres, correlacionado con la epidemiología a nivel mundial. Los pacientes operados a los 4 años o más, por lo general son debido al problema de listas de espera conocido en el Hospital Nacional de Niños. El grado más frecuente de duplicación preaxial del pulgar es el tipo IV de Wassel, en un 65% de los pacientes, al igual que todos los estudios sistemáticos poblacionales revisados. Los tipos II y III con 10% y 25% respectivamente y ningún caso con deformidad tipo I. Según la literatura mundial, con la técnica de Bilhaut-Cloquet hay una adecuada movilidad de la articulación interfalángica así como poca angulación residual postoperatoria. En el caso de los pacientes nacionales, todas las deformidades tipo II se operaron



con esta técnica. Las deformidades tipo III fueron resueltas por medio de la técnica de Bilhaut-Cloquet y por amputación más plastía de tejidos blandos y exéresis del pulgar supernumerario con reconstrucción de un pulgar funcional con segmentos funcionales de ambos. En estos casos la decisión la debe tomar el cirujano que va a realizar el procedimiento según la valoración preoperatoria. Los resultados en la literatura mundial para la técnica en deformidades tipo IV son en general menos predecibles que para las deformidades tipo I-III, siendo menos consistente tanto el resultado funcional como la satisfacción de los padres y pacientes. Es más notoria además, la aparición de deformidades secundarias. Todos los pacientes con deformidad tipo IV de este estudio se operaron con la técnica de amputación más plastía, comparable a lo hallado en la literatura mundial, sin embargo se puede considerar más técnicamente demandante y por ende con resultados más variables.

## COMPLICACIONES

Según la literatura mundial, las deformidades tipo IV tienen mayor frecuencia de complicaciones que las tipo I-III, siendo las más comunes por orden de incidencia: deformidad en Z (15-50%) (angulación de

articulaciones interfalángica y metacarpofalángica en direcciones opuestas, que por lo general requiere doble osteotomía de realineamiento para corregir la deformidad) (10,11,14), rigidez interfalángica y metacarpofalángica residual (5-15%), inestabilidad de ligamentos colaterales (3-10%), cicatrices retráctiles y sepsis postoperatoria (<5%). En los casos estudiados, el grupo con deformidad grado IV es donde hubo mayor cantidad de pacientes con limitación funcional postoperatoria, específicamente menor flexión interfalángica, posiblemente por dos factores: la deformidad preoperatoria es más severa haciendo que la anatomía esté muy distorsionada y que tenían cierta disminución en la flexión preoperatoriamente, y que la técnica quirúrgica empleada para los de tipo III y IV con limitación funcional residual fue la misma, la cual tiene más detalles que pueden fallar e involucra más manipulación de la superficie articular. En los pacientes incluidos en este estudio, 7 pacientes presentaron inestabilidad postoperatoria (diagnosticadas por el investigador), 5 pacientes presentaron deformidad en Z marcada (3 tenían deformidad tipo IV y 2 deformidad tipo III; 3 de estos desean re-cirugía y 2 de estos pulgares eran del mismo paciente con pulgares duplicados tipo IV-D haciendo más difícil

la reconstrucción), 2 pacientes presentaron deformidad ungueal postoperatoria (una pequeña cresta sin necesidad de más procedimientos quirúrgicos y que no desearon reintervención) y 1 paciente presentó una cicatriz retráctil al mes de la cirugía por lo que se le realizó una plastía de la misma y mejoró su aspecto estético. Como expuesto en el análisis de literatura en el marco teórico, son más frecuentes las complicaciones conforme aumenta el grado de deformidad y por consiguiente la dificultad de la cirugía. Los pacientes con deformidad tipo III y IV son los que más deformidad angular postoperatoria presentaron, reiterando el hecho anterior que entre mayor deformidad preoperatoria más posibilidad de deformidades secundarias y que por lo general son necesarias las osteotomías para lograr una alineación transoperatoria adecuada. A pesar de que algunos pacientes tenían deformidades anatómicas evidentes no reportaban mayor dificultad para la vida diaria y estaban satisfechos con el procedimiento. Los pacientes con un TADA bajo (<5 puntos) fueron los mismos pacientes con deformidad en Z postoperatoria severa que presentaban deformidades tipo IV de Wassel preoperatorio y se les realizó la reconstrucción compleja del pulgar. Los

resultados generales en cuanto a puntaje de TADA son buenos, 17 estaban contentos con el resultado postoperatorio y aunque están concientes que nunca van a tener un pulgar igual al contralateral normal, no desean nueva cirugía y se someterían al mismo proceso quirúrgico nuevamente.

## CONCLUSIONES

La relación médico-paciente es especialmente importante para evitar la creación de falsas expectativas por parte de los cirujanos. Es esencial una adecuada comunicación y explicación de resultados esperados, tanto estéticos como funcionales. A pesar de ser una deformidad severa, el resultado funcional va de la mano con una meticulosa técnica quirúrgica. No existen, hasta donde este investigador ha encontrado, estudios randomizados a doble ciego, prospectivos (nivel I de evidencia) para dar una recomendación para esta patología y su manejo quirúrgico. Los pacientes manejados en el Hospital Nacional de Niños están siendo intervenidos a la edad recomendada por la literatura. La edad ideal es un balance entre formación ósea y maduración social y se recomienda según lo revisado que sea entre los 6 meses y 3 años de edad. Los que son operados a otra edad son producto

de los problemas de lista de espera del Hospital Nacional de Niños. La deformidad grado III presenta una interfase de formación anatómica funcional entre las grado II y grado IV y su resolución se hace con una mezcla de ambas técnicas expuestas, basándose en los hallazgos clínico-radiológicos preoperatorios, la preferencia y la experiencia del cirujano. En los pacientes con deformidad tipo IV y algunos tipo III se les realiza la exéresis más plástia previamente descrita y son deformidades más complejas, con resultados menos predecibles y complicaciones más frecuentes. Para poder dilucidar mejor esto se deben anotar los arcos de movilidad preoperatorio en el expediente. Aunque algunos pacientes tienen deformidades postoperatorias, están satisfechos y no desean más cirugía, posiblemente debido a que la deformidad previa era mucho más incapacitante que la deformidad postoperatoria. Con el nuevo pulgar, aunque comparándolo al normal no sea estéticamente igual, los pacientes se sienten más seguros de sí mismos con este nuevo dígito que con el previo. Por ser un estudio descriptivo analítico el nivel de evidencia es grado III y el grado de recomendación para el tipo de cirugía es de tipo consenso. Cabe resaltar que, según las guías de la AAOS para niveles de evidencia, muy pocos estudios en la literatura ortopédica

dan recomendaciones grado A para un procedimiento quirúrgico definido. Es éticamente discutido hacer un estudio randomizado doble ciego prospectivo para un procedimiento quirúrgico específico que se sabe que trae un beneficio tangible para el paciente ya que el grupo control no tendría este beneficio.

## BIBLIOGRAFÍA

1. Arroyo, Rodolfo Comunicación Personal. Dr. Congreso
2. Baek, Hyun Goo, MD, Hyun Sik Gong, MD, Moon Sang Chung, MD, Joo Han Oh, MD, Young Ho Lee, MD, and Sang Ki Lee, MD Modified Bilhaut-Cloquet Procedure for Wassel Type-II and III Polydactyly of the Thumb. COPYRIGHT © 2008 BY THE JOURNAL OF BONE AND JOINT SURGERY, INCORPORATED
3. Baek, Goo Hyun, MD, Hyun Sik Gong, MD, Moon Sang Chung, MD, Joo Han Oh, MD, Young Ho Lee, MD, and Sang Ki Lee COPYRIGHT © 2007 BY THE JOURNAL OF BONE AND JOINT SURGERY, INCORPORATED Modified Bilhaut-Cloquet Procedure for Wassel Type-II and III Polydactyly of the Thumb By, MD Investigation performed at the Department of Orthopedic Surgery, Seoul National University College of Medicine, Seoul, South Korea
4. CH Yen, WL Chan, HB Leung, KH Mak Thumb polydactyly: clinical outcome after reconstruction Journal of Orthopaedic Surgery 2006;14(3):295-302
5. Green's Operative Hand Surgery. Quinta edición. Green, Hotchkiss, Pederson, Wolf. 2005. Deformities of the Hand and Fingers
6. Herring, John Anthony MD Pediatric Orthopaedics, Tachdjian's, 4ta edición Volumen 1..., Elsevier 2008
7. Kawabata, Hidehiko, MD. Koi Chi Tada MD. Kazuhiro Hideo Kawai, Masada Revision of Residual Deformities

- alter Operations for Duplication of the Thumb., Osaka Japa, JBJS 1990
8. Kennitz, Stefan, M.D. and LucDeSmet Pre-axial Polydactyly: Outcome of the Surgical Treatment, M.D., Ph.D. † Department of Orthopaedic Surgery, University Hospital Pellenberg, Weligereld, Pellenberg, Belgium and †Physical Education and Physiotherapy Department of Rehabilitation Sciences, Catholic University, Leuen, Belgium. *J Pediatr Orthop Part B*, Vol. 11, No. 1, 2002
  9. KOZIN, SCOTT H. Current Concepts Review Upper-Extremity Congenital Anomalies
  10. BY, MD. COPYRIGHT © 2003 BY THE JOURNAL OF BONE AND JOINT SURGERY, INCORPORATED
  11. Kozin, Dr. Scott Comunicación Personal
  12. Manske, Paul R., MD, and Kerby C. Oberg, MD Classification and Developmental Biology of Congenital Anomalies of the Hand and Upper Extremity, PhD COPYRIGTH Ó 2009 BY THE JOURNAL OF BONE AND JOINT SURGERY, INCORPORATED
  13. Manske, Steven D., MD William Seitz, MD Jeffrey Lawton, MD Radial Longitudinal Deficiency *J Am Acad Orthop Surg* 2007;15:41-52
  14. Salles, Betancourt Dr. Guido, 1 Dr. Ismael Betancourt Ferrer, 2 Dr. Livan Peña Marrero 3 y Dr. Luis Oscar Marrero Riverón 4 Salles Betancourt G, Betancourt Ferrer I, Peña Marrero L y Marrero Riverón Complejo Científico Ortopédico Internacional "Frank Pais" Tratamiento quirúrgico del pulgar bifido LO. Tratamiento quirúrgico del pulgar bifido. *Rev Cubana Ortop.* 2005;19(2)
  15. Tada, Hideo MD, Kawai, Kagawa, Kazui Yonenobu, Yuichi Tsuyuguchi Duplication of the Thumb. Review of two hundred and thirty seven cases.. Osaka, Japan. *JBJS* 1983
  16. Tay, Shian-Chao MD The Hypoplastic Thumb *J Am Acad Orthop Surg* 2006;14:354- 366, et al
  17. Tien, Yin-Chun, MD, PhD,\* Tsai-Tung Chih, PhD,† Tai-Lung Wang, MD,\* Yin-Chih Fu, MD,\* and Jian-Chih Chen, MD Soft Tissue Reconstruction for Type IV-D Duplicated Thumb A New Surgical Technique \* *J Pediatr Orthop & Volume* 27, Number 4, June 2007
  18. Zancolli, Cozzi Atlas de Anatomía Quirúrgica de la Mano.. Editorial Panamericana, 1993. Anatomía del Pulgar pgs 289-493