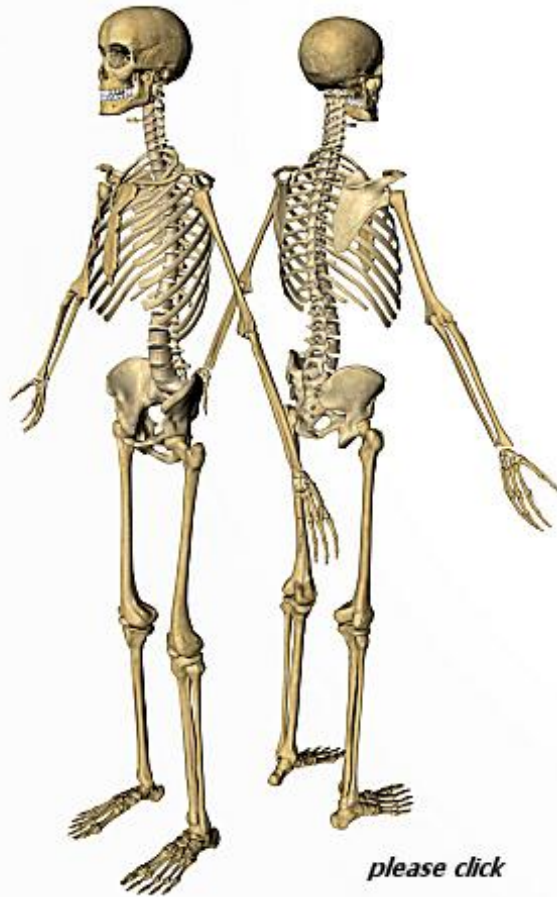

ESQUELETO AXIAL Y APENDICULAR



SANTO
TOMÁS®

EQUIPO AREA SALUD



please click

Equipo Docentes TENS-TEGYN.
CFT Santo Tomas-Santiago

Objetivos de la clase

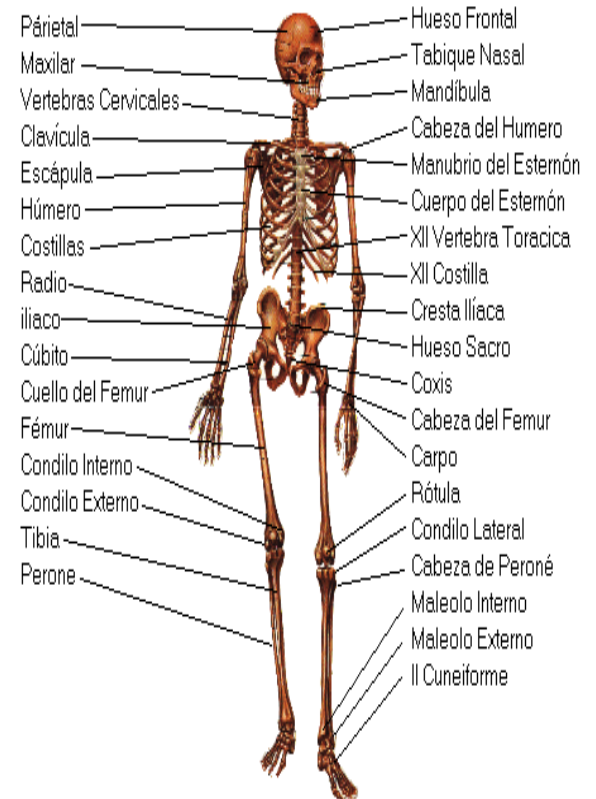
- Identificar aspectos fundamentales del esqueleto axial y apendicular.
- Describir el esqueleto axial y apendicular.
- Clasificar los huesos según sus funciones.

CLASIFICACION DEL SISTEMA ESQUELÉTICO

Se divide en:

AXIAL

APENDICULAR



CLASIFICACION DEL SISTEMA ESQUELÉTICO

ESQUELETO AXIAL

**Cabeza y tronco
(80 huesos)**

Lo conforman los huesos del cráneo, cara, columna vertebral, costillas y esternón

ESQUELETO APENDICULAR

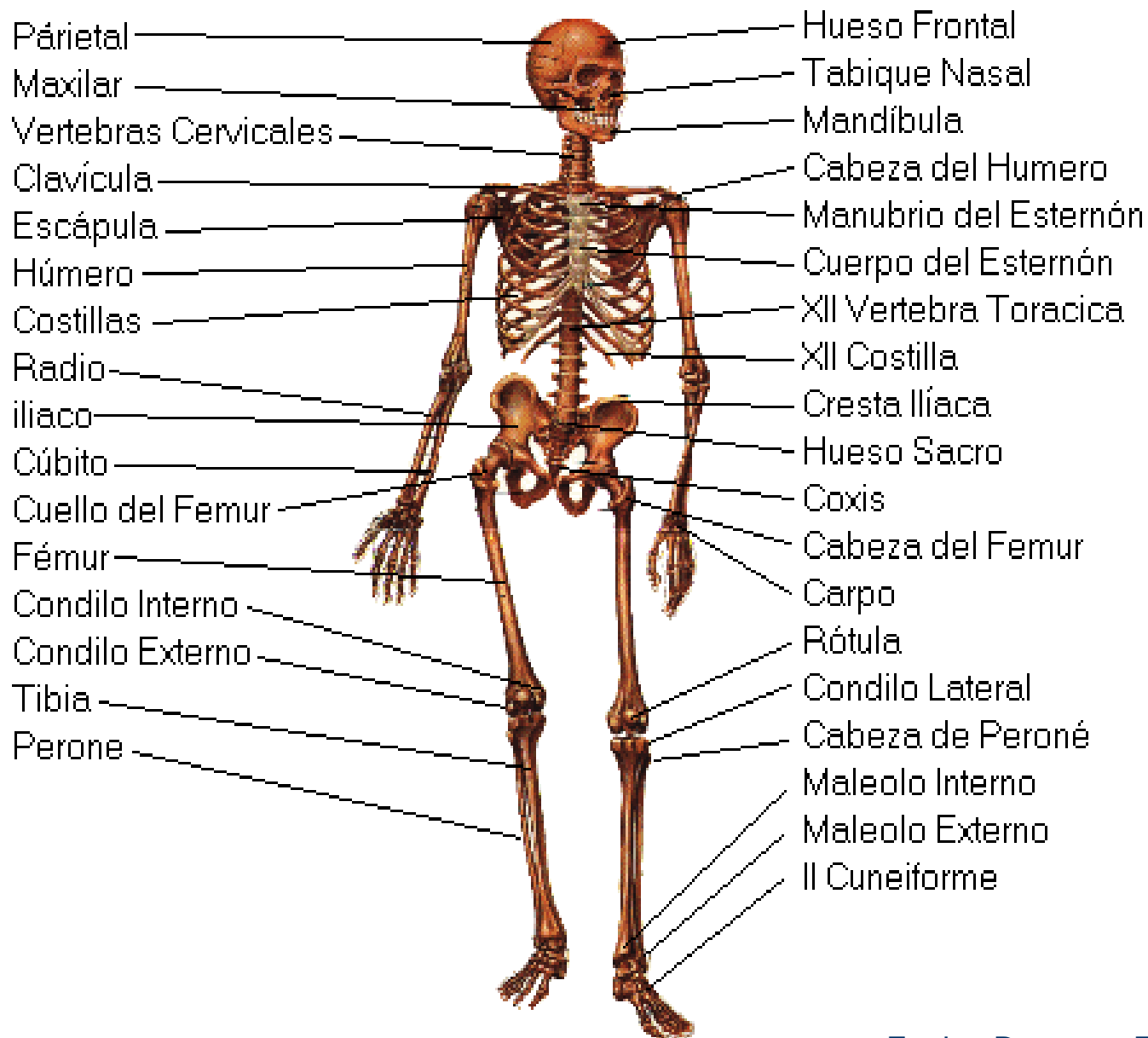**Extremidades
(126 huesos)**

Lo conforman los huesos de las extremidades superiores, inferiores y cintura pélvica

CLASIFICACION DEL SISTEMA ESQUELÉTICO

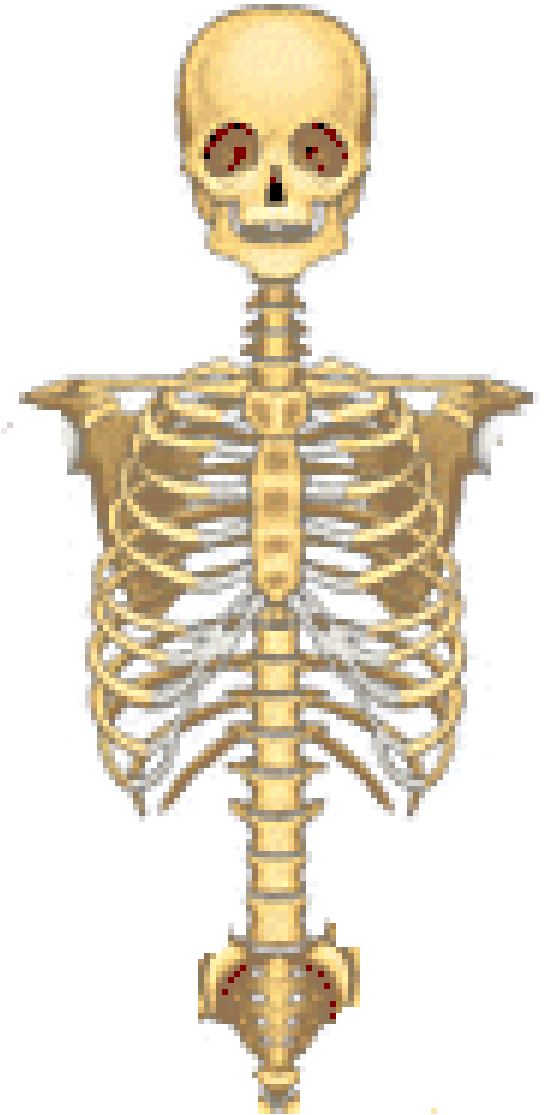
Cabeza = 23
Columna = 26
Tórax = 25
Extremidades = 126
Oído = 6

Total = 206 huesos



ESQUELETO AXIAL

- Sigue el eje del cuerpo y está formado por la cabeza, columna vertebral, las costillas y el esternón.



Equipo Docentes TENS-TEGYN.
CFT Santo Tomas-Santiago

ESQUELETO AXIAL

CABEZA

2 REGIONES

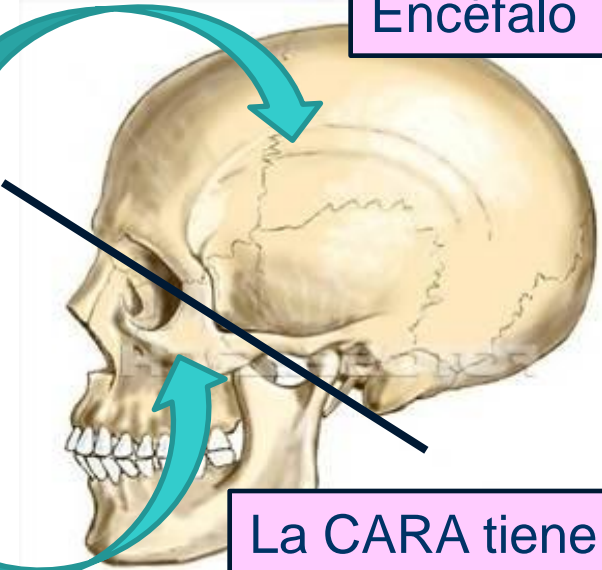
CRÁNEO

Posterior
Superior

CARA

Anterior
Inferior

El Cráneo tiene
relación con el
Encéfalo



La CARA tiene
relación con el aparato
respiratorio y digestivo

Existen cavidades como la órbita y fosas nasales que son comunes a la cara y el cráneo.

ESQUELETO AXIAL

CRANEO

Formado por 8 huesos en total

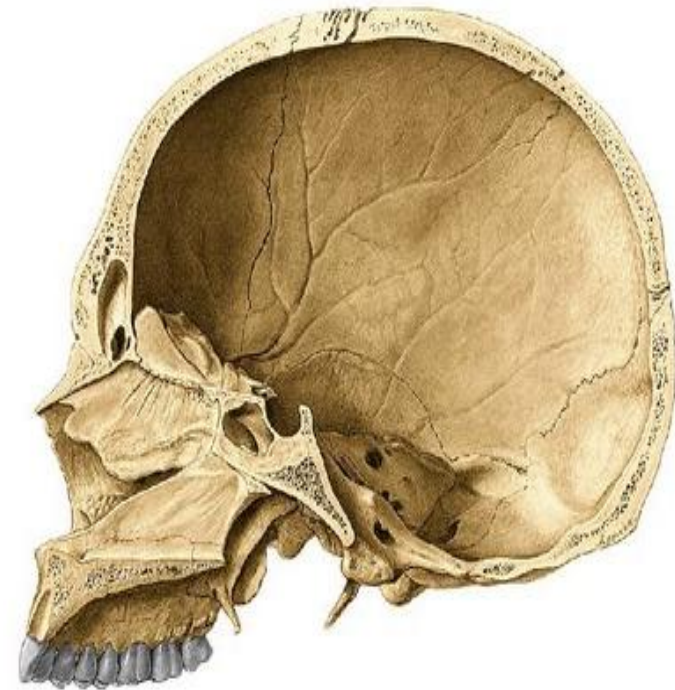Se divide en

**BASE
(inferior)**

**CALOTA
(superior)**

Formada por huesos irregulares que se articulan con algunos huesos de la cara

Formada por huesos planos

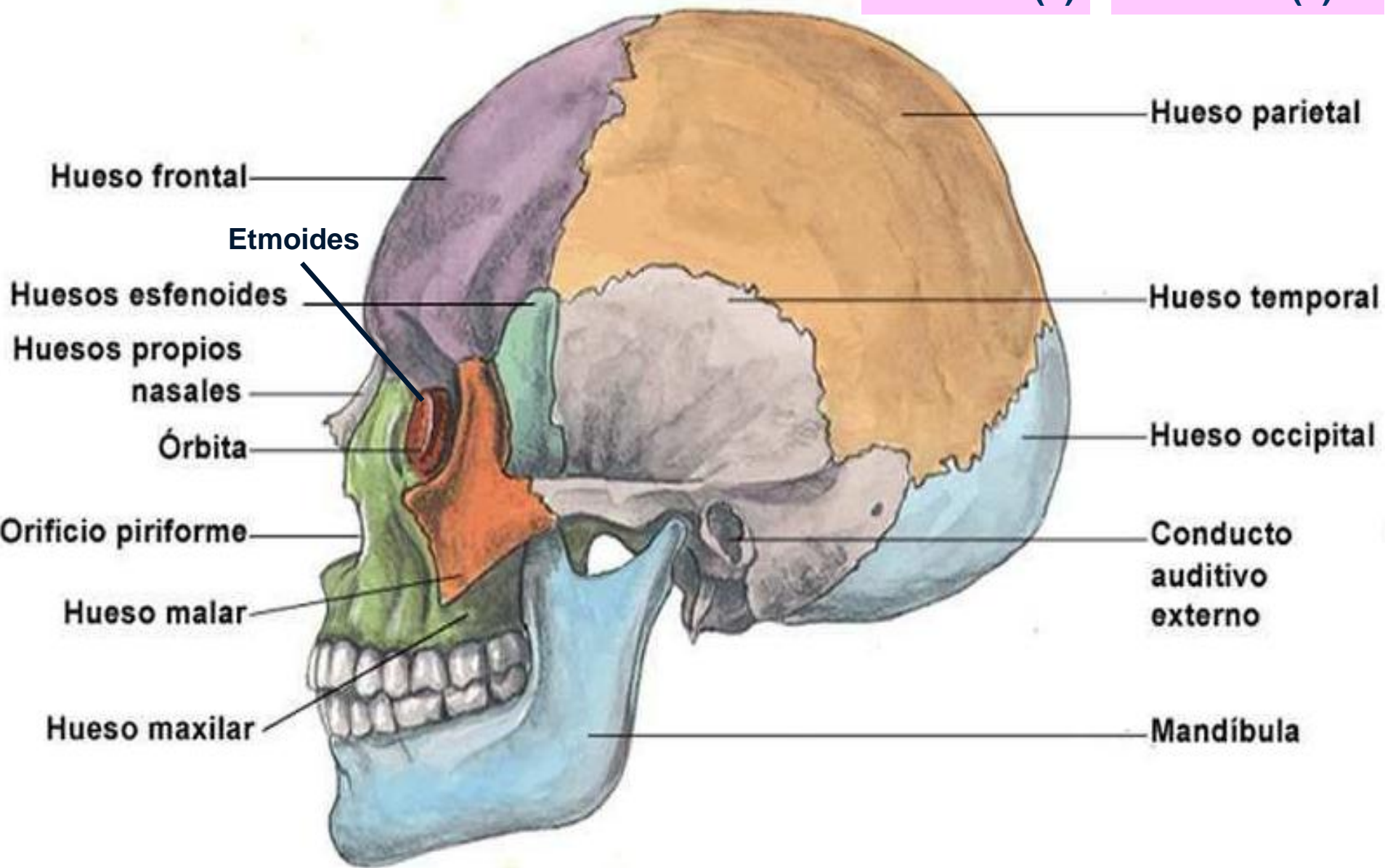


Equipo Docentes TENS-TEGYN.
CFT Santo Tomas-Santiago

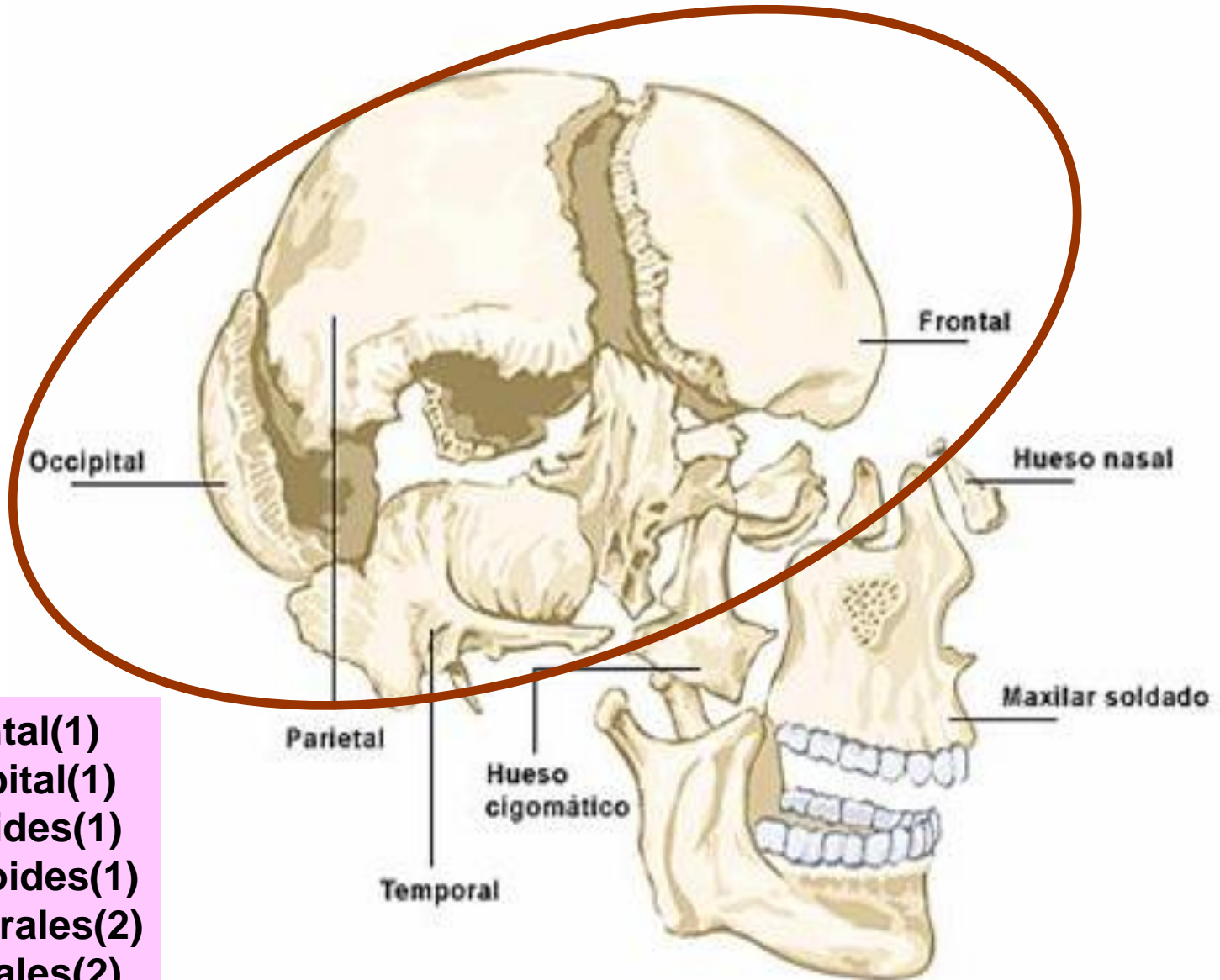
HUESOS DEL CRÁNEO

Frontal(1)
Occipital(1)
Etmoides(1)

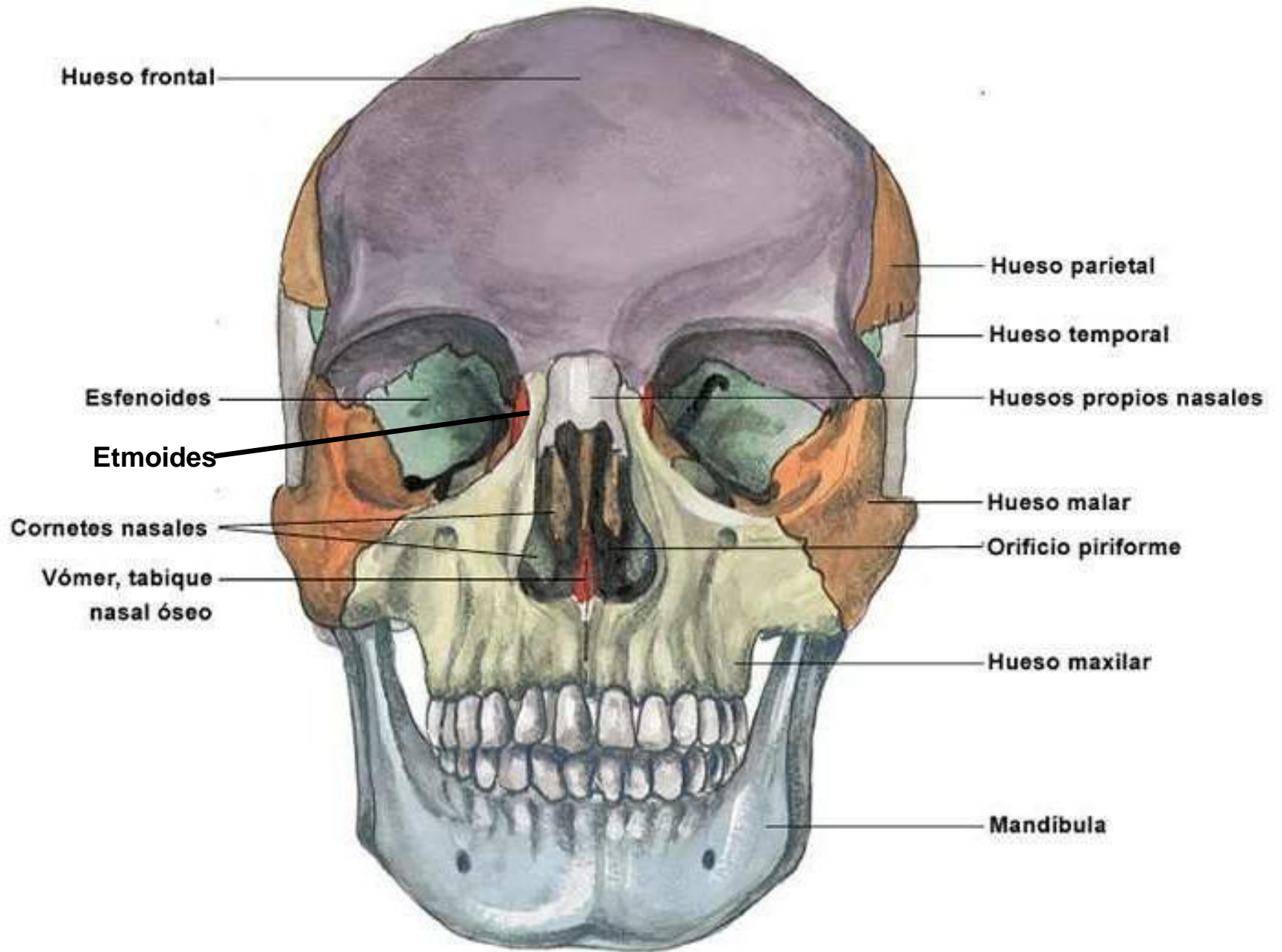
Esfenoides(1)
Temporales(2)
Parietales(2)



Los huesos del cráneo



Frontal(1)
Occipital(1)
Etmoides(1)
Esfenoides(1)
Temporales(2)
Parietales(2)



Visión frontal

Visión superior

Hueso frontal

Sutura coronal

Bregma

Hueso parietal

Sutura sagital

Agujero parietal (para vena emisaria)

Lambda

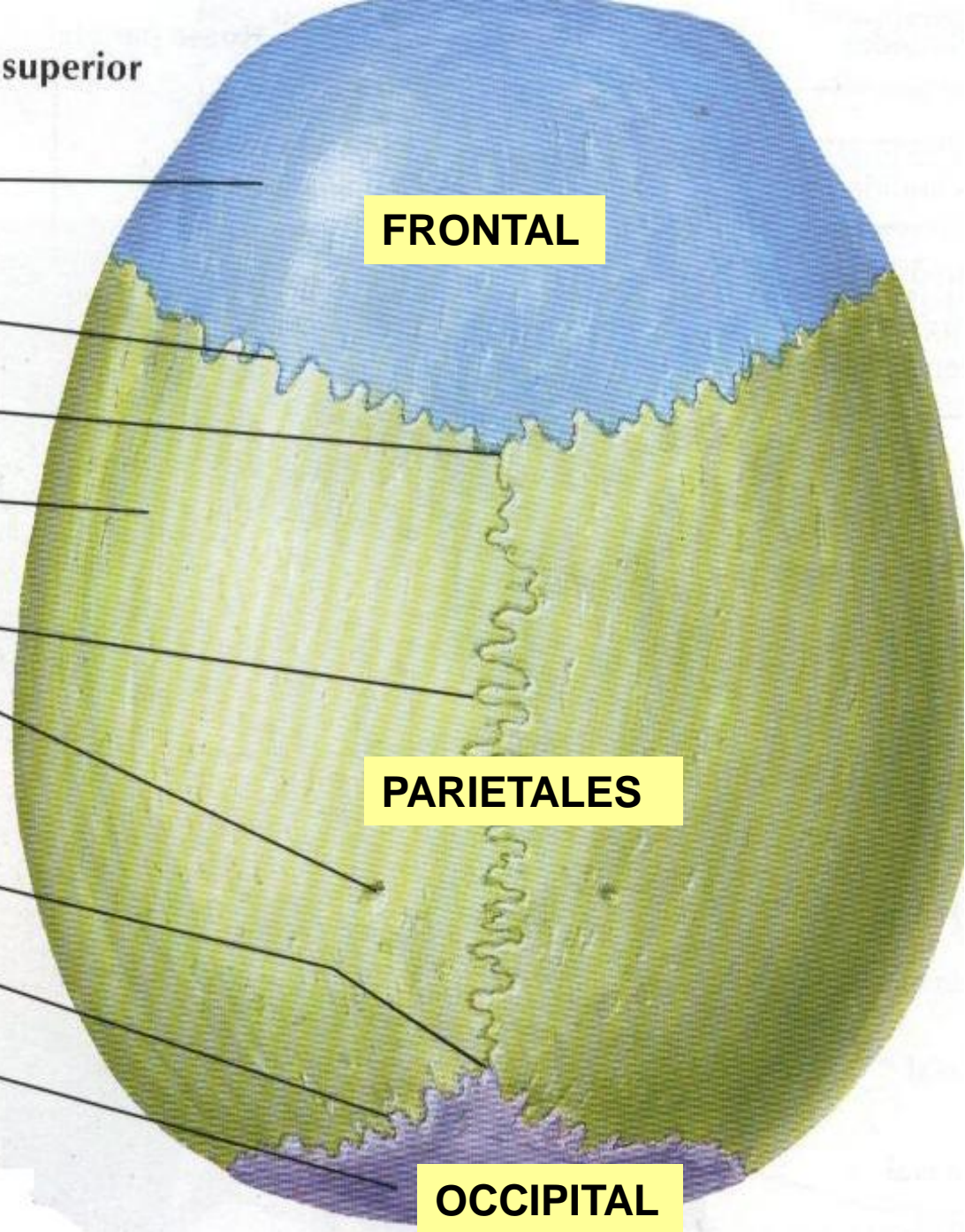
Sutura lambdoidea

Hueso occipital

FRONTAL

PARIETALES

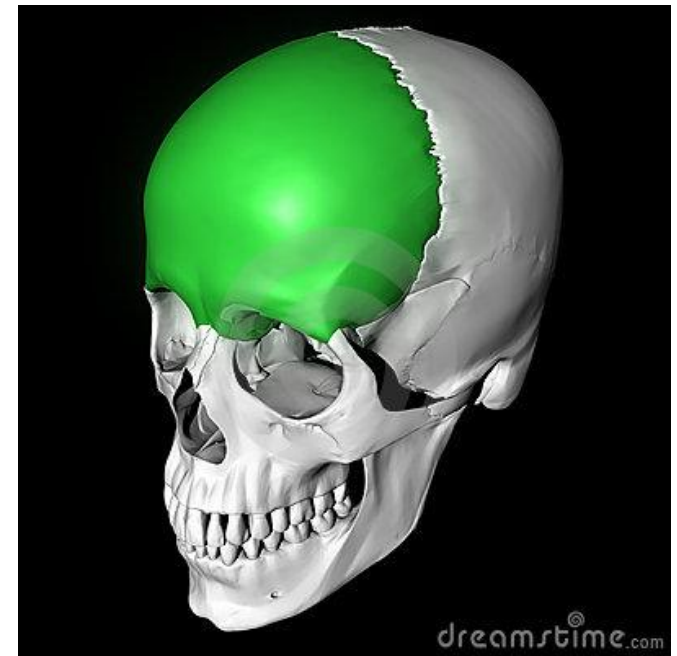OCCIPITAL



HUESOS DEL CRÁNEO

FRONTAL:

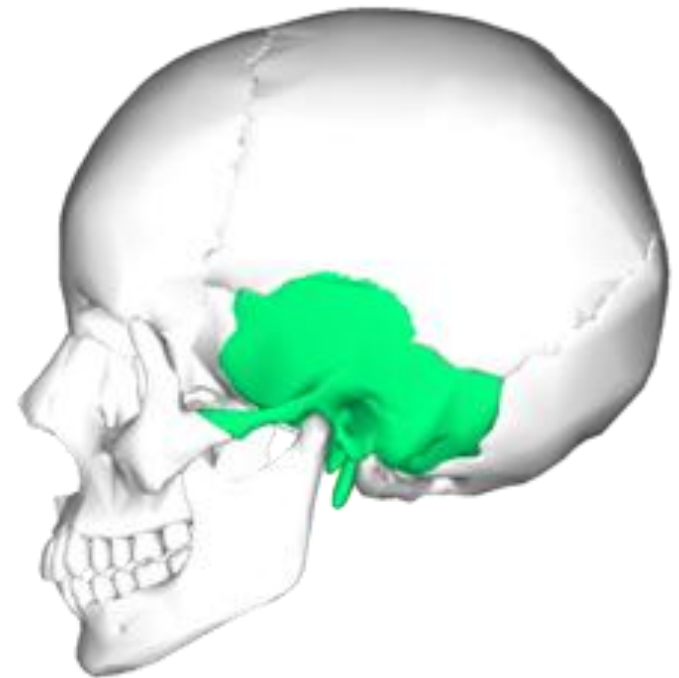
1. Es el hueso plano que forma la frente y el techo de las órbitas.
2. Está unido a los huesos parietales, esfenoides, etmoides, maxilar, nasal, lacrimal y a los pómulos.
3. Tiene dos cavidades, llamadas senos frontales que se encuentran dentro del hueso y detrás de cada órbita.



HUESOS DEL CRÁNEO

TEMPORALES (2):

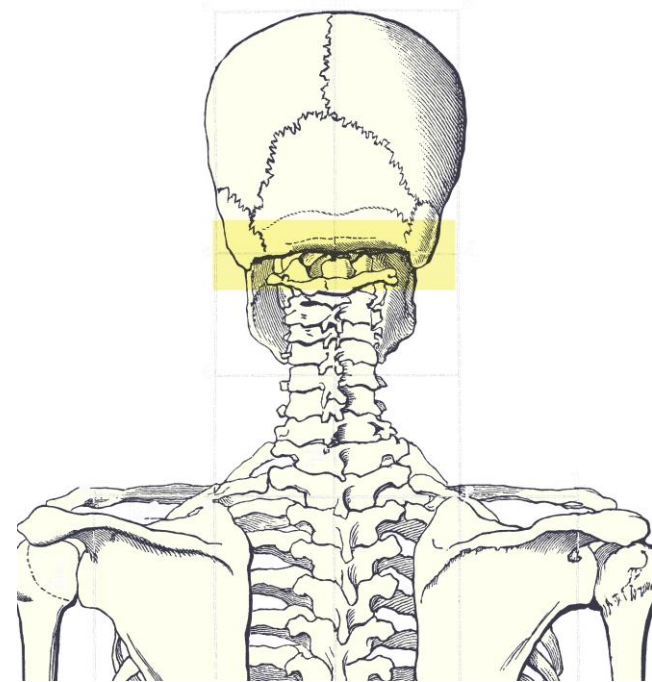
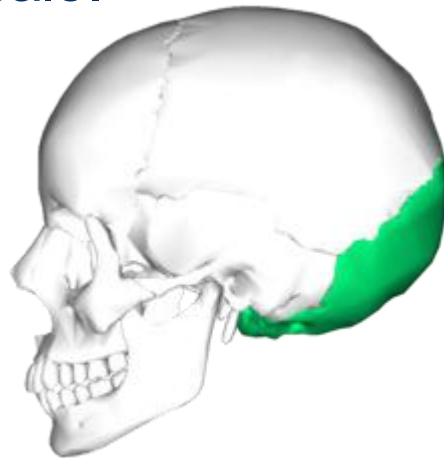
1. Son dos pares de huesos que forman los laterales inferiores del cráneo y parte de la base craneana.
2. Protegen los órganos del oído y del equilibrio.
3. Un canal atraviesa la parte inferior de los temporales y forma el conducto auditivo externo.



HUESOS DEL CRÁNEO

OCCIPITAL:

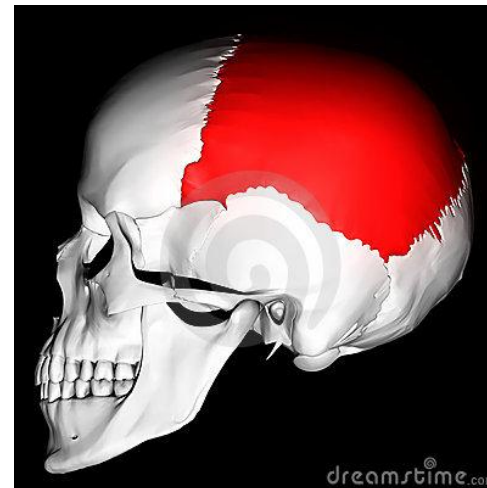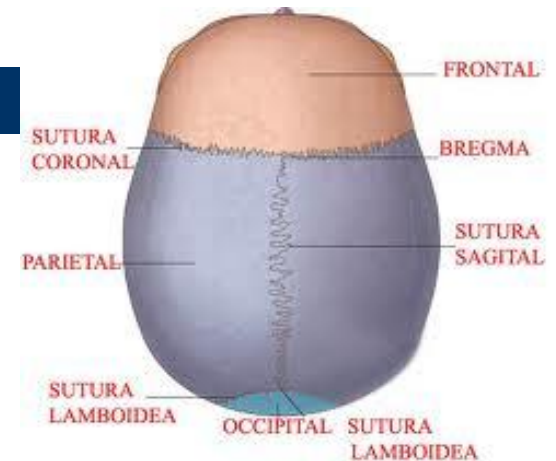
1. Hueso de la nuca, que tiene un gran orificio donde se articula con la columna vertebral permitiendo el paso de los nervios entre ésta y el encéfalo.



HUESOS DEL CRÁNEO

PARIETALES (2):

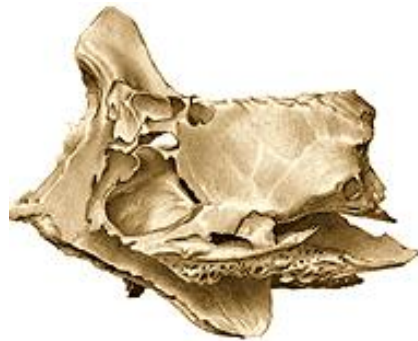1. Forman la parte superior y los laterales del cráneo.
2. Están unidos entre sí por la sutura sagital
3. Se unen al hueso frontal mediante la sutura coronaria y con el occipital por la sutura lamboide.



HUESOS DEL CRÁNEO

ETMOIDES:

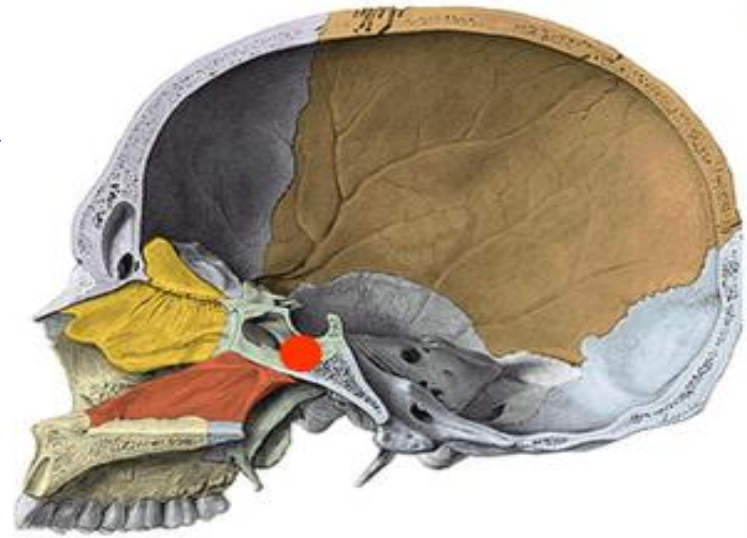
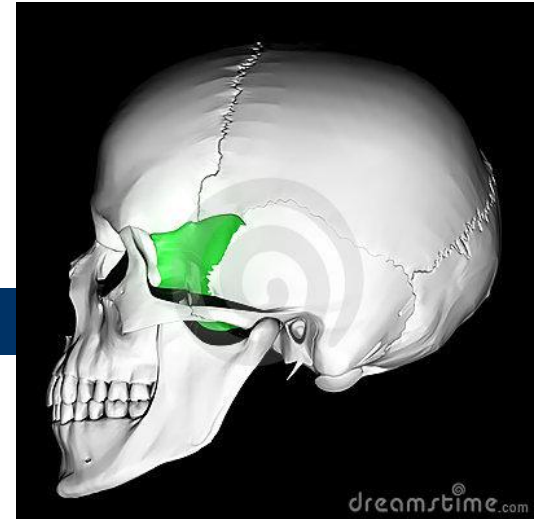
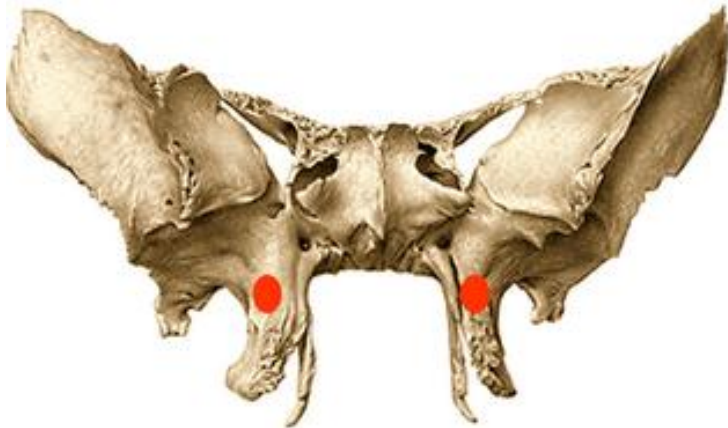
1. Las secciones del hueso etmoides están situadas entre las órbitas, formando parte de la pared interna de la cavidad orbital y la parte superior de la cavidad nasal.



HUESOS DEL CRÁNEO

ESFENOIDE:

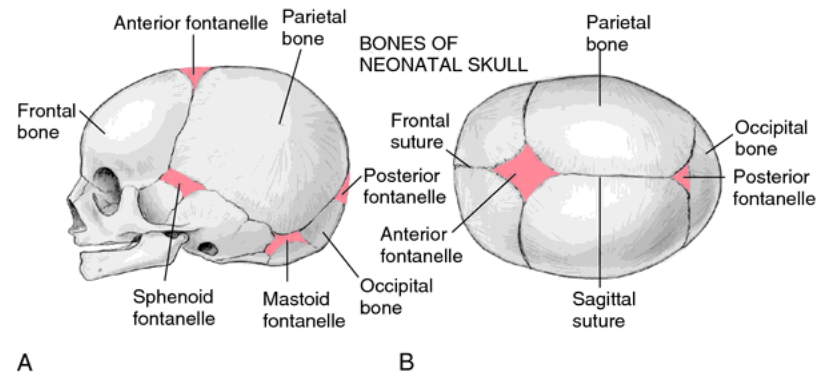
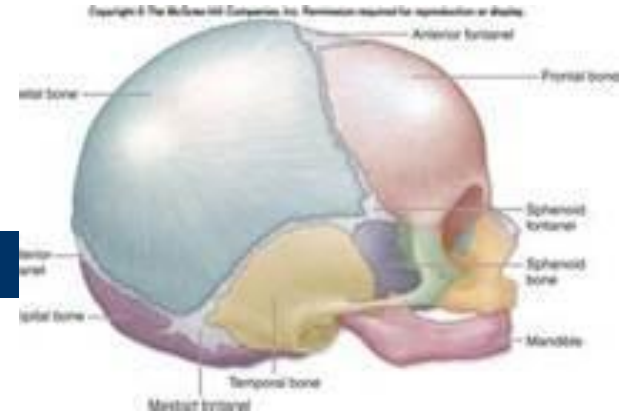
1. Hueso situado en la parte media de la base del cráneo que forma parte de la estructura interna profunda de la cara, de las fosas nasales y del propio cráneo..



ESQUELETO AXIAL

CABEZA FETAL

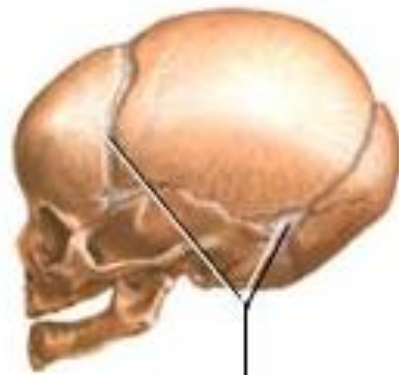
- Los huesos del cráneo del feto y del recién nacido están unidos por tejido conectivo, existiendo amplios espacios en las zonas de unión entre tres o más huesos. Estos espacios se llaman **Fontanelas**.
- Estas son áreas que se osificarán tardíamente permitiendo el crecimiento cerebral.



ESQUELETO AXIAL

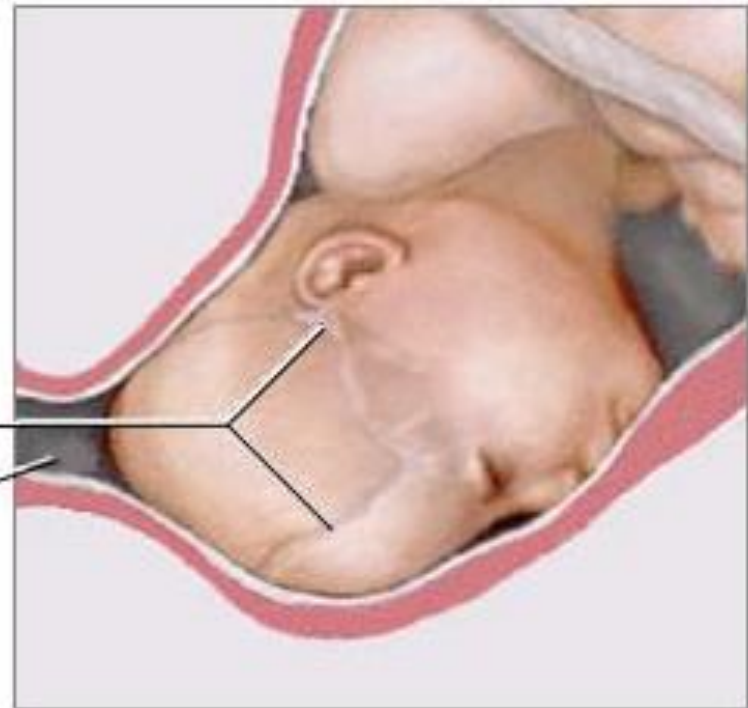
CABEZA FETAL

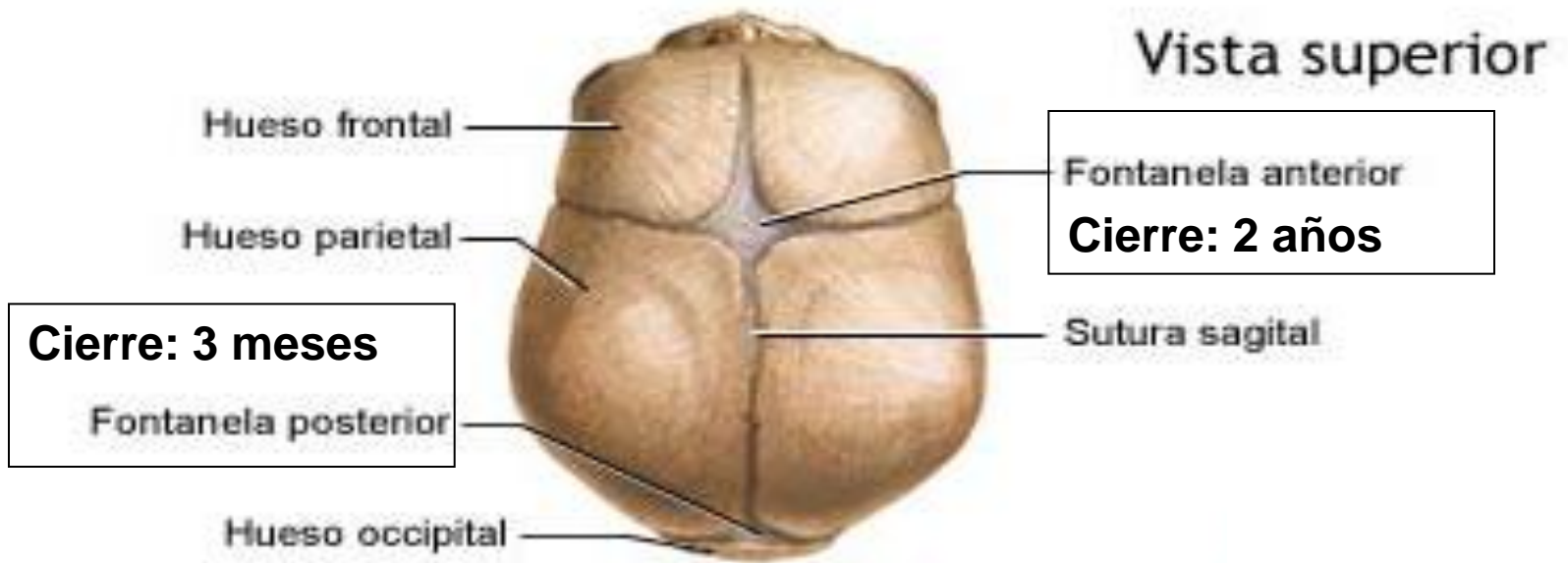
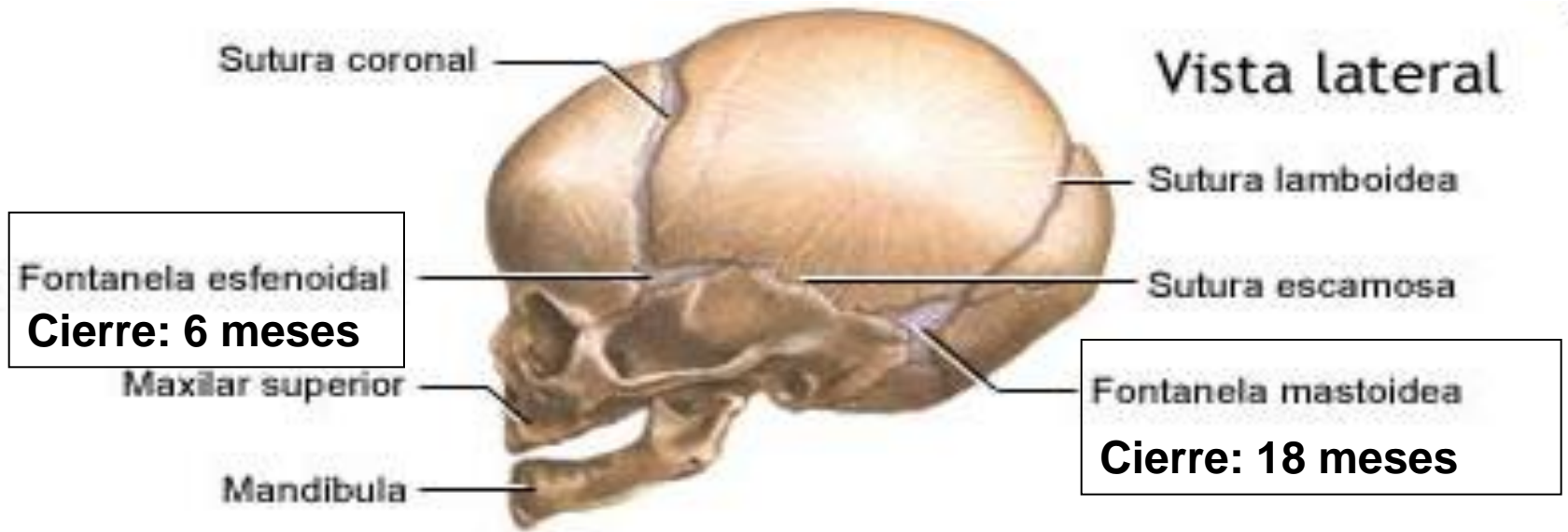
Amoldamiento de la cabeza del feto



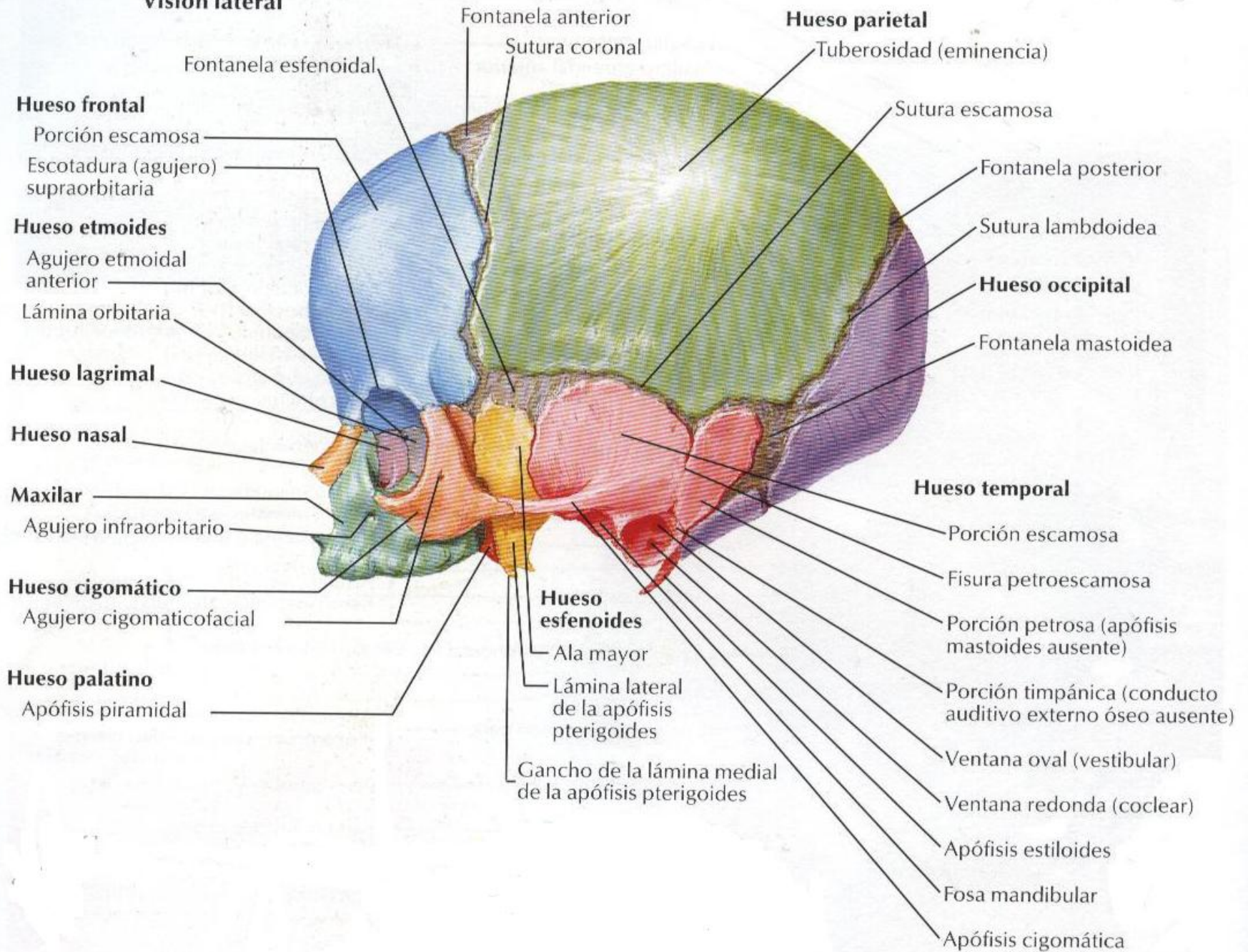
Suturas

Canal del parto (vagina)





Visión lateral



Visión superior

Hueso frontal

Fontanela anterior

Sutura coronal

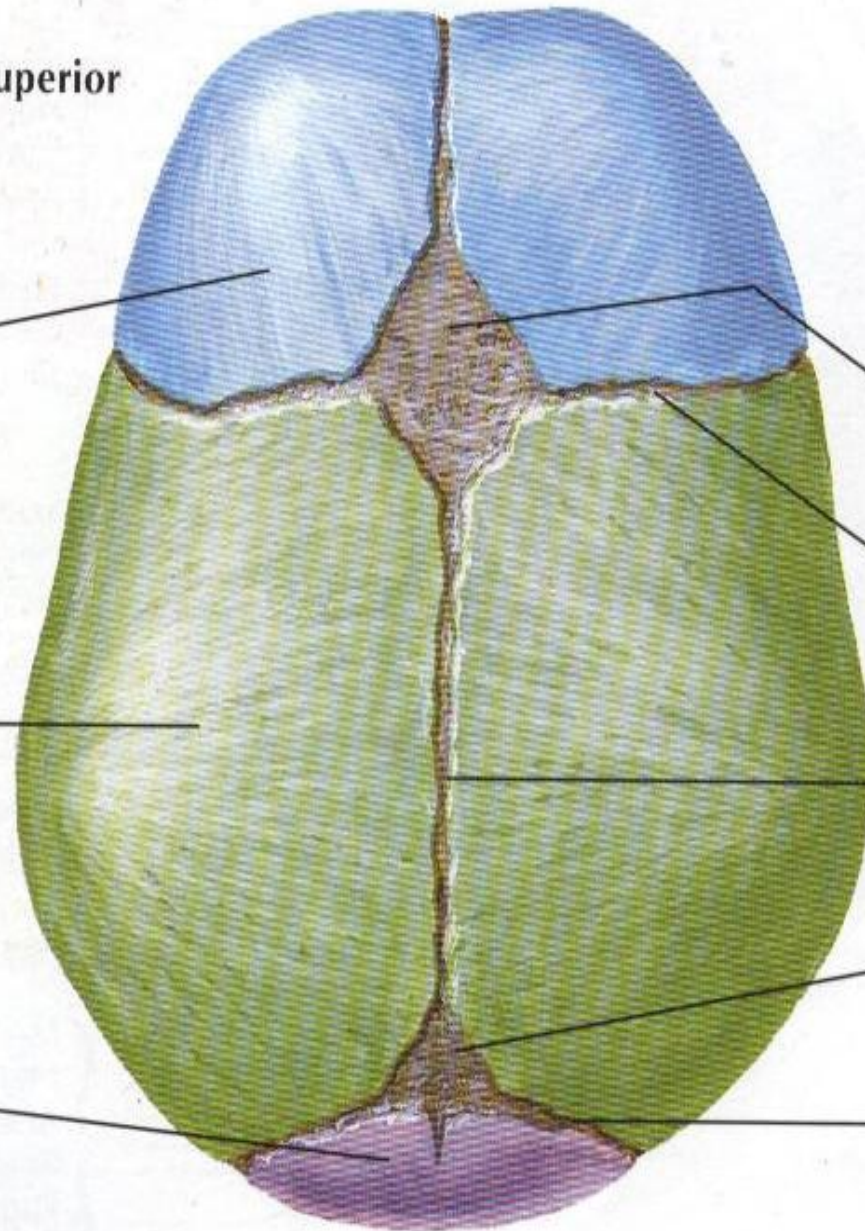
Hueso parietal

Sutura sagital

Fontanela posterior

Hueso occipital

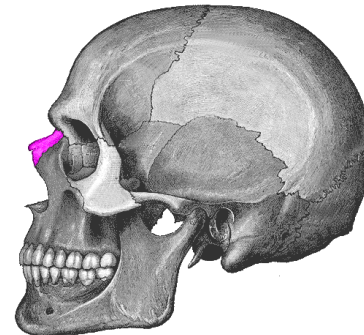
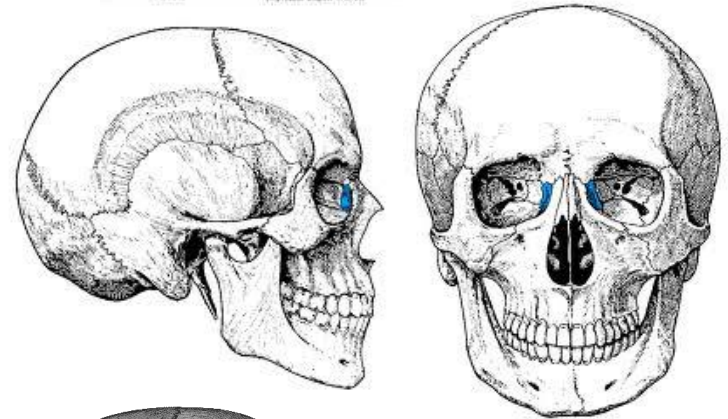
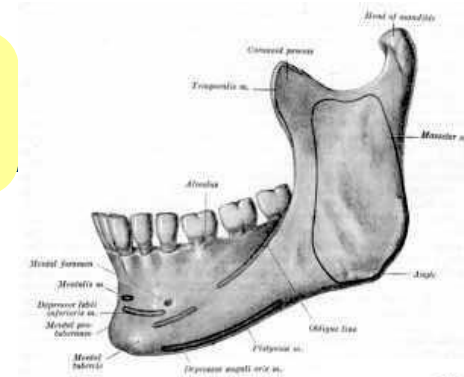
Sutura lambdoidea



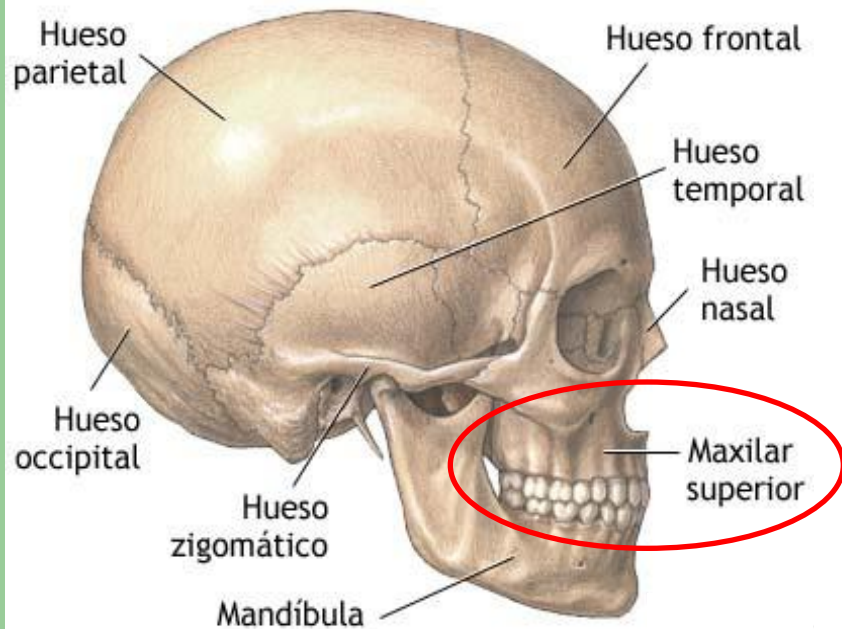
ESQUELETO AXIAL

HUESOS DE LA CARA

- **MANDIBULAR (maxilar inferior):** Único hueso móvil de la cabeza, tiene alvéolos para alojar los dientes y su parte anterior forma el mentón.
- **UNGUIS:** Laminillas en forma de uña que constituyen parte de la órbita de los ojos.
- **NASALES:** Limitan la nariz por su parte superior y le dan forma. Se encuentran unidos al hueso maxilar.



HUESOS DE LA CARA



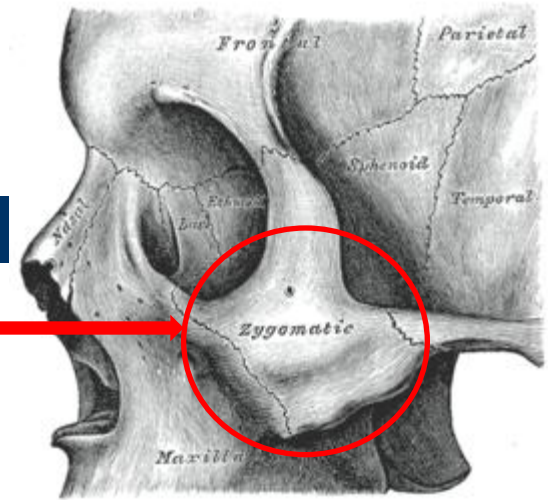
MAXILAR SUPERIOR:

1. Se encuentra debajo de las órbitas y forma la mandíbula superior.
2. Tienen alvéolos donde se incrustan los dientes, formando una base inmóvil que permite la masticación al unir los dientes de la mandíbula inferior con éstos.

HUESOS DE LA CARA

CIGOMATICOS:

- Forman el saliente de las mejillas, de ellos parte un arco que se une al temporal y se llama arco cigomático.

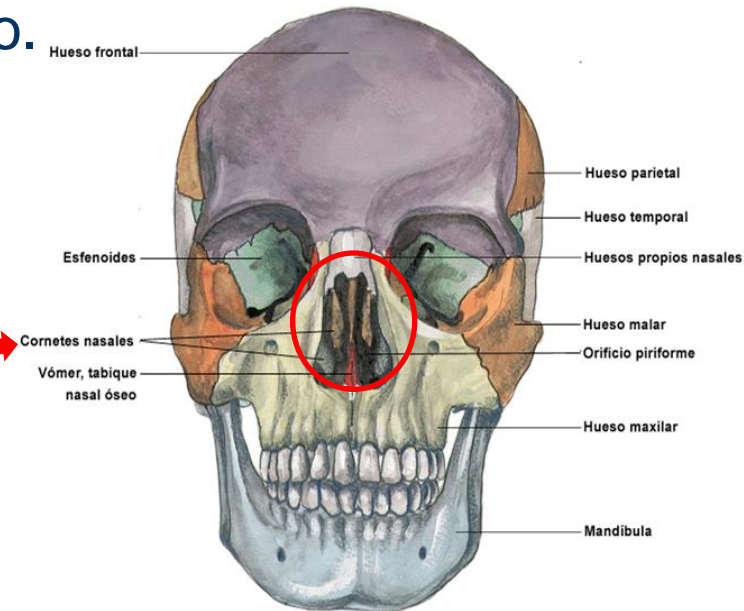


PALATINOS :

- Par de huesos cortos e irregulares, ubicados detrás del maxilar

CORNETES :

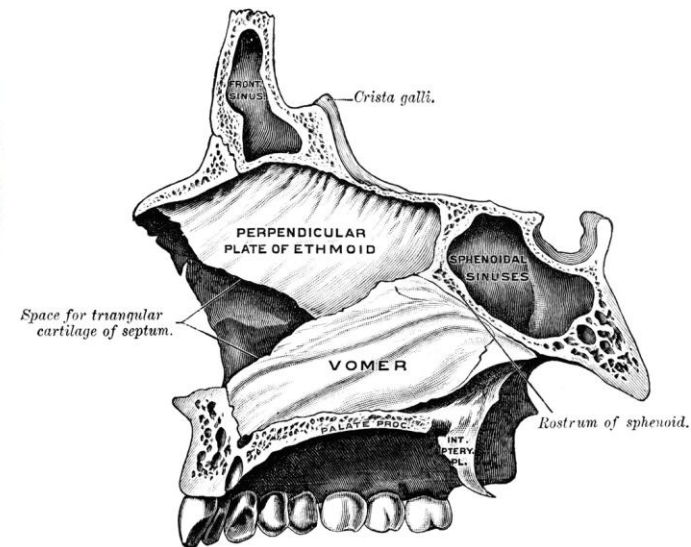
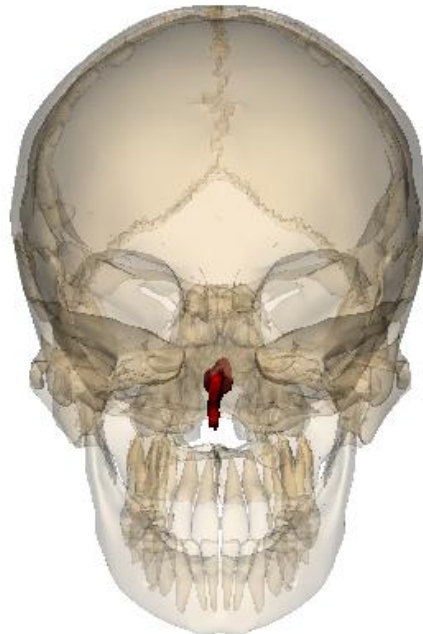
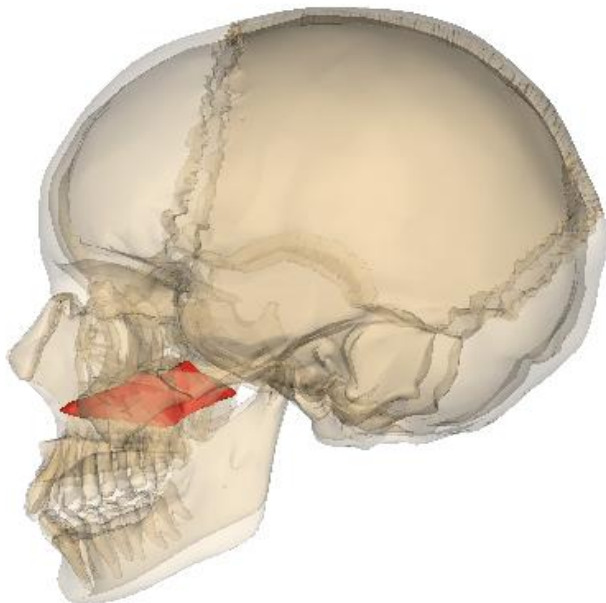
- Hueso par, ubicado en la parte inferior de las fosas nasales.



HUESOS DE LA CARA

VOMER :

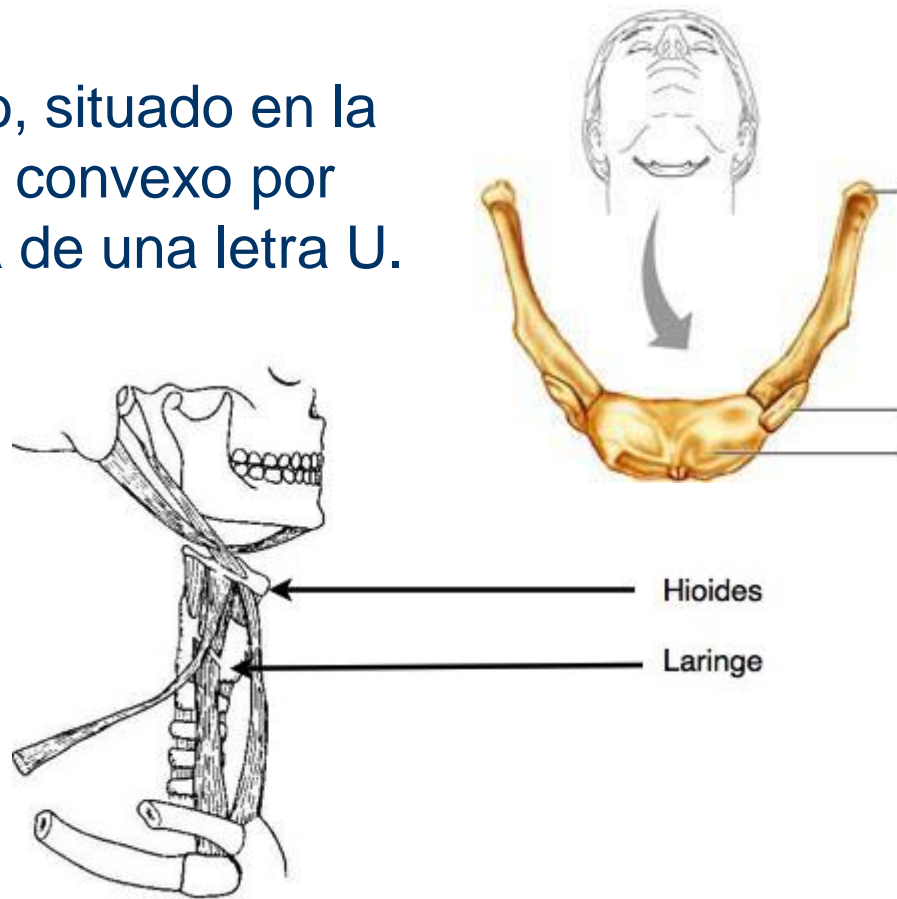
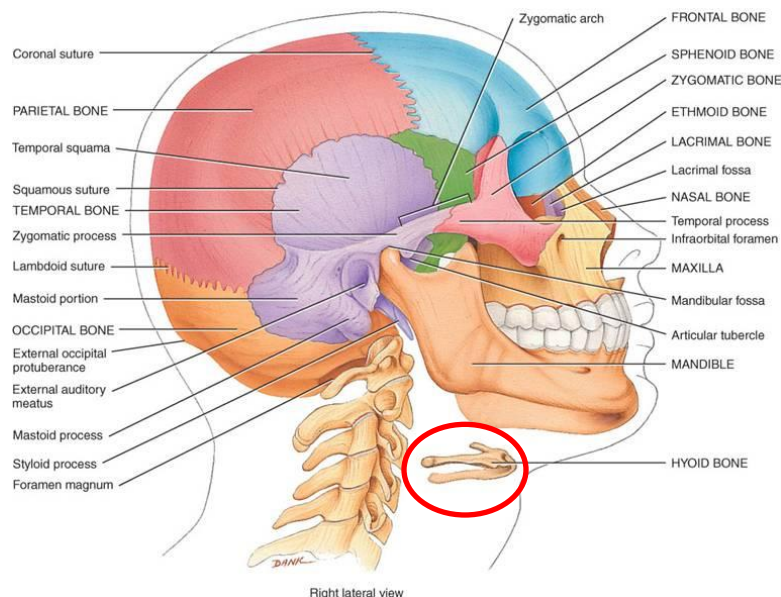
- Hueso único, ubicado en la línea media de la cara. Constituye la parte posterior del tabique nasal.

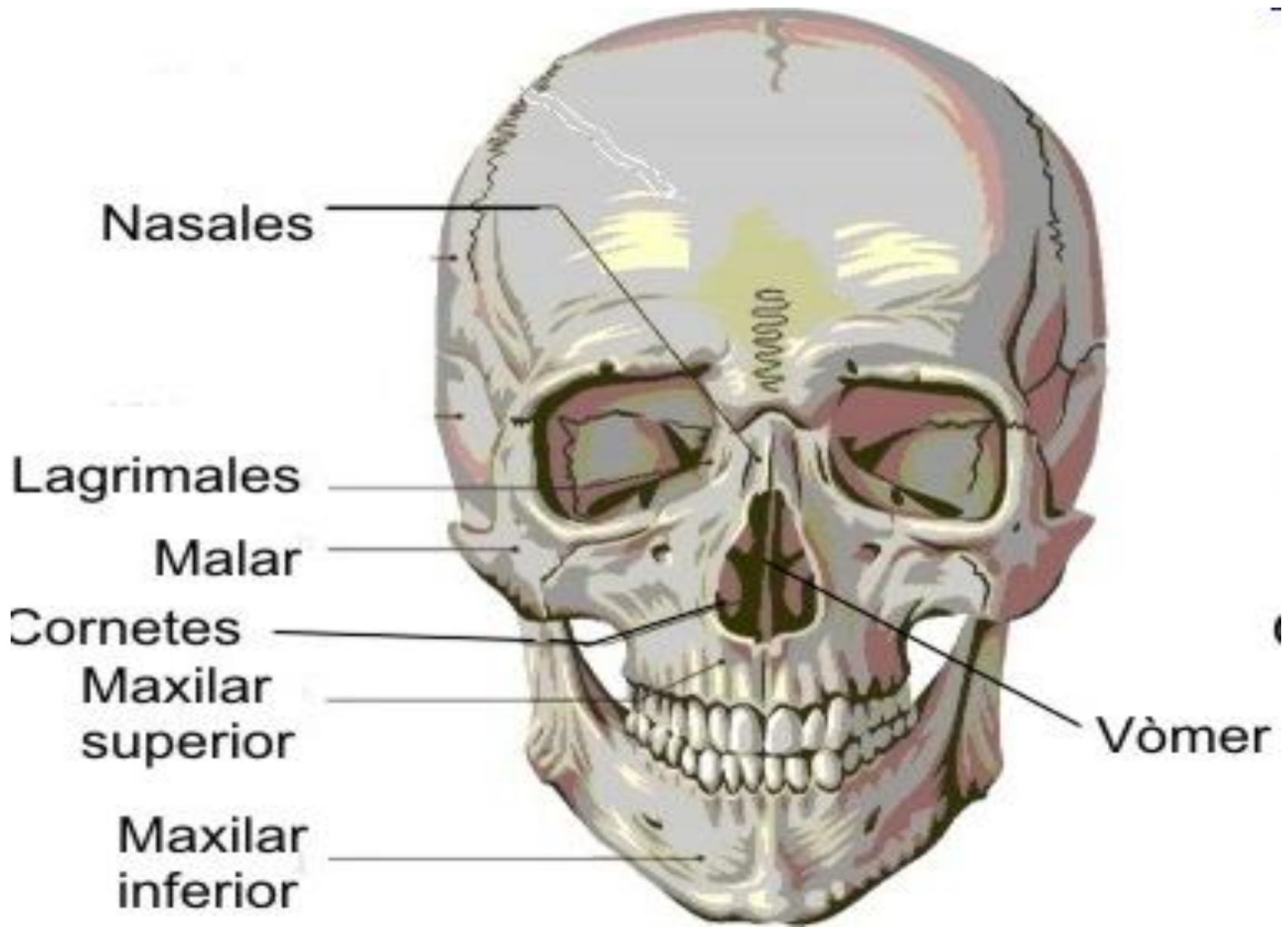


HUESOS DE LA CARA

HIOIDES:

- Hueso medio y simétrico, situado en la parte anterior del cuello, convexo por delante, adopta la forma de una letra U.

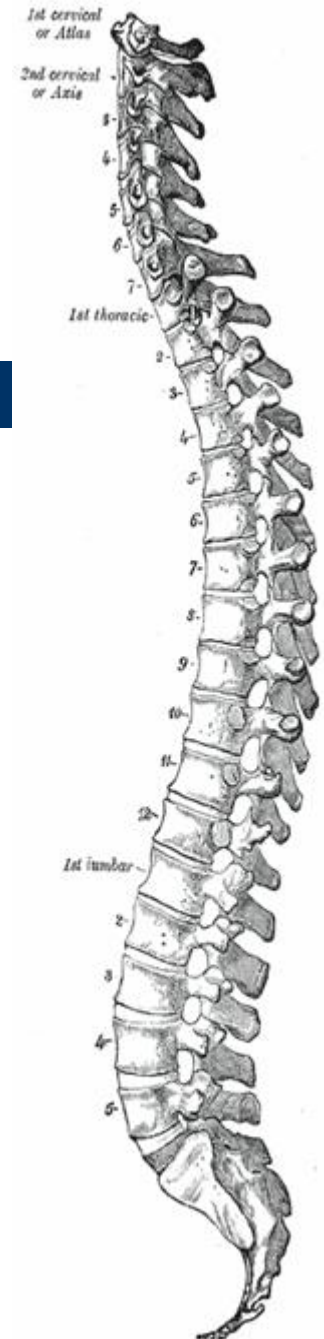



ESQUELETO AXIAL

COLUMNA VERTEBRAL

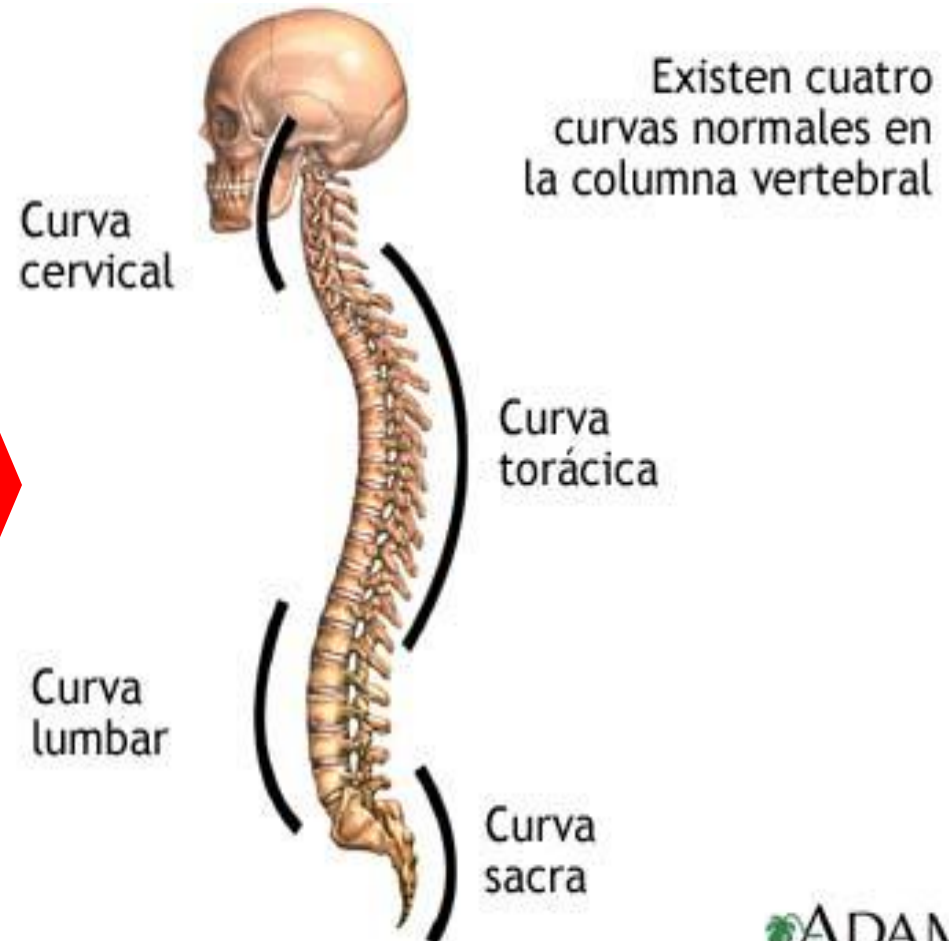
- Parte principal del esqueleto axial.
- Está constituida por elementos óseos superpuestos, llamados vértebras.
- Longitud 73 a 75 cm.



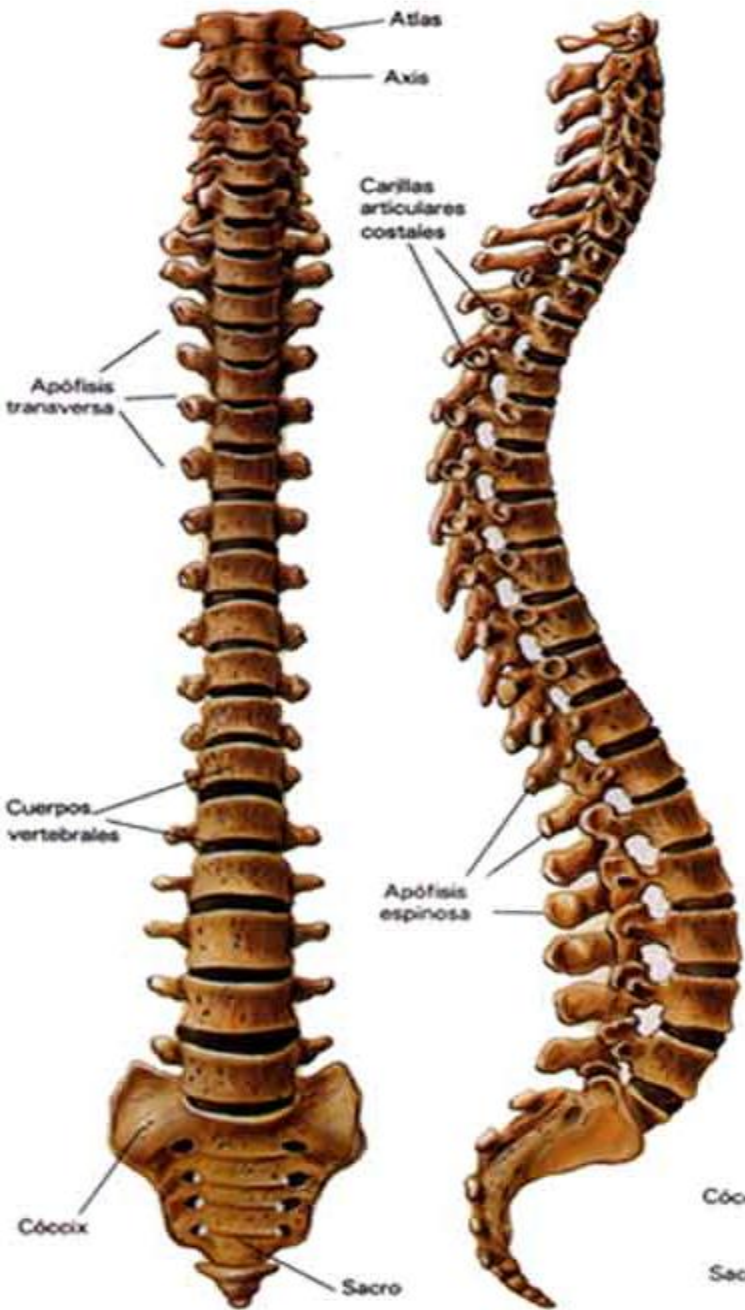
CURVATURAS DE LA COLUMNA VERTEBRAL

Cóncavas: torácica y sacra. Se desarrollan en el período fetal y se denominan primarias.

Convexas: lumbar y cervical. Se inician en el período fetal, pero se evidencian después del nacimiento (cervical cuando se mantiene la cabeza erguida y la lumbar con el inicio de la marcha).

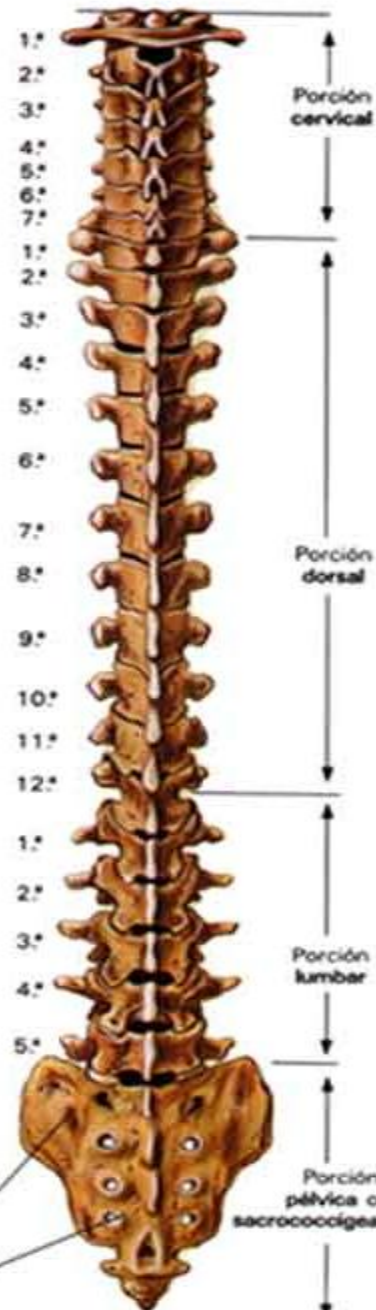


Columna vertebral o raquis

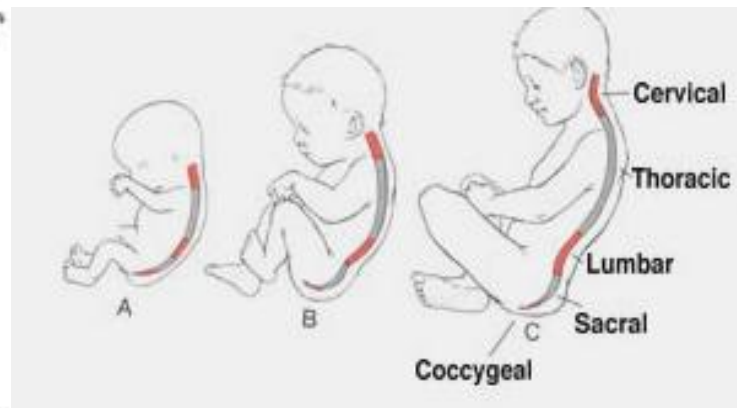


Visión anterior

Visión lateral



Visión posterior



Equipo Docentes TENS-TEGYN.
CFT Santo Tomas-Santiago

COLUMNA VERTEBRAL



7 vértebras cervicales

12 vértebras torácicas

5 vértebras lumbares

TOTAL= 24 Vértebras móviles en el adulto

Sacro

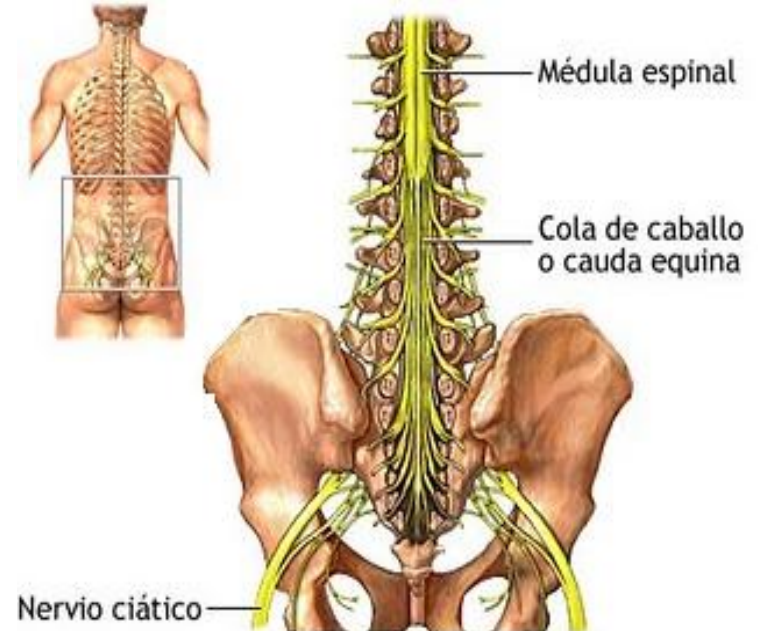
Cóccix

En la etapa **fetal** y en la **niñez** los huesos Sacro y Cóccix se subdividen en vertebras:
SACRO= 5 vértebras
COCCIX= 4 vértebras

En la etapa **adulta**, éstas vértebras están fusionadas formando un solo hueso:
1 SACRO
1 CÓCCIX

FUNCIONES DE LA COLUMNA VERTEBRAL

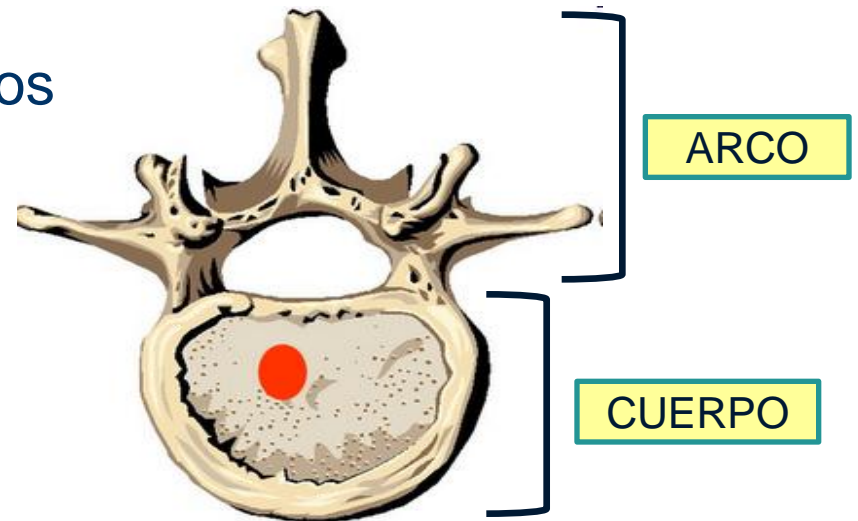
- Mantenimiento de la postura
- Estructura de sostén (soporte del peso corporal)
- Amortiguación
- Locomoción
- Movilidad
- Protección SNC (médula y raíces nerviosas)



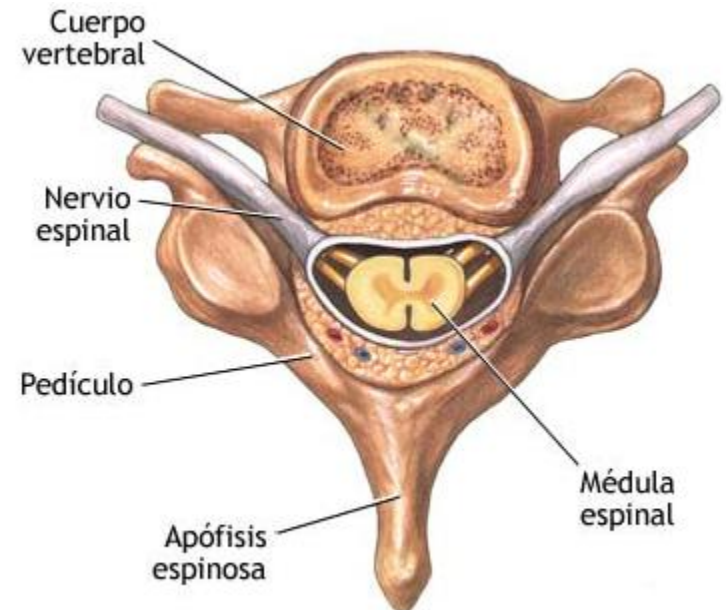
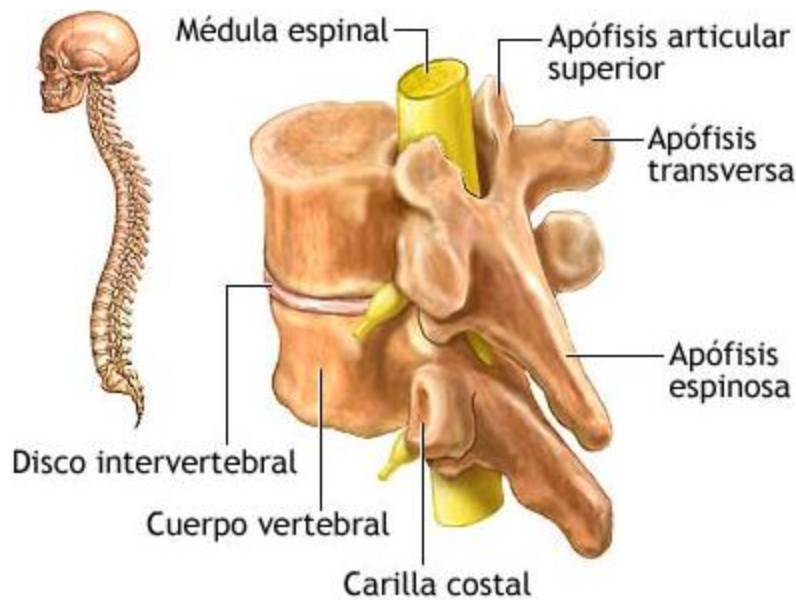
COLUMNA VERTEBRAL

VERTEBRAS

- Son huesos irregulares formados básicamente por:
 1. cuerpo vertebral (anterior)
 2. arco vertebral (posterior)
- Cumplen la función de dar soporte y distribución al peso corporal.
- Se organizan en 3 grupos: cervicales, torácicas y lumbares.



COLUMNA VERTEBRAL



Equipo Docentes TENS-TEGYN.
CFT Santo Tomas-Santiago

COLUMNA VERTEBRAL

Funciones:

Partes:

Inserción muscular

Apófisis espinosa

Inferior }
Superior } Carilla y apófisis articulares

Restricción del movimiento

Apófisis transversa

Protección de la médula espinal

Foramen vertebral

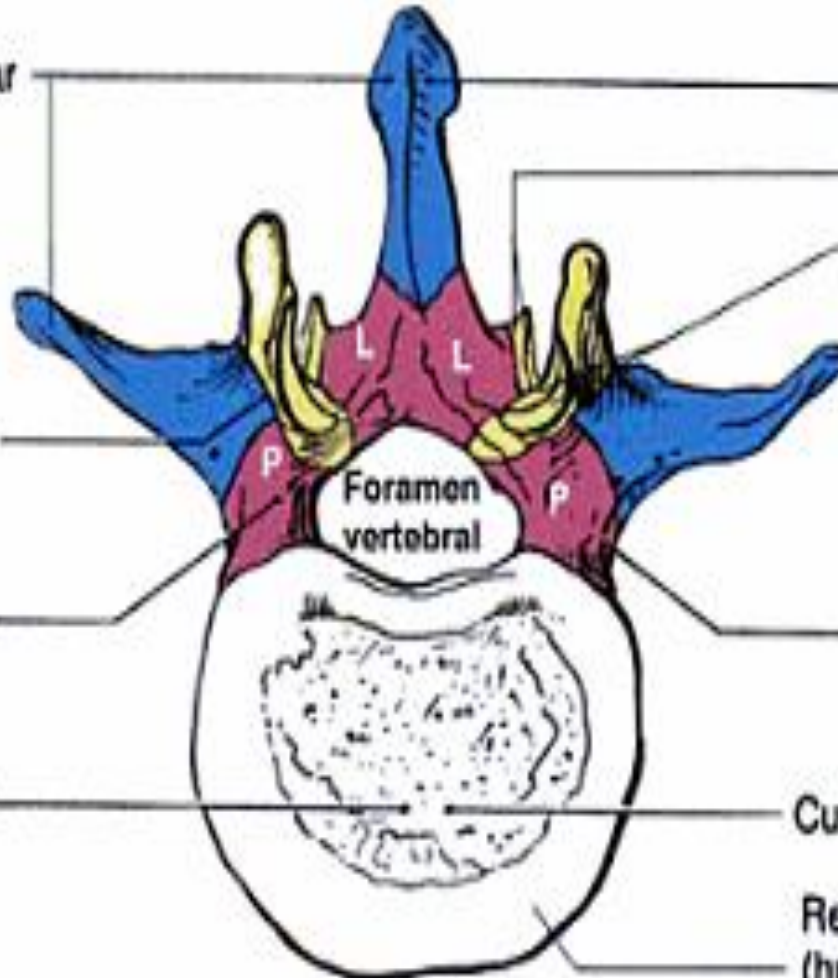
Arco vertebral:
pedículos (P)
y láminas [L]

Soporte del peso corporal

Cuerpo vertebral

Reborde epifisario
(hueso derivado
de la epifisis anular)

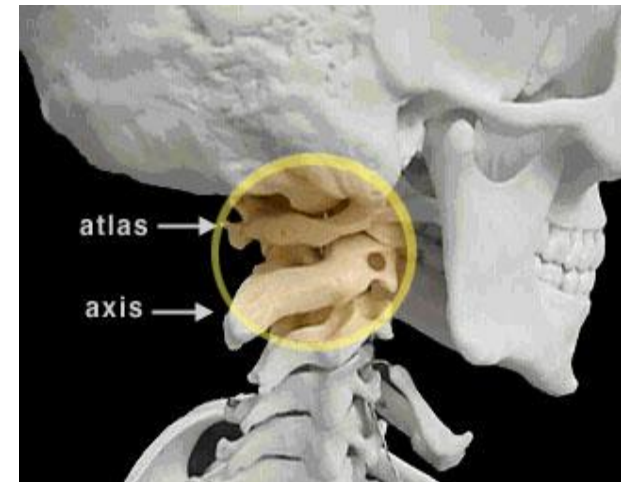
A



VERTEBRAS CERVICALES

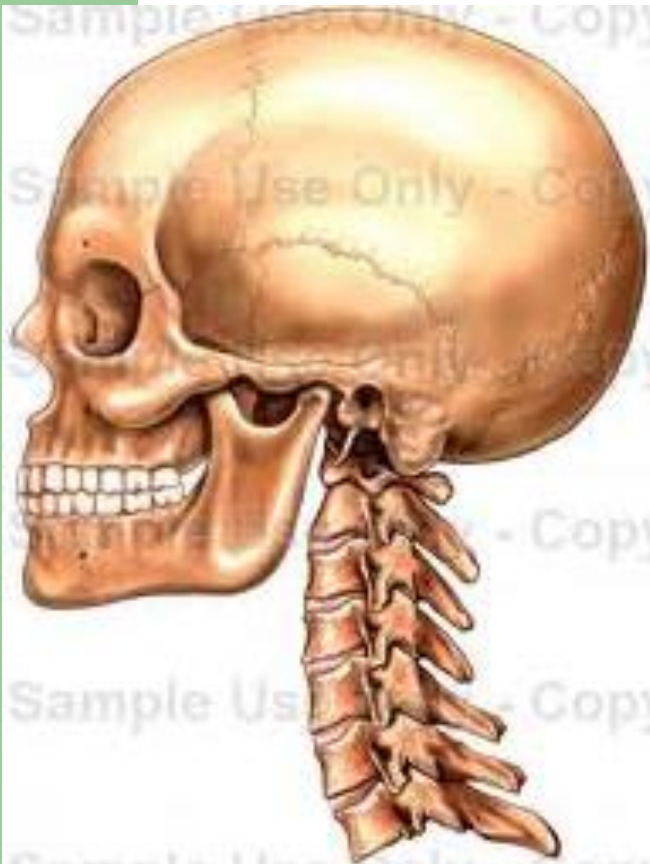ATLAS Y AXIS

- El atlas es la primera de las siete vértebras cervicales en el esqueleto. Tiene la misión de soportar directamente el peso del cráneo.
- Esta vértebra se une a la base del hueso occipital del cráneo.
- El axis es la segunda de las siete vértebras cervicales y se llama así porque permite el movimiento axial (rotación) del cráneo.



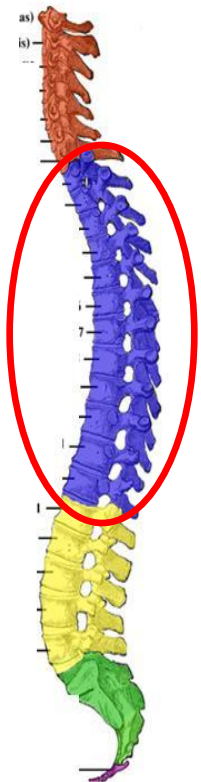
Equipo Docentes TENS-TEGYN.
CFT Santo Tomas-Santiago

VERTEBRAS CERVICALES

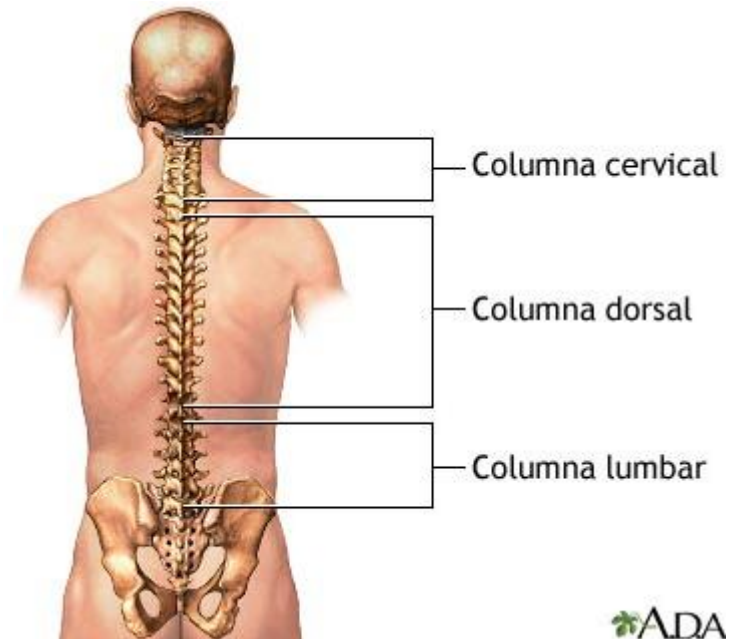


- Son las siete primeras vértebras (en la parte superior) de la columna vertebral.
- La primera vértebra cervical es el *ATLAS* y la segunda se llama *AXIS*.
- Las otras cinco vértebras no tienen nombre denominándose por su número.
- Cada vértebra soporta el peso del cráneo y de las demás vértebras que tiene encima protegiendo además la médula espinal.

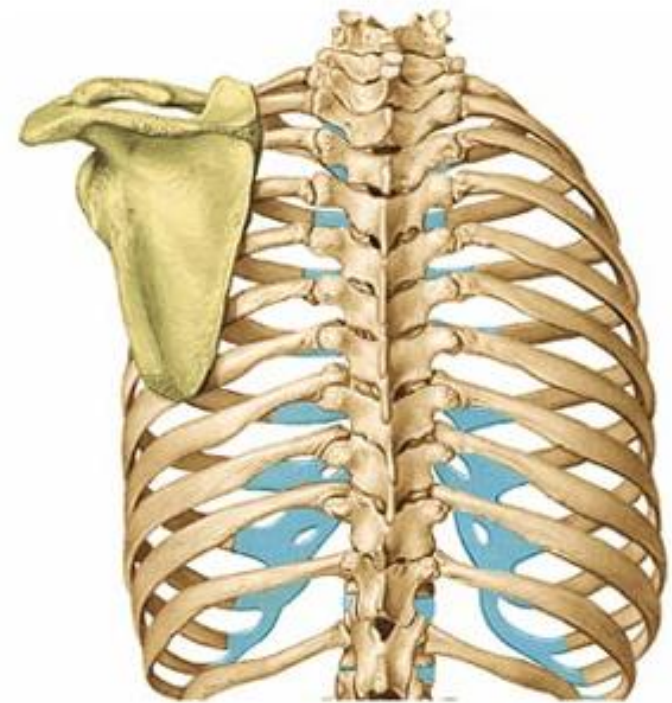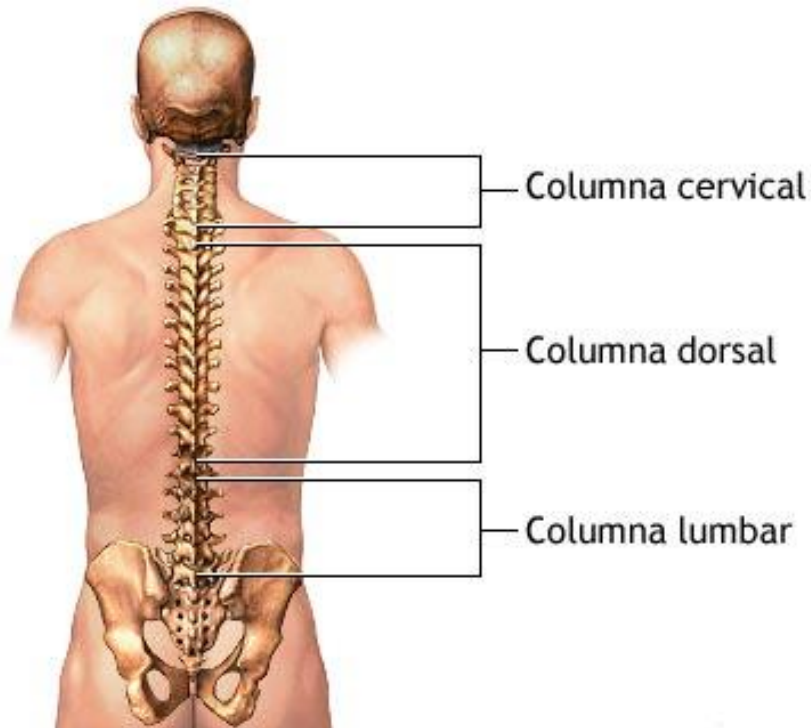
VÉRTEBRAS TORÁCICAS (O DORSALES)



- Son las doce vértebras de la parte central de la columna.
- A estas vértebras se unen las costillas del tórax. Cada vertebra soporta el peso del cráneo y de las demás vértebras que tiene encima además de proteger la médula espinal.

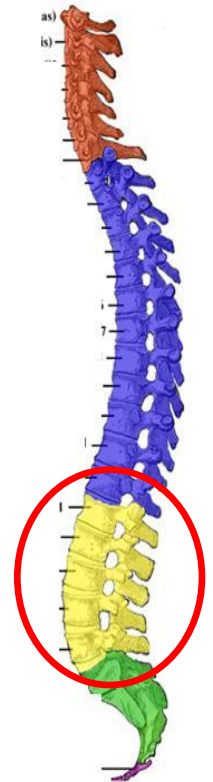
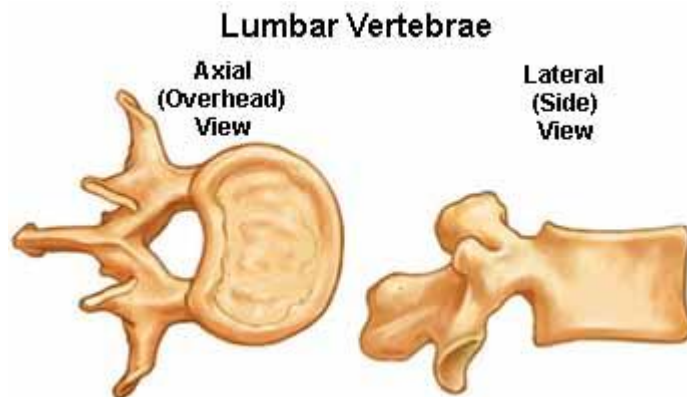


VÉRTEBRAS TORÁCICAS (O DORSALES)

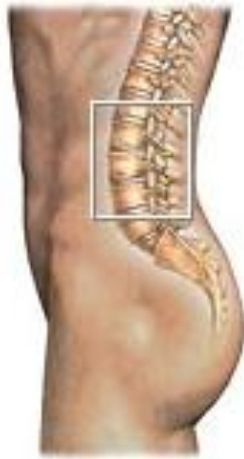

VÉRTEBRAS LUMBARES

- Son las cinco vértebras que se encuentran bajo las vértebras torácicas y sobre el sacro.
- Las vértebras lumbares son mucho más largas que las vértebras cervicales o torácicas.
- Cada vértebra lumbar soporta el peso del cráneo y de las demás vértebras que tiene encima y protege la médula espinal.

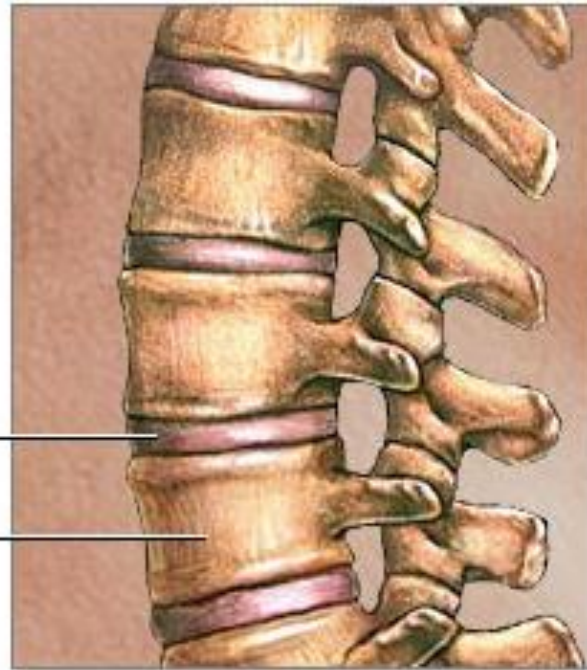


VÉRTEBRAS LUMBARES



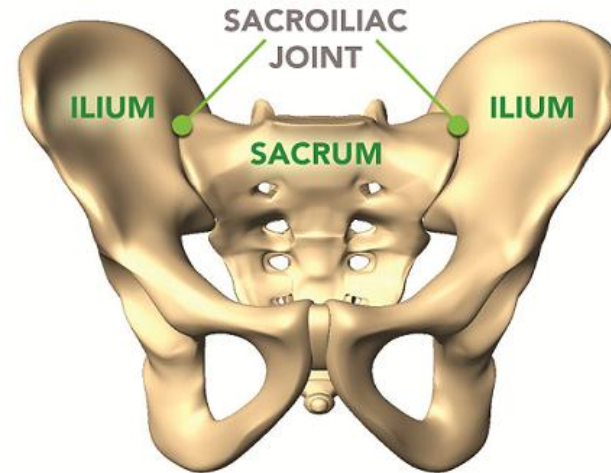
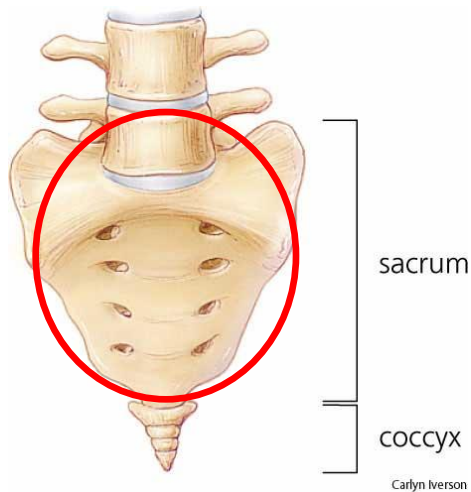
Disco intervertebral

Vértebra lumbar



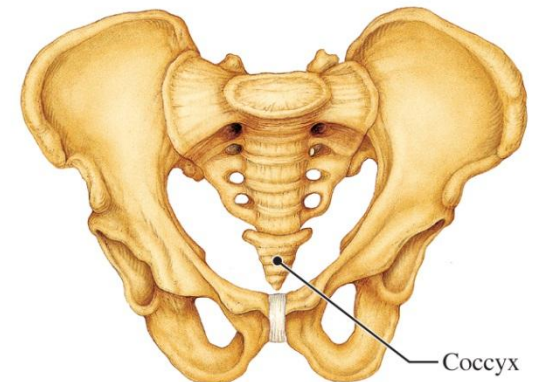
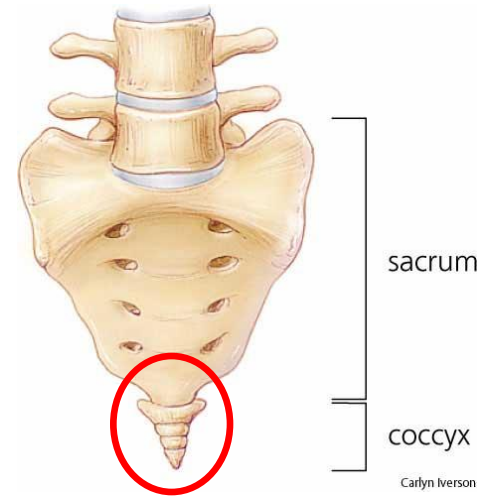
SACRO

- Se encuentra situado entre las vértebras lumbares y el coxis.
- Está formado por cinco vértebras que se unen formando un solo hueso.

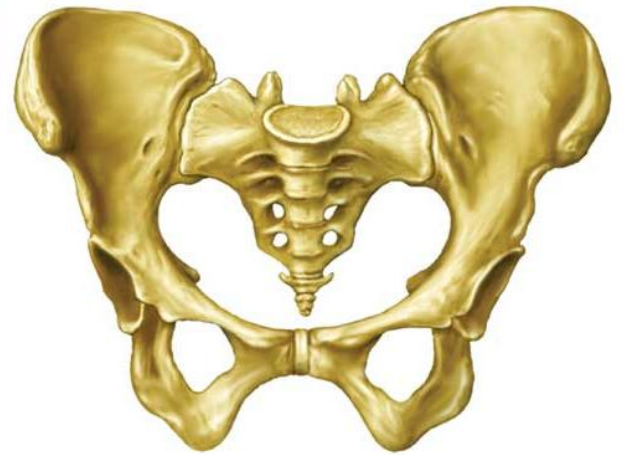
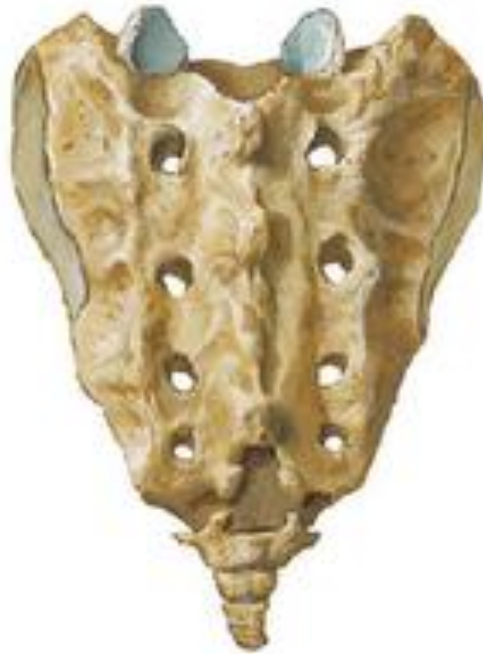
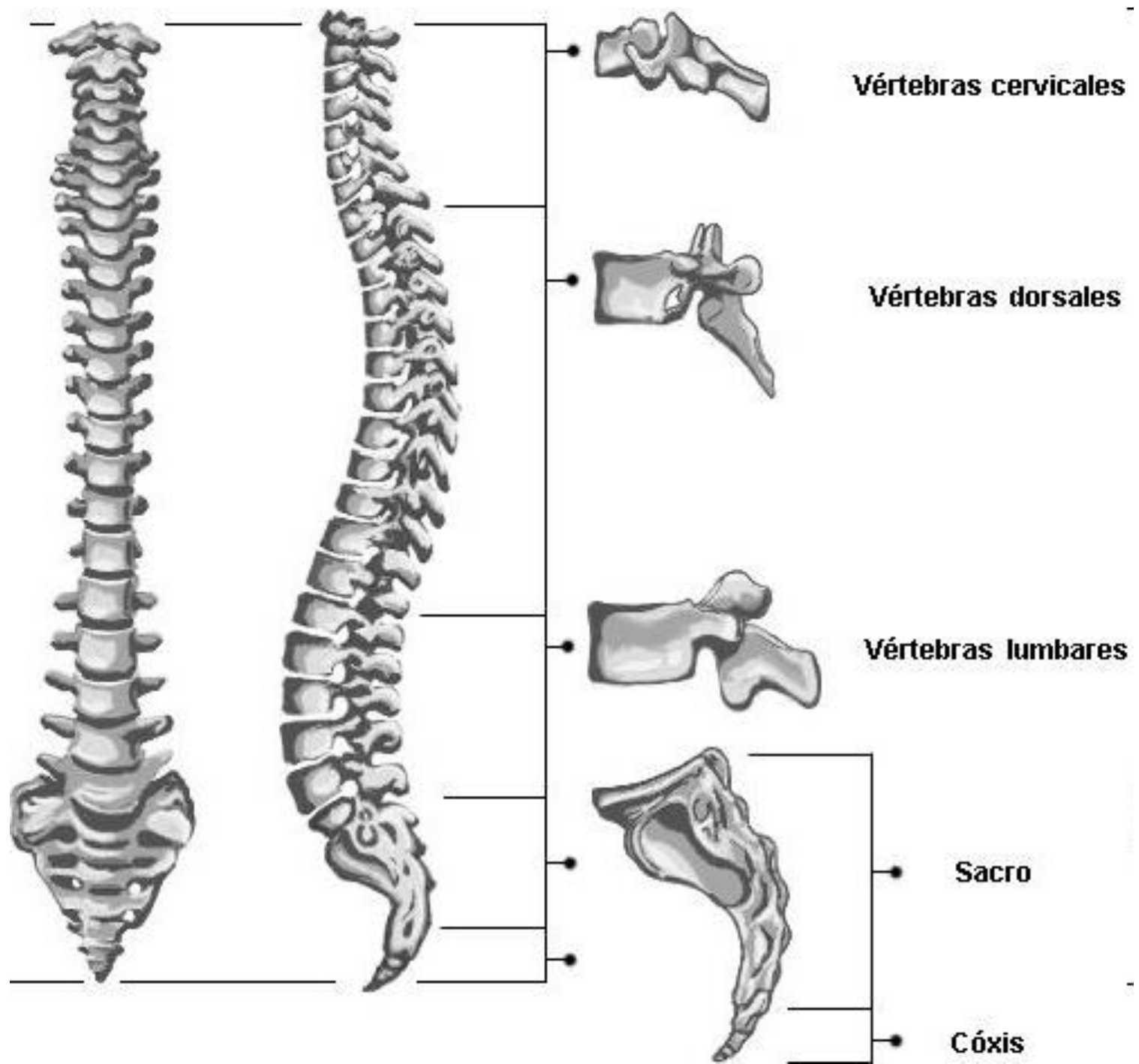
COXIS

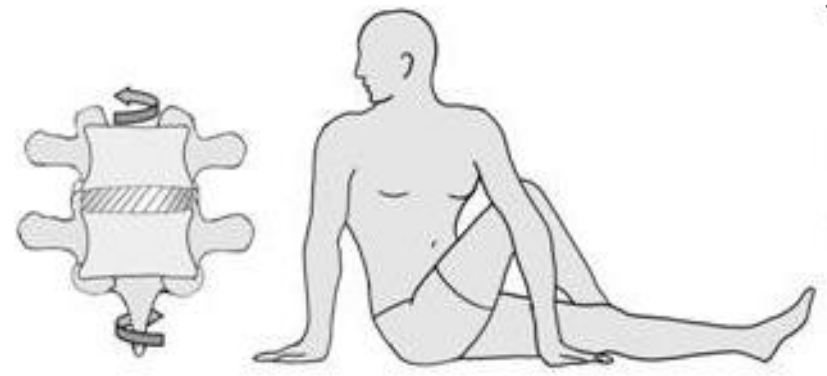
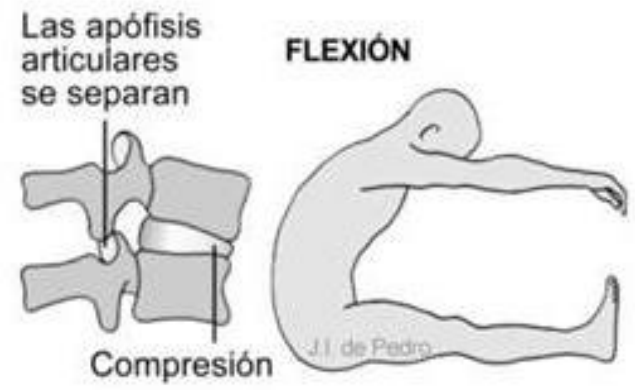
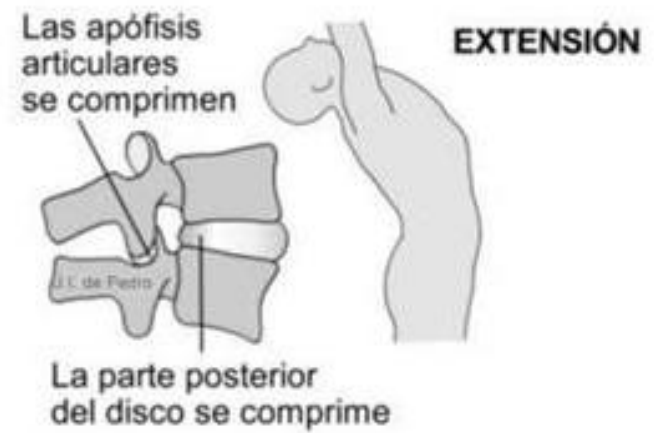
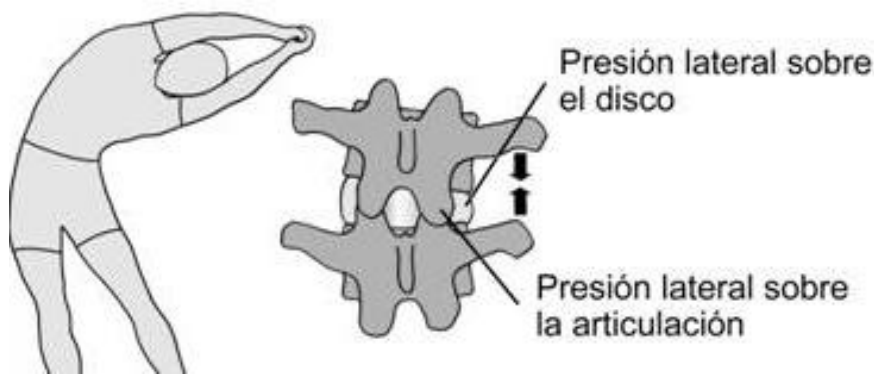
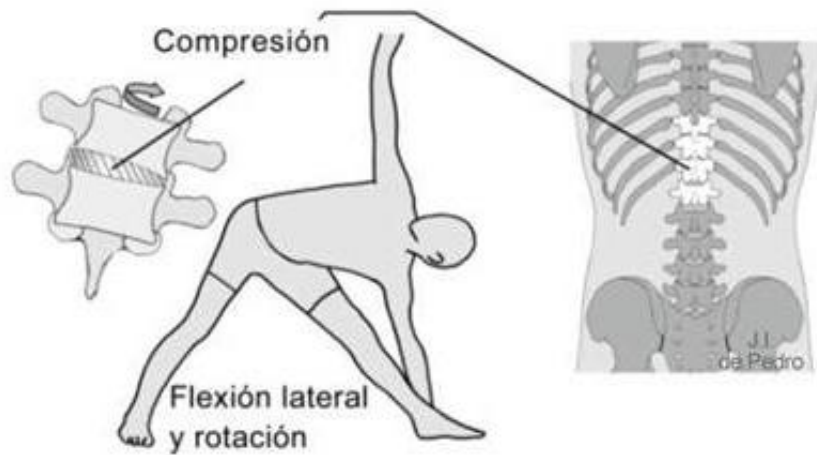
- Se encuentra debajo del sacro, con el cual se articula y al que continúa, formando la última pieza ósea de la columna vertebral.
- Compuesto por cuatro vértebras unidas que forman un solo hueso.
- La articulación entre las vértebras coxígeas y el sacro le permite alguna flexibilidad, cuya utilidad reside en amortiguar las caídas y obtener comodidad al sentarse.



SACRO Y COXIS








ESQUELETO AXIAL

ESQUELETO DEL TORAX

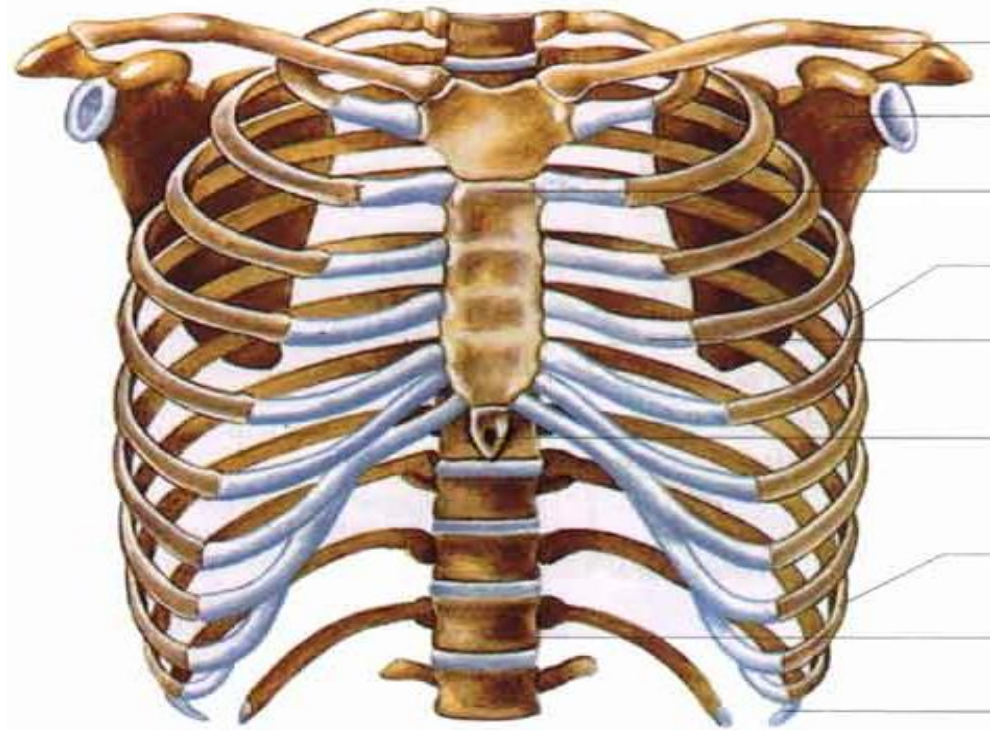
Está formado por:

- Esternón
- Cartílagos costales
- Costillas (Parrilla costal)
- Vértebras dorsales
- Discos Intervertebrales

Está constituido de tal forma que el volumen de la cavidad torácica puede expandirse



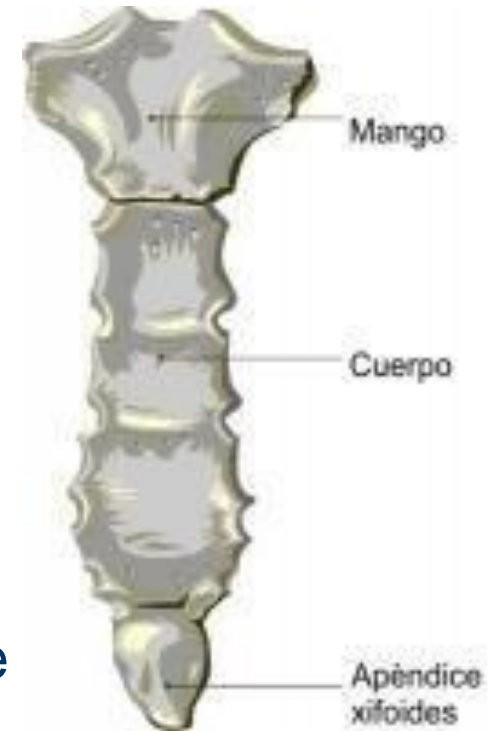RESPIRACIÓN



ESQUELETO DEL TORAX

ESTERNÓN

- Hueso plano
- Formado por : manubrio, cuerpo y apéndice xifoides
- Mide 15-20 cm longitud y 5-6 cm ancho
- Tiene varias uniones cartilagosas que se llaman cartílagos costales.

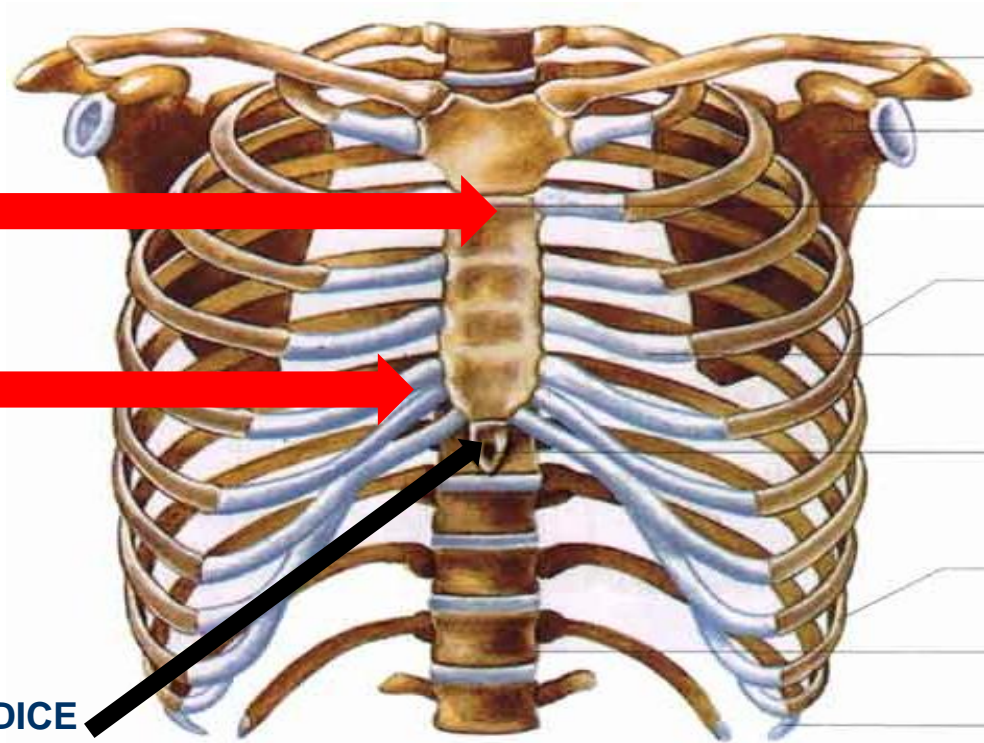


ESQUELETO DEL TORAX

ESTERNÓN

**CARTILAGOS
COSTALES**

**APÉNDICE
XIFOIDE**

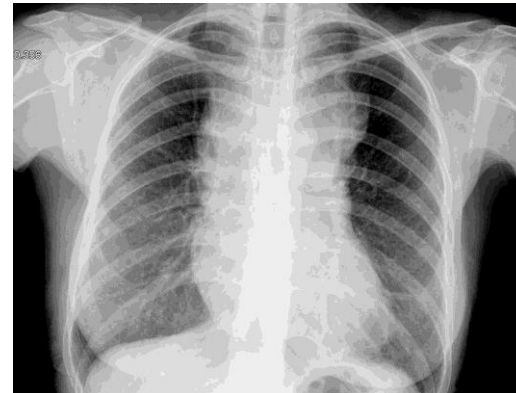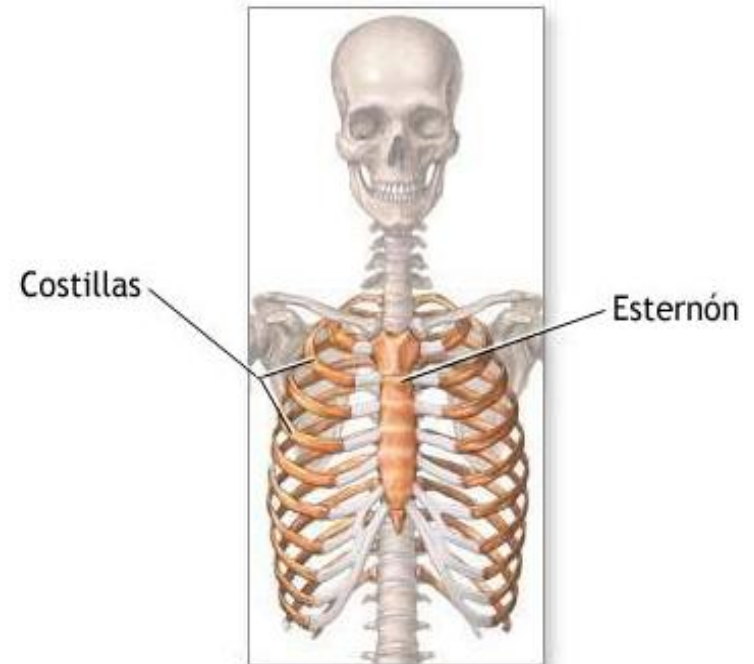


ESQUELETO DEL TORAX

COSTILLAS

12 en cada lado

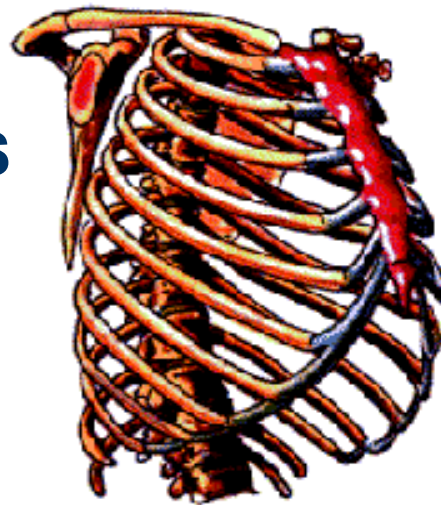- Son huesos largos y aplanados, de forma y tamaño diferentes
- Protegen el contenido torácico, principalmente, órganos vitales como el corazón y pulmón.
- También protegen algunos órganos del abdomen.



ESQUELETO DEL TORAX

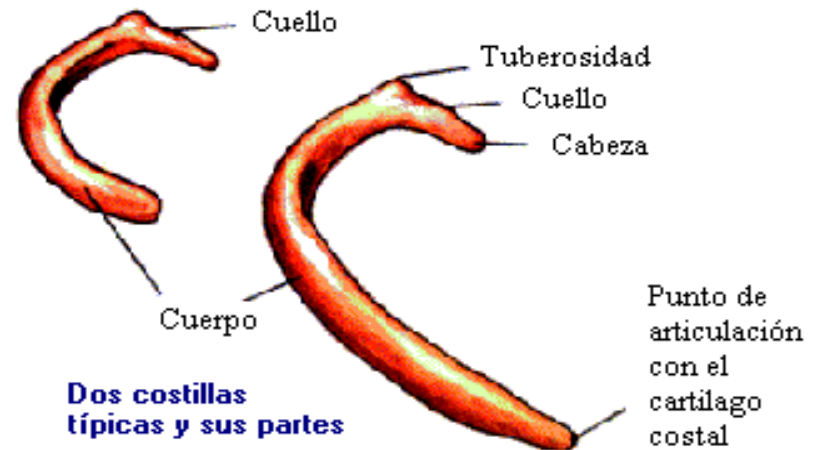
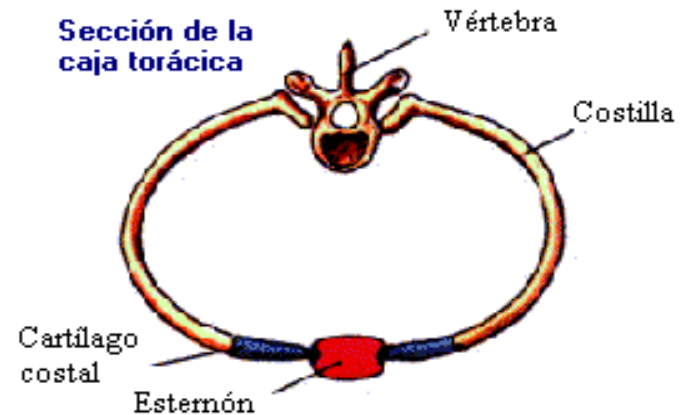
COSTILLAS

Vista antero-lateral de la caja torácica



Las costillas son huesos largos, arqueados y planos que se articulan por detrás con la vértebra dorsal correspondiente y por delante con el esternón por medio del cartilago costal.

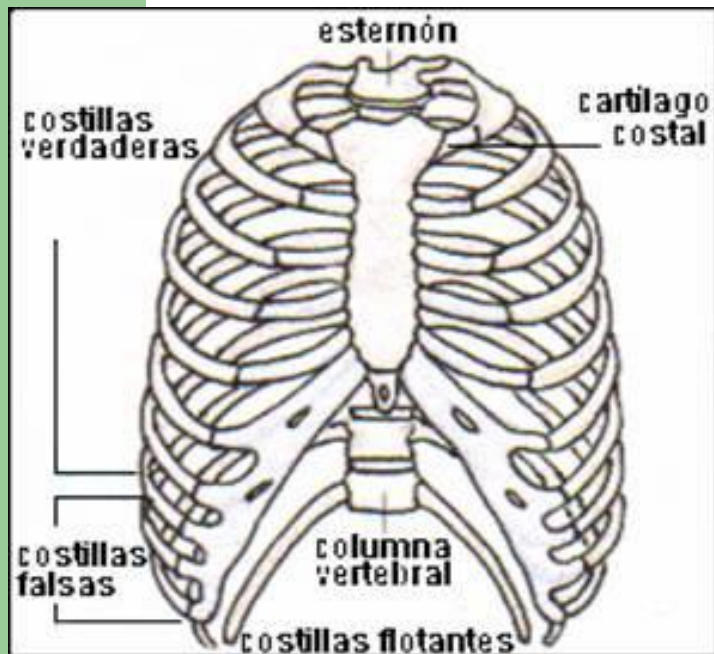
Sección de la caja torácica



Dos costillas típicas y sus partes

ESQUELETO DEL TORAX

COSTILLAS

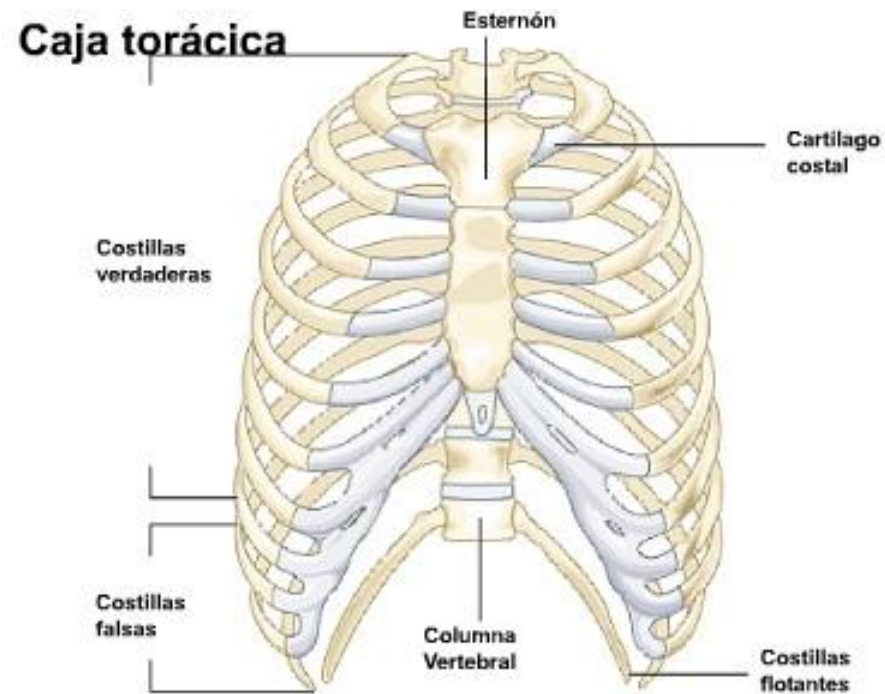


- Existen siete pares de costillas verdaderas. Se llaman así porque se articulan con el esternón en la parte anterior y con las vértebras dorsales en su parte posterior.
- Esta unión está reforzada por un cartílago costal.
- Los cinco pares de costillas inferiores se denominan costillas falsas, ya que no se articulan directamente con el esternón.

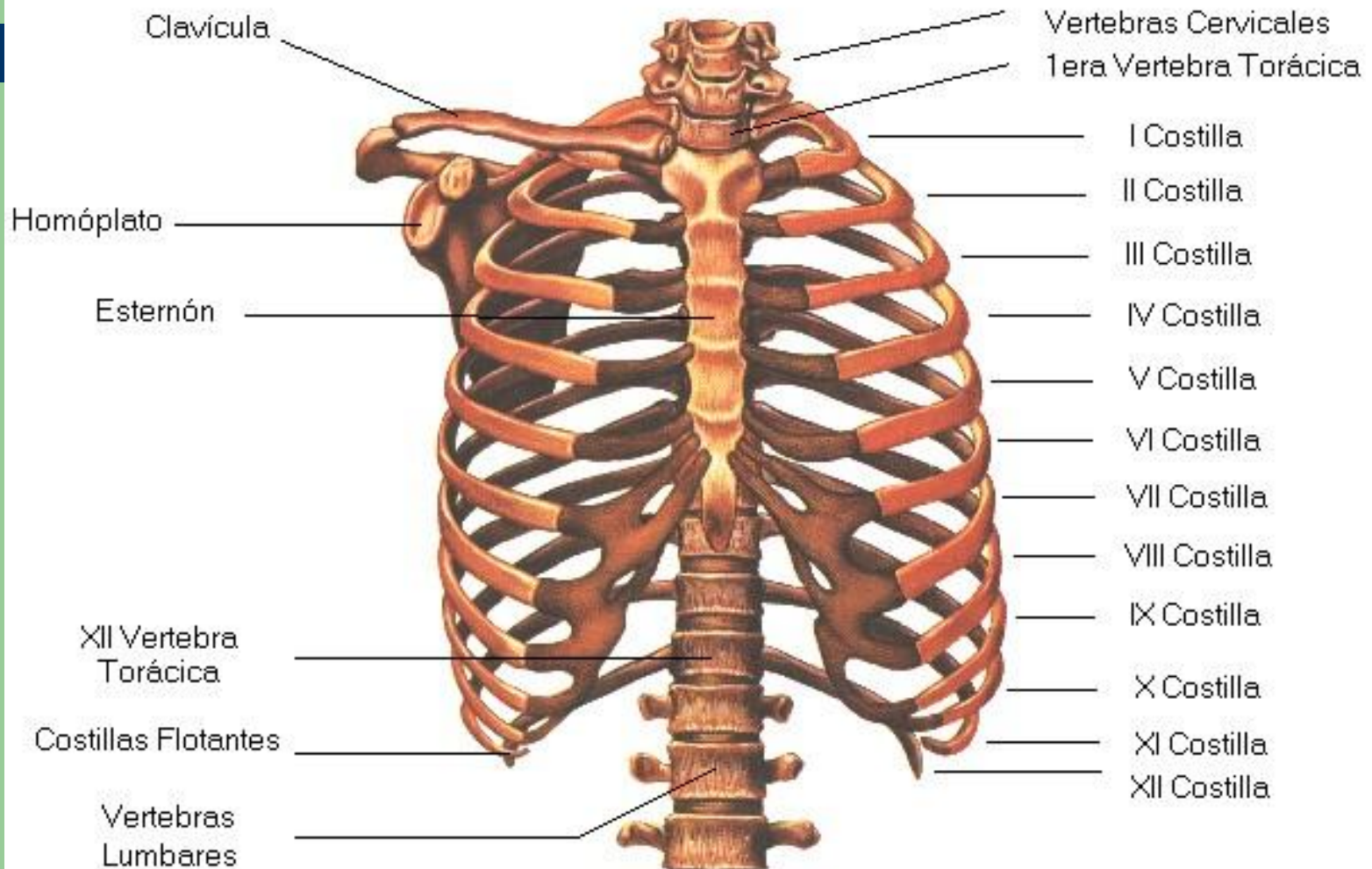
ESQUELETO DEL TORAX

COSTILLAS

- Las octavas, novenas y décimas se unen en la séptima mediante tejido cartilaginoso.
- Los dos últimos pares de costillas se llaman flotantes, pues no se unen en la parte anterior con ninguna costilla ni con el esternón.



ESQUELETO DEL TORAX

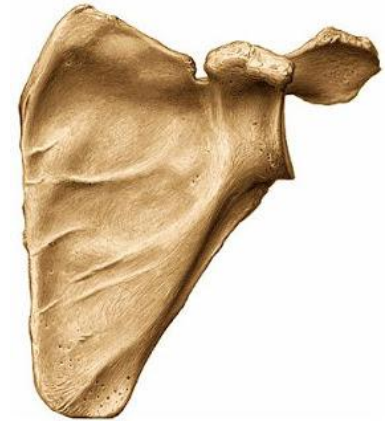

ESQUELETO AXIAL

ESTRUCTURAS ANEXAS

ESCÁPULAS:

- Las escápulas (omóplatos) son unos huesos de forma triangular que junto a las clavículas forman los hombros.



CLAVÍCULAS :

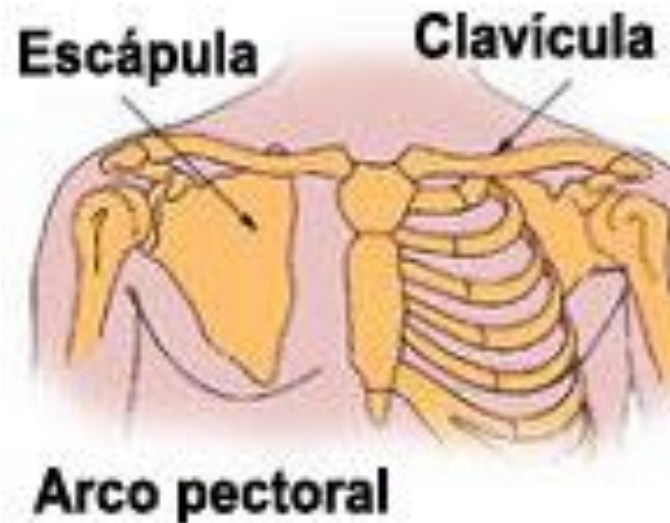
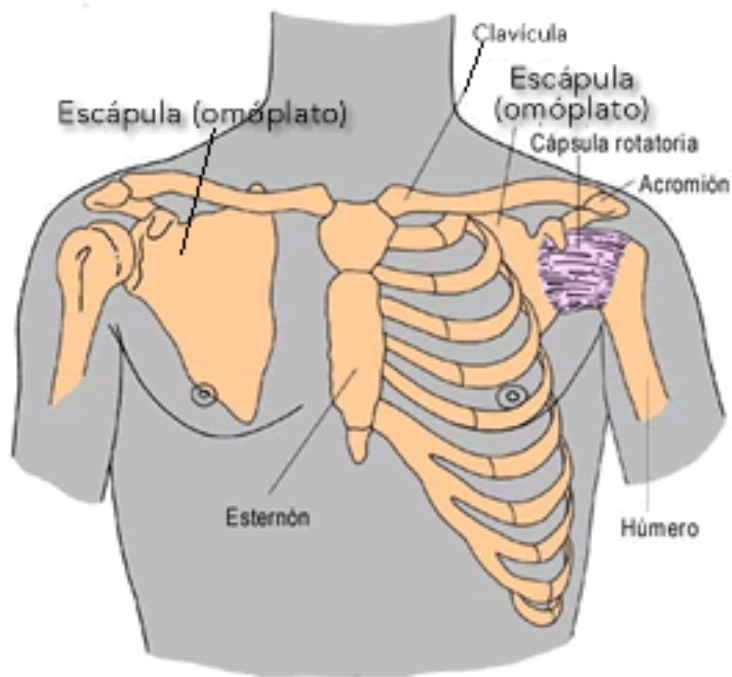
- Las clavículas son huesos alargados y algo curvados que forman la parte anterior del hombro.
- Cada una se encuentra sobre la primera costilla a cada lado de la caja torácica y unida al esternón.



clavicula

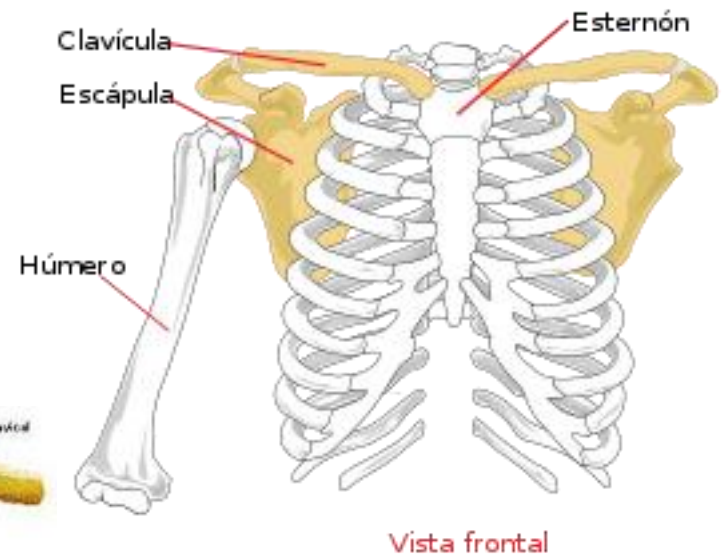
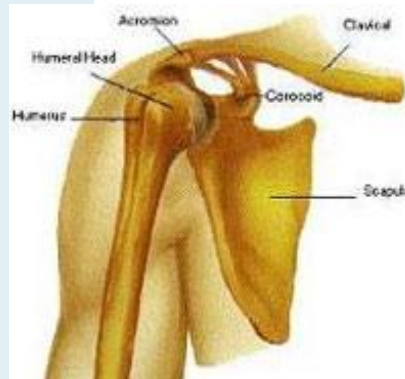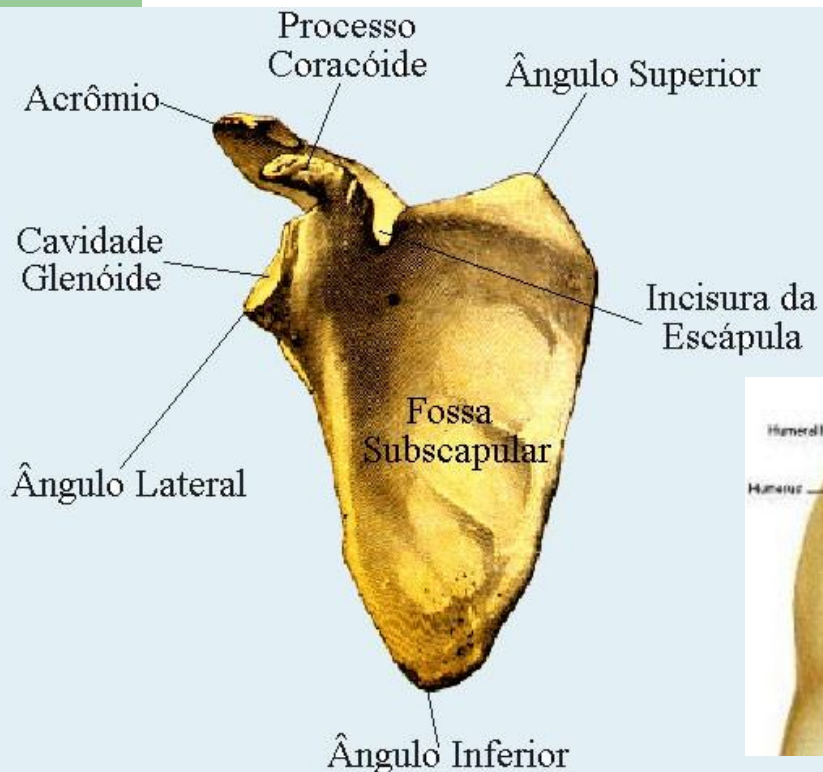


ESTRUCTURAS ANEXAS



ESTRUTURAS ANEXAS

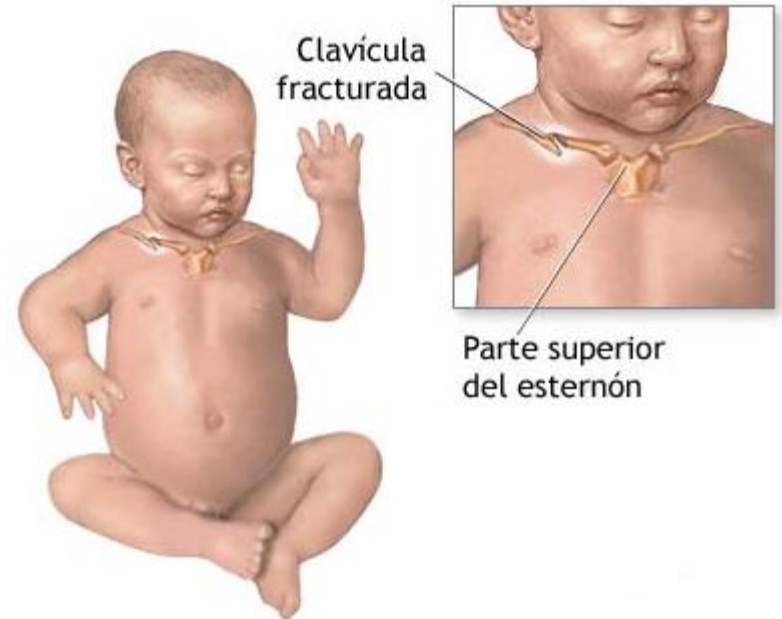
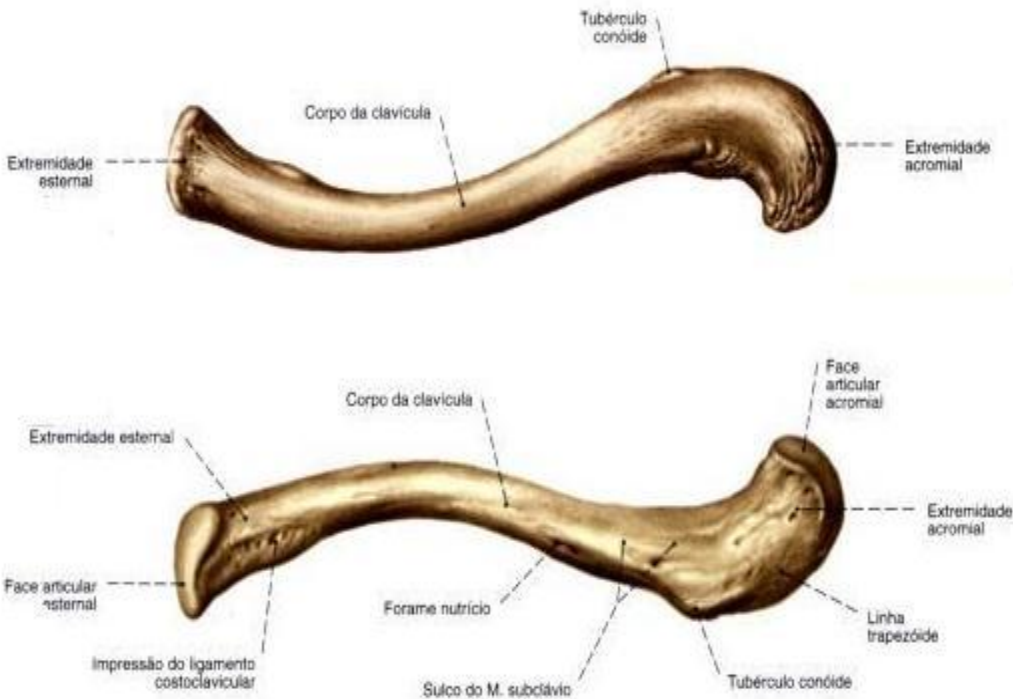
ESCÁPULAS



Equipo Docentes TENS-TEGYN.
CFT Santo Tomas-Santiago

ESTRUTURAS ANEXAS

CLAVÍCULAS :



GRACIAS!!!

**Equipo Docentes TENS-TEGYN.
CFT Santo Tomas-Santiago**

