


DREPANOCITOSIS

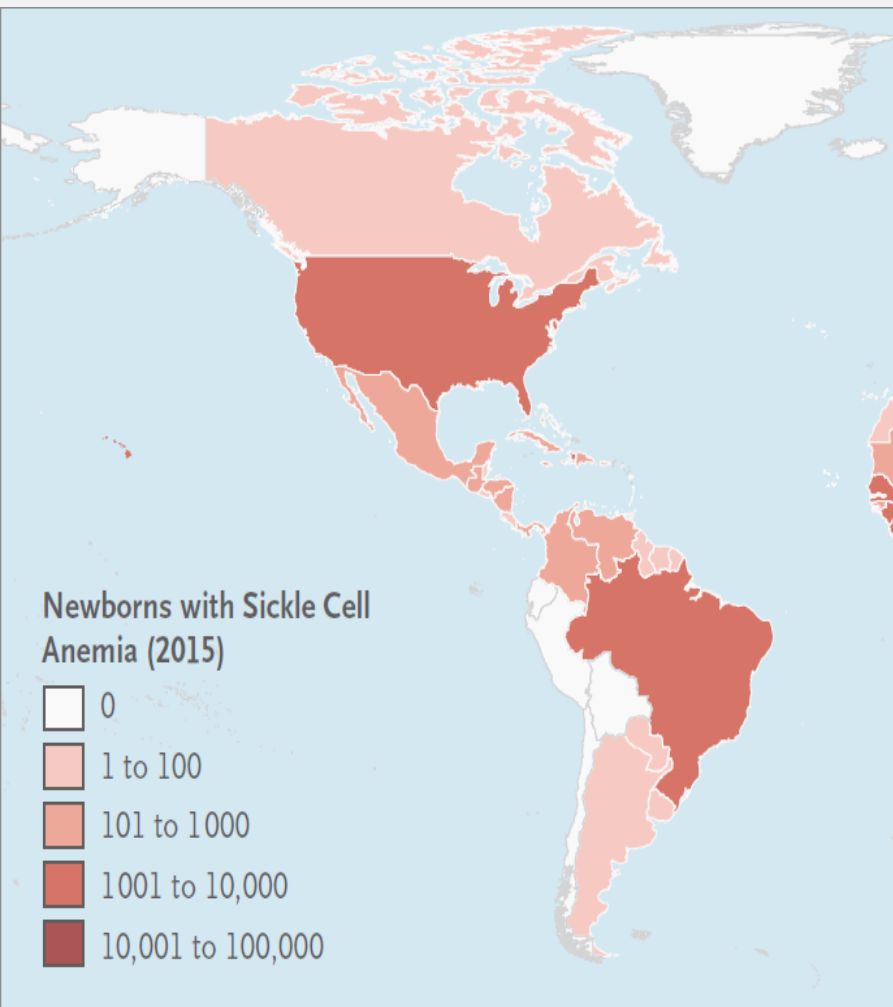Newborns with Sickle Cell Anemia (2015)



Unidad de Hemato-Oncología Pediátrica

A. Fernández-Teijeiro, D. García Aldana, H. Benítez Muñoz

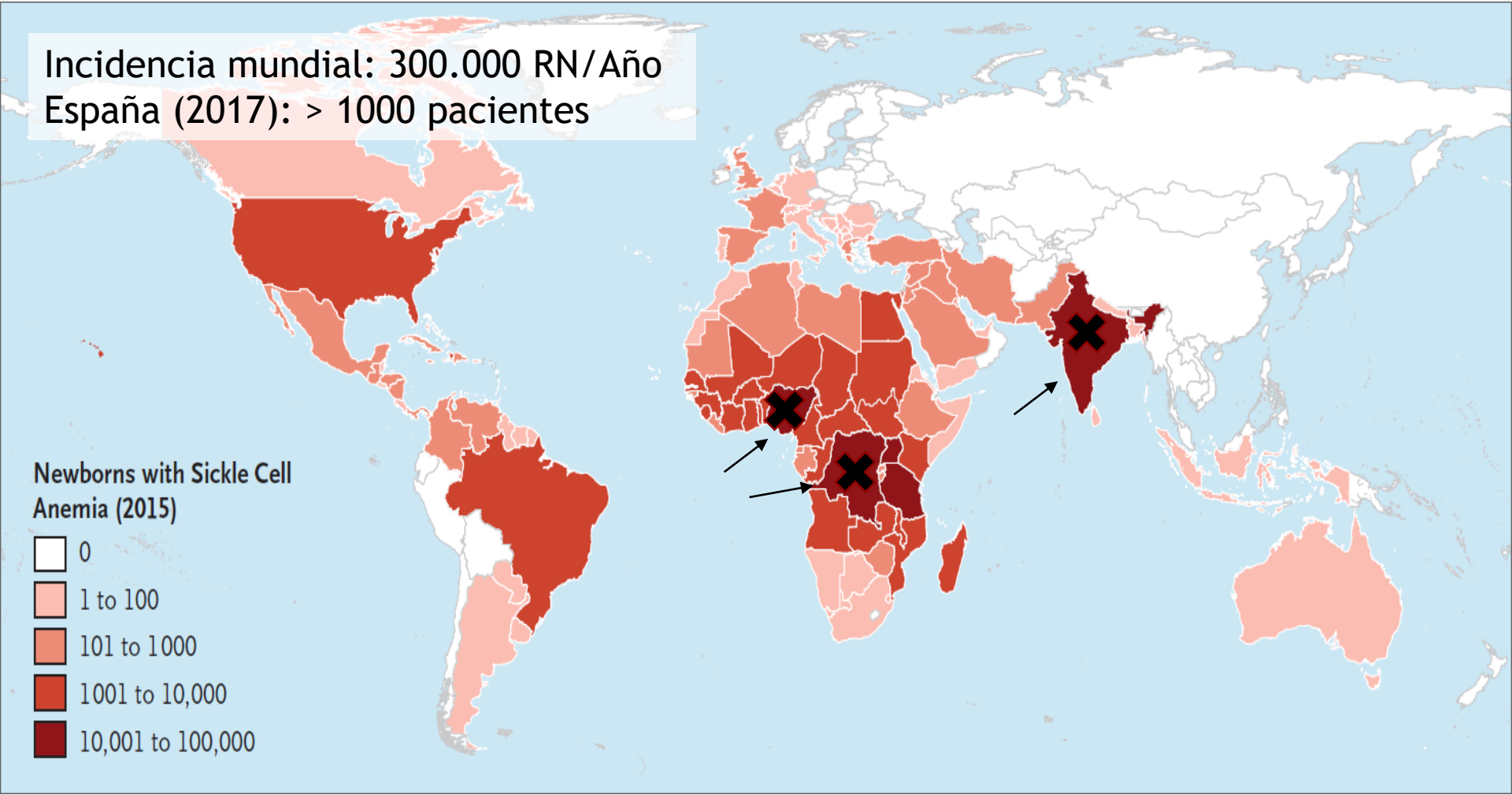

I. Pedrosa García



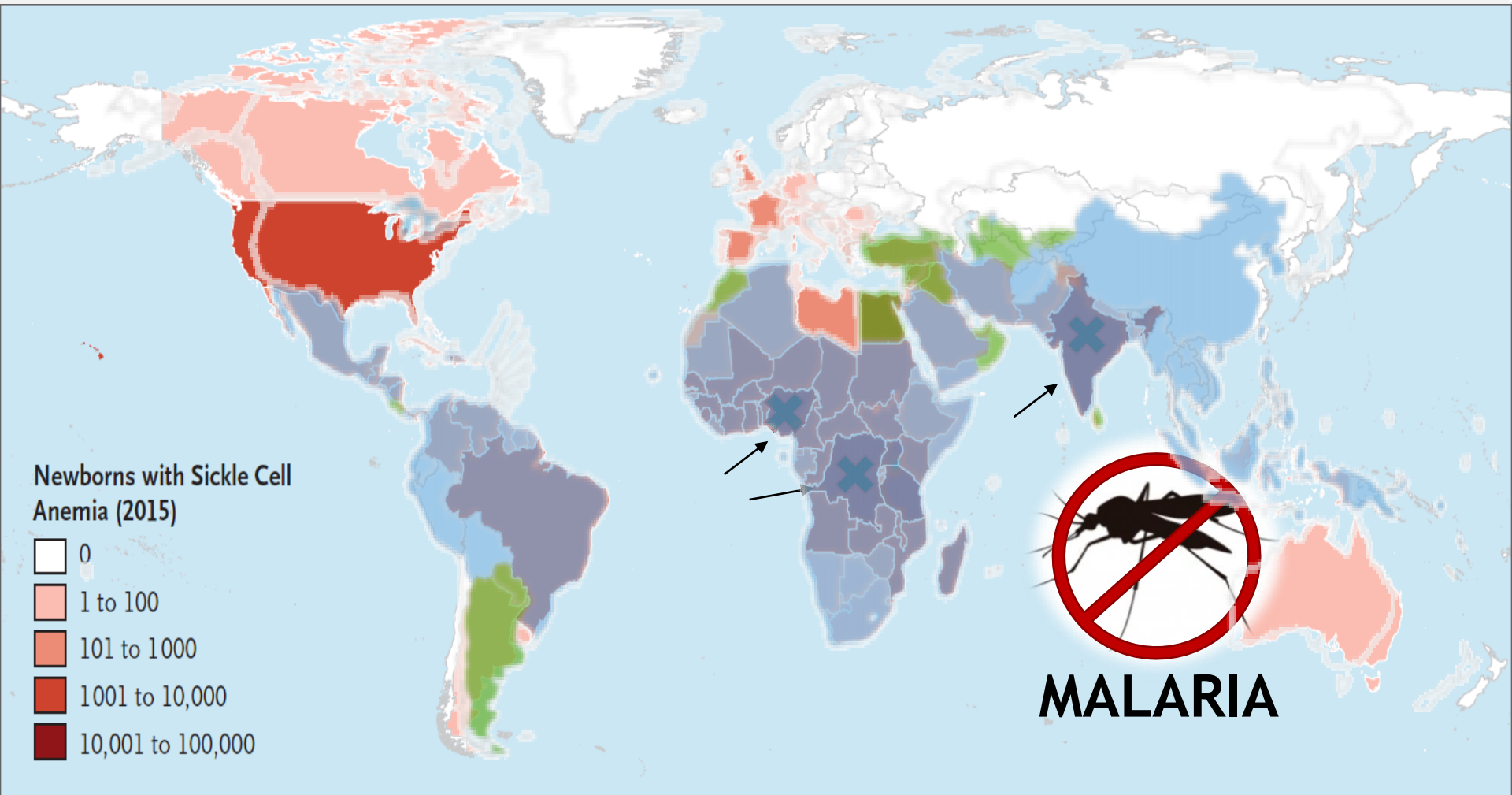
- Enfermedad multisistémica
- Hemólisis + oclusión vascular
- Anemia hemolítica más frecuente
- Menor esperanza de vida (media supervivencia 60 años)
- Complicaciones
→ Mala calidad de vida.
- En países no desarrollados mortalidad en < 5 años del 90%

Incidencia mundial: 300.000 RN/Año
España (2017): > 1000 pacientes

Newborns with Sickle Cell Anemia (2015)

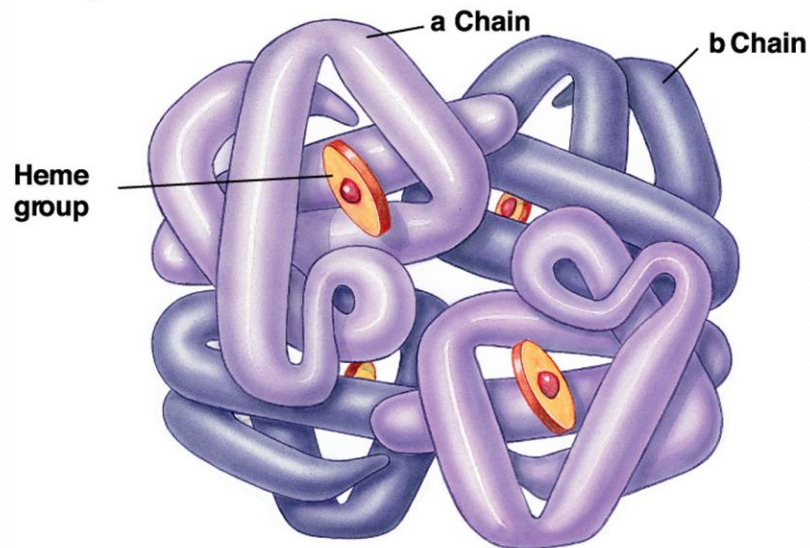


Mapa distribución Malaria (OMS 2016)



FISIOPATOLOGÍA

Hemoglobin molecule

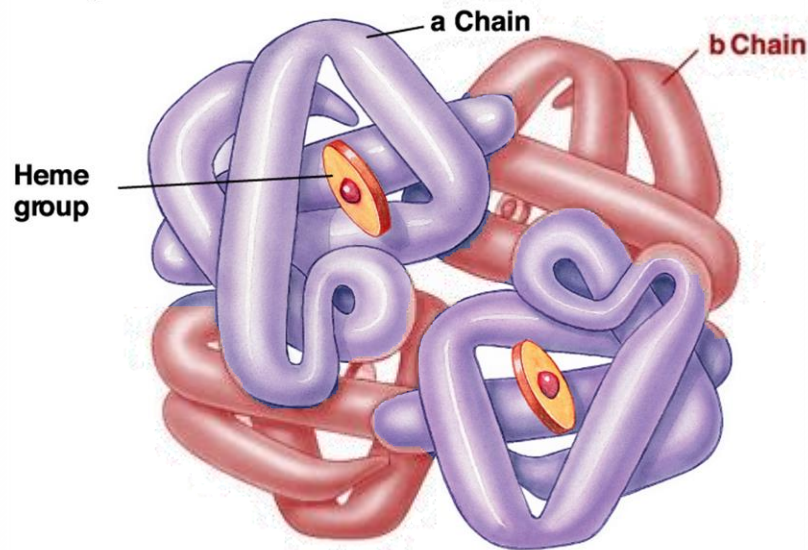


Tipos de hemoglobinas:

- HbA (97%): 2 alfa + 2 beta
- HbA2 (1-3%): 2 alfa + 2 delta
- HbF (<1%): 2 alfa + 2 gamma

FISIOPATOLOGÍA

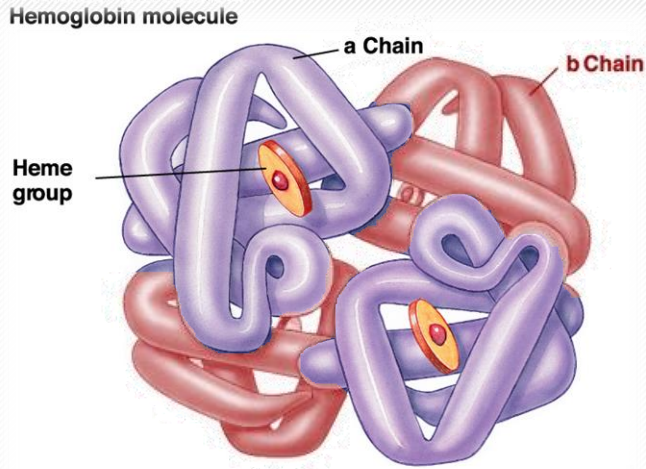
Hemoglobin molecule



Tipos de hemoglobinas:

- HbA (97%): 2 alfa + 2 beta
- HbA2 (1-3%): 2 alfa + 2 delta
- HbF (<1%): 2 alfa + 2 gamma
- **Hb S: 2 alfa + 2 beta^S**

FISIOPATOLOGÍA



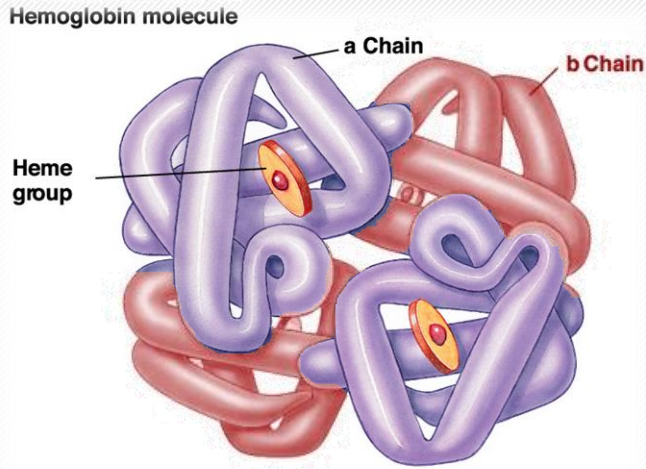
Tipos de hemoglobinas:

- HbA₁S (97%): 2 alfa + 1 beta + 1 beta^S
- HbA₂ (1-3%): 2 alfa + 2 delta
- HbF (<1%): 2 alfa + 2 gamma

Herencia mendeliana: **AR**

Los individuos heterocigotos tienen el llamado “rasgo falciforme” (fenotipo AS), una condición generalmente benigna y asintomática.

FISIOPATOLOGÍA



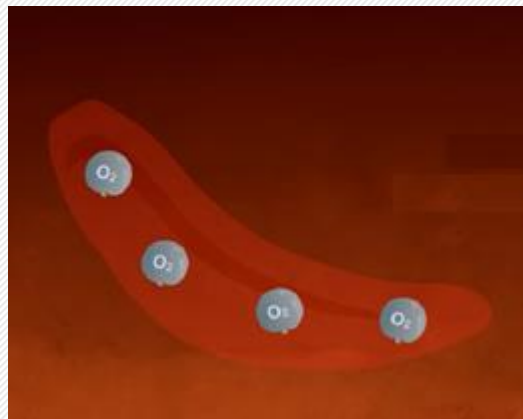


Tipos de hemoglobinas:

- HbSS (> 80%): 2 alfa + 2 beta^S
- HbAS (0%): 2 alfa + 2 beta
- HbF (3-20%): 2 alfa + 2 gamma
- HbA2 (1-3%): 2 alfa + 2 delta

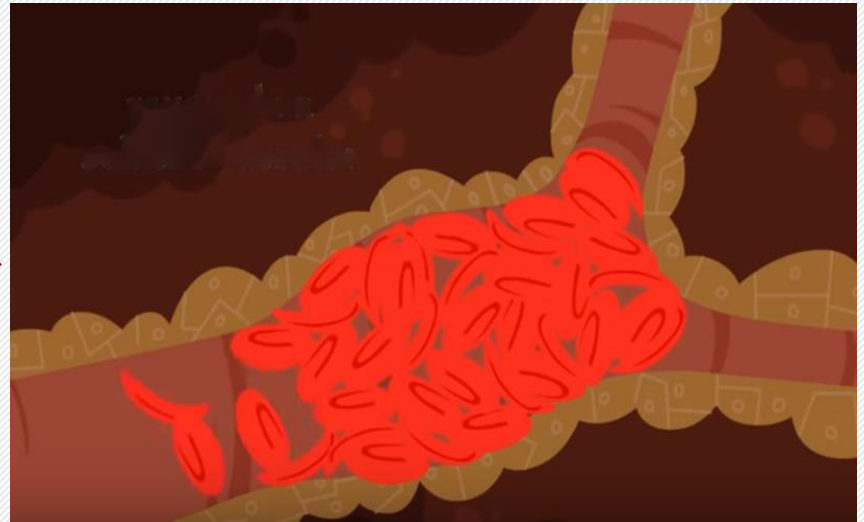
Enfermedad Células Falciformes (ECF): **Homocigotos o doble heterocigotos**

- **Anemia falciforme (75%): HbSS**
- Enf. falciforme-HbC (25%): HbSC
- Enf. falciforme-Talasemia (<1%):
HbSβ⁺/ HbSβ⁰
- Enf. falciforme-Otras hemoglobinopatías

FISIOPATOLOGÍA



FISIOPATOLOGÍA



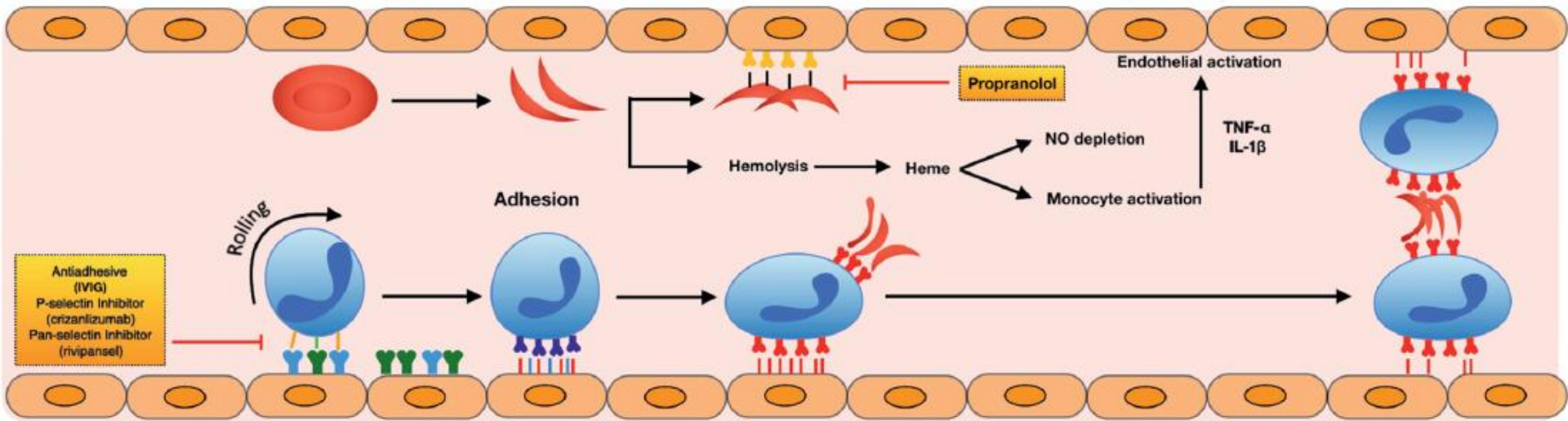
Hemólisis

Vasooclusión

Adhesión celular

Vasoconstricción

FISIOPATOLOGÍA



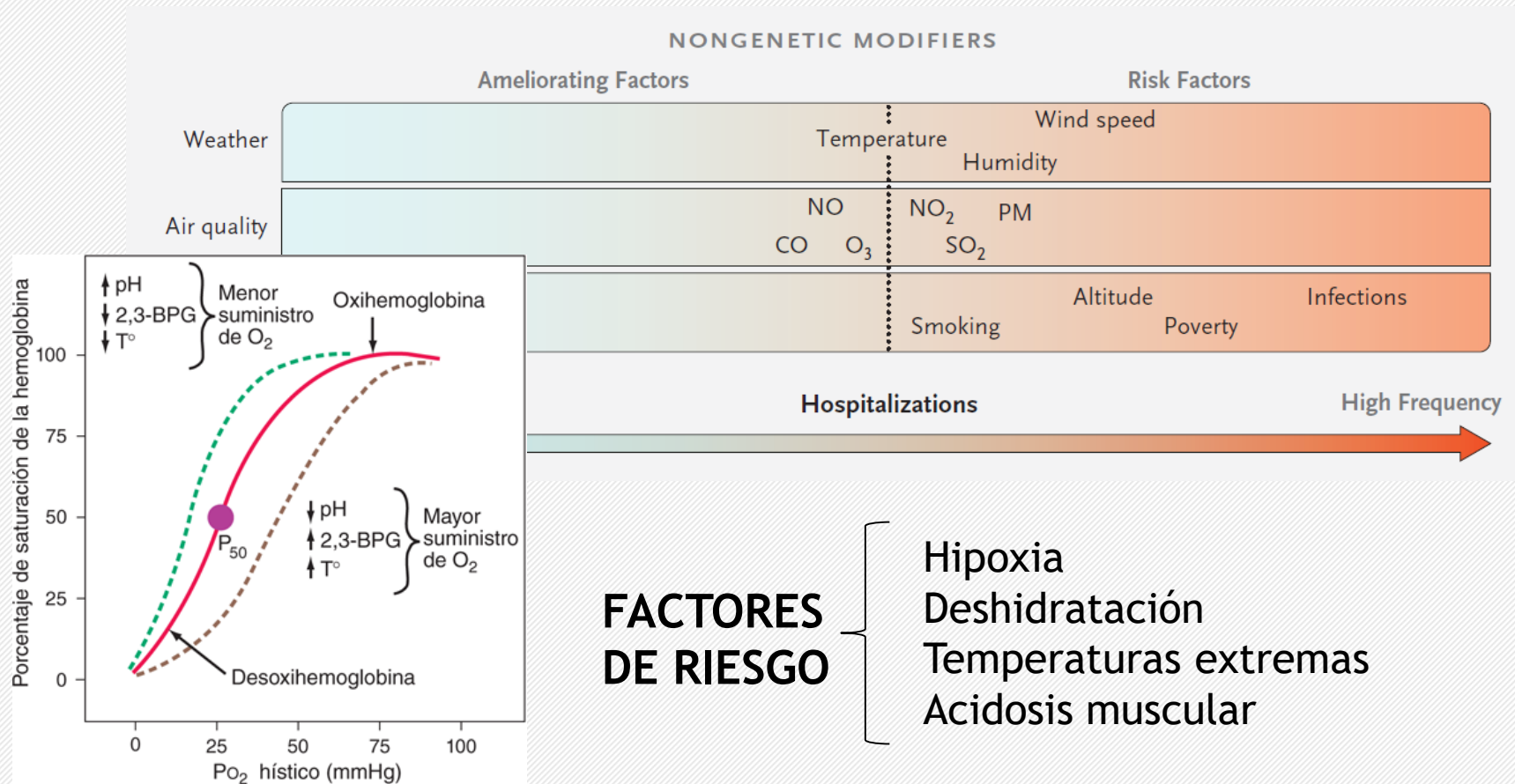
Hemólisis

Vasooclusión

Adhesión celular

Vasoconstricción

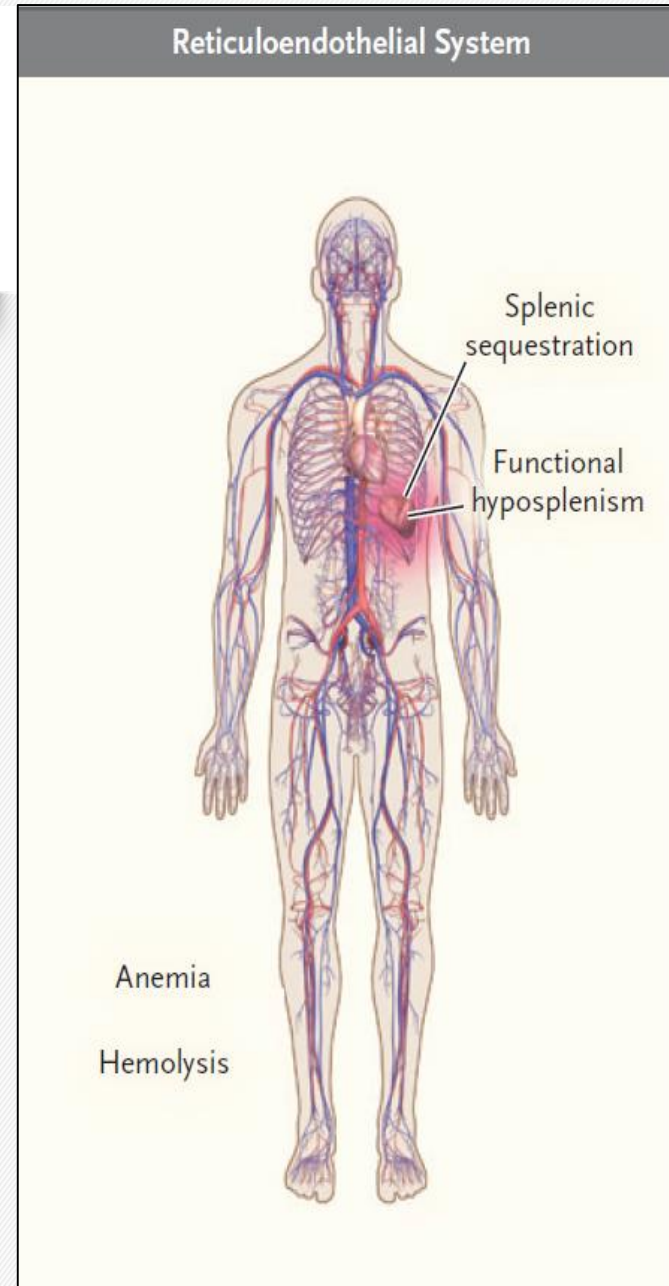
FISIOPATOLOGÍA



COMPLICACIONES

Sistema retículo-endotelial

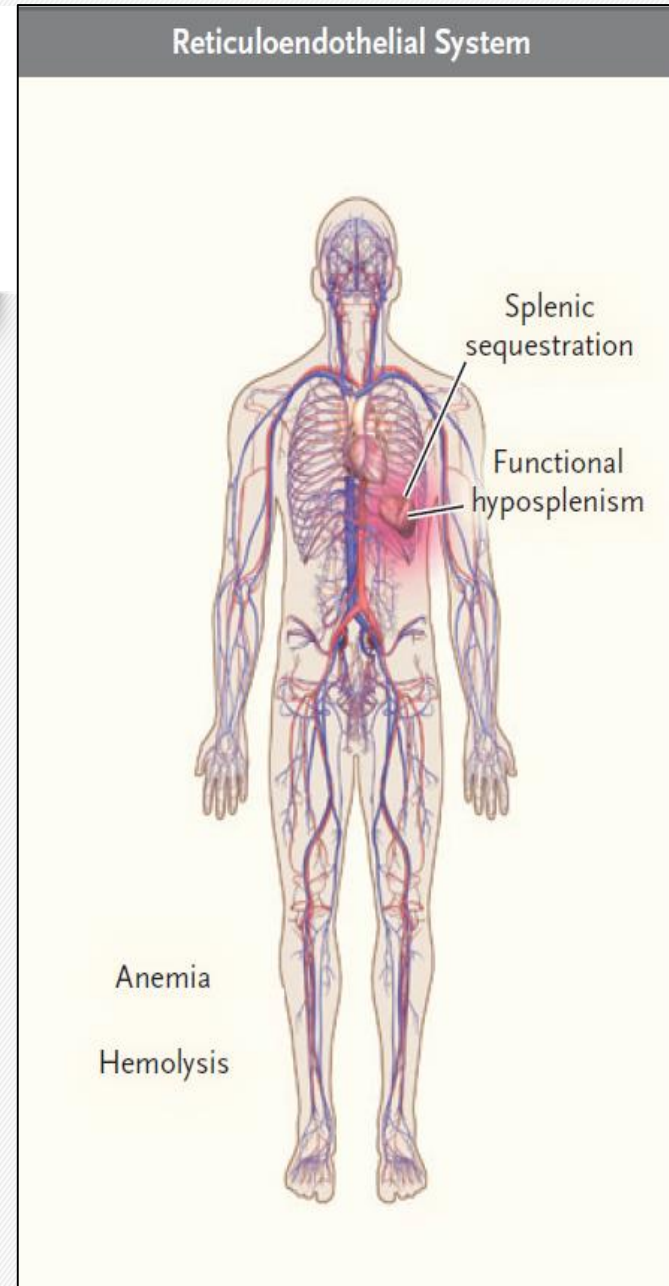
- Afectación del bazo
- Aplasia y anemización transitoria
- Síndrome febril



COMPLICACIONES

Sistema retículo-endotelial

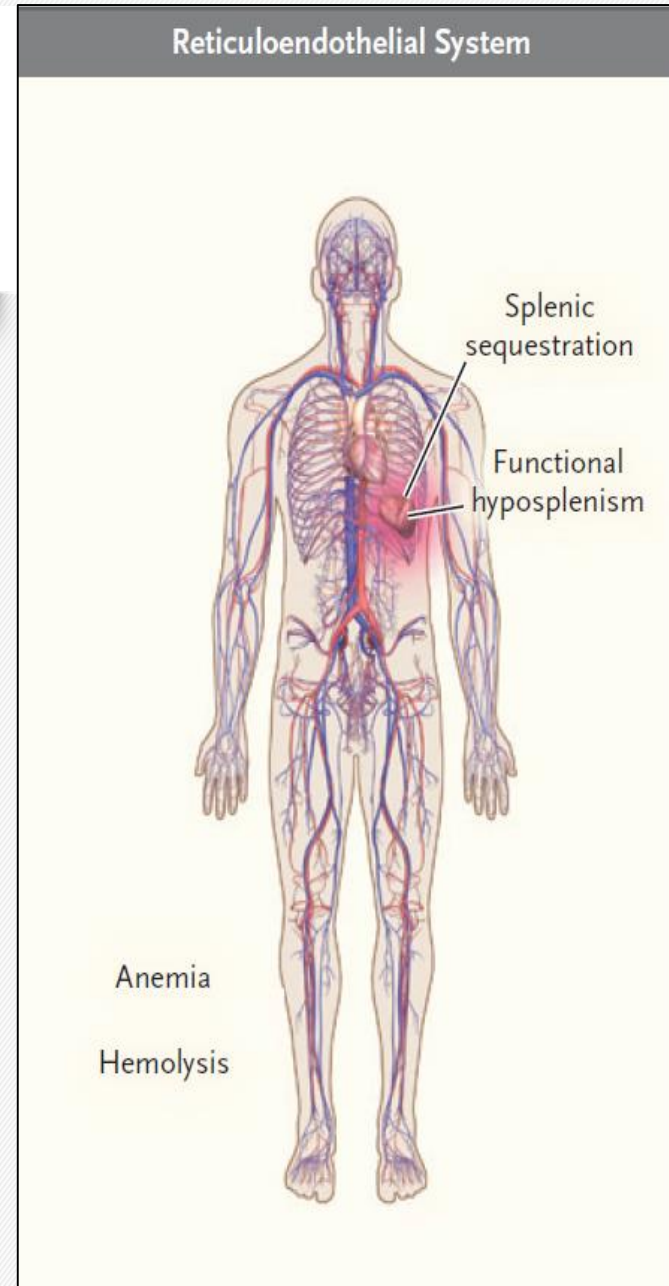
- Afectación del bazo
 - Hipoesplenismo
 - Secuestro esplénico
 - Esplenomegalia crónica
 - Hiperesplenismo
 - Absceso esplénico
 - Infarto masivo esplénico



COMPLICACIONES

Sistema retículo-endotelial

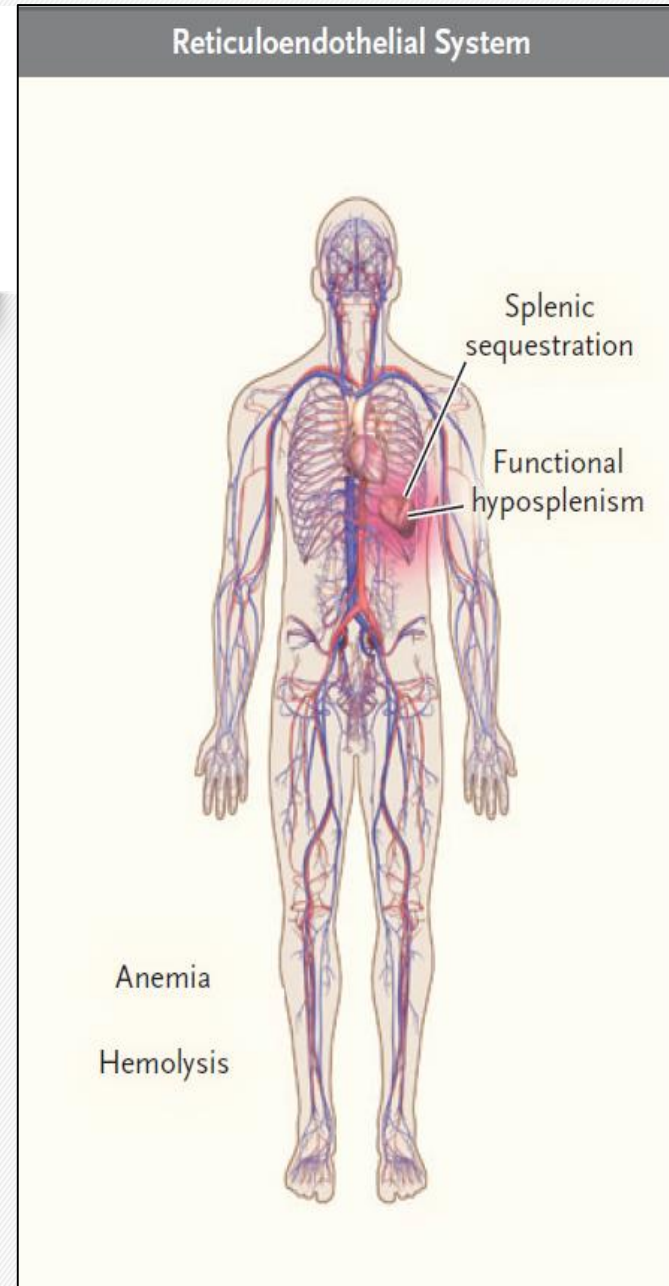
- Afectación del bazo
 - **Hipoesplenismo**
 - Secuestro esplénico
 - Esplenomegalia crónica
 - Hiperesplenismo
 - Absceso esplénico
 - Infarto masivo esplénico



COMPLICACIONES

Sistema retículo-endotelial

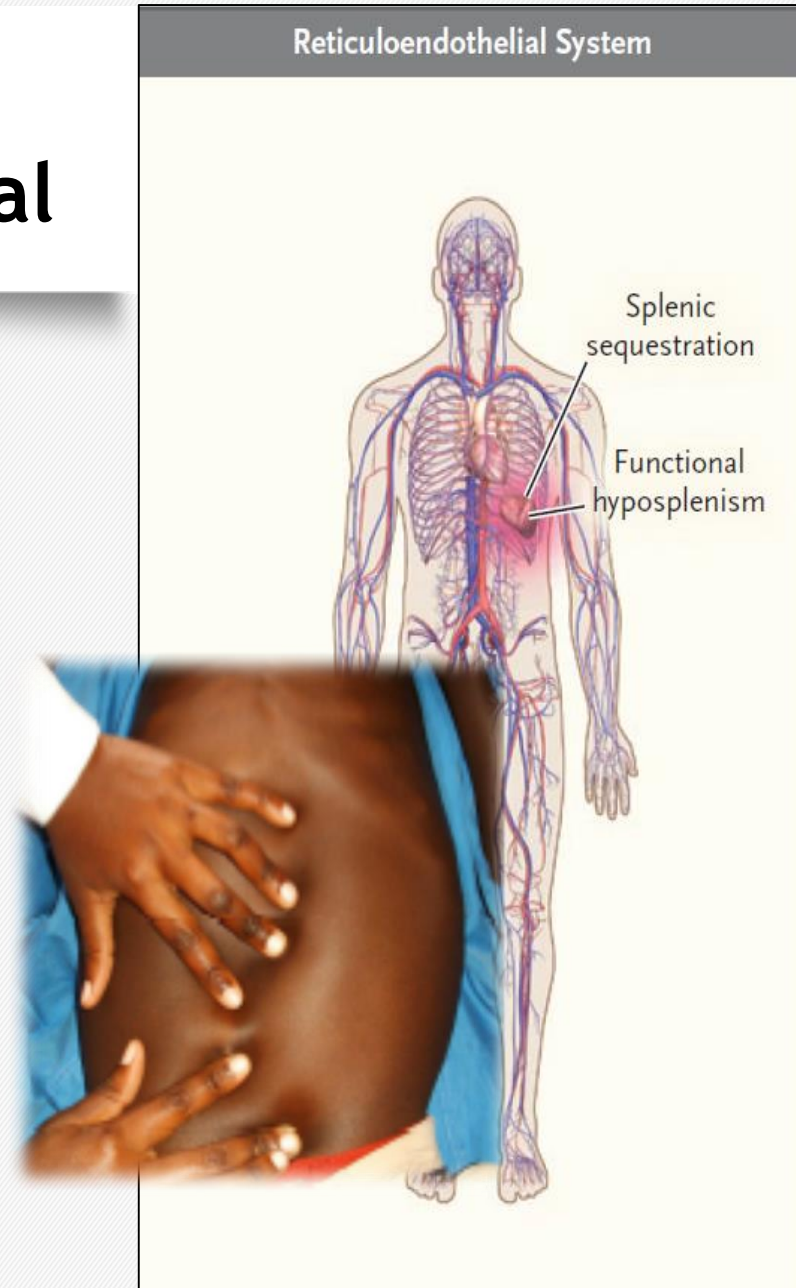
- Afectación del bazo
 - Hipoesplenismo
 - **Secuestro esplénico**
 - Esplenomegalia crónica
 - Hiperesplenismo
 - Absceso esplénico
 - Infarto masivo esplénico



COMPLICACIONES

Sistema retículo-endotelial

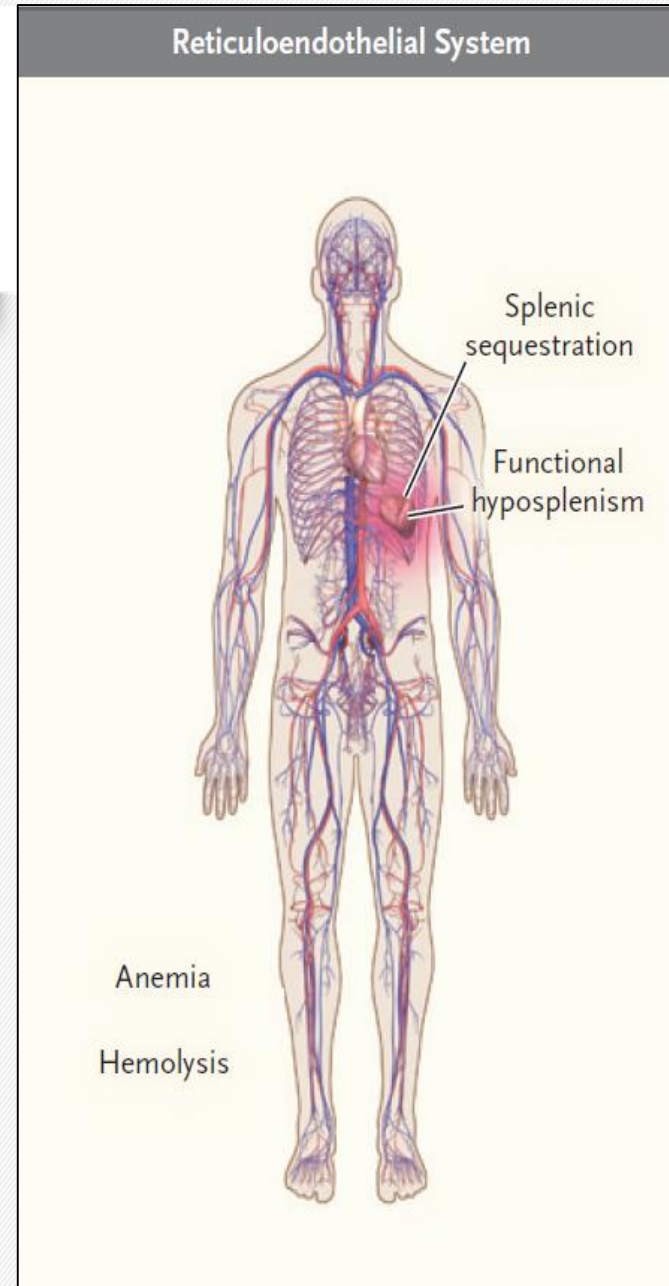
- Afectación del bazo
 - Hipoesplenismo
 - Secuestro esplénico
 - Atrapamiento de sangre
>> **SHOCK HIPOVOLÉMICO**
 - Esplenomegalia, dolor, distensión abdominal, palidez, decaimiento...
 - Niños < 5 años.
2ª causa de muerte en < 10 años
 - **Transfusión MUY URGENTE**



COMPLICACIONES

Sistema retículo-endotelial

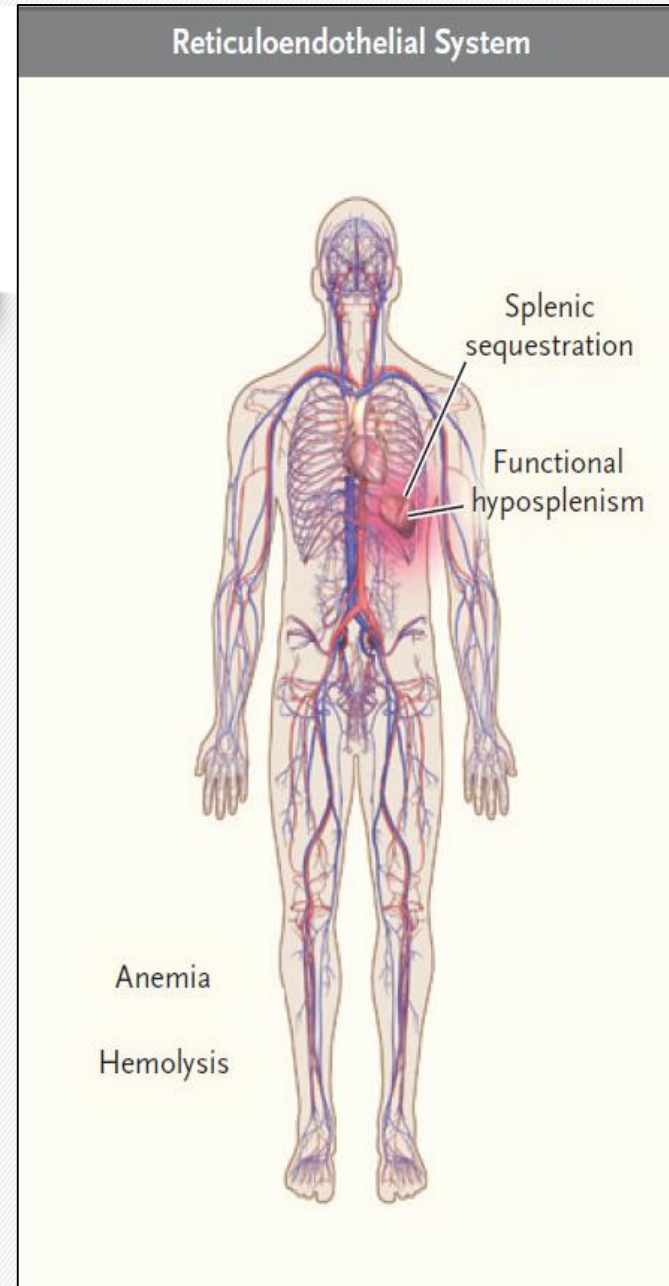
- Afectación del bazo
- Aplasia y anemización transitoria
- Síndrome febril



COMPLICACIONES

Sistema retículo-endotelial

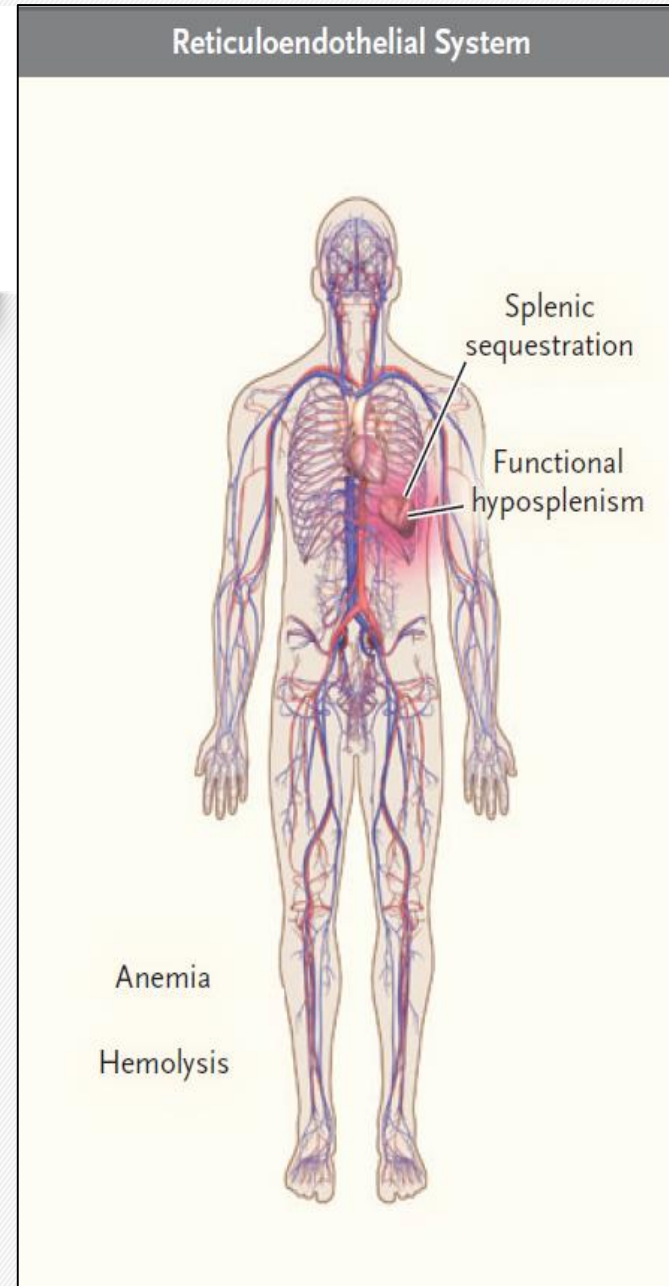
- Afectación del bazo
- Aplasia y anemización transitoria
 - Anemia aguda: descenso > 2 g/dl
- Síndrome febril



COMPLICACIONES

Sistema retículo-endotelial

- Afectación del bazo
- Aplasia y anemización transitoria
- Síndrome febril



COMPLICACIONES

Síndrome febril

- **VIRUS** y/o bacterias encapsuladas
(*Neumococo*, *H. influenzae*, *Salmonella*, *Meningococo*)
- Mayor riesgo: < 1 año, $T^a > 40^{\circ}\text{C}$, mal vacunados
- Complicaciones agudas: STA, crisis vasooclusiva, anemización aguda

COMPLICACIONES

Síndrome febril

La detección de virus o inf. Bacterianas comunitarias



NO CAMBIA EL PLAN DE ACTUACIÓN

COMPLICACIONES

Síndrome febril

La detección de virus o inf. Bacterianas comunitarias

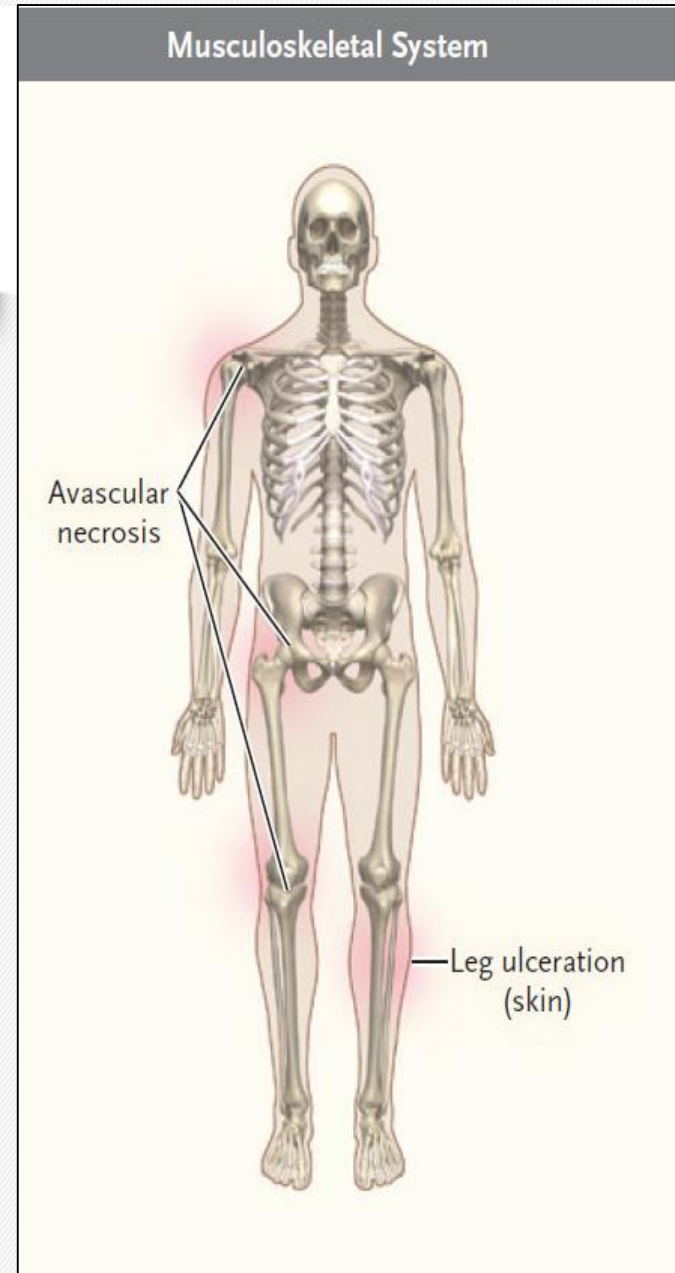


NO CAMBIA EL PLAN DE ACTUACIÓN

- Iniciar antibioterapia en < 60 min de su llegada a Urgencias
 - T. Ambulatorio: Ceftriaxona i.m. (2-4h observación) y control en 24h
 - T. Hospitalizados: Cefotaxima i.v. (150-200 mg/kg/día)
 - Si neumonía o STA → Azitromicina
 - Si meningitis → Vancomicina

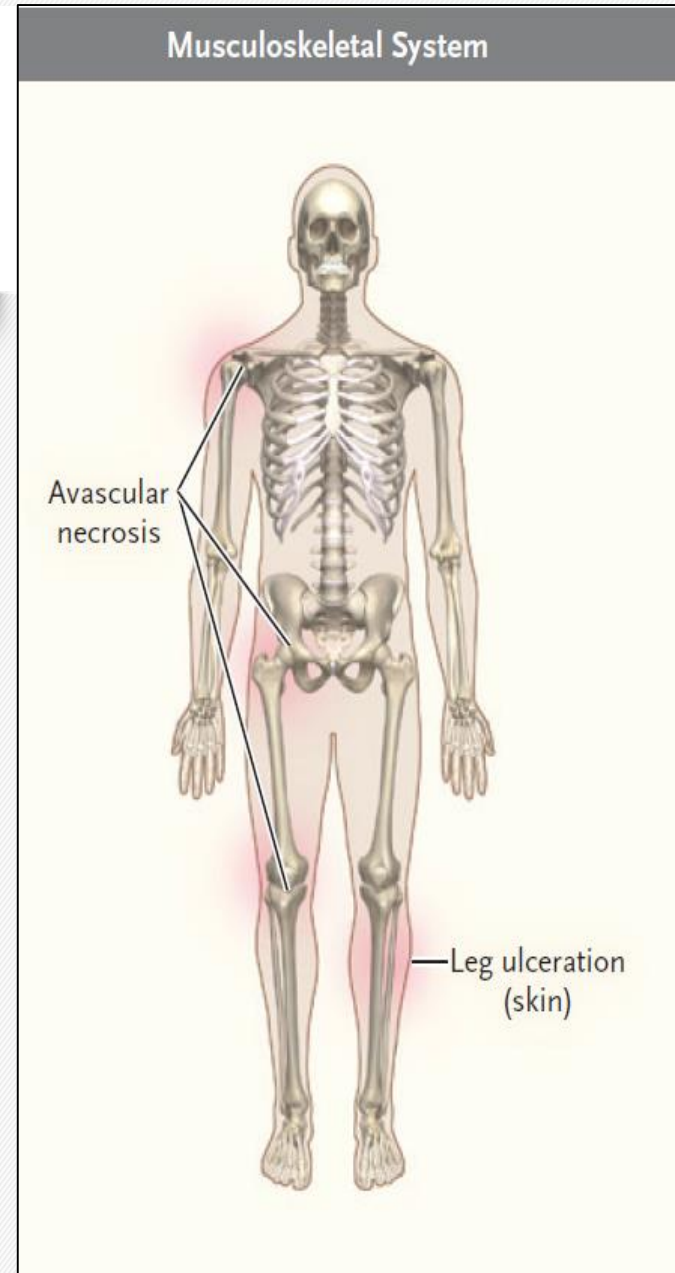
COMPLICACIONES Músculo-esqueléticas

- Dolor agudo vasooclusivo óseo
- Osteomielitis
- Artritis
- Necrosis avascular
- Osteopenia
- Úlceras en piernas



COMPLICACIONES Músculo-esqueléticas

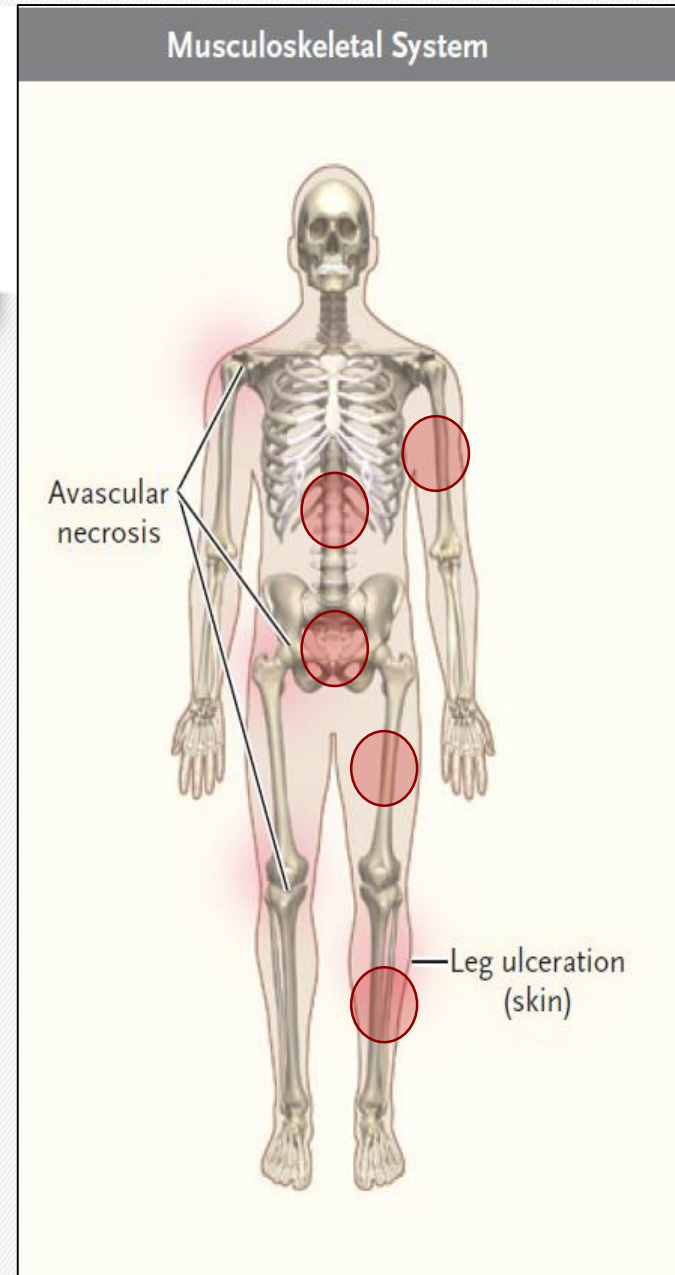
- Dolor agudo vasooclusivo óseo
- Osteomielitis
- Artritis
- Necrosis avascular
- Osteopenia
- Úlceras en piernas



COMPLICACIONES Músculo-esqueléticas

DOLOR AGUDO VASOCLUSIVO ÓSEO:

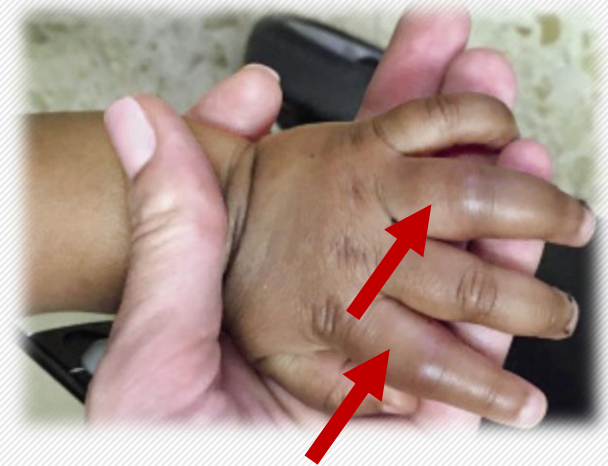- Infartos isquémicos de las trabéculas óseas
- Mas frecuentes en: **Columna vertebral, pelvis y huesos largos** (húmero, tibia y fémur)
- Signos inflamatorios en tejidos blandos
- Dactilitis o síndr. “mano-pie” en < 2 meses
- No secuelas a largo plazo
- Predice manifestaciones graves posteriores



COMPLICACIONES Músculo-esqueléticas

DOLOR AGUDO VASOCLUSIVO ÓSEO:

- Infartos isquémicos de las trabéculas óseas
- Mas frecuentes en: **Columna vertebral, pelvis y huesos largos** (húmero, tibia y fémur)
- **Signos inflamatorios en tejidos blandos**
- **DACTILITIS** o síndr. “mano-pie” en < 2 meses
- No secuelas a largo plazo
- Predice manifestaciones graves posteriores



COMPLICACIONES Músculo-esqueléticas

DOLOR AGUDO VASOCLUSIVO ÓSEO:

- Infartos isquémicos de las trabéculas óseas
- Mas frecuentes en: **Columna vertebral, pelvis y huesos largos** (húmero, tibia y fémur)
- **Signos inflamatorios en tejidos blandos**
- **DACTILITIS** o síndr. “mano-pie” en < 2 meses
- No secuelas a largo plazo
- **Predice manifestaciones graves posteriores**



Dif. respiratoria o fiebre persistente

→ Rx. Tórax (STA)

COMPLICACIONES

Músculo-esqueléticas

DOLOR AGUDO VASOCLUSIVO ÓSEO >> MANEJO DE LAS CRISIS:

1. Hidratación

2. Monitorización

Sat. O₂. Vigilar hipoventilación

Valorar oxigenoterapia si Sat. O₂ < 95% (menor tiempo posible)

3. Analgesia

Si dolor leve - Tratamiento oral: Paracetamol/Ibuprofeno/Metamizol/Ketorolaco

Si dolor grave - Tratamiento endovenoso:

Morfina en bolo o perfusión

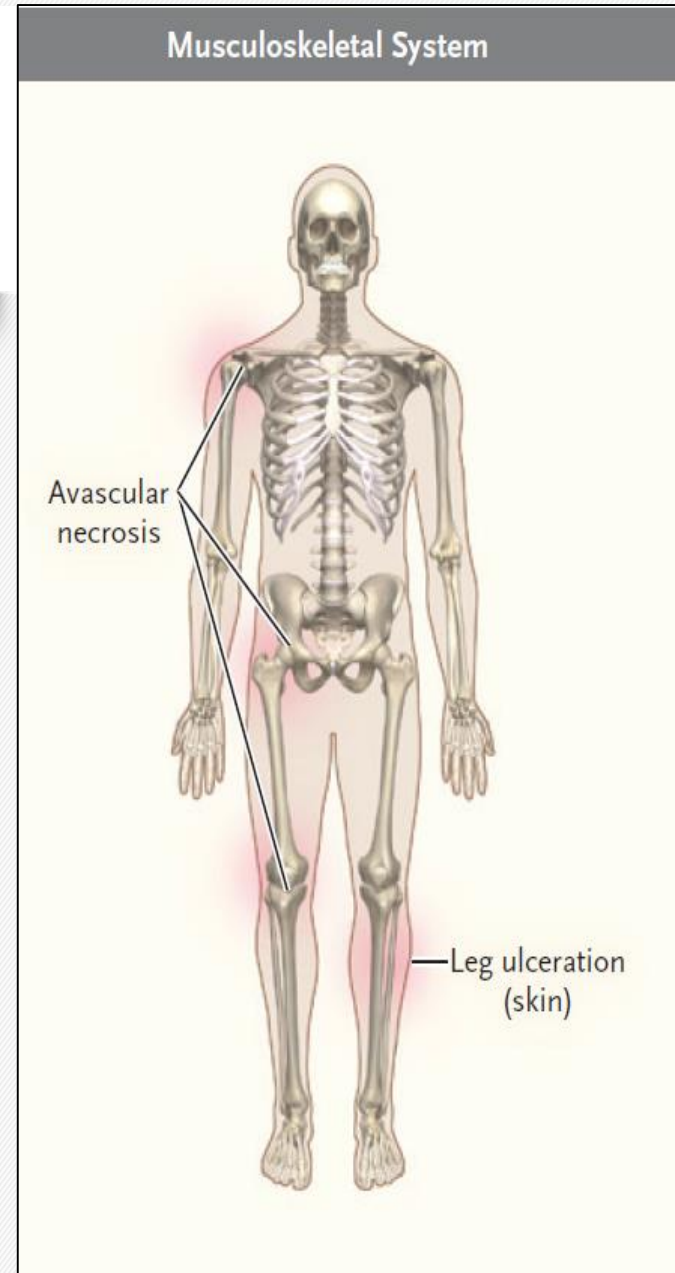
Valorar rescate con Paracetamol/Ibuprofeno o Ketorolaco (si > 12 años).

5. Transfusión simple de CH o exanguinotransfusión

Si anemia aguda o duración > 10 días

COMPLICACIONES Músculo-esqueléticas

- Dolor agudo vasooclusivo óseo
- Osteomielitis
- Artritis
- Necrosis avascular
- Osteopenia
- Úlceras en piernas



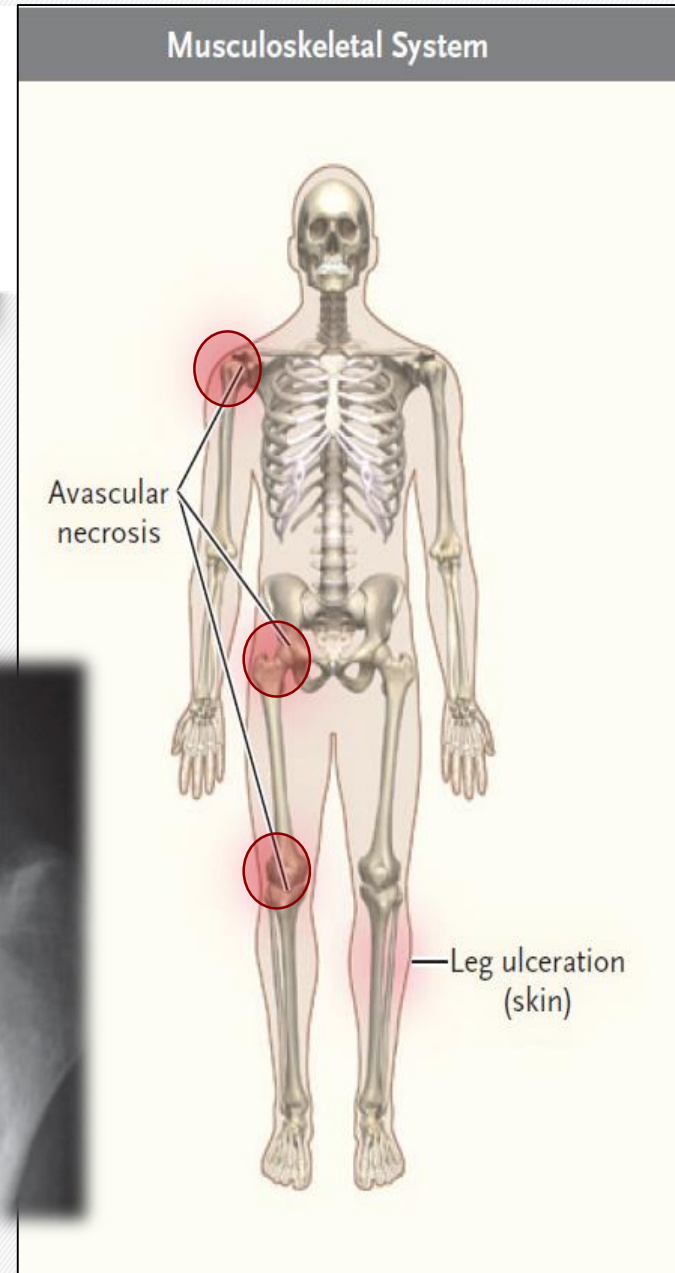
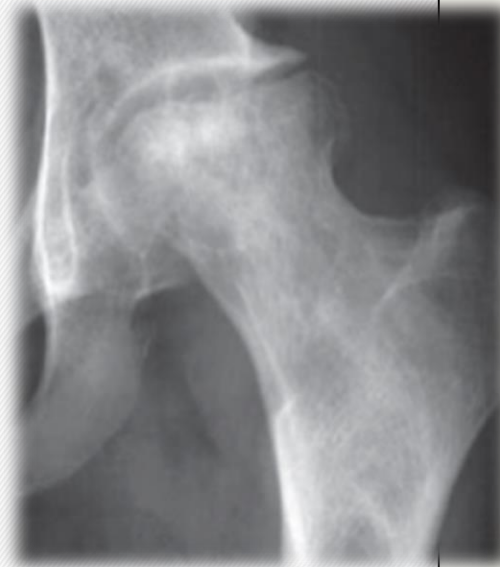COMPLICACIONES Músculo-esqueléticas

DOLOR VASOCLUSIVO ÓSEO vs OSTEOMIELITIS/ARTRITIS:

- El infarto óseo es **50 veces más frecuente**
- Clínica similar (fiebre, leucocitosis y aumento reactantes de fase aguda)
- **Salmonella (70%)**, *S. aureus*, Neumococo, *H. influenzae*, Meningococo
- Pruebas complementarias:
 - Rx. Simple de la zona, ecografía, RM y gammagrafía ósea con Tc99
- Antibioterapia empírica:
 - **CEFOTAXIMA** (150 mg/kg/día iv) + **CLOXACILINA** (100 mg/Kg/día iv)

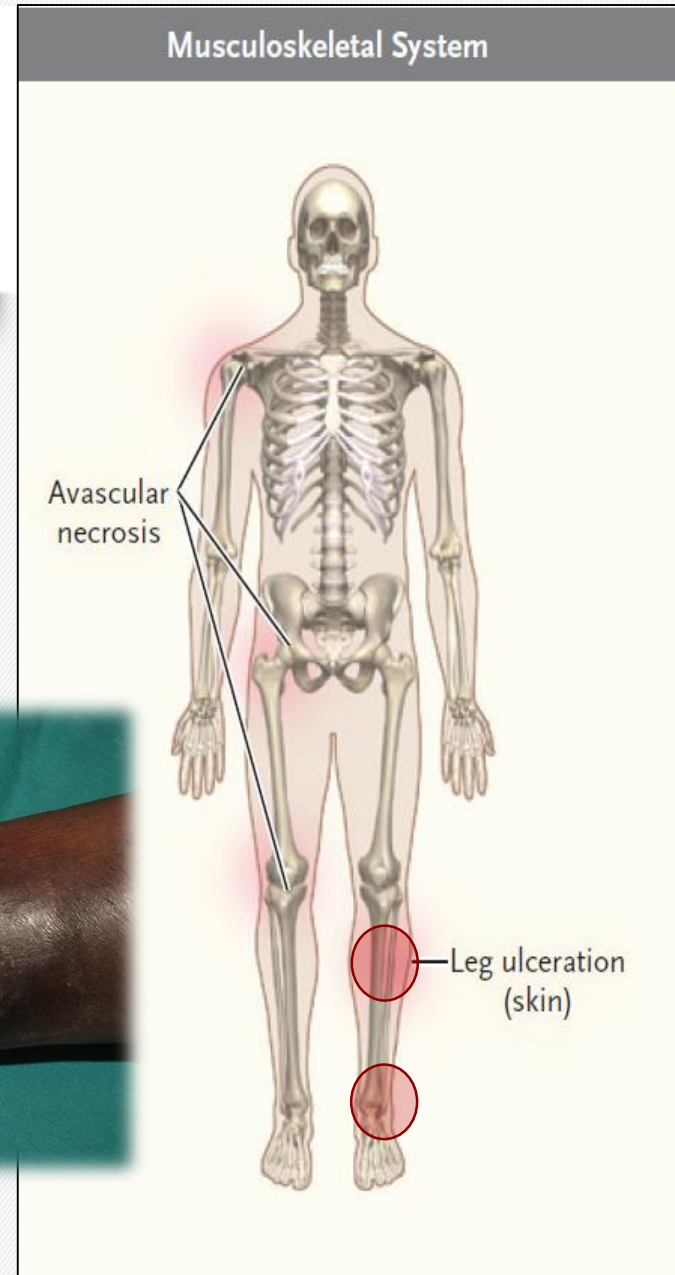
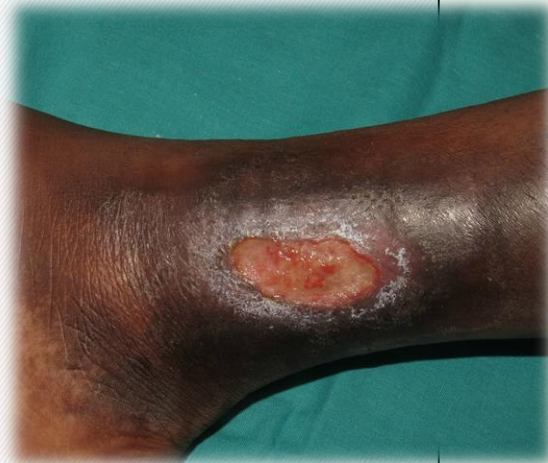COMPLICACIONES Músculo-esqueléticas

- Dolor agudo vasooclusivo óseo
- Osteomielitis
- Artritis
- Necrosis avascular
- Osteopenia
- Úlceras en piernas



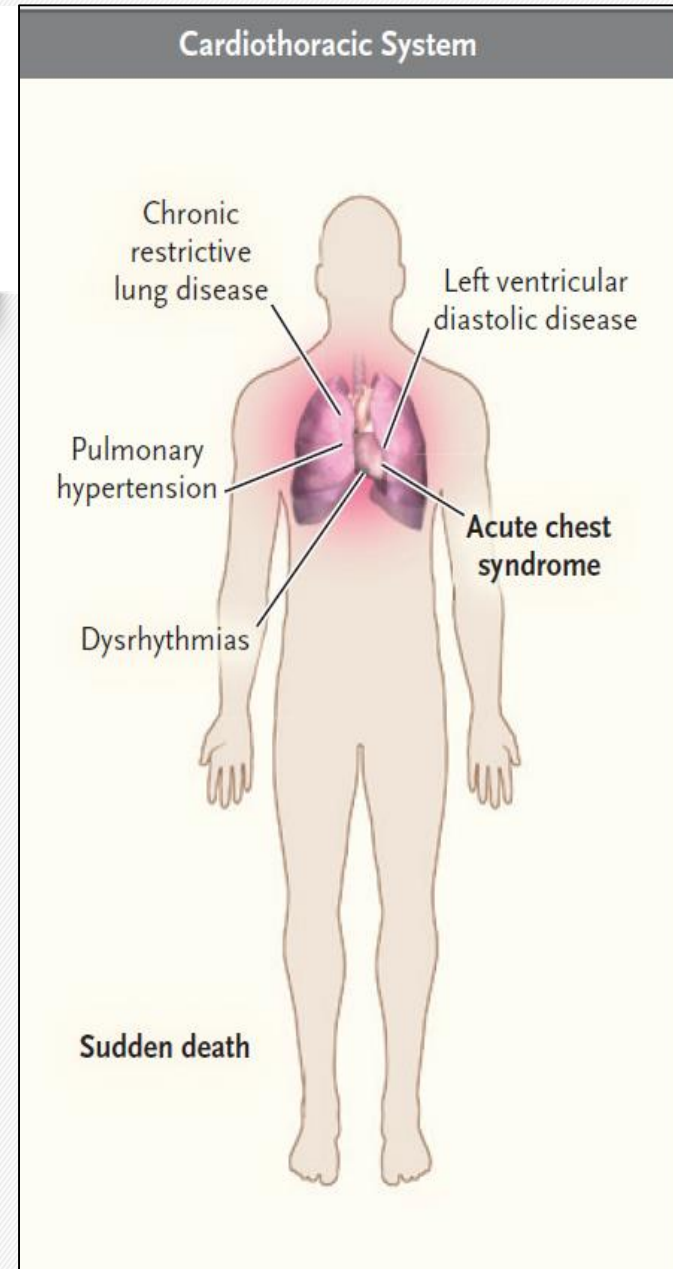
COMPLICACIONES Músculo-esqueléticas

- Dolor agudo vasooclusivo óseo
- Osteomielitis
- Artritis
- Necrosis avascular
- Osteopenia
- Úlceras en piernas



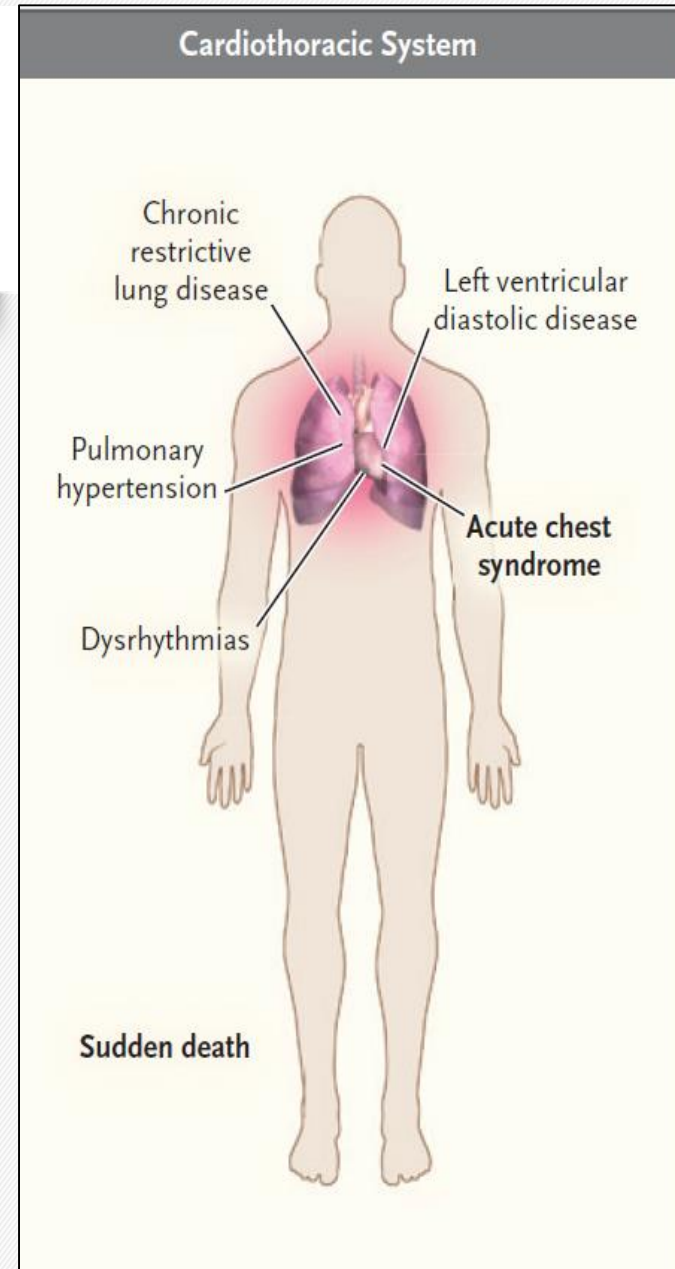
COMPLICACIONES Cardio-torácicas

- “Hipertensión arterial relativa”
- Hipertensión pulmonar
- Fibrosis pulmonar
- Asma y sibilancias recurrentes
- Trastornos respiratorios del sueño
- Síndrome torácico agudo



COMPLICACIONES Cardio-torácicas

- “Hipertensión arterial relativa”
- Hipertensión pulmonar
- Fibrosis pulmonar
- Asma y sibilancias recurrentes
- Trastornos respiratorios del sueño
- Síndrome torácico agudo

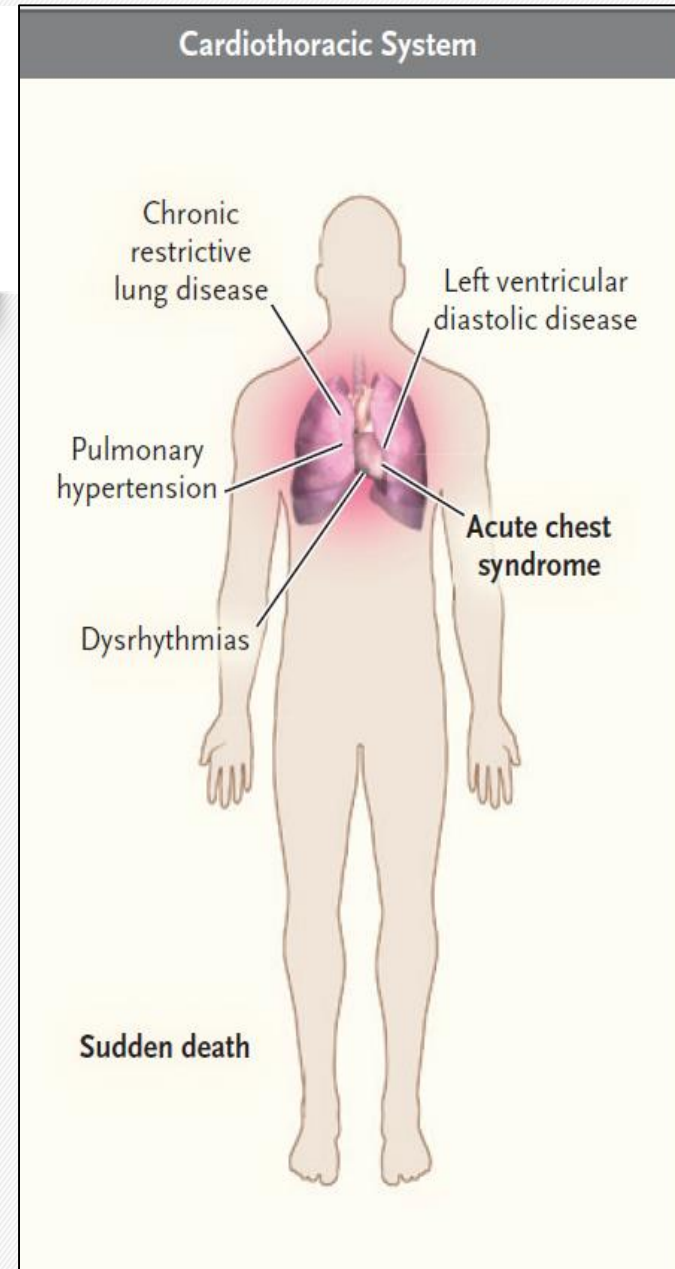


COMPLICACIONES Cardio-torácicas

SÍNDROME TORÁCICO AGUDO:

Infiltrado en Rx. Tórax + Síntomas respiratorios
± Hipoxemia ± Fiebre

- FR: **Hipoventilación y/o hipoxemia, crisis vasooclusiva.** Edad 2-4 años. Invierno.
- **VIRUS.** Otros: Chlamydophila pneumoniae, M. pneumoniae, S. aureus y Neumococo.
- Dx Dif. Tromboembolismo pulmonar y embolismo graso si empeoramiento.
- **PUEDE ASOCIAR ACV**



COMPLICACIONES Cardio-torácicas

SINDROME TORÁCICO AGUDO >> MANEJO DE LAS CRISIS:

1. Hidratación

2. Monitorización

Sat. O₂. Vigilar anemia, hipoxia y broncoespasmo
Oxigenoterapia si Sat. O₂ < 95% (menor tiempo posible)
Valorar broncodilatadores y soporte ventilatorio

3. Analgesia

4. Antibioterapia

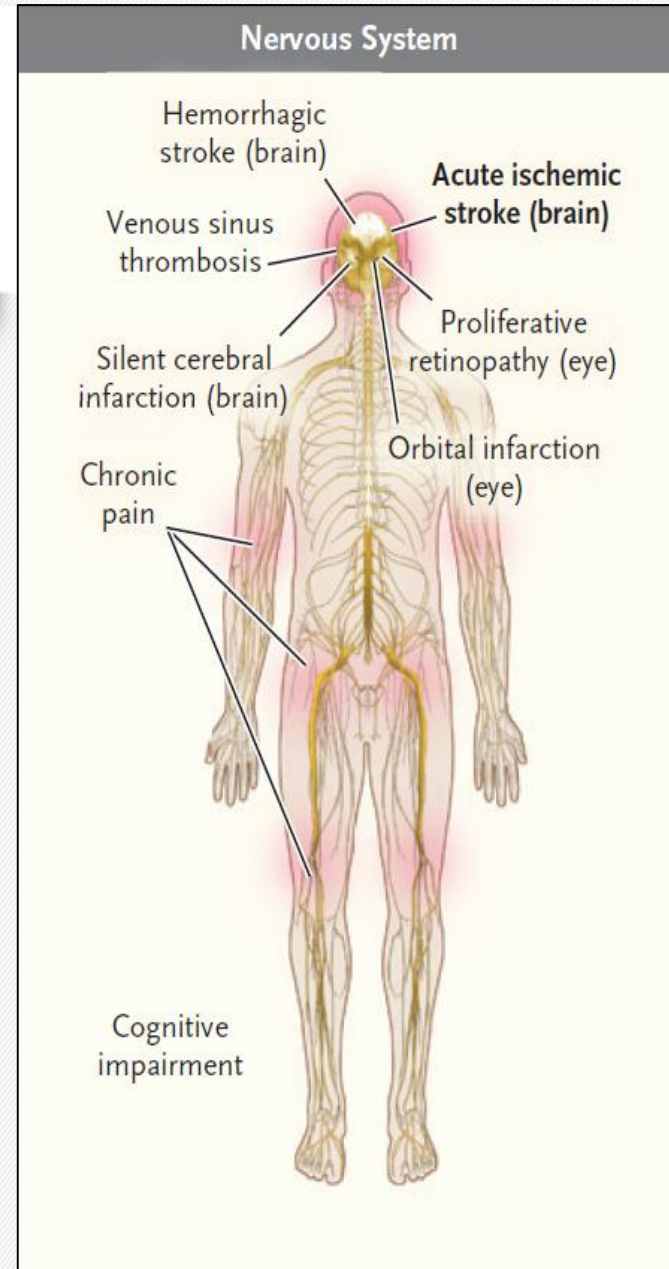
Amoxicilina-clavulánico / Cefotaxima
+ Azitromicina

5. Transfusión simple de CH o exanguinotransfusión

Elevar el Hto al 30% o la Hb a 10-11 g/dL
Objetivo HbS < 30%

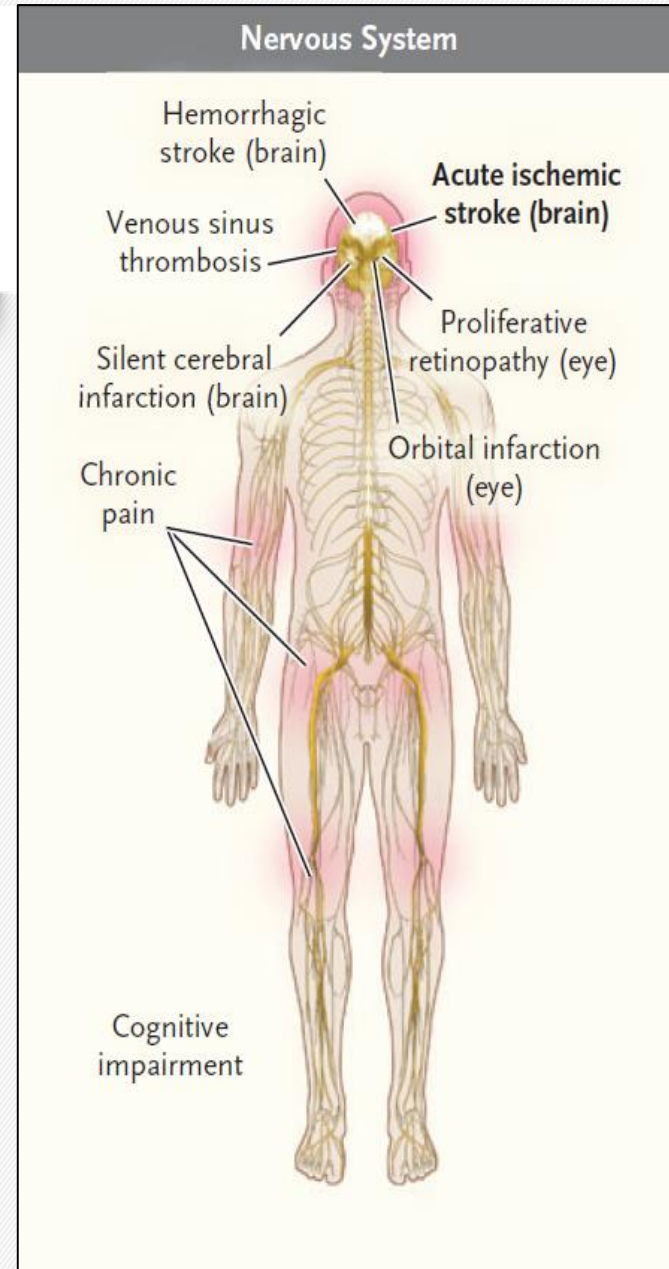
COMPLICACIONES Neurológicas

- Accidente cerebrovascular agudo (ACV)
- Infartos silentes
- Vasculopatía cerebral de grandes vasos
- Epilepsia
- Trombosis del seno venoso
- Sínd. Encefalopatía posterior reversible
- Cefalea recurrente
- Afectación ocular



COMPLICACIONES Neurológicas

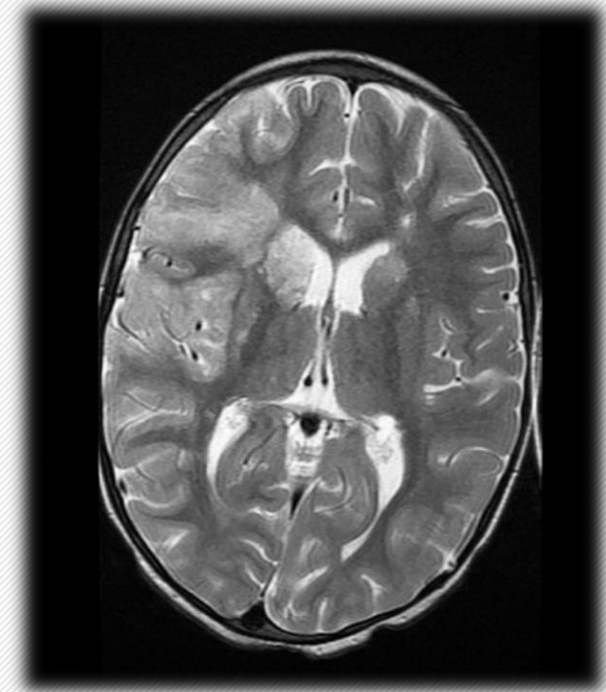
- Accidente cerebrovascular agudo
- Infartos silentes
- Vasculopatía cerebral de grandes vasos
- Epilepsia
- Trombosis del seno venoso
- Sínd. Encefalopatía posterior reversible
- Cefalea recurrente
- Afectación ocular



COMPLICACIONES Neurológicas

ACCIDENTE CEREBROVASCULAR AGUDO:

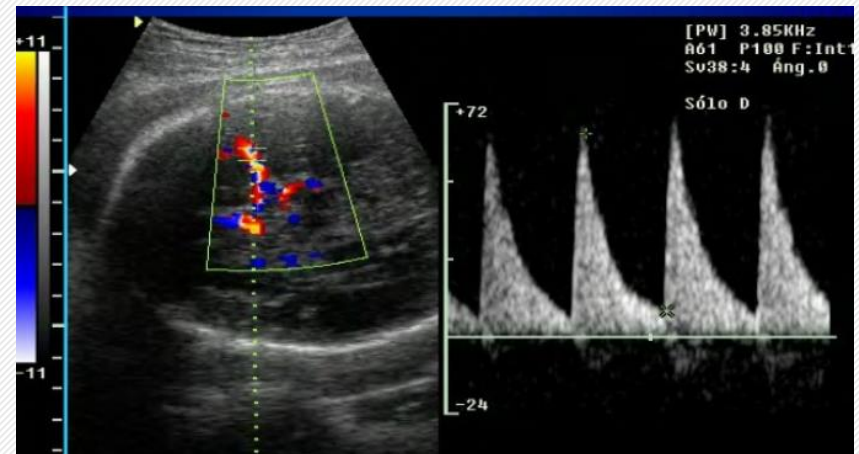- 11% antes de los 20 años
Pico incidencia: Entre 2 y 5 años
- Más frecuente ACVA tipo isquémico
- Clínica:
 - Síntomas y/o signos neurológicos focales
 - Convulsiones
 - Cefalea
 - Alteración del nivel de conciencia
- Prueba neuroimagen inmediata: RM o TC
- Transfusión simple de CH o exanguinotransfusión



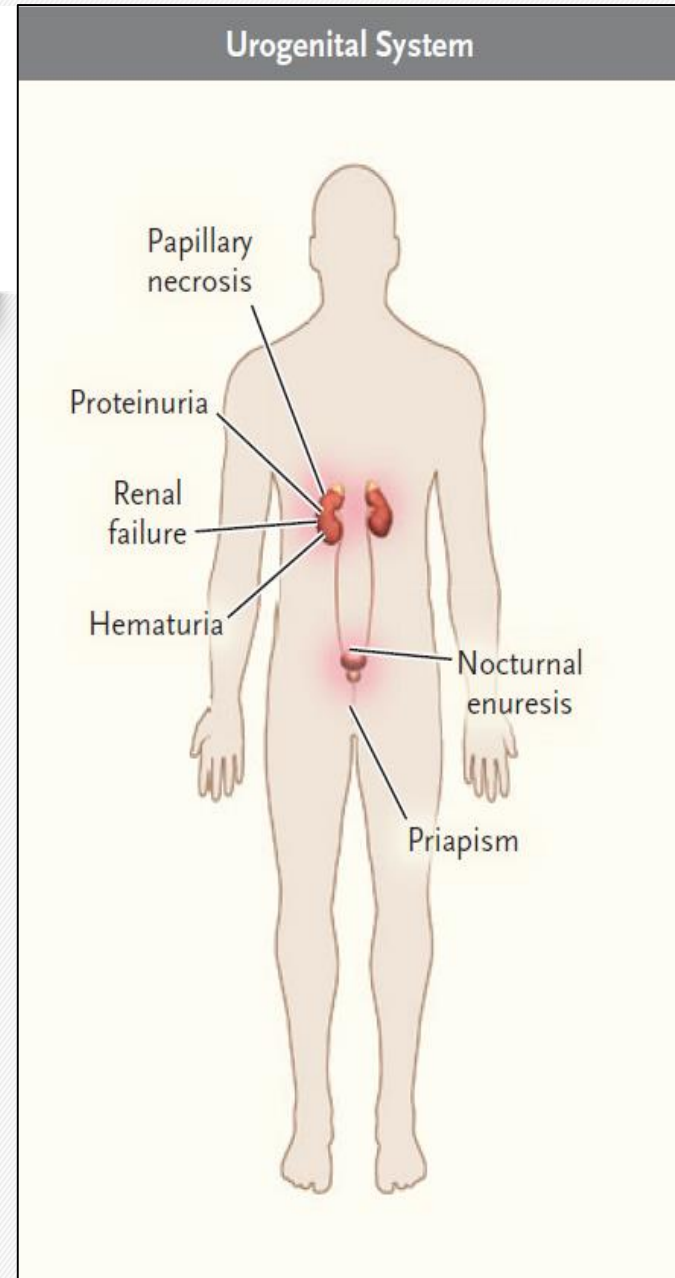
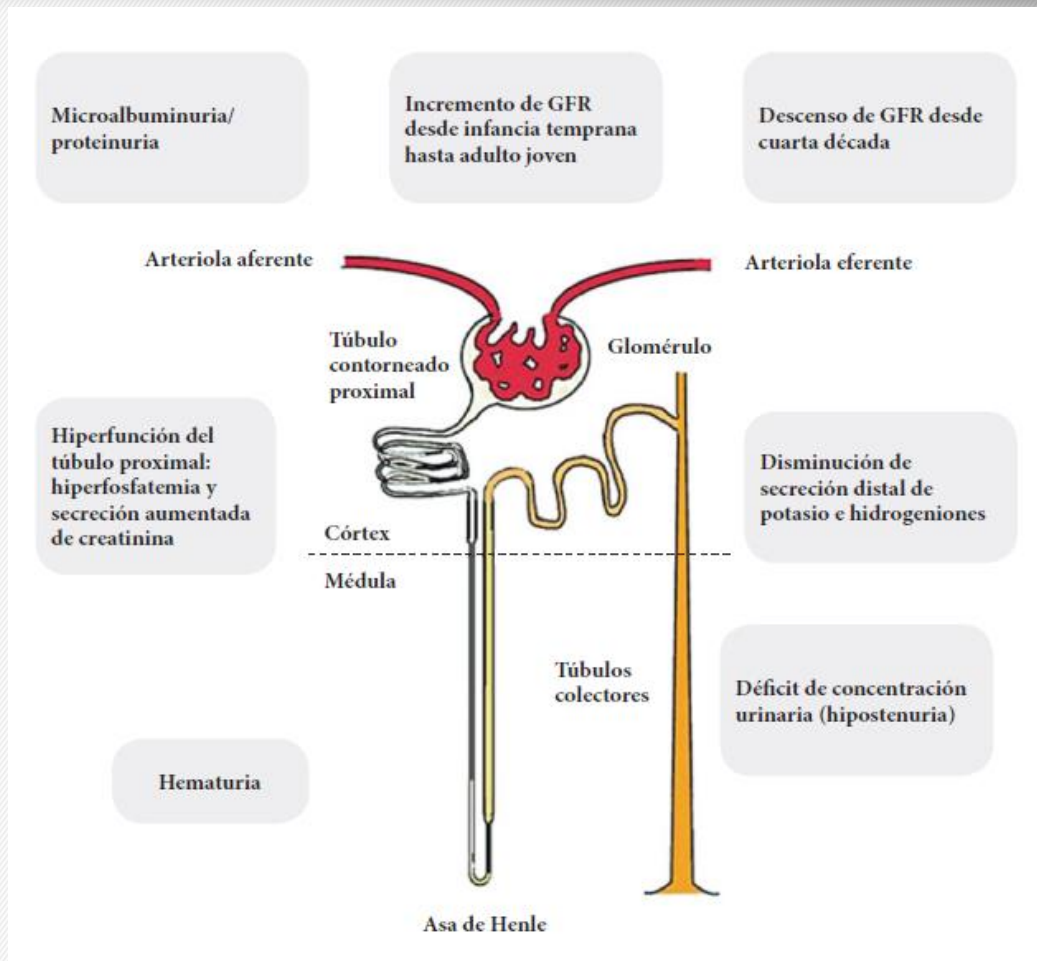
COMPLICACIONES Neurológicas

ACCIDENTE CEREBROVASCULAR AGUDO:

- Prevención:
 - **ECO TRANSCRANEAL** (control anual)
Normal si < 150 cm/seg,
 - Terapia de transfusión crónica
 - Hidroxiurea
 - Transplante de M.O.



COMPLICACIONES Renales y urológicas



COMPLICACIONES

Renales y urológicas

PRIAPISMO:

- Fenómeno vasooclusivo en la circulación peneana: erección dolorosa
- 40-80% de varones con ECF antes de los 20 años
- Puede originar disfunción eréctil
- **Riesgo aumentado de ACV en los siguientes 10 días**
- Manejo del episodio:

Hidratación

Analgesia

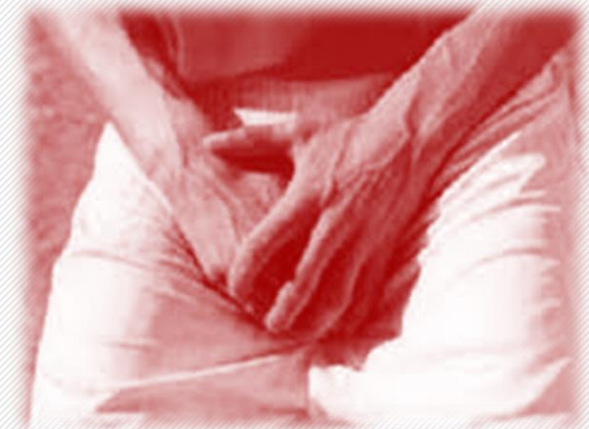Ejercicio suave

Micciones frecuentes

Baño agua caliente

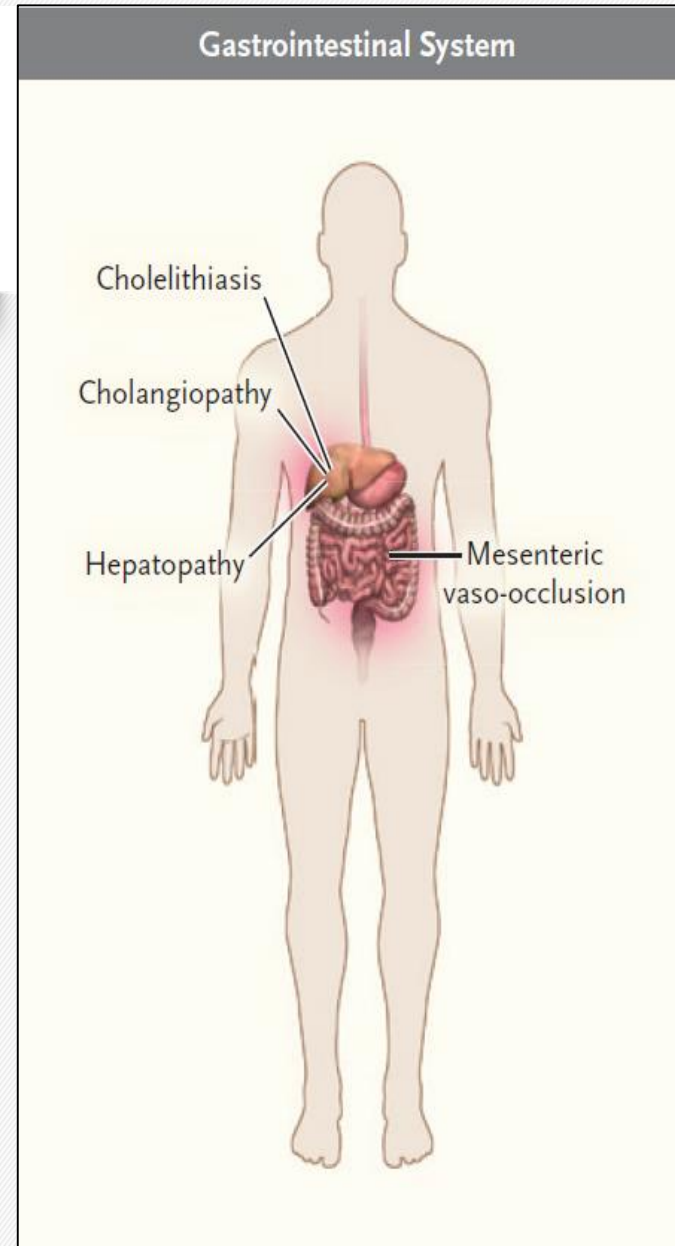
No aplicar frío

Avisar Urología



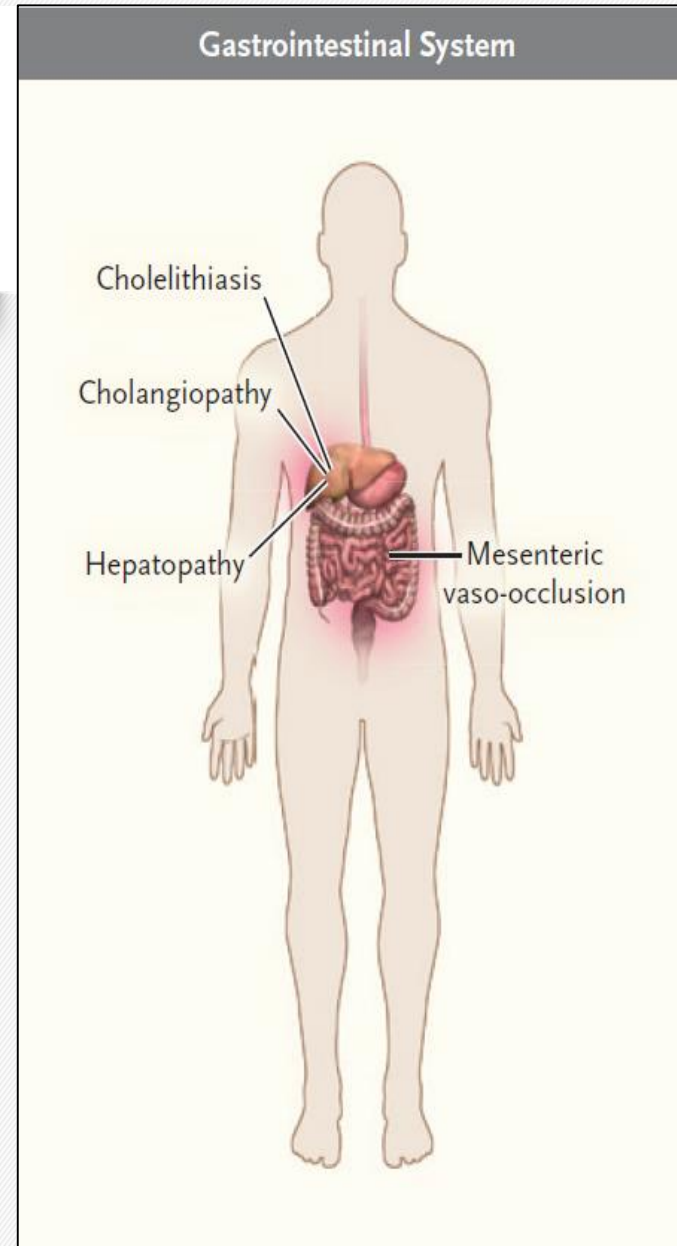
COMPLICACIONES Gastrointestinales

- Dolor abdominal agudo:
 - Crisis vasooclusiva abdominal
 - Síndrome del cuadrante abdominal superior derecho
- Complicaciones crónicas:
 - Litiasis biliar
 - Hepatitis crónica
 - Sobrecarga hepática de hierro
 - Colestasis crónica



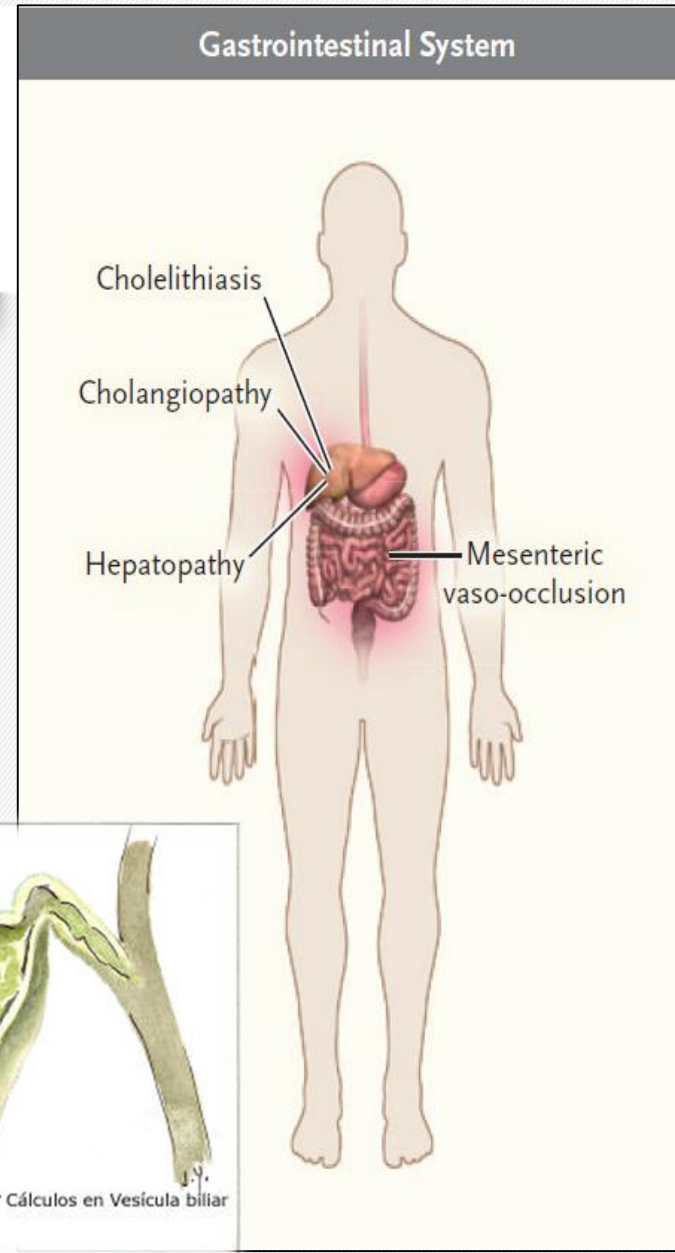
COMPLICACIONES Gastrointestinales

- Dolor abdominal agudo:
 - Crisis vasooclusiva abdominal
 - Síndrome del cuadrante abdominal superior derecho



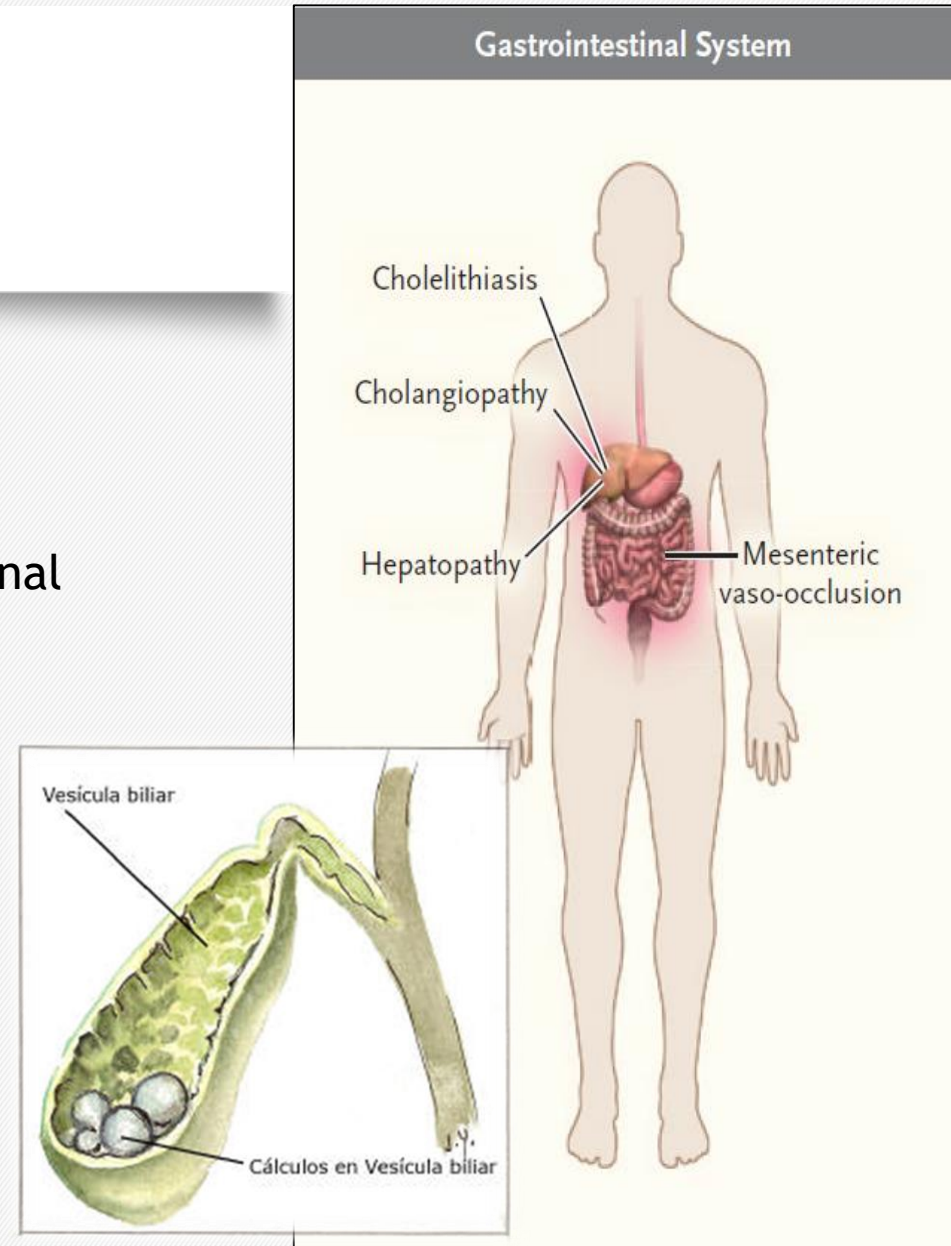
COMPLICACIONES Gastrointestinales

- Dolor abdominal agudo:
 - Crisis vasooclusiva abdominal
 - **Síndrome del cuadrante abdominal superior derecho**
 - Cólico biliar, coledocolitiasis y colecistitis
 - Crisis aguda hepática, secuestro hepático y colestasis intrahepática
 - Hepatitis viral



COMPLICACIONES Gastrointestinales

- Dolor abdominal agudo:
 - Crisis vasooclusiva abdominal
 - Síndrome del cuadrante abdominal superior derecho
- Complicaciones crónicas:
 - Litiasis biliar
 - Hepatitis crónica
 - Sobrecarga hepática de hierro
 - Colestasis crónica

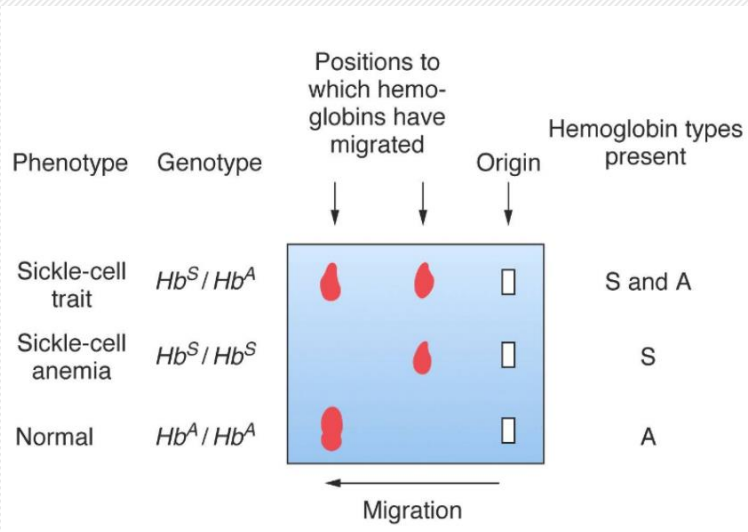


DIAGNÓSTICO

- **Cribado neonatal**
- **Sospecha ECF:**
 - Antecedentes familiares
 - Cribado poblacional
 - Clínica sugestiva

DIAGNÓSTICO

- **Cribado neonatal**
- **Sospecha ECF:**
Antecedentes familiares
Cribado poblacional
Clínica sugestiva



Pruebas diagnósticas:

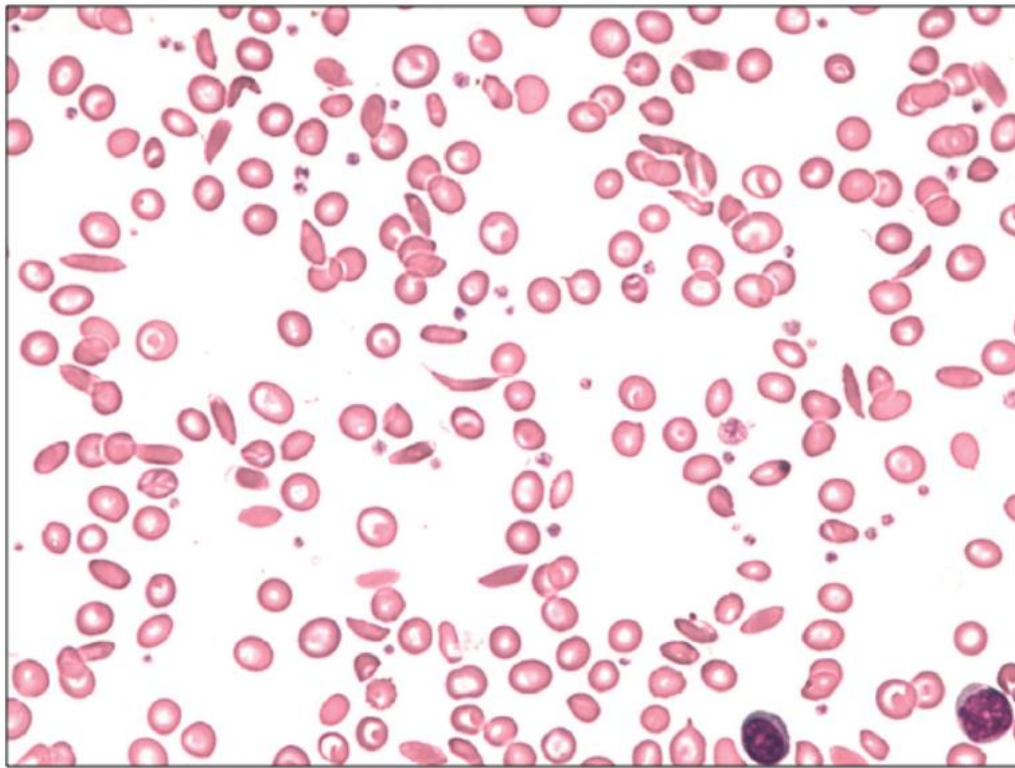
- **Hemograma:**
 - Hb disminuida (5-11 g/dl).
 - Reticulocitos aumentados
 - Trombocitosis y leucocitosis (PMN)
- **Frotis S.P.:** Hematíes falciformes y signos de hipoesplenismo
- **Bioquímica sanguínea:** Hiperbilirrubinemia de predominio indirecto, aumento de LDH, haptoglobina baja e hiperuricemia
- **Electroforesis Hb** (HPLC, electroforesis,...)
- **Prueba de falciformación**

DIAGNÓSTICO

Tabla 2.4. Diagnóstico diferencial para síndromes de células falciformes

SÍNDROME	Genotipo	Neonato	HbA	HbS	HbF [®]	HbA ₂ ^{**}	HbC	Hb	VCM
Homocigoto	SS	FS	0	80-95	2-25	<3,5	0	6-9	80-100 [†]
Falciforme-β tal	Sβ ⁰	FS	0	80-92	2-15	3,5-7,0	0	6-10	60-75
Falciforme-HbC	SC	FSC	0	45-50	1-5	(**)	45-50	9-15	70-85
Falciforme-β ⁺ tal	Sβ ⁺	FSA o FS ^(*)	5-30	65-90	2-10	3,5-6,0	0	9-15	70-80
Rasgo falciforme	AS	FAS	50-60	35-45	<2	<3,5	0	12-15	80-94 [†]
Normal	AA	FA	95-98	0	<2	<3,5	0	12-15	80-94

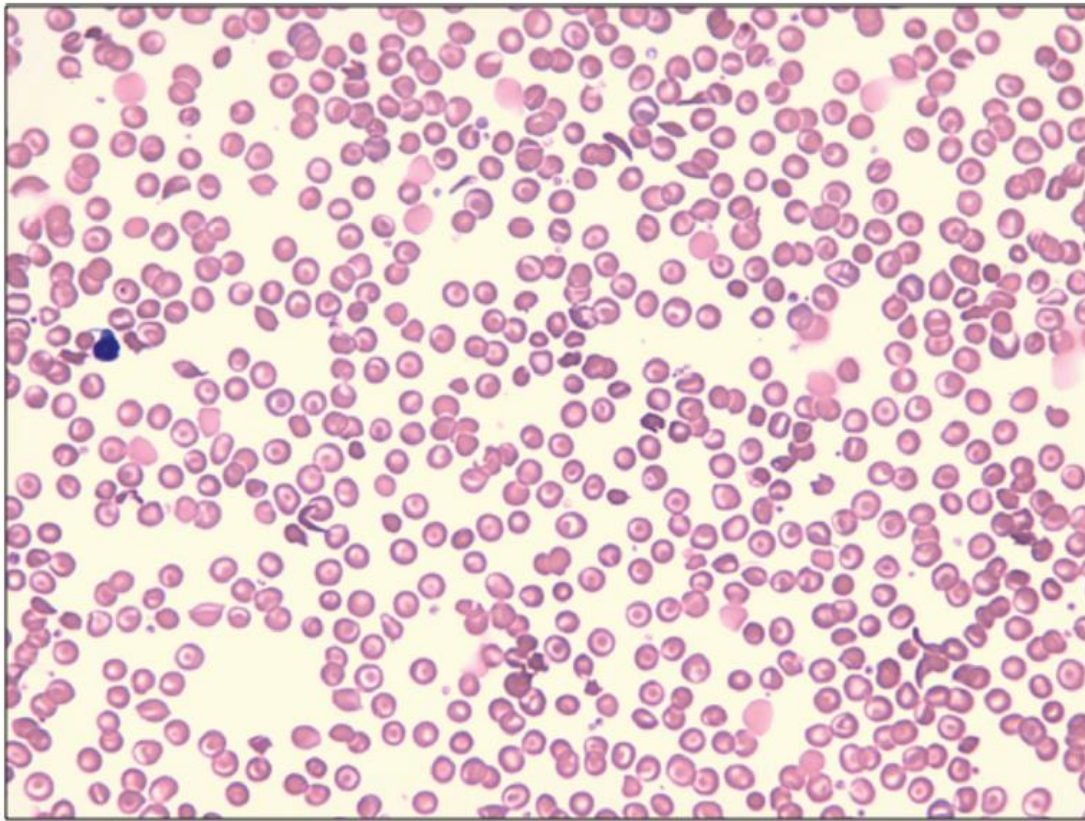
DIAGNÓSTICO



Frotis S.P. (tinción
de Wright):

Hematías en forma
de hoz

DIAGNÓSTICO



Frotis S.P. (tinción de Wright):

Dianocitos
hematíes falciformes

TRATAMIENTO

Tratamiento basal

- Profilaxis infecciosa: Penicilina V
- Vitamina D: 800 UI/día
- Ác. Fólico (no precisa)
- Actualizar calendario vacunal
+ Neumococo y Meningococo

TRATAMIENTO

Hidroxiurea

- Citostático inhibidor de la ribonucleótido reductasa
- Indicado en pacientes > 9 meses con HbSS y HbSbeta0
- **Produce eritropoyesis inmadura >> Aumenta la HbF**
- No tratamiento curativo. **Reduce complicaciones** (crisis vasooclusivas, STA, ingresos y transfusiones)
- Alternativa a la transfusión crónica
- Precisa monitorización por mielosupresión reversible
- Teratogenicidad. Necesaria contracepción

TRATAMIENTO

Hemoterapia

- Tratamiento y prevención de complicaciones
(Disminuye %HbS y corrige anemia)

- Modos:

Transfusión simple

Exanguinotransfusión manual

Eritrocitoaféresis

TRATAMIENTO Hemoterapia

- **Tratamiento y prevención**
(Disminuye %HbS y corrige anemia)

- Modos:

Transfusión simple

Exanguinotransfusión manual

Eritrocitoaféresis

Complicaciones:

1. **Hiperviscosidad** → Crisis vasooclusiva
(Máx. Hb 10-11 g/dl (Htc 30-33%))
2. **Reacciones transfusionales:**
 - **ALOI NMUNIZACIÓN:** Reacción hemolítica tardía. Coombs +
 - **SÍNDROME HIPERHEMOLÍTICO (EMERGENCIA).** Coombs -
3. **Sobrecarga férrica**
4. **Infecciones**

TRATAMIENTO Hemoterapia

- **Tratamiento y prevención**
(Disminuye %HbS y corrige anemia)

- Modos:

Transfusión simple

Exanguinotransfusión manual

Eritrocitoaféresis

Complicaciones:

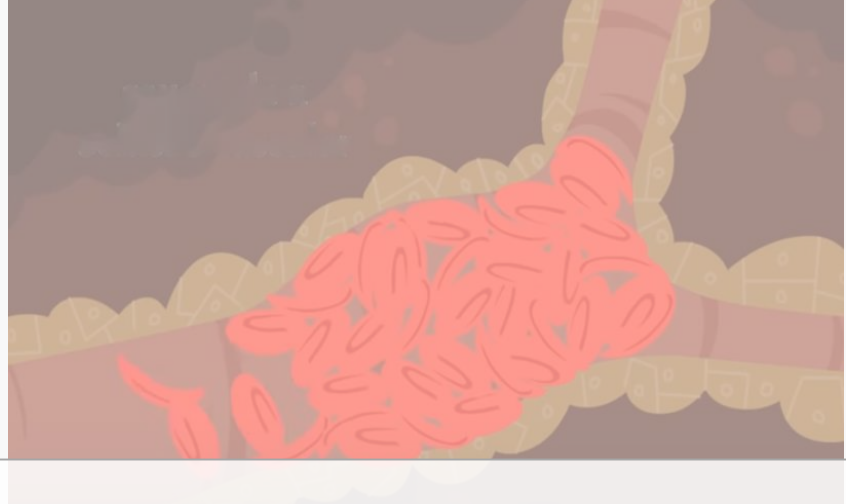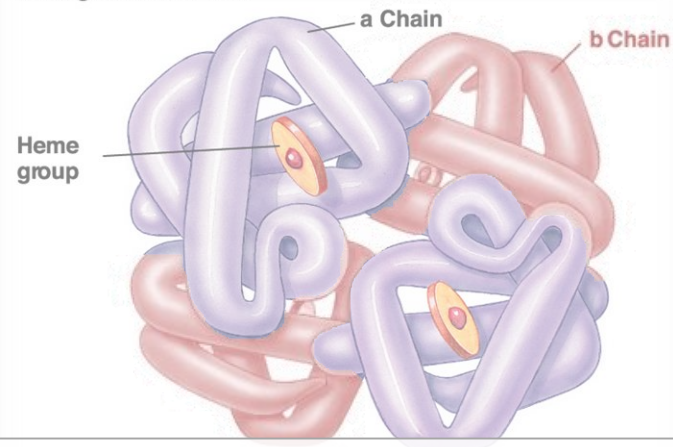
1. **Hiperviscosidad** → Crisis vasooclusiva
(Máx. Hb 10-11 g/dl (Htc 30-33%))
2. **Reacciones transfusionales:**
 - **ALOINMUNIZACIÓN:** Reacción hemolítica tardía. Coombs +
 - **SÍNDROME HIPERHEMOLÍTICO (EMERGENCIA).** Coombs -
3. **Sobrecarga férrica**
4. **Infecciones**

TRATAMIENTO

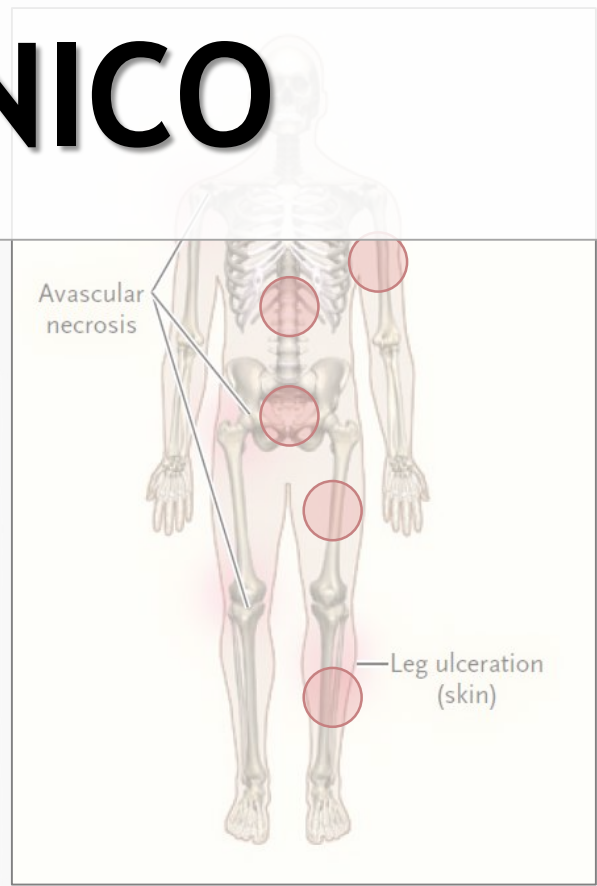
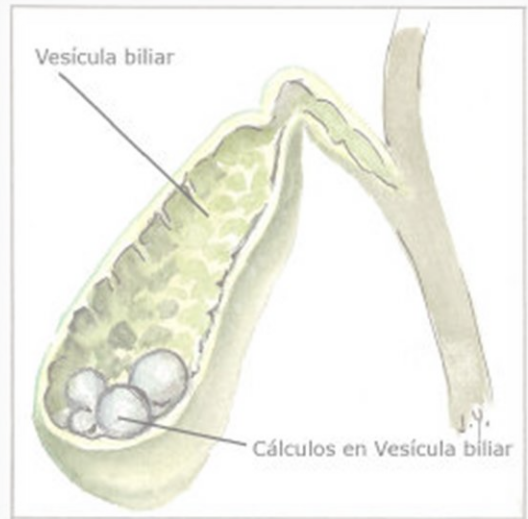
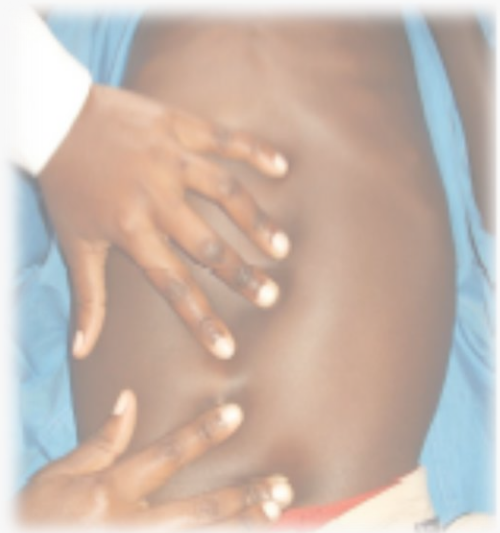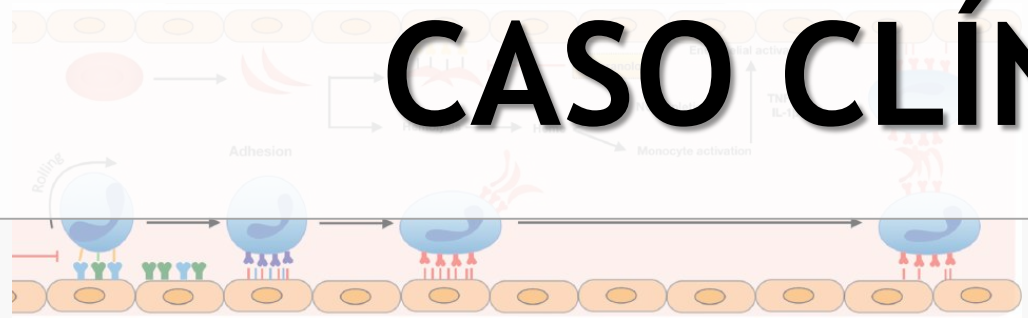
Transplante progenitores hematopoyéticos

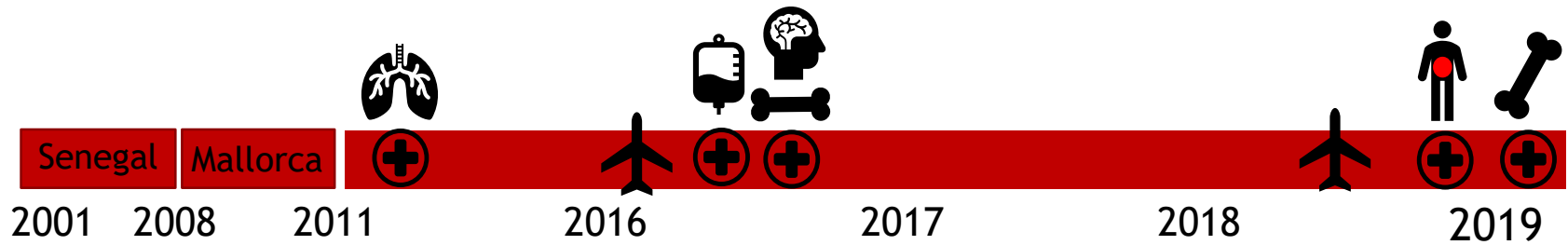
- **Potencialmente curativo**
(Desaparecen crisis vasooclusivas, estabilización de las alt. cerebrales)
- Donante hermano HLA idéntico
- Mayor supervivencia en pacientes asintomáticos
Supervivencia global y libre de eventos mayor en < 6 años
- Criterio relativo dentro de ensayo clínico adultos de 17-35 años y/o trasplantes alternativos (haploidénticos no emparentados)

Hemoglobin molecule



CASO CLÍNICO





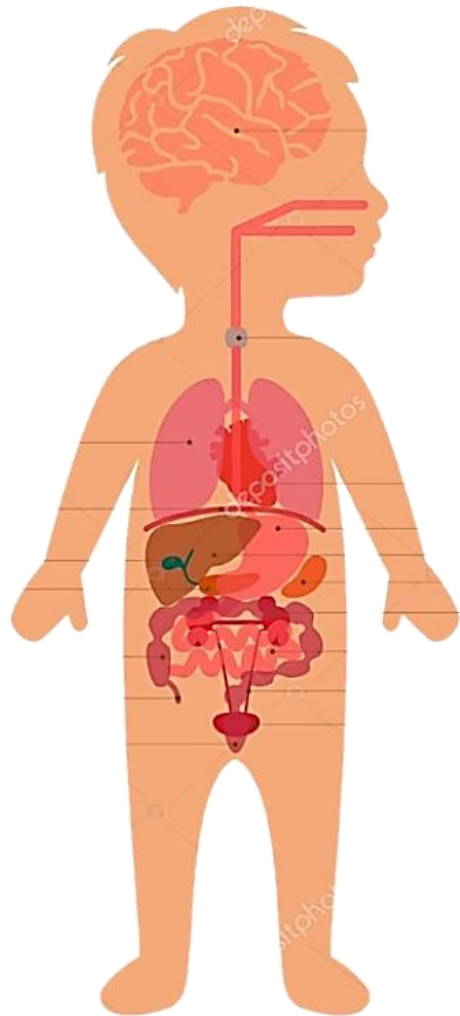
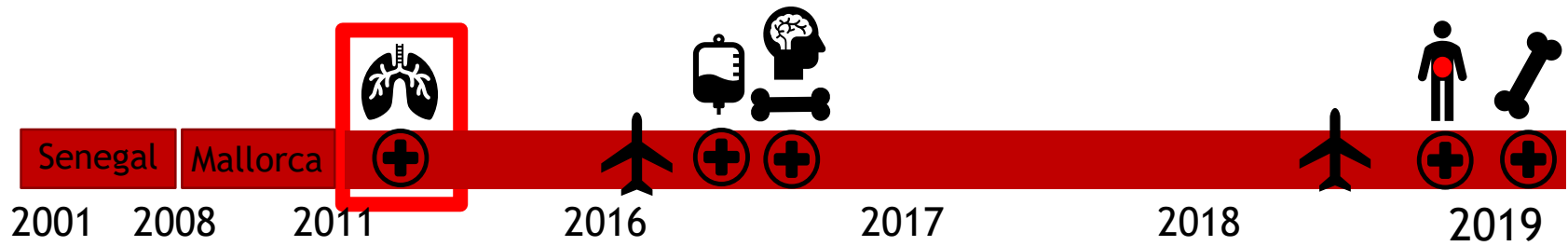
- Adolescente varón, 18 años. Dx: **Drepanocitosis (HbSS)**

- **AF:**

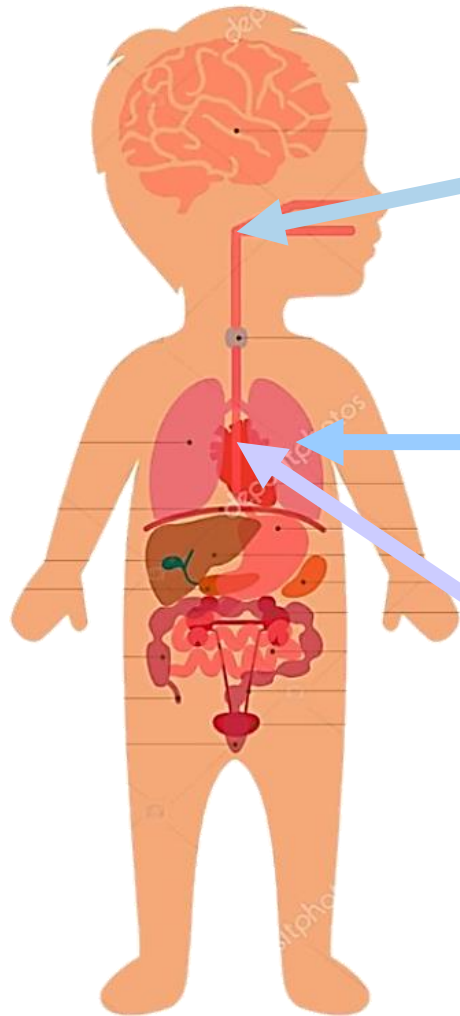
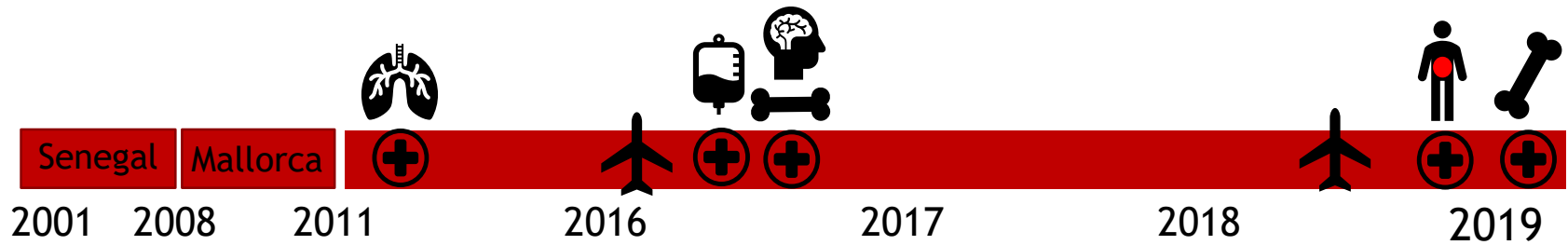
- País de origen: Senegal
- Ambos progenitores HbAS. No consanguineidad
- Hermano HbAA. HLA idéntico. Sano
- Hermana HbAA. HLA no compatible. Sana
- Hermana pendiente de estudio. Sana

- **AP:**

- Nacionalidad: Senegal. En España desde 2008
- Seguimiento en H.U.V.M. desde 2011.
- Vacunación según calendario de Comunidad Balear
Seguimiento por Medicina Preventiva
- No reacciones medicamentosas conocidas



(2011) INGRESO UCI-P: Sospecha STA



ORL:

Adenoamigdalectomía

Hipoacusia neurosensorial derecha

NEUMOLOGÍA:

Neumopatía con patrón mixto

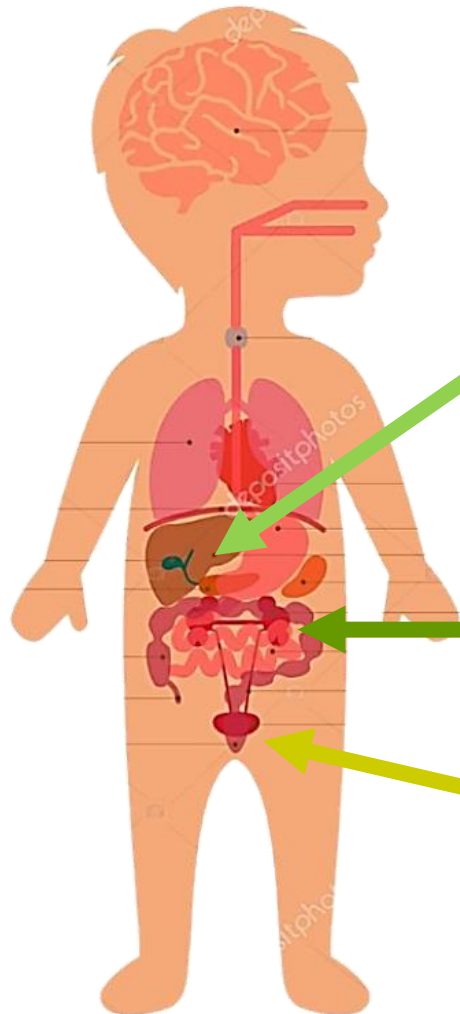
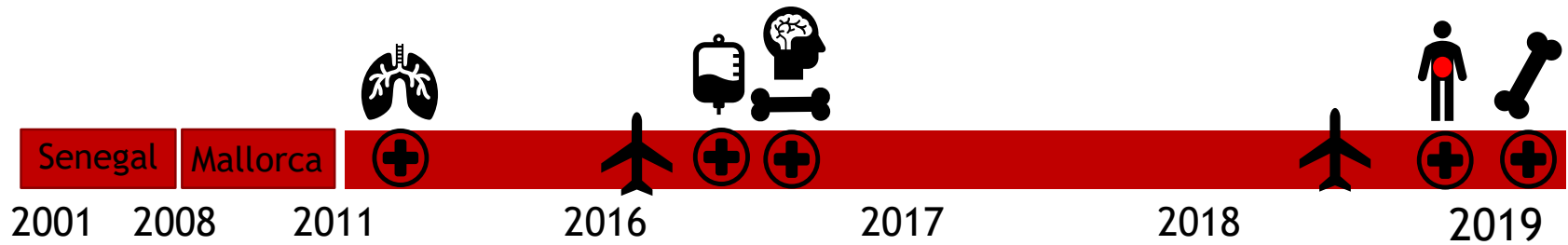
Asma extrínseco persistente leve

Alergia ácaros

SAHOS

CARDIOLOGÍA:

EGC y ecocardiografía normal



DIGESTIVO:

Colelitiasis múltiple

Colecistitis

Cía. General → No Colectomía

NEFROLOGÍA:

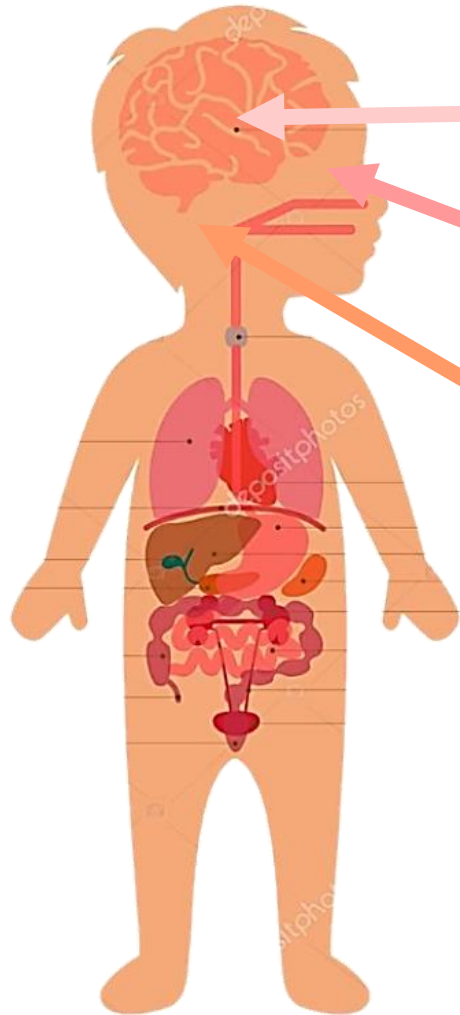
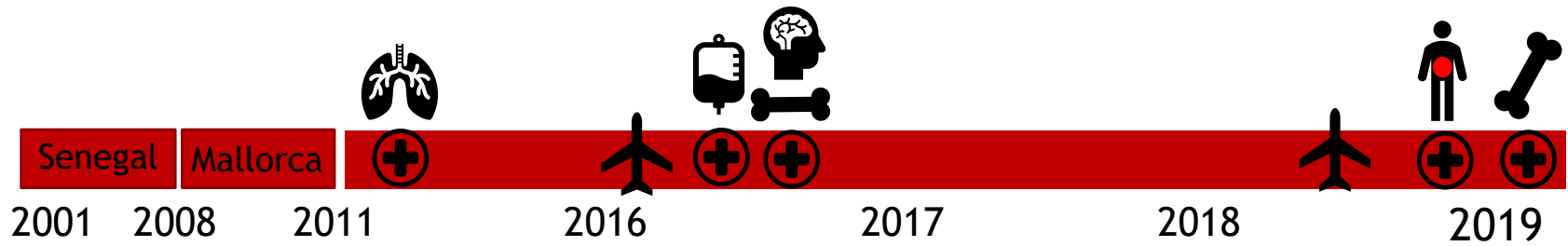
Hipostenuria

ATR distal

Riesgo litógeno (hipocitraturia)

ENDROCRINOLOGÍA:

Valoración madurativa normal para la edad



RMN CEREBRAL:

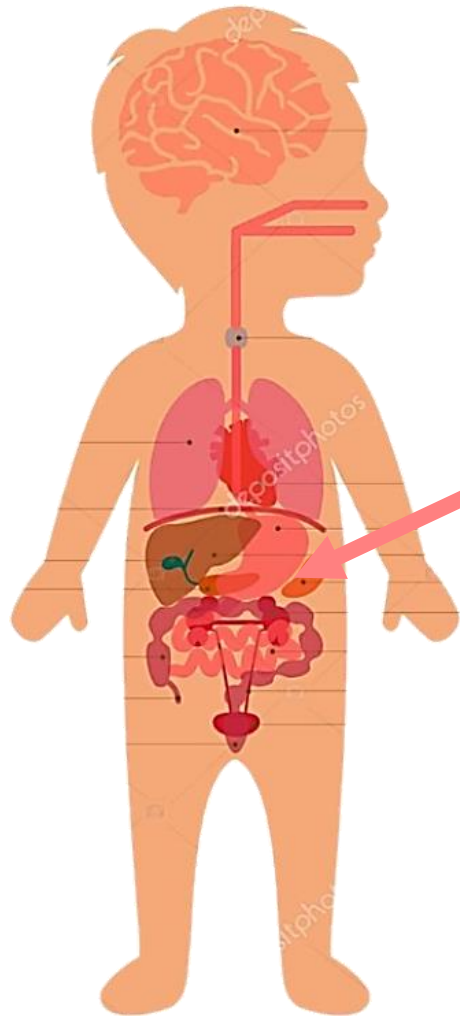
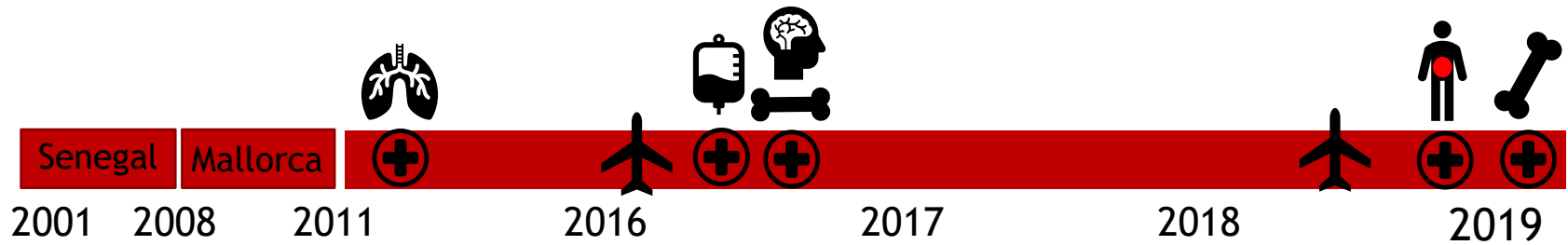
Atrofia corteza parietal izquierda

OFT:

Estrabismo acomodativo (ametropía)

ECODOPPLER TRANSCRANEAL:

Velocidad ACM < 150 cm/seg



INMUNIDAD:


Hipoesplenismo

Vacunación meningococo y neumococo

PROPUESTA:

T. progenitores hematopoyéticos

(Marzo 2016)



INGRESO: **Anemización aguda:**

- Anemización progresiva (máx. Hb 6.2 g/dl) → **Transfusión de CH**
- Rx. Tórax: Normal
- Electroforesis: HbA2 3% HbF 9%



INGRESO: Dolor a nivel de MMII

Crisis vasooclusiva vs. Osteomielitis

→ ATB empírica: **Cefotaxima + Cloxacilina**



INGRESO: Dolor a nivel de MMII

Crisis vasooclusiva vs. Osteomielitis

→ ATB empírica: **Cefotaxima + Cloxacilina**

(+ 48 h) Dolor torácico + fiebre

Sospecha STA:

- Rx. Tórax normal
- Añadir **Azitromicina**
- **Ventolin c/4 horas**
- **GF para mantener Sat. O₂ > 94%**



INGRESO: Dolor a nivel de MMII

Crisis vasooclusiva vs. Osteomielitis

→ ATB empírica: **Cefotaxima + Cloxacilina**

(+ 48 h) Dolor torácico + fiebre

Sospecha STA:

- Rx. Tórax normal
- Añadir **Azitromicina**
- **Ventolin c/4 horas**
- **GF para mantener Sat. O₂ > 94%**

Pruebas complementarias:

Gammagrafía ósea: No concluyente

Hemocultivo: Negativo

Despistaje Malaria: Negativo

Sedimento y urocultivo: Negativo.

Serologías:

inmune PVB19,

VEB, CMV,

Negativo clamidia y micoplasma.



INGRESO: Dolor a nivel de MMII

Crisis vasooclusiva vs. Osteomielitis

→ ATB empírica: **Cefotaxima + Cloxacilina**

(+ 48 h) Dolor torácico + fiebre

Sospecha STA:

- Rx. Tórax normal
- Añadir **Azitromicina**
- **Ventolin c/4 horas**
- **GF para mantener Sat. O₂ > 94%**

Pruebas complementarias:

Gammagrafía ósea: No concluyente

Hemocultivo: Negativo

Despistaje Malaria: Negativo

Sedimento y urocultivo: Negativo.

Serologías:

inmune PVB19,

VEB, CMV,

Negativo clamidia y micoplasma.

Hemograma:

Anemización (Hb 6.4 g/dl, Reti. 17%)

→ **Transfusiones CH x3**


Bioquímica:

Bilirrubina máx. 12 mg/dl (D 6.7)

LDH 27600 mg/dl

GOT/GPT 84/34.9 mg/dl

PCR 110 mg/l



INGRESO: Dolor a nivel de MMII

Crisis vasooclusiva vs. Osteomielitis

→ ATB empírica: **Cefotaxima + Cloxacilina**

(+ 48 h) Dolor torácico + fiebre

Sospecha STA:

- Rx. Tórax normal
- Añadir **Azitromicina**
- **Ventolin c/4 horas**
- **GF para mantener Sat. O₂ > 94%**

Evolución favorable sin dolor
Retirada progresiva de O₂
Descenso progresivo de PCR
Alta con Cefuroxima oral

Pruebas complementarias:

Gammagrafía ósea: No concluyente

Hemocultivo: Negativo

Despistaje Malaria: Negativo

Sedimento y urocultivo: Negativo.

Serologías:

inmune PVB19,

VEB, CMV,

Negativo clamidia y micoplasma.

Hemograma:

Anemización (Hb **6.4 g/dl**, Reti. 17%)

→ **Transfusiones CH x3**

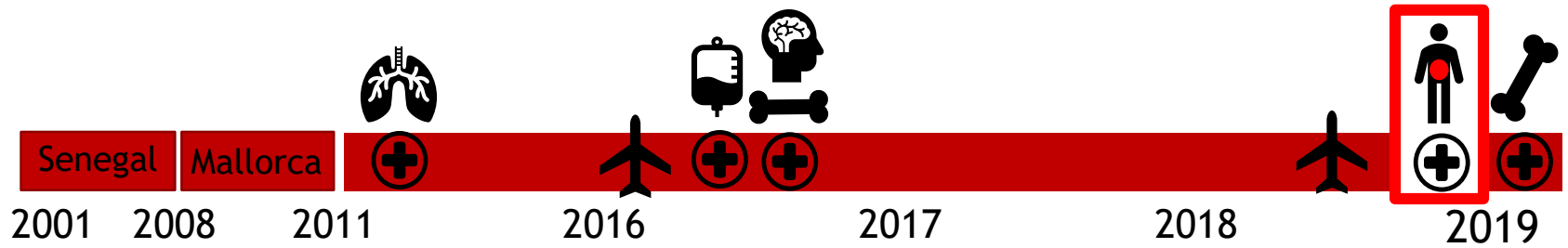
Bioquímica:

Bilirrubina máx. 12 mg/dl (D 6.7)

LDH 27600 mg/dl

GOT/GPT 84/34.9 mg/dl


PCR 110 mg/l



URGENCIAS: Odinofagia + dolor abdominal

Diagnóstico de bronquitis asmática

Azitromicina



URGENCIAS: Odinofagia + dolor abdominal

Diagnóstico de bronquitis asmática

Azitromicina

(+24h) RECONSULTA: Dolor lumbar

INGRESO OBSERVACIÓN

Azitromicina

Pruebas complementarias:

Hemograma:

Hb 8 g/dl

Leucocitosis 17660/mm³
(12880 PMN)

Bioquímica:


Bilirrubina 3.2 mg/dl (D 0.6).

PCR 12.7 mg/l

Orina: Negativa

Eco abdomen: Litiasis biliar

TAC columna: Normal



URGENCIAS: Odinofagia + dolor abdominal

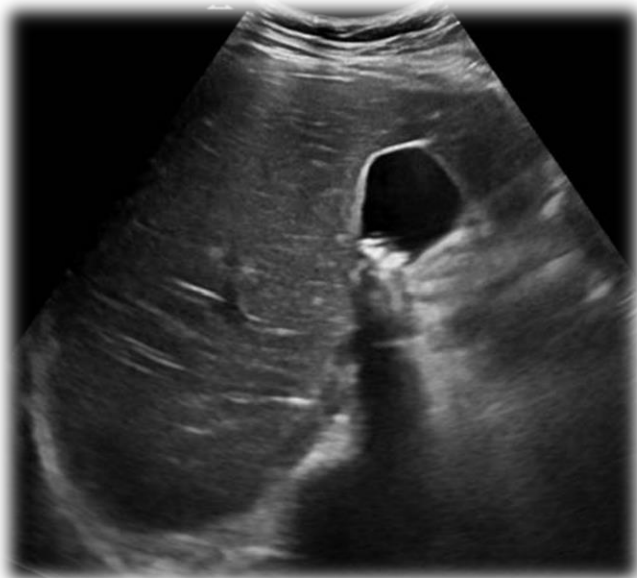
Diagnóstico de bronquitis asmática

Azitromicina

(+24h) RECONSULTA: Dolor lumbar

INGRESO OBSERVACIÓN

Azitromicina



Pruebas complementarias:

Hemograma:

Hb 8 g/dl

Leucocitosis 17660/mm³
(12880 PMN)

Bioquímica:


Bilirrubina 3.2 mg/dl (D 0.6).

PCR 12.7 mg/l

Orina: Negativa

Eco abdomen: Litiasis biliar

TAC columna: Normal



URGENCIAS: Odinofagia + dolor abdominal
 (+24h) **OBSERVACIÓN:** Dolor lumbar
 (+48h) **HOSPITALIZACIÓN**

Cefotaxima i.v.

Tramadol + Metamizol

Hiperhidratación

Pruebas complementarias:

Control analítico: PCR 118 mg/l

PCR influenza A/B positivo

→ Aislamiento gotas

Se solicita:


Gammagrafía ósea

Urocultivo

Hemocultivo

Serología (CMV, VEB, VHS, hepatitis, Neumonía)

Electroforesis hemoglobinas



URGENCIAS: Odinofagia + dolor abdominal
 (+24h) OBSERVACIÓN: Dolor lumbar
 (+48h) HOSPITALIZACIÓN
 (+4días) **Fiebre (max. 38°C)**

Mejoría del dolor

→ Analgesia suspendida

Cefotaxima i.v.

Hiperhidratación i.v.

Azitromicina v.o.

Pruebas complementarias:

Hemograma estable

PCR descenso (87)

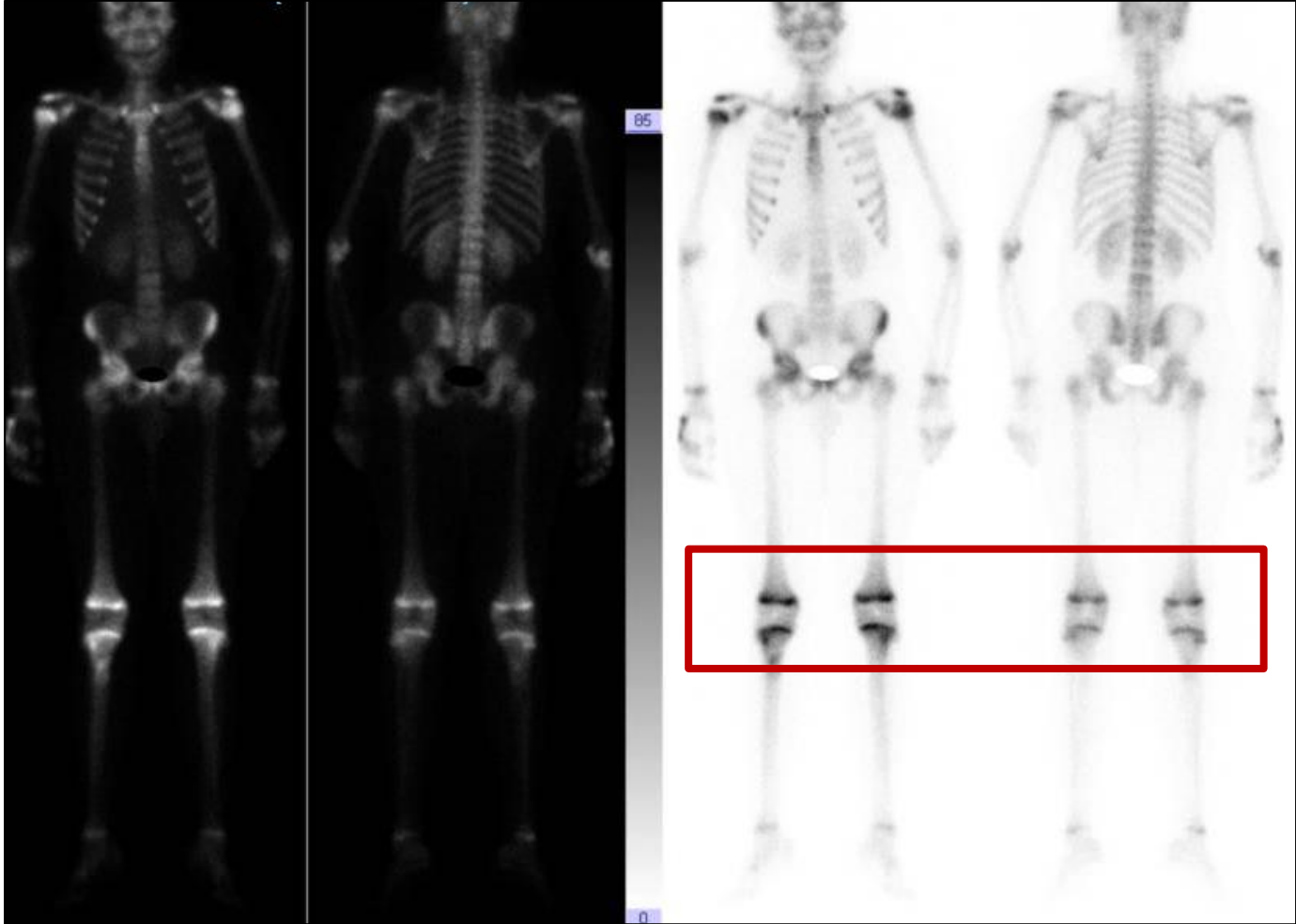Urocultivo negativo


Hemocultivo negativo

**Serología IGM Mycoplasma
 POSITIVO**

Gammagrafía:

Dudoso valor patológico





URGENCIAS: Odinofagia + dolor abdominal
 (+24h) OBSERVACIÓN: Dolor lumbar
 (+48h) HOSPITALIZACIÓN
 (+4días) Fiebre
 (+5días) **Pérdida de fuerza → Sospecha ACV**

Fuerza 3/5 hemicuerpo dcho

Marcha parética

Cefotaxima i.v.

Hiperhidratación i.v.

Azitromicina v.o.


Se solicita:

RMN cráneo-espinal con contraste

Control analítico:

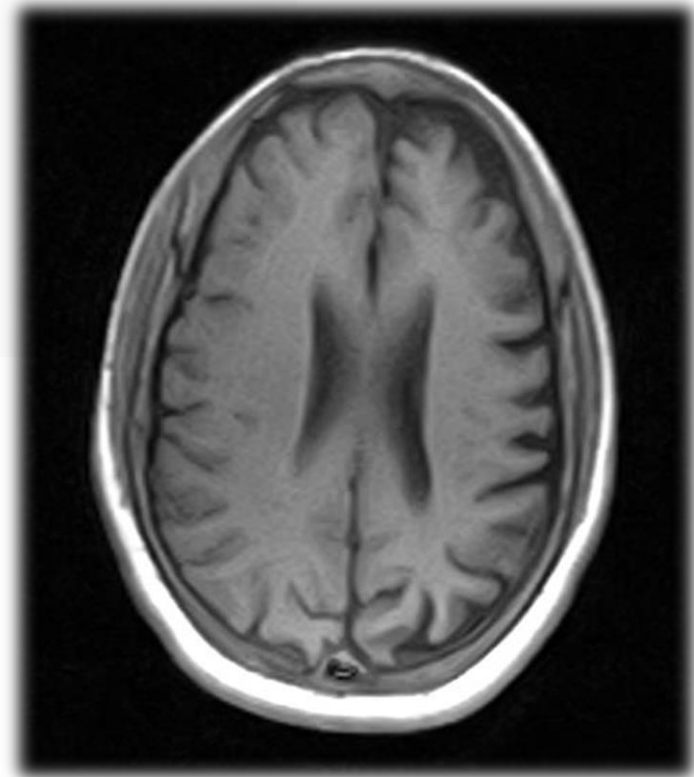
Hemograma estable


PCR descenso (37)



URGENCIAS: Odinofagia + dolor abdominal
 (+24h) OBSERVACIÓN: Dolor lumbar
 (+48h) HOSPITALIZACIÓN
 (+4días) Fiebre
 (+5días) Sospecha ACV
 (+7días) ALTA

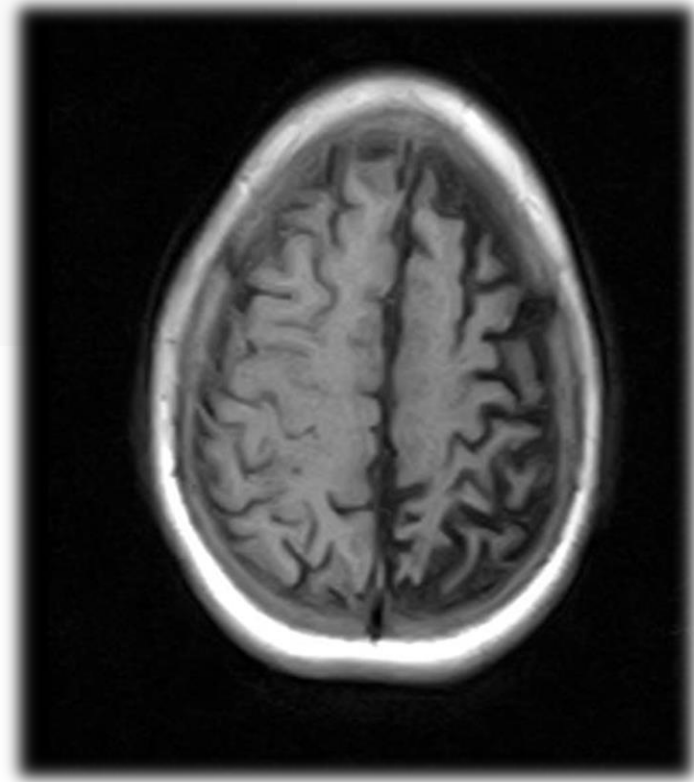
Evolución favorable
 RMN ambulatoria






URGENCIAS: Odinofagia + dolor abdominal
 (+24h) OBSERVACIÓN: Dolor lumbar
 (+48h) HOSPITALIZACIÓN
 (+4días) Fiebre
 (+5días) Sospecha ACV
 (+7días) ALTA

Evolución favorable
 RMN ambulatoria





URGENCIAS: Dolor leve en muslo derecho
 Paracetamol v.o.

Exploración normal (EVA 1)

Hemograma:

Hb 9.8 g/dl


leucocitos 11920/mm³

Plaquetas 838000 /mm³

Coagulación normal

Bioquímica normal

PCR 7 mg/l



URGENCIAS: Dolor leve en muslo derecho (+24h) **Reconsulta:** Dolor bilateral


muslo izquierdo (EVA 5)

muslo derecho (EVA 1)

Desketoprofeno + paracetamol +/- Tramadol.

Analgesia: Desketoprofeno i.v.

Pruebas complementarias:
Rx. MII sin lesiones óseas agudas



URGENCIAS: Dolor leve en muslo derecho
 (+24h) **Reconsulta:** Dolor bilateral

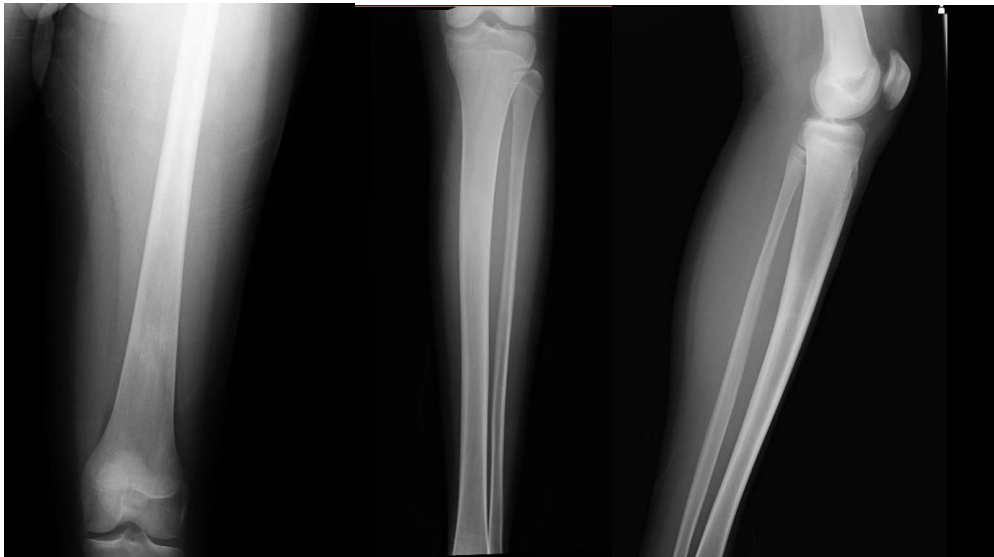muslo izquierdo (EVA 5)


muslo derecho (EVA 1)

Desketoprofeno + paracetamol
 +/- Tramadol.

Analgesia: Desketoprofeno i.v.

Pruebas complementarias:
 Rx. MII sin lesiones óseas agudas





URGENCIAS: Dolor leve en muslo derecho
 (+24h) Reconsulta: Dolor bilateral
 (<24h) Reconsulta: Dolor 4 extremidades

Sospecha infarto óseo

INGRESO EN OBSERVACIÓN

Analgesia i.v.

Pruebas complementarias:

Hemograma:

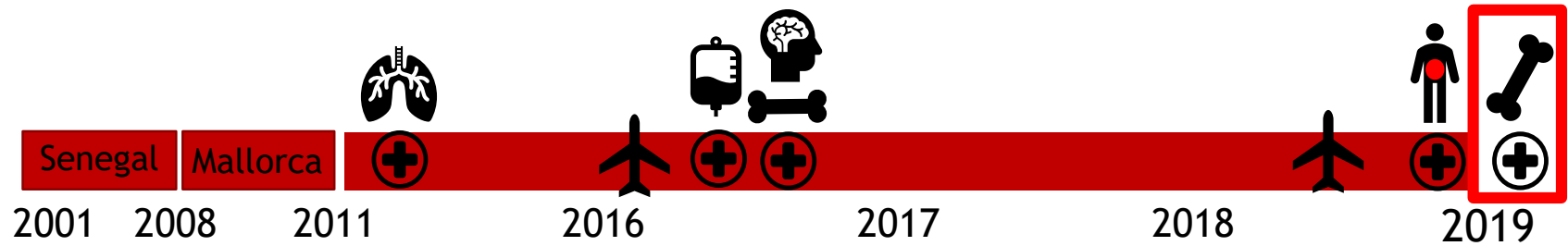
Hb 9.1 g/dl.

Leucocitosis 19640/mm³
 (14050 PMN)

Trombocitosis 817000 /mm³.

Bioquímica: Normal

PCR 12.9 mg/l



URGENCIAS: Dolor leve en muslo derecho


(+24h) Reconsulta: Dolor bilateral

(<24h) OBSERVACIÓN: Sospecha infarto óseo

(+48h) HOSPITALIZACIÓN

Desketoprofeno i.v. + metamizol i.v.

+/- Tramadol i.v.



URGENCIAS: Dolor leve en muslo derecho

(+24h) Reconsulta: Dolor bilateral

(<24h) OBSERVACIÓN: Sospecha infarto óseo

(+48h) HOSPITALIZACIÓN

(+3 días) Fiebre (39°C) + dolor torácico

Crisis vasooclusiva vs. Osteomielitis

Descartar STA

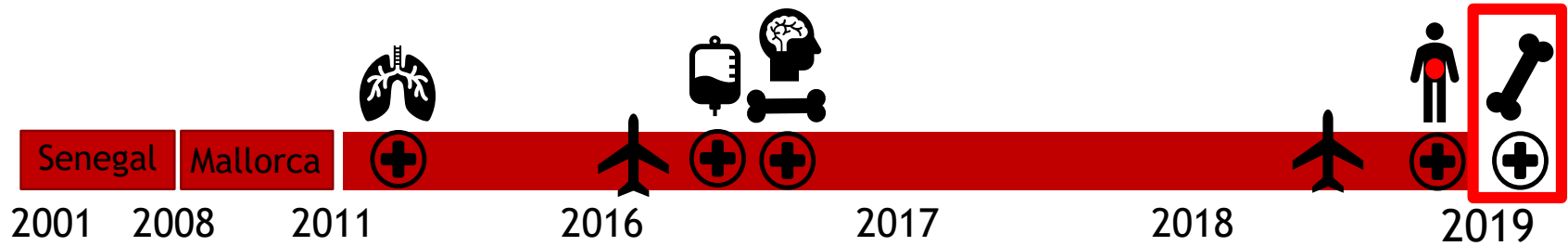
Cefotaxima i.v.

Desketoprofeno + metamizol

+/- tramadol/Ketorolaco

Hiperhidratación i.v.

O2 suplementario en GF



URGENCIAS: Dolor leve en muslo derecho
 (+24h) Reconsulta: Dolor bilateral
 (<24h) OBSERVACIÓN: Sospecha infarto óseo
 (+48h) HOSPITALIZACIÓN
 (+3 días) Fiebre (39°C) + dolor torácico

Crisis vasooclusiva vs. Osteomielitis

Descartar STA

CEFOTAXIMA I.V.

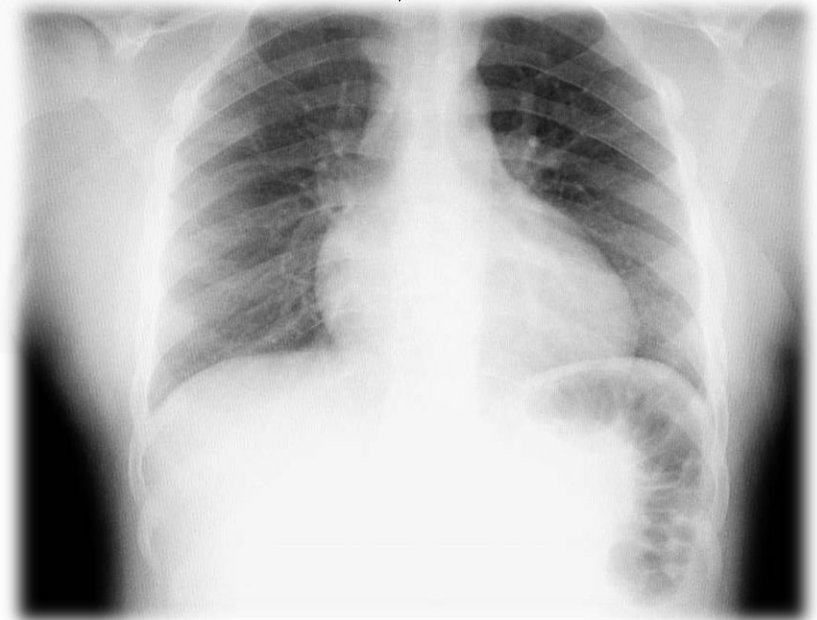
Desketoprofeno + metamizol


+/- tramadol/Ketorolaco

Hiperhidratación i.v.

O2 suplementario en GF

ECG: Normal.
Rx. Tórax: Normal





URGENCIAS: Dolor leve en muslo derecho
 (+24h) Reconsulta: Dolor bilateral
 (<24h) OBSERVACIÓN: Sospecha infarto óseo
 (+48h) HOSPITALIZACIÓN
 (+3 días) Fiebre (39°C) + dolor torácico

Crisis vasooclusiva vs. Osteomielitis


Descartar STA

- Cefotaxima i.v.
- Desketoprofeno + metamizol
- +/- tramadol/Ketorolaco
- Hiperhidratación i.v.
- O2 suplementario en GF
- Transfusión CH

ECG: Normal.
 Rx. Tórax: Normal.

Controles analíticos:

- Hb 6.8 g/dl
- GOT/GPT 83/44 mg/dl
- Bilirrubina 8.3 mg/dl (D 5.56)
- PCR 214.6 mg/l
- Coagulación normal
- Fibrinógeno 528
- Dímero D 16647



URGENCIAS: Dolor leve en muslo derecho
 (+24h) Reconsulta: Dolor bilateral
 (<24h) OBSERVACIÓN: Sospecha infarto óseo
 (+48h) HOSPITALIZACIÓN
 (+3 días) Fiebre (39°C) + dolor torácico

Crisis vasooclusiva vs. Osteomielitis

Descartar STA

Cefotaxima i.v.
 Desketoprofeno + metamizol
 +/- tramadol/Ketorolaco
 Hiperhidratación i.v.
 O2 suplementario en GF
 Transfusión CH

ECG: Normal.


Rx. Tórax: Normal.

Controles analíticos:

Hb 6.8 g/dl
 GOT/GPT 83/44 mg/dl
 Bilirrubina 8.3 mg/dl (D 5.56)
 PCR 214.6 mg/l
 Coagulación normal
 Fibrinógeno 528
 Dímero D 16647

Se solicitan:

Serologías
 Gammagrafía ósea
 Electroforesis de Hb
 Ecografía abdominal
 Ecografía Doppler MMII



URGENCIAS: Dolor leve en muslo derecho
 (+24h) Reconsulta: Dolor bilateral
 (<24h) OBSERVACIÓN: Sospecha infarto óseo
 (+48h) HOSPITALIZACIÓN
 (+3 días) Crisis vasooclusiva vs Osteomielitis
 (+4 días) ↑ Bb directa + transaminasas

- Aumento de dolor
- vómitos alimentarios
- Ictericia

Sospecha colecistitis aguda

Piperacilina-Tazobactam

Desketoprofeno + metamizol

+/- tramadol/Ketorolaco

Granisetron i.v.

Hiperhidratación i.v.

Transfusión CH

Control analítico:

Hb 6.8 g/dl

AST/ALT 103/52 mg/dl

Bilirrubina 13.79mg/dl (D 9.6)

PCR 283.8 mg/l

Coagulación normal

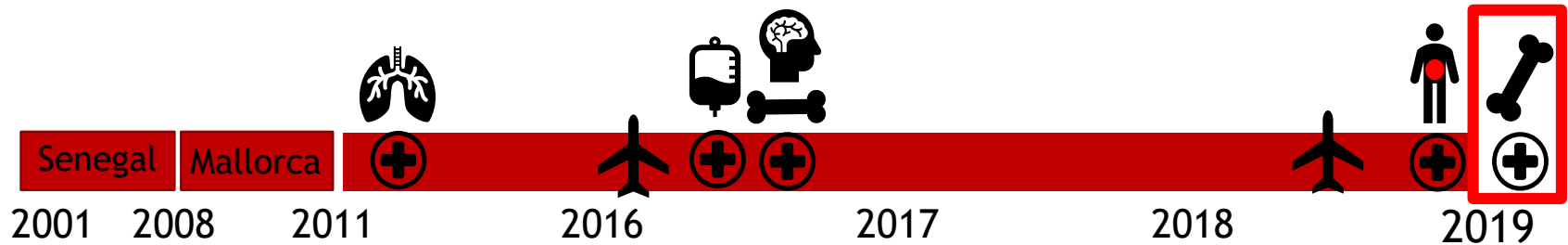
Dimero D 14536

Hemocultivo: Negativo

Sedimento orina:

bilirrubina +++ hematíes ++

Se solicita cultivo esputo



URGENCIAS: Dolor leve en muslo derecho
 (+24h) Reconsulta: Dolor bilateral
 (<24h) OBSERVACIÓN: Sospecha infarto óseo
 (+48h) HOSPITALIZACIÓN
 (+3 días) Crisis vasooclusiva vs Osteomielitis
 (+4 días) Sospecha colecistitis aguda
 (+5 días) ↑ **Bb directa**

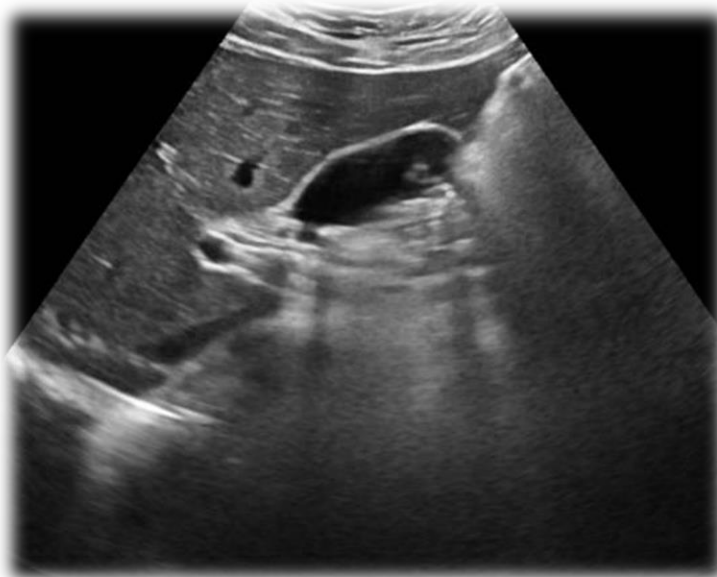
Gammagrafía similar a previa
 Ecografía abdomen:
 Litiasis biliar sin colecistitis

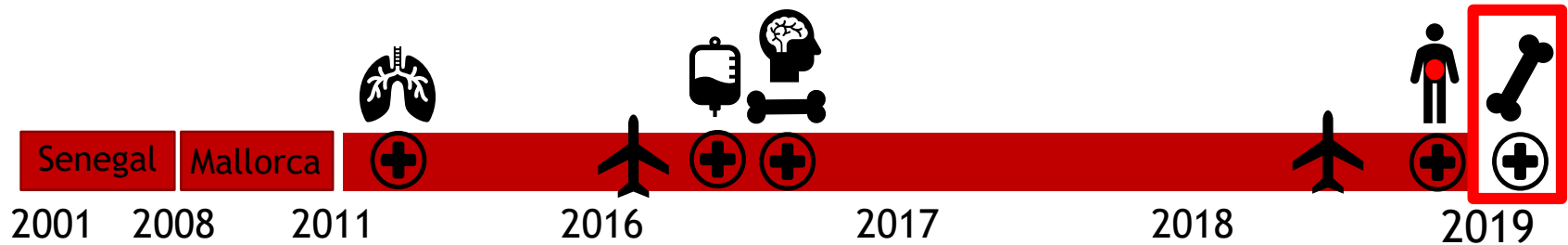
Control analítico:

Hemograma: Hb 6.4 g/dl
 Coagulación normal
 Dímero D 18358.

Bioquímica:

Urea/Creat. 53/1.03 mg/dl
 AST/ALT 166/118 mg/dl
Bilirrubina 34 mg/dl (D 29.75)
 PCR 345 mg/l





URGENCIAS: Dolor leve en muslo derecho
 (+24h) Reconsulta: Dolor bilateral
 (<24h) OBSERVACIÓN: Sospecha infarto óseo
 (+48h) HOSPITALIZACIÓN
 (+3 días) Crisis vasooclusiva vs Osteomielitis
 (+4 días) Sospecha colecistitis aguda
 (+5 días) ↑ **Bb directa**

Sospecha colestasis intrahepática

AngioTC y Ecografía Doppler abdominal
 → Descarta fenómenos trombóticos

Valorar exanguinotransfusión vs eritroaféresis
 Dieta absoluta

Gammagrafía similar a previa

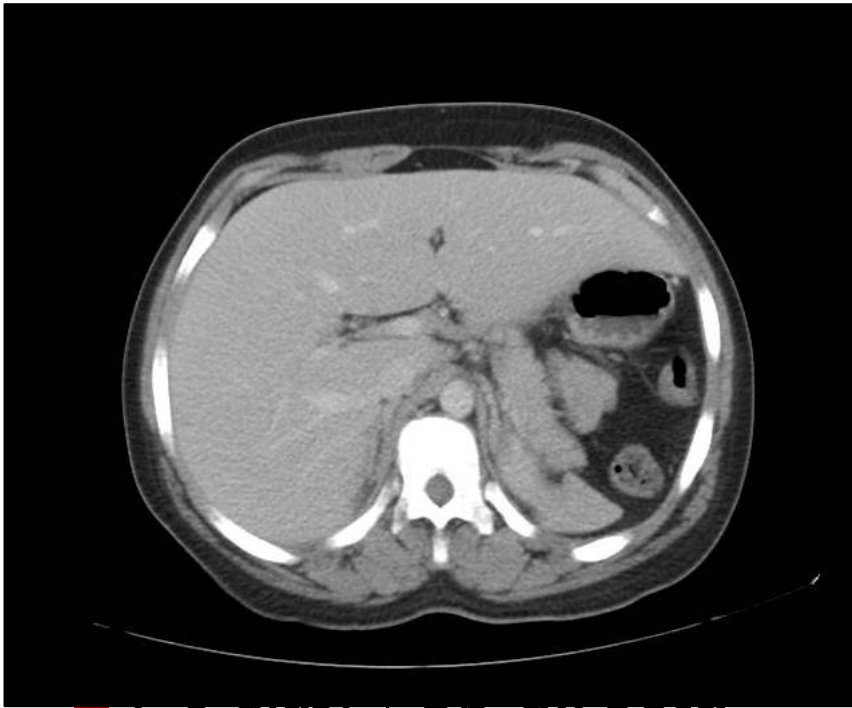
Ecografía abdomen:
 Litiasis biliar sin colecistitis

Control analítico:

Hemograma: Hb 6.4 g/dl
 Coagulación normal
 Dímero D 18358.

Bioquímica:

Urea/Creat. 53/1.03 mg/dl
 AST/ALT 166/118 mg/dl
Bilirrubina 34 mg/dl (D 29.75)
 PCR 345 mg/l



2017



2018



2019



cho

o óseo

mielitis

Gammagrafía similar a previa

Ecografía abdomen:

Litiasis biliar sin colecistitis

Control analítico:

Hemograma: Hb 6.4 g/dl

Coagulación normal

Dímero D 18358.

Bioquímica:

Urea/Creat. 53/1.03 mg/dl

AST/ALT 166/118 mg/dl

Bilirrubina 34 mg/dl (D 29.75)

PCR 345 mg/l

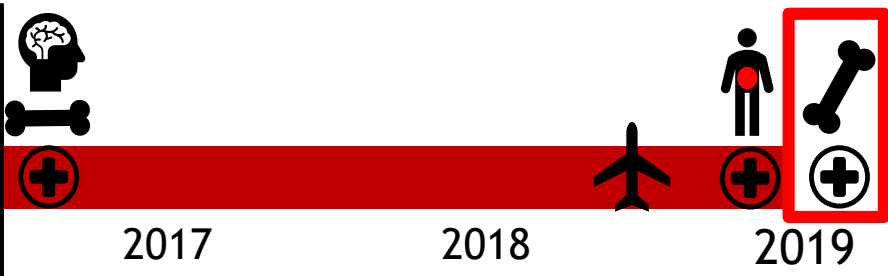
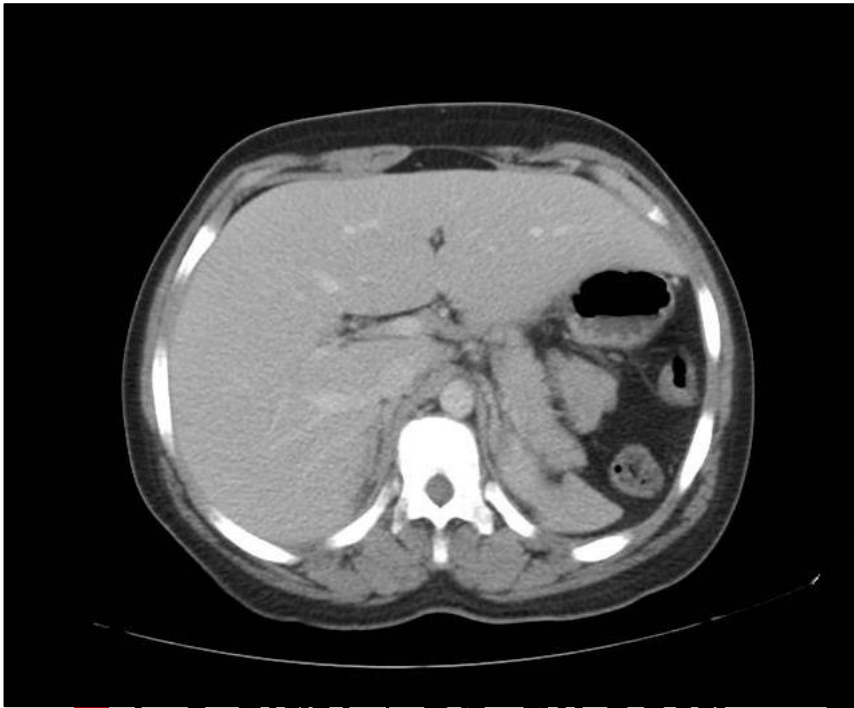
Sospecha colestasis intrahepática

AngioTC y Ecografía Doppler abdominal

→ Descarta fenómenos trombóticos

Valorar exanguinotransfusión vs eritroaféresis

Dieta absoluta

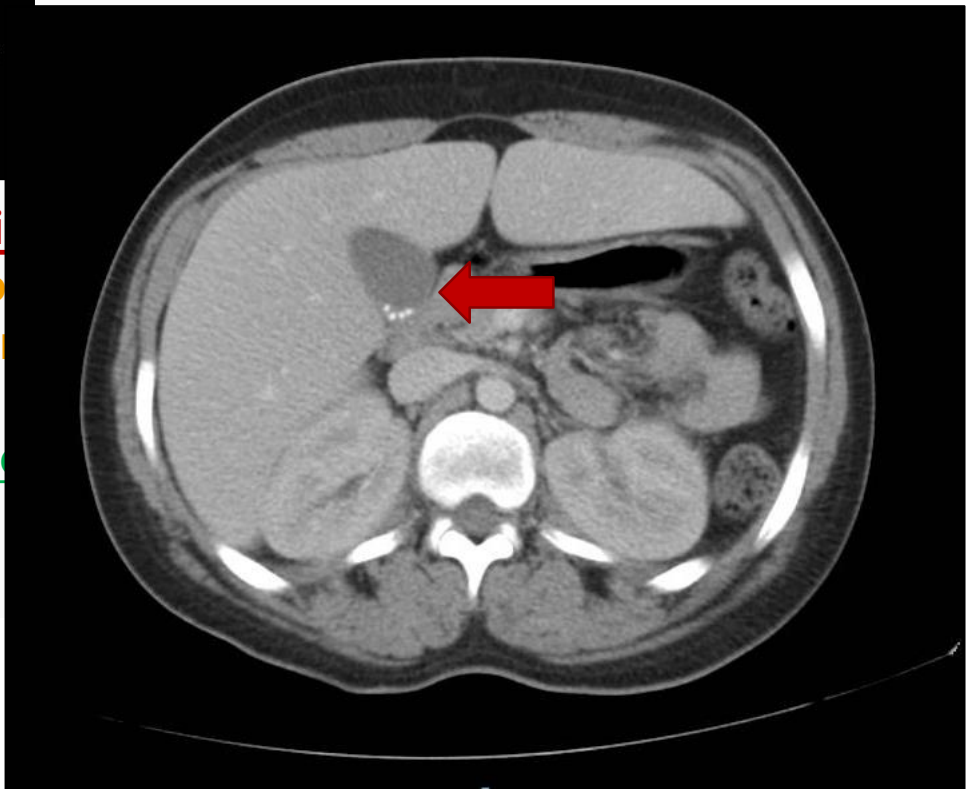


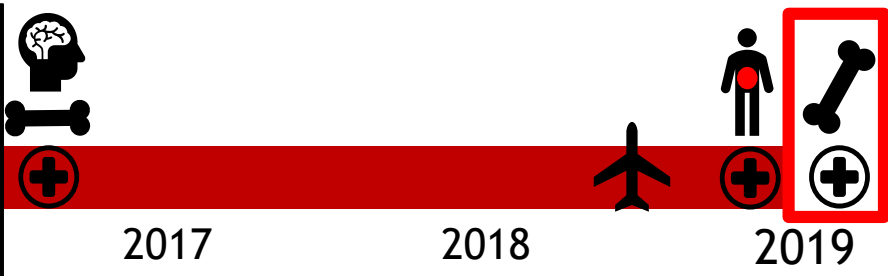
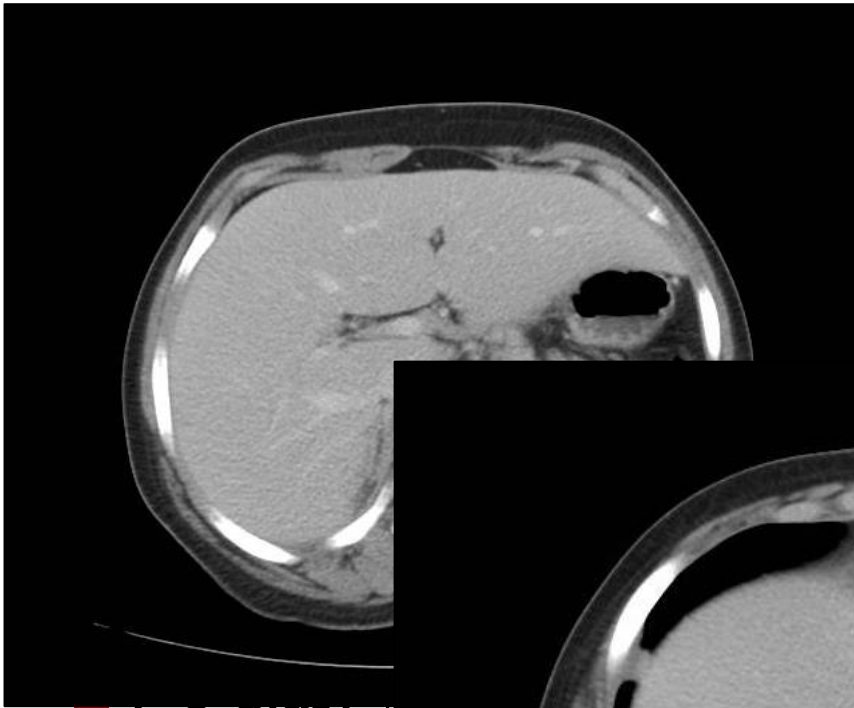
cho
o óseo

Gammagrafía similar a previa
Ecografía abdomen:
Litiasis biliar sin colecistitis

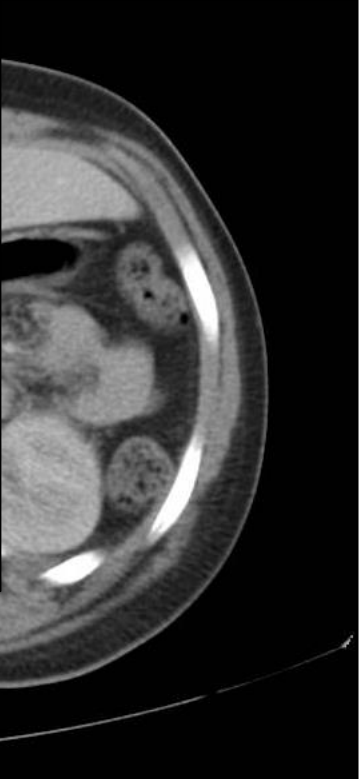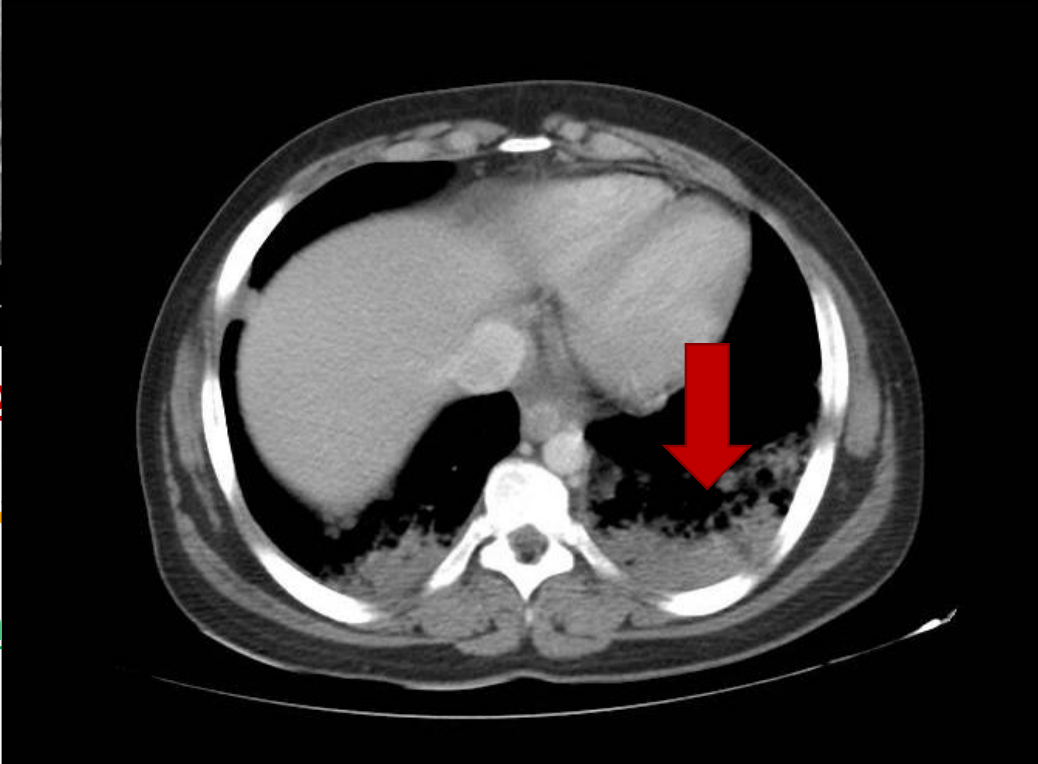
Sospecha colestasis intrahepática
AngioTC y Ecografía Doppler ab
→ Descarta fenómenos tro

Valorar exanguinotransfusión vs
Dieta absoluta






similar a previa
men:
colecistitis



Sospecha co
AngioTC y E
→ Desc

Valorar exan
Dieta absolu



URGENCIAS: Dolor leve en muslo derecho
 (+24h) Reconsulta: Dolor bilateral
 (<24h) **OBSERVACIÓN:** Sospecha infarto óseo
 (+48h) **HOSPITALIZACIÓN**
 (+3 días) **Crisis vasooclusiva vs Osteomielitis**
 (+4 días) **Sospecha colecistitis aguda**
 (+5 días) **Colestasis intrahepática**
 (+6 días) **ERITROAFÉRESIS HUVR**

Control analítico:

Hemograma: Hb 5.1 g/dl

Bioquímica:

Urea/Creat. 37/0.88 mg/dl


GOT/GPT 90/98 mg/dl

Bilirrubina 21 mg/dl (D 16.4)

PCR 205 mg/l

D Dímero 23051

Pendiente determinación de niveles de HbS



URGENCIAS: Dolor leve en muslo derecho
 (+24h) Reconsulta: Dolor bilateral
 (<24h) OBSERVACIÓN: Sospecha infarto óseo
 (+48h) HOSPITALIZACIÓN
 (+3 días) Crisis vasooclusiva vs Osteomielitis
 (+4 días) Sospecha colecistitis aguda
 (+5 días) Colestasis intrahepática
 (+6 días) Eritroaféresis HUVR
 (+8 días) ALTA

Traspaso Hematología (adultos)

Hemocultivo 03/03 negativo.
 Serologías negativas.

Hemograma: Hb 7.2 g/dl

Bioquímica:


Función renal normal.

Iones normales.

AST/ALT 32/59. LDH 678.

Bilirrubina 3.3 (directa 3.3)

PCR 23.7



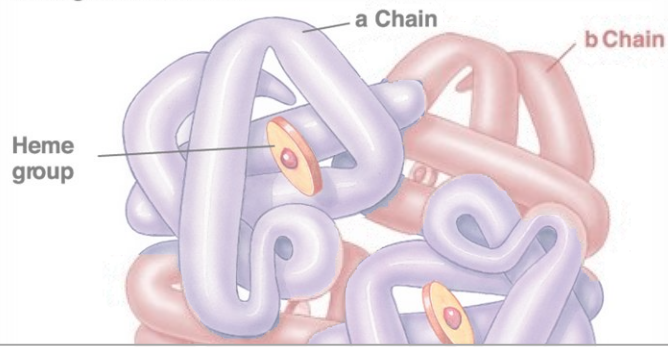
URGENCIAS: Dolor leve en muslo derecho
 (+24h) Reconsulta: Dolor bilateral
 (<24h) OBSERVACIÓN: Sospecha infarto óseo
 (+48h) HOSPITALIZACIÓN
 (+3 días) Crisis vasooclusiva vs Osteomielitis
 (+4 días) Sospecha colecistitis aguda
 (+5 días) Colestasis intrahepática
 (+6 días) Eritroaféresis HUVR
 (+8 días) ALTA

Traspaso Hematología (adultos)

CONSULTA CONJUNTA

Continuar Hidroxiurea
 Iniciar AAS 100 mg 1 compr./día
 Valorar TPH de hermano HLA idéntico
 Asintomático en controles posteriores

Hemoglobin molecule



GRACIAS POR SU ATENCIÓN

Unidad de Hemato-Oncología Pediátrica

A. Fernández-Teijeiro, D. García Aldana, H. Benítez Muñoz

I. Pedrosa García

