

ANATOMÍA QUIRÚRGICA DEL ESTÓMAGO Y DUODENO

ANDREA NAVARRO

Jefa de Trabajos Prácticos, Cátedra de Anatomía,
Facultad de Medicina, Universidad de Buenos Aires.
Médica Cirujana, Hospital de Gastroenterología
Dr. Carlos Bonorino Udaondo, Buenos Aires

CONCEPTO

El estómago y el duodeno corresponden a la porción proximal infradiaphragmática del tubo digestivo.

El estómago es la porción dilatada del mismo comprendida entre el esófago y el intestino delgado. Es una víscera hueca que funciona como reservorio de alimentos, y es responsable del procesamiento físico y químico de los mismos.

El duodeno es la continuación del estómago y se extiende hasta el ángulo duodenoyeyunal. Recibe los productos de la digestión gástrica y la secreción biliopancreática prosiguiendo con su procesamiento.

LOCALIZACIÓN

Ambos órganos ocupan parte del espacio supramesocolónico de la cavidad peritoneal, y además, el duodeno ubica su porción distal en el inframesocolónico.

El estómago es un órgano intraperitoneal por excelencia, localizado en la celda subfrénica izquierda, con proyección superficial en el epigastrio, e hipocondrio izquierdo. Se ubica por debajo de la cúpula diafragmática izquierda y el lóbulo izquierdo del hígado, superior con respecto al colon transverso y anterior al páncreas. Fig. 1.

El duodeno debido a procesos de coalescencia que lo mantienen fijo, se considera un órgano retroperitoneal secundario, de localización profunda, con proyección superficial en el epigastrio y región umbilical. Se ubica por debajo del lóbulo derecho del hígado, atravesado por el colon transverso, solidario anatómica y funcionalmente con la cabeza del páncreas y la vía biliar. Fig. 1

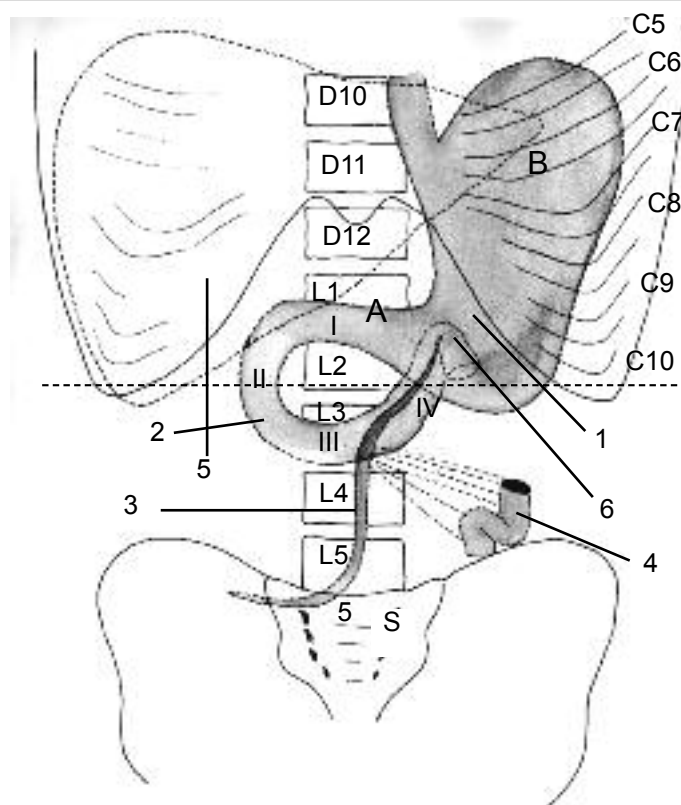


Fig. 1. Proyección del estómago, duodeno y raíz del mesenterio.

- D. Vértebras dorsales numeradas
- L. Vértebras lumbares numeradas
- S. Sacro
- C. Arcos costales numerados
- I, II, III, IV. Porciones del duodeno
- A. Triángulo de Labbé
- B. Espacio de Traube
- 1. Estómago
- 2. Duodeno
- 3. Raíz del mesenterio
- 4. Asa yeyunal
- 5. Hígado
- 6. Ángulo duodenoyeyunal

VARIACIONES DE TAMAÑO Y POSICIÓN

El estómago varía su tamaño de acuerdo al estado de repleción del órgano, cuando ésta es moderada sus diámetros aproximados son 25, 12 y 8 cm (longitudinal, transversal y anteroposterior, respectivamente). Su capa-

cidad media se aproxima a los 1200 ml en los adultos.

La posición del órgano varía de acuerdo a la posición del sujeto: desciende durante la bipedestación desde 2 a 16 cm, y asciende y se localiza en el hipocondrio derecho durante la posición supina.

El hábito del individuo también modifica dichos parámetros, siendo el mismo más elongado con eje mayor longitudinal en los asténicos y más horizontalizado en los pícnicos.

El duodeno tiene una capacidad aproximada de 110 cc y solamente la primera porción se moviliza con los cambios de posición acompañando al estómago, el resto del órgano se mantiene fijo y presenta mínimos desplazamientos verticales de 3 - 4 cm.

CONFIGURACIÓN EXTERNA

ESTÓMAGO

El estómago consta de: (Fig. 2)

- 2 caras: anterior y posterior,
- 2 porciones: vertical y horizontal,
- 2 orificios extremos: proximal o cardias y distal o piloro,
- 2 bordes o curvaturas: derecha o menor e izquierda o mayor,
- 2 prominencias o tuberosidades: proximal o mayor y distal o menor.

Cardias (del griego kardias, próximo al saco pericárdico) (Fig. 2,2)

Es el orificio que comunica la luz esofágica con la gástrica. Presenta una orientación derecha, superior y anterior. No constituye un verdadero esfínter, pero los elementos que rodean al mismo, contribuyen a evitar el reflujo gastroesofágico, estos son:

- Fibras musculares de disposición elíptica (lazada de Jefferson o corbata suiza muscular), que son continuación de las fibras longitudinales musculares del esófago. Van desde la curvatura menor, rodean al esófago de derecha a izquierda, pasando por su cara posterior y terminando en la cara anterior del estómago. (Fig. 4,4)

- Roseta mucosa esofágica: es la protrusión de la misma en la cavidad gástrica. (Fig. 3, 14)

- Angulo de His o cardioesofagotuberositario: Conocido como incisura cardíaca, formado por el margen izquierdo del esófago abdominal y la tuberosidad mayor gástrica, agudo y con abertura súpero izquierda. La distorsión del mismo, hecho visible en las hernias hiatales, es una causa de reflujo gastroesofágico. (Fig. 3, 2)

- Válvula de Gubaroff: Corresponde al vértice del ángulo de His que protruye en la cara interna del estómago. Asciende, a modo de válvula cuando aumenta la pre-

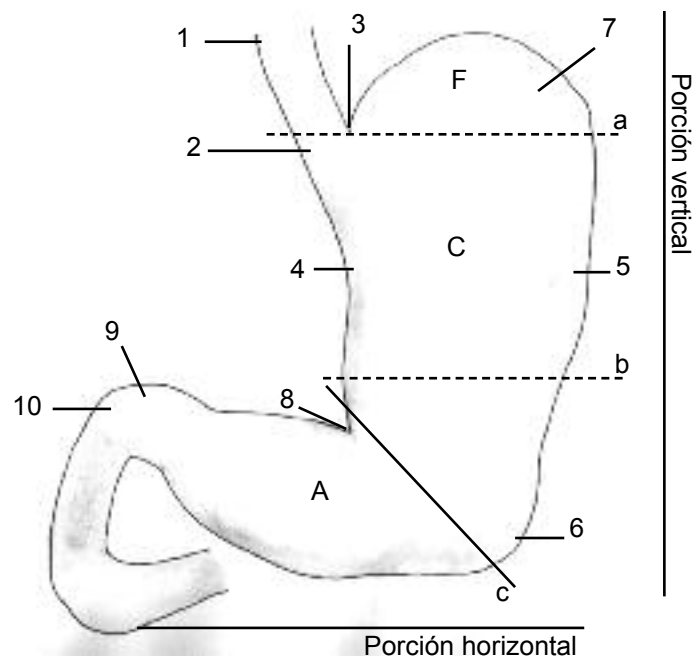


Fig. 2. Estómago. Configuración externa.

- F. Fundus
- C. Cuerpo
- A. Antro
- a. Límite entre fundus y cuerpo
- b. Límite entre antro y cuerpo (descripción con criterio histológico)
- c. Límite entre antro y cuerpo (descripción anatómica clásica)
- 1. Esófago abdominal
- 2. Cardias
- 3. Incisura cardíaca (ángulo de His)
- 4. Curvatura menor
- 5. Curvatura mayor
- 6. Tuberosidad menor
- 7. Tuberosidad mayor
- 8. Incisura angularis
- 9. Píloro
- 10. Primera porción duodenal

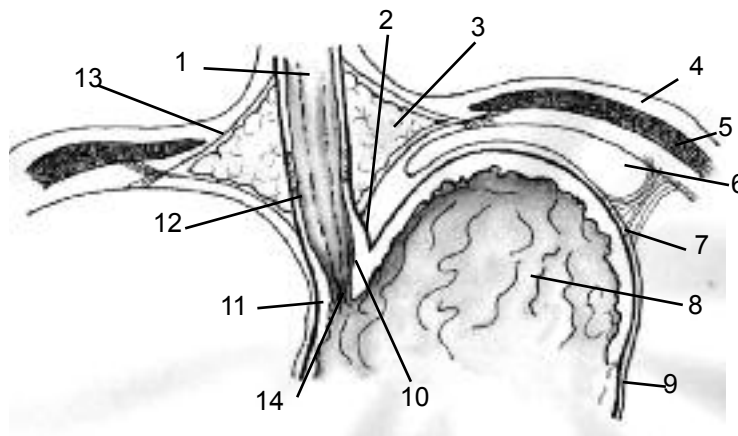


Fig. 3. Corte coronal a nivel de la unión esofagagástrica.

- 1. Esófago abdominal
- 2. Incisura cardíaca (ángulo de His)
- 3. Espacio periesofágico
- 4. Pleura parietal
- 5. Diafragma
- 6. Peritoeo parietal
- 7. Ligamento frenogástrico
- 8. Fundus
- 9. Peritoneo visceral del estómago
- 10. Válvula de Gubaroff
- 11. Cardias
- 12. Esfínter esofágico inferior
- 13. Lámina de Leimer
- 14. Roseta mucosa esofágica

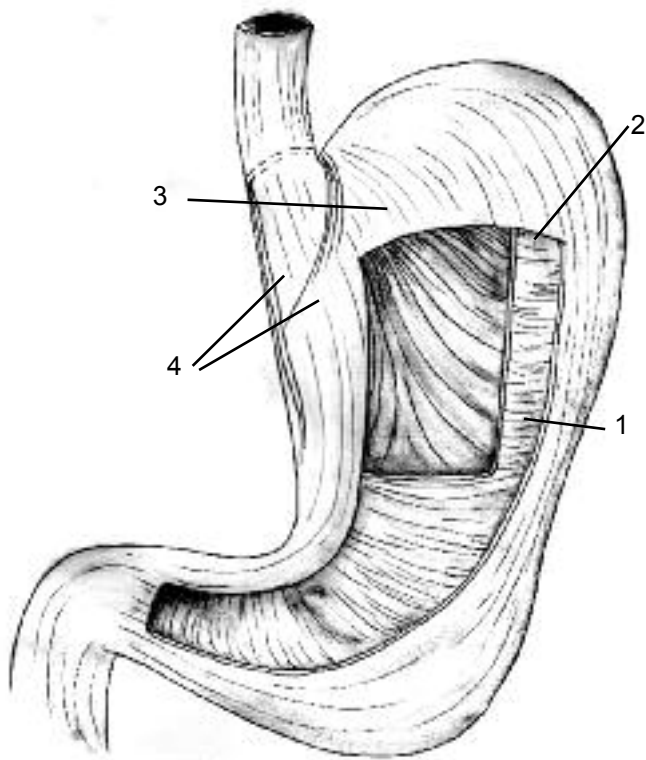


Fig. 4. Organización de las capas musculares del estómago.

1. Fibras longitudinales (superficiales)
2. Fibras circulares (medias)
3. Fibras oblicuas (profundas)
4. Corbata muscular

sión gástrica, ocluyendo el cardias. (Fig.3, 10)

- Ligamento frenogástrico: Vincula el fundus gástrico con la cara inferior del diafragma, manteniendo el ángulo de His. El ángulo de His, la válvula de Gubaroff y el ligamento frenogástrico suelen ser reparados en las intervenciones quirúrgicas antirreflujo. (Fig.3, 7)

Píloro (en griego significa guardabarreras)

Es un engrosamiento de la capa muscular circular con algunas fibras longitudinales entrelazadas, constituyendo un verdadero esfínter. Presenta una orientación derecha, superior y posterior. Se halla en un estado de contracción tónica, generando una zona de alta presión que regula el vaciado gástrico hacia el duodeno. Suele visualizarse en la superficie del órgano debido a un surco determinado por dicho esfínter y que habitualmente esta recorrido por la vena prepilórica (Mayo), aunque su reconocimiento palpatorio es más exacto.(Fig. 2,9 y 11,10)

Curvatura menor (Fig. 2,4)

Se extiende desde el cardias hasta el píloro y forma el borde derecho y cóncavo del estómago en donde se inserta el epiplón gastrohepático. Se identifica en la misma una muesca conocida como ángulo (incisura angularis). (Fig. 2,8)

Curvatura mayor (Fig. 2,5)

Se extiende desde el ángulo de His hasta el píloro y forma el borde izquierdo y convexo del estómago. Mide de 4 a 5 veces más que la curvatura menor. En ella se insertan sucesivamente el ligamento gastrofrénico, y los epiplones gastroesplénico y mayor.

Clásicamente se divide al estómago en 3 porciones: tuberosidad mayor, cuerpo y antro, mediante 2 líneas convencionales: una horizontal que pasa por el cardias, y otra vertical desde la incisura angularis hasta la curvatura mayor. (Fig. 2)

El antro se localiza en la porción horizontal del estómago, incluye la tuberosidad menor, tiene una porción amplia o antral propiamente dicha y una porción algo más estrecha de 2-3 cm que termina en el píloro: el conducto (canal) pilórico. Entre ambas existe un ligero surco que las separa.

Existe controversia acerca del limite proximal del antro, dada la disociación anatomohistológica: Según las investigaciones, existen glándulas antrales mas allá del limite clásicamente aceptado. La delimitación correcta del antro se basa en la necesidad de realizar antrectomías completas en el tratamiento de la enfermedad ulcerosa, a fin de erradicar en forma completa las células productoras de gastrina. Por tal motivo, se ha establecido el limite como una línea

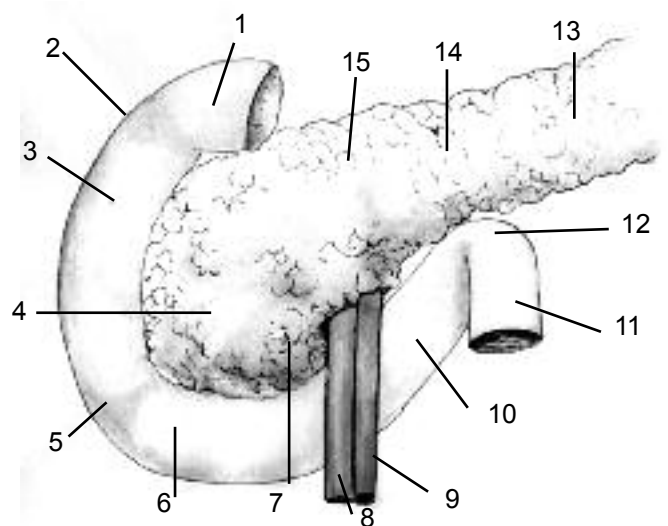


Fig. 5. Duodeno. Configuración externa.

1. Primera porción del duodeno
2. Rodilla superior
3. Segunda porción del duodeno
4. Cabeza del páncreas
5. Rodilla inferior
6. Tercera porción del duodeno
7. Proceso uncinado del páncreas
8. V. Mesentérica superior
9. A. Mesentérica superior
10. Cuarta porción del duodeno
11. Primer asa yeyunal
12. Angulo duodenojejunal
13. Cola del páncreas
14. Cuerpo del páncreas
15. Cuello del páncreas

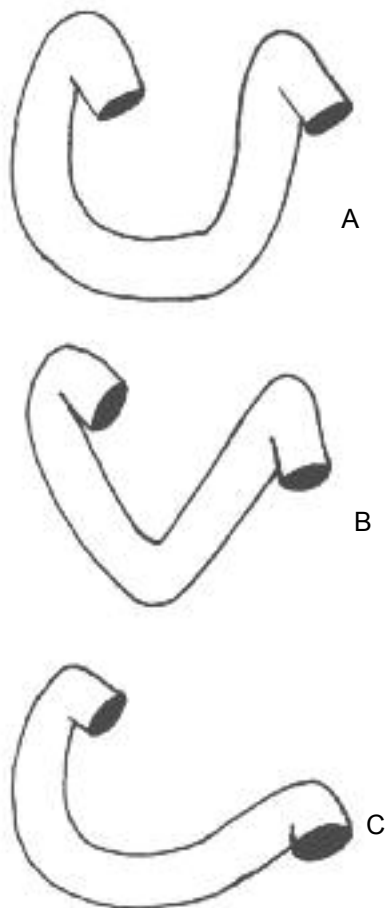


Fig. 6. Variedades morfológicas del duodeno.

- A. En forma de U (clásica)
- B. En forma de V (ausencia de D3)
- C. En forma de C (ausencia de D4)

horizontal que pasa a 2 cm por encima de la incisura angularis. (Fig. 2,b)

DUODENO

El duodeno tiene la forma de un anillo o cuadrilátero irregular abierto hacia la izquierda y hacia arriba, que contornea a la cabeza del páncreas. (Fig. 5) Existen variaciones morfológicas del órgano según la edad y el sujeto, describiéndose de esta manera duodenos en "v", semianular, etc., según la apertura del anillo. (Fig. 6)

Mide aproximadamente 25 a 30 cm de longitud y 35 a 40 mm de diámetro.

Se distinguen en él 4 porciones: (Fig. 5 y 7)

-Primera porción (D1): horizontal y ascendente, continúa al píloro siendo el límite externo entre ambos el surco duodenopilórico. Se dirige hacia la derecha y atrás, hasta la rodilla o genus superior, ángulo que forma con la segunda porción duodenal. Tiene una zona móvil y dilatada, ubicada a la izquierda de la arteria gastroduodenal (bulbo duodenal) y otra fija, a la derecha de la misma. Fig. 8,4,11 Longitud aproximada 5 cm.

-Segunda porción (D2): vertical y descendente, se extiende desde la rodilla superior hasta la rodilla o genus in-

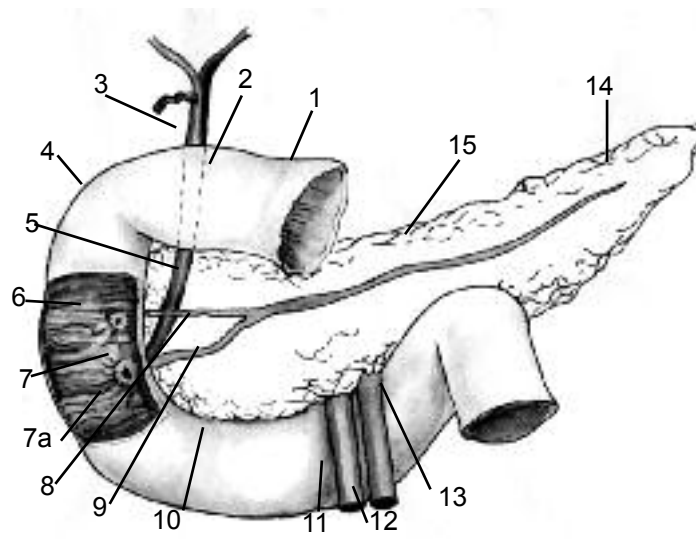


Fig. 7. Duodeno. Configuración interna.

- 1. Píloro
- 2. Primera porción del duodeno
- 3. Colédoco
- 4. Segunda porción del duodeno
- 5. Cabeza del páncreas
- 6. Carúncula menor
- 7. Carúncula mayor
- 7a. Válvula connivente
- 8. Conducto pancreático accesorio (Santorini)
- 9. Conducto pancreático principal. (Wirsung)
- 10. Tercera porción del duodeno
- 11. V. Mesentérica superior
- 12. A. Mesentérica superior
- 13. Cuarta porción del duodeno
- 14. Cola del páncreas
- 15. Cuerpo del páncreas

ferior, ángulo que forma con la tercera porción. Recibe en su pared interna a los conductos biliares y pancreáticos (Fig. 7). Se ubica por detrás de la raíz del mesocolon transversal, el cual determina en la misma dos sectores: supramesocolónico e inframesocolónico (Fig. 8,12,13). Longitud aproximada 8 cm.

-Tercera porción (D3): horizontal, se dirige hacia la izquierda, a partir de la rodilla inferior. Los vasos mesentéricos la cruzan en su cara anterior. Algunos autores, establecen al cruce mesentérico como límite entre la tercera y la cuarta porción. Longitud aproximada 6 cm. (Fig. 5-7 y 8)

-Cuarta porción (D4): vertical y ascendente, desde la tercera porción se dirige hacia la izquierda hasta formar con la primera asa yeyunal el ángulo duodenoyeyunal (Treitz). Longitud aproximada 6 cm. (Fig. 5-7 y 8).

-Ángulo duodenoyeyunal: Es una flexura que marca la transición entre el intestino adherido y el móvil, dispuesto en un plano sagital abierto hacia abajo y con vértice superior tangente a la raíz del mesocolon transversal. Está suspendido por una formación fibromuscular conocida como ligamento de Treitz (Fig. 5-7 y 8)

CONSTITUCIÓN

El estómago y el duodeno están constituidos por cuatro capas desde superficial a profundo: serosa, muscular submucosa y mucosa. A continuación se describen las particularidades de alguna de ellas en cada órgano.

ESTÓMAGO

1. Capa muscular: Son tres, enumeradas de la superficie a la profundidad. Fig. 4

-Longitudinal: Se organizan en dos grupos, uno superior que irradia desde el cardias y es continuación de la capa longitudinal del esófago y otro inferior que se inicia a nivel del cuerpo y al aproximarse al píloro se continúa hacia el duodeno. Algunas fibras se entrelazan con dicho esfínter.

-Circular: se distribuyen en forma uniforme por todo el órgano, condensándose para formar el píloro y continuándose a nivel del cardias con la capa circular del esófago.

-Oblicua: Sus fibras se dirigen desde el área del ángulo de His, con trayecto descendente y oblicuo, siendo mas definidas y paralelas a la curvatura menor hacia la derecha, mientras que hacia la izquierda se confunden con las fibras circulares.

2. Submucosa: De consistencia laxa, permite los desplazamientos de la capa mucosa con respecto a la capa muscular. Presenta una rica red vascular y el plexo nervioso ganglionar submucoso (Meissner).

3. Mucosa: La mucosa gástrica es una capa gruesa, blanda y aterciopelada, de color rojizo en la región corpofúndica y rosada en la antral. Está surcada por numerosos pliegues paralelos al eje longitudinal del órgano, más marcados hacia el extremo pilórico y a lo largo de la curvatura mayor. Los mismos desaparecen en casos de distensión gástrica.

La válvula de Gubaroff es la prominencia mucosa correspondiente al ángulo de His, interviene ocluyendo el orificio cardinal cuando aumenta la presión intragástrica, como ya fue descrito. (Fig. 3,10)

Microscópicamente, la mucosa gástrica esta compuesta por 3 capas:

I) Epitelio, dispuesto en:

-Una capa de revestimiento superficial con células secretoras de moco.

-Glándulas que contienen los diferentes tipos celulares, y si bien se hallan presentes en toda la mucosa gástrica, existen áreas de claro predominio.

II) Lámina propia: Tejido conectivo laxo que actúa co-

CELULA	SECRECION	LOCALIZACIÓN PREDOMINANTE
Principales	Pepsina Renina	Cuerpo y fundus
Parietales u oxinticas	Ácido clorhídrico Factor intrínseco	Cuerpo y fundus
Mucosas	Moco	Cardias
Enteroendocrinas G	Gastrina	Antro-píloro
D	Somatostatina	Cuerpo y fundus
Precursoras	Células indiferenciadas que originan a los tipos anteriores	

Tabla I. Tipos celulares de la mucosa gástrica: productos de secreción y ubicación

mo soporte del epitelio, contiene tejido linfoide, y pequeños vasos y nervios.

III) Muscular de la mucosa: Estrato delgado de músculo liso, que rodea la base glandular.

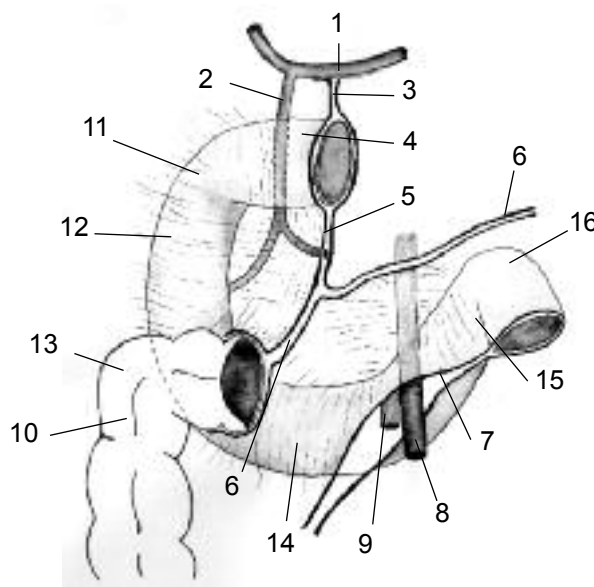


Fig. 8. Duodeno. Disposición del peritoneo y fascias de coalescencia. Vista frontal. La fascia duodenopancreática (Treitz) se halla sombreada.

1. A. Hepática común
2. A. Gastroduodenal
3. Epiplón menor
4. Porción móvil de D1
5. Epiplón mayor (porción gastrocólica) y A. Gastroepiploica derecha
6. Raíz del mesocolon transverso
7. Raíz del mesenterio
8. A. Mesentérica superior
9. V. Mesentérica superior
10. Angulo hepático del colon
11. Porción baja D1
12. D2 Supramesocolónica
13. D2 Inframesocolónica
14. D3
15. D4
16. Angulo duodenoyeyunal

DUODENO

1. Muscular: con 2 capas, longitudinal o superficial y circular o profunda.

2. Mucosa: Presenta múltiples y acentuados pliegues, longitudinales más evidentes en la primera porción y transversales en el resto del órgano, conocidos estos últimos como válvulas conniventes (Fig. 7,7a). Contiene glándulas: las de Lieberkühn y las de Brunner. En la pared interna de la segunda porción duodenal se identifican dos repliegues transversales correspondientes a la desembocadura de los conductos pancreáticos y biliares:

I) Carúncula menor (papilla duodeni minor): Corresponde a la desembocadura del conducto pancreático menor (Santorini). Cubierta por un repliegue mucoso poco evidente, mide 3 mm aproximadamente. (Fig. 7,6)

II) Carúncula mayor (papilla duodeni major): Ubicada 2 o 3 cm caudal con respecto a la precedente, corresponde a la ampolla de Vater que recibe a su vez a los conductos colédoco y pancreático mayor (Wirsung), rodeados por el esfínter de Oddi. Se visualiza como una pro-

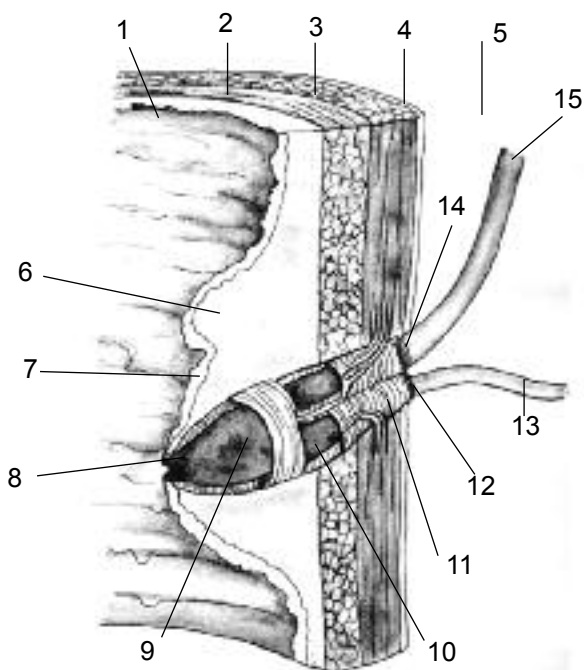


Fig. 9. Duodeno. Configuración interna. Corte coronal de la segunda porción duodenal con ampliación de la ampolla de Vater.

1. Mucosa
2. Submucosa
3. Muscular circular
4. Muscular longitudinal
5. Peritoneo visceral
6. Repliegue mucoso supracaruncular
7. Carúncula mayor
8. Orificio o papila
9. Ampolla de Vater
10. Esfínter de Oddi (común)
11. Fibras longitudinales provenientes de la pared duodenal
12. Esfínter propio del Wirsung
13. Conducto pancreático principal (Wirsung)
14. Esfínter propio del Colédoco
15. Conducto Colédoco

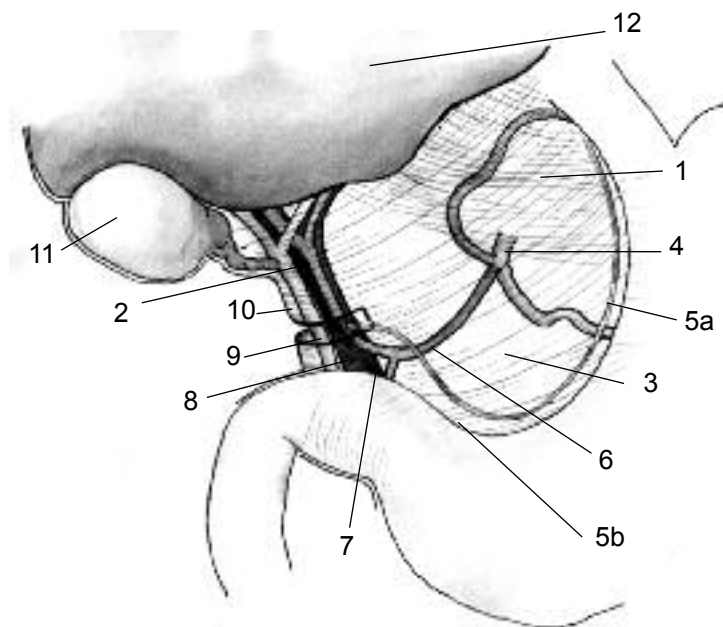


Fig. 10. Epiplón menor. Vista frontal que muestra sus porciones y contenido.

1. Pars densa
2. Pars vasculosa y pedículo hepático
3. Pars flácida
4. Tronco celíaco
- 5a. Arteria gástrica izquierda
- 5b. Arteria gástrica derecha
6. Arteria hepática común
7. Arteria gastroduodenal
8. Arteria hepática propiamente dicha
9. Vena porta
10. Conducto colédoco
11. Vesícula biliar
12. Hígado

minencia mucosa de 10 mm de diámetro mayor aproximadamente, en cuyo borde superior se encuentra un marcado repliegue mucoso transversal (válvula connivente), mientras que otro repliegue longitudinal llamado frenillo se extiende desde el borde inferior de la misma. En el centro de la carúncula se ubica el orificio de la ampolla de Vater o papila. (Fig. 7,7 y 9)

PERITONEO

El peritoneo del abdomen supramesocolónico tiene una disposición compleja. Es conveniente recordar los conceptos de las formaciones básicas peritoneales, que si bien están todas constituidas por dos láminas de peritoneo, se diferencian en:

- a- Meso: vincula un órgano con el peritoneo parietal y transporta elementos vasculonerviosos.
- b- Ligamento: Igual que el precedente pero sin elementos vasculonerviosos.
- c- Epiplón: vincula dos órganos entre sí y transporta elementos vasculonerviosos.
- d- Fascia de coalescencia: es el adosamiento del peritoneo visceral de un órgano al peritoneo parietal, entre ellos existe un plano avascular.

El estómago es considerado un órgano intraperitoneal

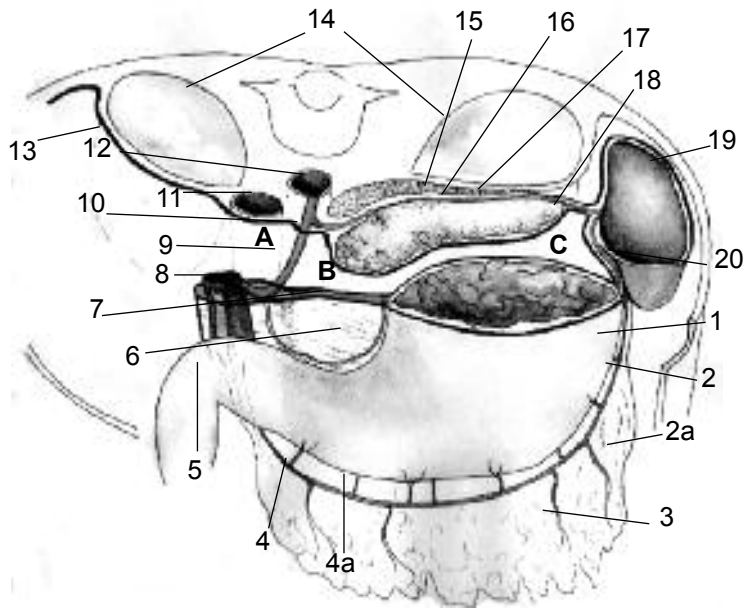


Fig. 11. Corte axial del abdomen supramesocolónico que muestra la trascavidad de los epiplones. Vista superior.

- A. Hiato de Winslow
- B. Vestíbulo de la trascavidad
- C. Trascavidad propiamente dicha
- 1. Estómago
- 2. Arteria gastroepiploica izquierda con 2a- Rama epiploica
- 3. Epiplón mayor
- 4. Arteria gastroepiploica derecha con 4a- Rama gástrica
- 5. Duodeno
- 6. Círculo arterial de la curvatura menor
- 7. Epiplón menor
- 8. Pedículo hepático
- 9. Hoz de la arteria hepática (foramen de la bursa omentalis)
- 10. Tronco celiaco
- 11. Vena cava inferior
- 12. Aorta
- 13. Peritoneo parietal posterior
- 14. Riñones
- 15. Fascia de coalescencia retropancreática (Toldt)
- 16. Cuerpo del páncreas
- 17. Cola del páncreas
- 18. Epiplón pancreáticoesplénico
- 19. Bazo
- 20. Epiplón gastroesplénico

y móvil, mientras que el duodeno, afectado en su mayor parte por fascias de coalescencia, es considerado retroperitoneal secundario y su movilidad es prácticamente nula.

ESTÓMAGO

Esta íntegramente revestido por peritoneo visceral, excepto en el área de las curvaturas y en una pequeña porción retrocardial relacionada con el ligamento gastrofrénico. Esta vinculado con otros órganos a través de epiplones.

- **Epiplón menor o gastrohepático** (Fig. 10 y 11,7): Dispuesto en un plano frontal, se extiende desde la curvatura menor gástrica hasta la cara inferior del hígado. For-

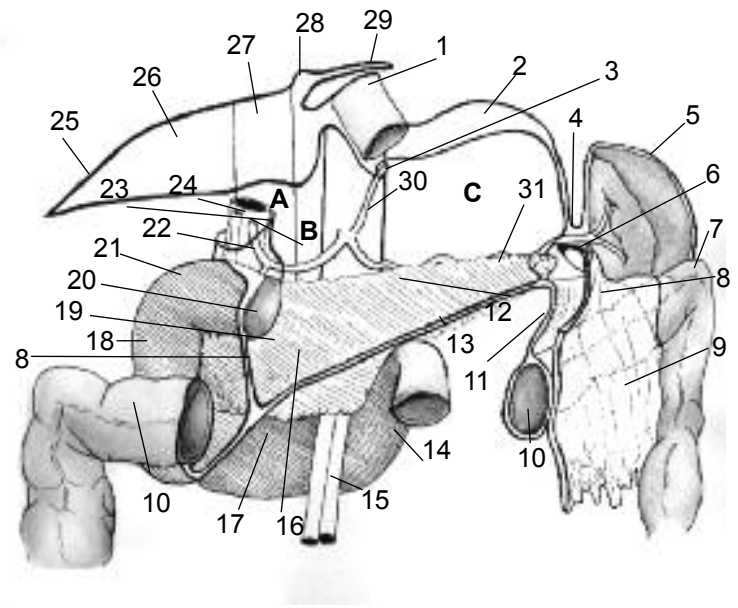


Fig. 12. Disposición del peritoneo en el abdomen supramesocolónico. Vista frontal. El área rayada señala la fascia de coalescencia retroduodenopancreática (Treitz).

- A. Hiato de Winslow
- B. Vestíbulo de la trascavidad
- C. Trascavidad propiamente dicha
- 1. Esófago abdominal
- 2. Ligamento frenogástrico
- 3. Hoz de la Arteria gástrica izquierda
- 4. Epiplón pancreáticoesplénico
- 5. Peritoneo visceral del bazo
- 6. Epiplón gastroesplénico
- 7. Angulo esplénico del colon
- 8. Epiplón mayor, porción gastrocólica
- 9. Epiplón mayor, porción libre
- 10. Colon transverso
- 11. Mesocolon transverso
- 12. Cuerpo del páncreas
- 13. Angulo duodenoyeyunal
- 14. Cuarta porción del duodeno
- 15. Vasos mesentéricos superiores
- 16. Raíz del mesocolon transverso
- 17. Tercera porción del duodeno
- 18. Segunda porción del duodeno
- 19. Cabeza del páncreas
- 20. Segmento móvil de la primera porción del duodeno
- 21. Segmento fijo de la primer porción del duodeno
- 22. Arteria gastroduodenal
- 23. Borde libre del epiplón menor y hoz de Arteria hepática
- 24. Pedículo hepático
- 25. Ligamento triangular derecho
- 26. Ligamento coronario
- 27. Vena cava inferior
- 28. Ligamento falciforme
- 29. Ligamento triangular izquierdo
- 30. Aorta y tronco celiaco
- 31. Cola del Páncreas

mado por dos hojas provenientes del revestimiento peritoneal anterior y posterior del estómago que se unen al llegar a la curvatura menor, luego al llegar al surco transverso del hígado, las mismas se separan, cubriendo a dicho órgano. Constituye una porción de la pared anterior de la trascavidad de los epiplones. Tiene dos bordes fijos anclados en los órganos antes mencionados y un borde libre o derecho, que contiene al pedículo hepático y constituye el límite anterior del hiato de Winslow, vía de ingreso a la trascavidad de los epiplones. En ocasiones este borde libre,

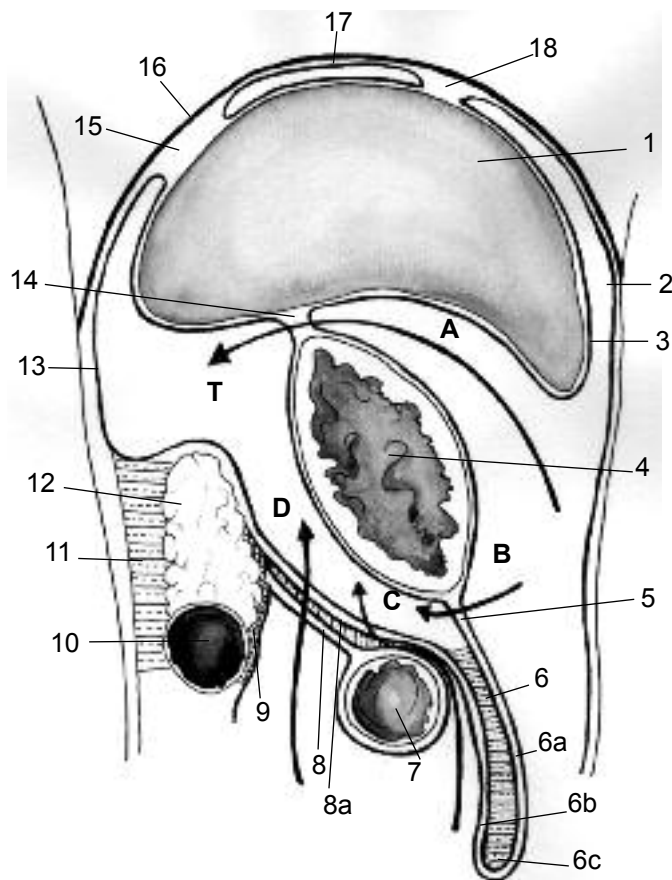


Fig. 13. Corte sagital que muestra la trascavidad de los epiplones propiamente dicha (T) y diferentes vías de ingreso a la misma.

1. Hígado
 2. Peritoneo parietal anterior
 3. Peritoneo visceral del hígado
 4. Estómago
 5. Porción gástrica del epiplón mayor
 6. Delantal epiploico
 - 6a. Hoja anterior
 - 6b. Hoja posterior
 - 6c. Avescencia
 7. Colon transverso
 8. Mesocolon transverso
 - 8a. Coalescencia coloepiploica
 9. Fascia de coalescencia preduodenopancreática
 10. Tercera porción del duodeno
 11. Fascia de coalescencia retroduodenopancreática (Treitz)
 12. Cabeza del Páncreas
 13. Peritoneo parietal posterior
 14. Epiplón menor
 15. Ligamento coronario
 16. Diafragma
 17. Peritoneo parietal diafragmático
 18. Ligamento falciforme
- Vías de acceso:
- A. A través del epiplón menor
 - B. A través de la porción gástrica del epiplón mayor
 - C. Por decolamiento coloepiploico
 - D. Transmesocolónica

se adhiere a la primera porción del duodeno formando el ligamento colecistoduodenal o hepatoduodenal, si el mismo se extiende hasta el hígado.

Se distinguen en el epiplón menor, tres porciones: (Fig. 10)

- Superior o pars densa: contiene las ramas de los nervios vagos.

-Media o flácida: translúcida, contiene a la rama hepática del tronco hepatocoronario, cuando la misma existe.

-Inferior: contiene a los elementos del pedículo hepático

Contenido: además de los elementos previamente citados, el epiplón menor contiene al círculo arterial de la curvatura menor formado por las arterias coronaria estomacal y pilórica (gástricas derecha e izquierda) y ganglios linfáticos.

- **Epiplón mayor** Fig. 11,3 y 12: Dispuesto en un plano frontal, se extiende desde la curvatura mayor gástrica hasta el peritoneo parietal posterior, vinculando al estómago con el bazo y el colon transverso. Formado por dos hojas, provenientes del revestimiento peritoneal anterior y posterior del estómago que se unen al llegar a la curvatura mayor, adquiriendo luego una disposición compleja, producto del desarrollo embriológico. Ambas hojas se extienden en sentido caudal superando al colon transverso y cubriendo las vísceras inframesocolónicas, luego se reflejan en sentido craneal, formando un borde libre y ascienden hacia el peritoneo parietal posterior. Allí, la hoja superior, se continúa con el peritoneo parietal posterior de la trascavidad de los epiplones, y la hoja inferior se continúa con el mesocolon transverso. Se forman en este trayecto dos coalescencias. :

-la primera, entre las dos porciones descendente y ascendente del epiplón mayor. (Fig. 13,6c)

-la segunda, entre el epiplón y el borde anterior del colon transverso (Fig. 13, 8a), existiendo un plano avascular entre ambos que es posible abordar en las maniobras de decolamiento coloepiploico (Maniobra de Lardennois-Ockinczyk), necesarias para la exploración de la cara posterior del estómago, de la retrocavidad gástrica, o del páncreas y para la movilización de dichos órganos en la cirugía resectiva.

En consecuencia, el epiplón mayor esta formado por 4 hojas y se distinguen en él, dos porciones:

-superior o impropriamente llamado ligamento gástrico (Fig. 12,8 y 13,5): se extiende desde la curvatura mayor

Límite	Hiato de Winslow	Vestíbulo	Trascavidad propiamente dicha
Anterior	Pedículo hepático	Epiplón menor	Cara posterior de estómago y porción gástrica de epiplón mayor
Posterior (peritoneo parietal posterior)	Vena cava inferior	Ppp. que cubre la región celiaca (plexo solar, tronco celiaco)	Ppp. que cubre cuerpo y cola del páncreas, adrenal y riñón izquierdo
Superior	Lóbulo caudado (Spiegel)	Ligamento coronario del hígado	Reflexión peritoneal desde el estómago hacia el diafragma
Inferior	Reflexión del peritoneo desde VCI hacia el borde superior de D1. Fascia de Treitz.	Cabeza del páncreas	Hoja posterior de la porción gástrica del epiplón mayor adosada al mesocolon transverso

Tabla II. Porciones de la TCE. Límites.

hasta el colon transversal. Contiene al círculo arterial de la curvatura mayor: vasos gastroepiploicos derechos e izquierdos.

-inferior, epiplon mayor propiamente dicho o “delantal” (Fig. 12,9 y 13,6): Se extiende desde el colon transversal y termina en un borde libre de longitud variable, cubriendo las vísceras inframesocolónicas. Contiene a las ramas descendentes de la arcada gastroepiploica, y tejido celuloadiposo en cantidad acorde a la conformación del sujeto. Adquiere importancia en procesos inflamatorios, ya que el mismo se adhiere a los órganos afectados bloqueándolos. Además debido a su rica vascularización y propiedad plástica, puede utilizarse para rellenar cavidades patológicas, por ejemplo lechos de quistes hidatídicos o para cubrir suturas (omentoplastias).

-Epiplón gastroesplénico: Formado por las hojas que cubren al estómago que a nivel de la porción superior de la curvatura mayor, se unen y se dirigen hacia el hilio esplénico. (Fig. 11,20 y 12,6)

Contiene a la arteria gastroepiploica izquierda y a los vasos cortos. Existe continuidad entre el epiplón mayor y el gastroesplénico, el límite aproximado entre ambos es el primer vaso corto.

-Ligamento gastrofrénico o suspensorio (Fig. 3,7): Formado por ambas hojas del peritoneo visceral del fundus, que se reflejan hacia el diafragma. Puede contener pequeñas ramas de la arteria diafragmática inferior.

El ligamento gastrofrénico y los epiplones mayor y gastroesplénico se continúan entre sí, ya que son porciones del mesogastrio dorsal original. Fig. 12,2-6-8

-Trascavidad de los epiplones (TCE): (Fig. 11-12 y 13) También llamada bolsa epiploica es un espacio virtual localizado por detrás del estómago y por delante del páncreas, y limitado por los epiplones antes descritos. Su disposición compleja se debe a los procesos embriológicos de rotación y coalescencia del tubo digestivo. Es considerada un divertículo de la gran cavidad peritoneal y se comunica con ella en su extremo derecho, a través de una hendidura vertical de 3cm aproximadamente, el hiato de Winslow (Fig. 11,A-12,A y 14). La TCE tiene dos porciones: el vestíbulo y la trascavidad propiamente dicha (Fig. 11,B,C y 12,b,c) separadas entre sí por una hendidura longitudinal, el foramen de la bursa omentalis, limitado por los repliegues peritoneales u hoces de las arterias hepática y coronaria estomacal (Fig. 11,9 y 12,3). La trascavidad propiamente dicha se extiende desde el foramen de la bursa omentalis hasta el hilio esplénico y los epiplones pancreático esplénico y gastroesplénico.

Su forma es irregular, ya que presenta prolongaciones o recesos, tales como el subhepático que es una prolongación cefálica del vestíbulo hasta el ligamento coronario,

el esplénico y el colónico.

Las paredes de la TCE, se encuentran adosadas constituyendo una cavidad virtual, la misma se transforma en real en ciertos procesos patológicos, por ejemplo en úlceras gástricas perforadas de la cara posterior, tumores del cuerpo del páncreas, etc. Las diferentes vías de abordaje se ilustran en la figura. (Fig. 13)

DUODENO

El duodeno es un órgano fijo debido a estructuras peritoneales tales como las fascias de coalescencia, vasculonerviosas, como los pedículos pancreaticoduodenales, por los conductos excretores del páncreas y el colédoco y finalmente por el músculo de Treitz (suspensorio del ángulo duodenoyeyunal).

El bulbo duodenal corresponde al área móvil e intraperitoneal de D1, limitada:

-Hacia la derecha, por la arteria gastroduodenal, que transcurre por su cara posterior.

-Hacia la izquierda, por el píloro y la vena prepilórica de Mayo, ubicada en el surco duodenopilórico.

El resto de la primera porción es fijo, afectado por la fascia de Treitz.

No obstante, el duodeno no es absolutamente fijo, ya que las estructuras antedichas, admiten un cierto desplazamiento vertical del órgano de aproximadamente 4 a 5 cm, durante los cambios de posición del sujeto.

1. Peritoneo de la primera porción (bulbo) (Fig. 8,2-4 y 12,20): La zona ubicada a la izquierda de la arteria gastroduodenal es intraperitoneal y móvil, está rodeada por dos hojas de peritoneo visceral que se continúan desde el estómago, y se comportan de la misma forma que en éste. Luego, la hoja peritoneal que tapiza su cara anterior se proyecta hacia el duodeno fijo transformándose en peritoneo parietal posterior definitivo y, del mismo modo la hoja posterior lo hace en sentido dorsal y medial, tapizando al istmo pancreático. A nivel de los bordes superior e inferior del bulbo duodenal, ambas hojas se juxtaponen continuándose con los epiplones gastrohepático y mayor (porción gástrica), respectivamente. (Fig. 8,3-5)

La movilidad de esta porción es aprovechada para los ascensos de la misma en las reconstrucciones del tipo Billroth I o en casos de ser necesario su abocamiento como duodenostomía.

2. Peritoneo del resto del duodeno (Fig. 8 y 12): La zona de la primera porción ubicada a la derecha de la arteria gastroduodenal, y las porciones segunda, tercera y cuarta están fijadas y se consideran retroperitoneales secundarias. Esta fijación es adquirida en el transcurso del de-

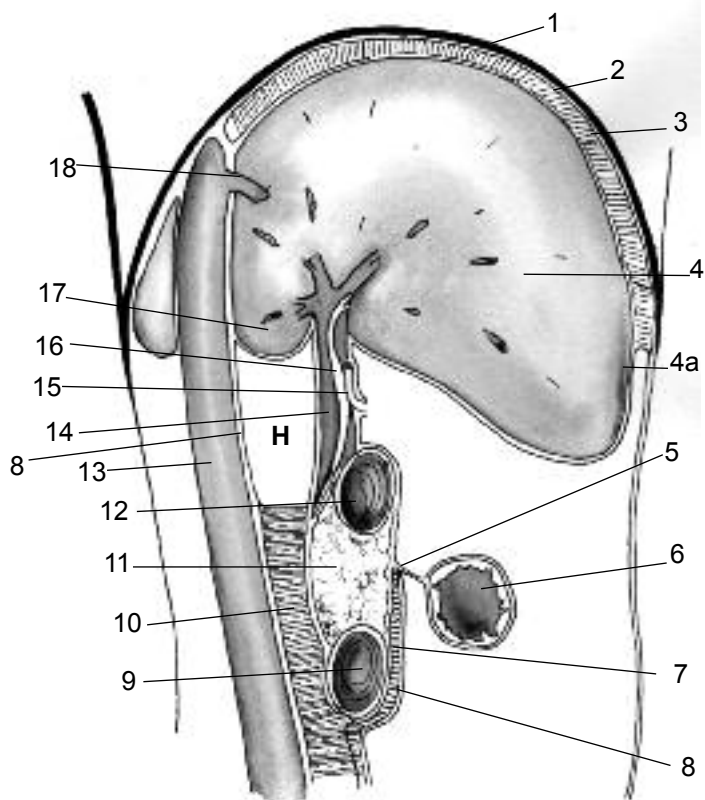


Fig. 14. Corte parasagital derecha a nivel del hiato de Winslow.

1. Diafragma
2. Peritoneo parietal diafragmático
3. Espacio subfrénico derecho
4. Hígado con:
 - 4a. Peritoneo visceral
5. Mesocolon transversal
6. Colon transversal
7. Fascia de coalescencia preduodenopancreática
8. Peritoneo parietal posterior
9. Tercera porción del duodeno
10. Fascia de coalescencia
11. Cabeza del Páncreas
12. Primera porción del duodeno
13. Vena cava inferior
- Pedículo hepático:
 14. Vena porta
 15. Arteria hepática
 16. Colédoco
17. Hígado, lóbulo caudado (Spiegel)
18. Vena suprahepática media

sarrollo embrionario, ya que durante los procesos de rotación el mesoduodeno acompaña al órgano y se aplica al peritoneo parietal posterior primitivo, fusionándose al mismo mediante el proceso de coalescencia. La disposición en el adulto es la que se describe a continuación:

a. El peritoneo parietal posterior definitivo: cubre la cara anterior del órgano y tiene una disposición compleja. Del mismo se desprenden 2 mesos:

-El mesocolon transversal, cuya raíz, atraviesa la cara anterior de la segunda porción, en la unión de sus 2/3 superiores con el 1/3 inferior. (Fig. 8,6 y 12,16)

-El mesenterio, cuya raíz, atraviesa la cara anterior de la cuarta y la tercera porción en su trayecto descendente y

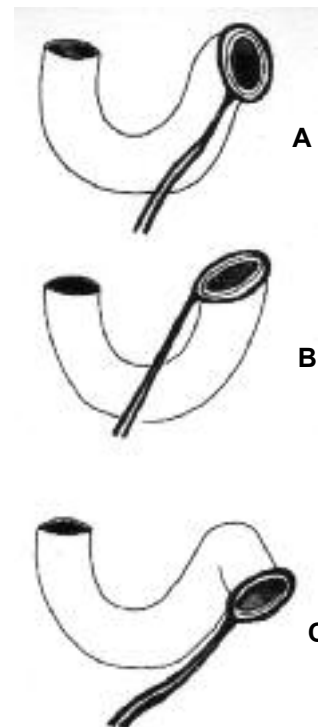


Fig. 15. Variaciones en la inserción.

- A. Cruce D4 (clásica)
- B. Cruce D3 (duodenalización del yeyuno)
- C. Cruce inferior al ángulo de Treitz (yeyunalización del duodeno)

oblicuo hacia la derecha. Existen variaciones en la implantación de la misma. (Fig. 8,7 y 15)

En consecuencia:

-La raíz del mesocolon transversal determina la posición supramesocolónica de D1 y la porción superior de D2 e inframesocolónica del resto del órgano.

-La raíz del mesenterio, ubica a los 2/3 inferiores de D2 y la porción derecha de D3 en el espacio mesenterocólico derecho y al resto de D3 y D4 hasta el ángulo de Treitz en el espacio mesenterocólico izquierdo.

El comportamiento del peritoneo parietal que cubre la cara anterior del asa duodenal, difiere según se examinen los sectores:

-Supramesocolónico: Es continuación de la hoja que reviste la cara anterior de la primera porción, que al llegar a los bordes del órgano, se proyecta: hacia arriba y atrás revistiendo la cara anterior del riñón derecho, hacia la izquierda cubriendo a la cabeza del páncreas y por último hacia abajo reflejándose y formando la lámina superior del mesocolon transversal. (Fig. 8 y 12)

-Inframesocolónico: Es necesario diferenciar 2 sectores divididos por la raíz del mesenterio y en los cuales el peritoneo se dispone de manera especular:

-A la derecha de la raíz del mesenterio: El peritoneo reviste la cara anterior de la porción inframesocolónica de D2, y la porción de D3 ubicada a la derecha de la raíz del mesenterio.

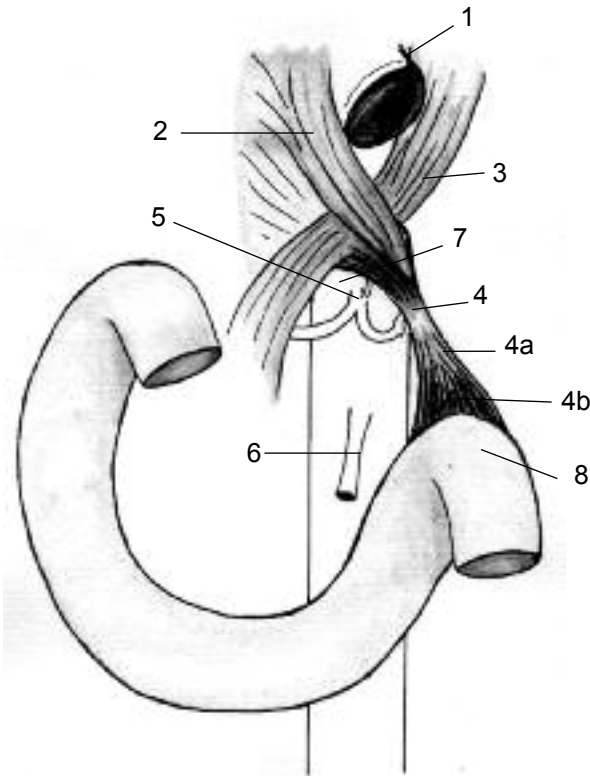


Fig. 16. Angulo duodenoyeyunal y músculo de Treitz.

1. Hiato esofágico
2. Pilar derecho del diafragma
3. Pilar izquierdo del diafragma
4. Fascículo superior del músculo de Treitz
 - 4a. Tendón intermedio
 - 4b. Fascículo inferior
5. Tronco celíaco
6. A. Mesentérica superior
7. Hiato aórtico
8. Angulo duodenoyeyunal

-A la izquierda de la raíz del mesenterio: El peritoneo reviste la cara anterior de la porción de D3 ubicada a la izquierda de la raíz del mesenterio, D4 y el ángulo duodenoyeyunal. Fig. 8 y 12

Cada una de las hojas de revestimiento se proyectan en sentido:

- superior: cubriendo la cara anterior de la cabeza del páncreas hacia la derecha y formando la lámina inferior del mesocolon transverso.
- inferior: Cubriendo a ambos músculos iliopsoaps.
- medial: Formando las láminas derecha e izquierda de la raíz del mesenterio.
- lateral: Continuándose con la hoja interna del mesocolon ascendente y descendente, respectivamente.

b. La fascia de coalescencia retroduodenopancreática (Treitz) (Fig. 8-12-13,11-14,10): aplica al órgano al plano posterior. La misma es producto de la rotación duodeno pancreática, seguida del adosamiento de la hoja peritoneal que reviste la cara posterior del órgano, al

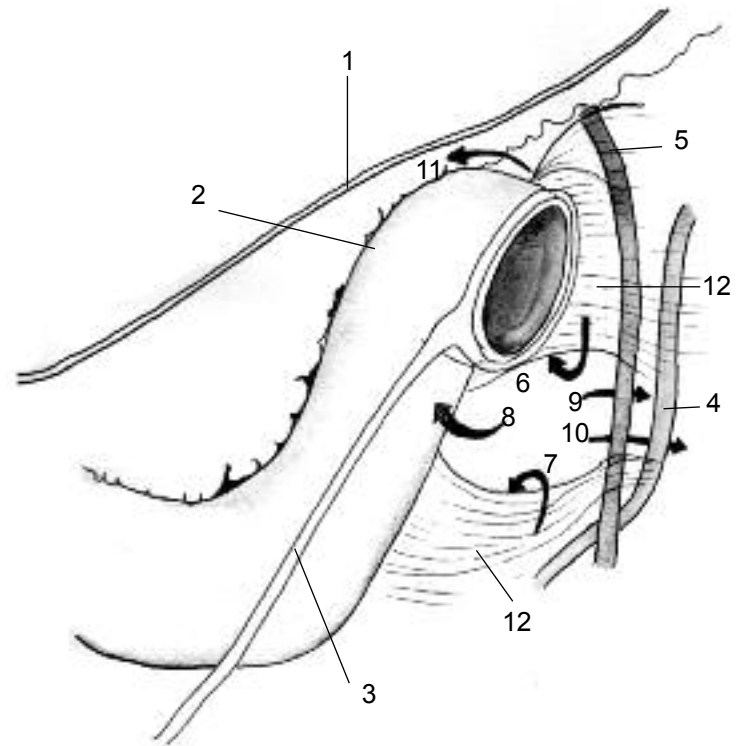


Fig. 17. Fositas paraduodenales.

1. Raíz del mesocolon transverso
 2. Angulo duodenoyeyunal
 3. Raíz del mesenterio
 4. A. Cólica superior izquierda
 5. V. Mesentérica inferior
- Fositas:
6. Duodenal superior
 7. Duodenal inferior
 8. Retroduodenal
 9. Retrovenosa
 10. Retroarterial
 11. Duodenoyeyunal
 12. Peritoneo parietal posterior y coalescencia duodenal

peritoneo parietal posterior primitivo. Se extiende hasta la arteria mesentérica superior y según algunos autores, hasta el ángulo de Treitz. La maniobra de Jean Vautrin Kocher permite mediante una incisión del peritoneo parietal posterior, paralela a la segunda porción duodenal, el abordaje de dicho plano avascular de coalescencia, si bien ocasionalmente existen pequeños vasos que es necesario ligar. Se logra de este modo la movilización duodenopancreática, facilitándose la exploración del colédoco terminal y la cabeza del páncreas.

c. La fascia de coalescencia preduodenopancreática: formada por la porción superior de la fascia retrocolónica derecha que se adhiere a la cara anterior de la segunda porción. (Toldt -Fredet). (Fig. 13,9 y 14,7)

d. La lámina duodeno-retromesenterocólica derecha: descrita por Albanese como una hoja retroperitoneal, de disposición frontal y extendida desde el borde derecho del duodeno hasta el mesocolon derecho, colon ascendente y ciego, con prolongación hacia la izquierda hasta

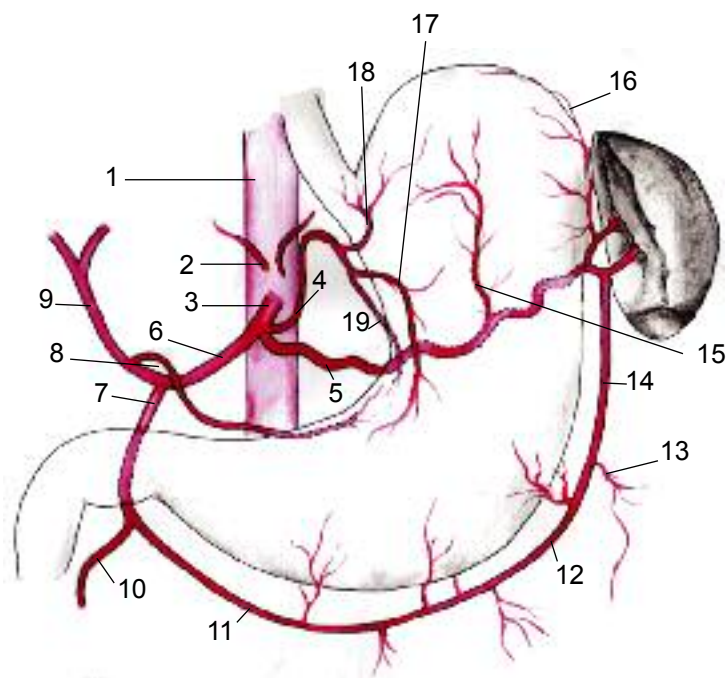


Fig. 18. Vascularización arterial del estómago.

1. Aorta
2. Arterias diafragmáticas inferiores
3. Tronco celíaco
4. A. Gástrica izquierda (coronaria estomáquica)
5. A. Esplénica
6. A. Hepática común
7. A. Gastroduodenal
8. A. Gástrica derecha (Pilórica)
9. A. Hepática propiamente dicha
10. A. Pancreaticoduodenal superior derecha
11. A. Gastroepiploica derecha
12. Ramas gástricas
13. Ramas epiploicas
14. A. Gastroepiploica izquierda
15. A. Cardioesófagotuberositaria posterior
16. Vasos cortos
17. Rama anterior de A. Gástrica izquierda
18. A. Cardioesófagotuberositaria anterior
19. Rama posterior de A. Gástrica izquierda

la raíz del mesenterio. La misma se evidencia luego de seccionar las fascias pre y retroduodenopancreáticas y reclinar al duodeno en sentido cefálico y medial. Su sección aumenta la amplitud de la movilización duodenopancreática.

3. Angulo duodenoyeyunal

Se mantiene fijo por medio de dos estructuras:

-El peritoneo que cubre la cuarta porción duodenal: si bien la adherencia es ostensible, su disposición es variable según la ubicación de la raíz del mesenterio. Puede presentarse un ángulo duodenoyeyunal fijo y "duodenalizado" si la raíz se inserta por debajo del mismo o bien un ángulo móvil y "yeyunalizado", si esta adopta una inserción superior. (Fig. 15)

-El ligamento o músculo de Treitz (*suspensorius duodeni*): es un pequeño músculo liso y digástrico, rodeado

FOSITA	LOCALIZACION Y DESCRIPCION
1-Duodenal inferior	Inferoexterna. Desde borde izquierdo de D4 hasta peritoneo prerenal. Limitada por repliegue peritoneal de concavidad superior.
2-Duodenal superior	Superoexterna. Desde vértice de ángulo de Treitz hasta vena mesaraica menor. Llega hasta el borde inferior del cuerpo del páncreas. Limitada por repliegue peritoneal de concavidad inferior
3-Paraduodenales	Entre 1 y 2. Por detrás de vena y arteria mesentérica inferior (fositas paraduodenales venosa y arterial). Limitada por repliegue peritoneal de concavidad derecha.
4-Duodenoyeyunal superior	Entre vértice de ángulo de Treitz y mesocolon transverso
5- Duodenoyeyunal inferior	Entre la cara izquierda del mesenterio y la concavidad del ángulo duodenoyeyunal
6-Retroduodenal	Cara posterior de D4

Tabla III. Localización y descripción de las fositas duodenales.

de tejido fibroso, de 3 a 4 cm de longitud. Se implanta en la cara posterior del ángulo, y se dirige al pilar izquierdo del diafragma, y a los hiatos esofágico y aórtico. Con frecuencia, el músculo se halla poco desarrollado o ausente, y la disección revela un componente casi exclusivamente fibroso. (Fig. 16). El ángulo duodenoyeyunal, se halla cubierto por repliegues peritoneales yeyunomesocolónicos (ligamento de Mayo) que se evidencian traccionando del mesocolon en sentido craneal. Los mismos deben seccionarse para exponer el ángulo.

Si existe una incongruencia entre ambos medios de fijación, se determina un ángulo de Treitz falso representado por la fijación peritoneal y un ángulo verdadero, que corresponde a la inserción del ligamento de Treitz.

Fositas duodenales: son pequeñas cavidades adyacentes al duodeno, determinadas por las coalescencias antes descritas y por los repliegues del peritoneo parietal consecuentes a estructuras vasculares adyacentes. Son inconsistentes, la que se presenta con mas frecuencia es la fosita duodenal inferior (75%), seguida de la superior (50%). (Fig. 17,7,6)

El interés quirúrgico de las fositas radica en la necesidad de seccionar el peritoneo parietal adyacente, durante las maniobras de movilización del ángulo duodenoyeyunal (Clairmont). El borde libre de las fositas carece de vasos, la relación más importante es la que mantienen con el arco vascular de Treitz, especialmente con la vena mesaraica menor que pasa por delante del ángulo. Además pueden ser causa de hernias internas.

IRRIGACIÓN

1. ARTERIAS

Las arterias que irrigan al estómago y el duodeno provienen del tronco celíaco, además este último recibe el aporte de ramas de la arteria mesenterica superior. (Esquema I)

Tronco celíaco (Fig. 10,4-11,10 -12,30 y 18,3): Es una rama visceral de la aorta abdominal que emerge aproximadamente a nivel de las vértebras T12 - L1, y del borde superior del páncreas. Luego de un corto trayecto, aproximado de 1 cm, emite sus 3 ramas terminales: Coronaria estomáquica (gástrica izquierda), hepática y esplénica, existiendo variantes anatómicas.

Se ha observado además, en un número reducido de casos un origen común con la arteria mesentérica superior.

ESTÓMAGO

Las arterias del estómago abordan al órgano desde las curvaturas y se distribuyen por todas sus capas, siendo singular el predominio en la capa submucosa. Sus múltiples anastomosis generan una rica red arterial en cada una de las capas, fundamental para mantener la perfusión del órgano luego de la ligadura de alguno de los pedículos como sucede en las gastrectomías parciales.

Se distinguen en el estómago 3 sistemas arteriales:

- **Círculo arterial de la curvatura menor:** representado por la anastomosis de las arterias gástricas derecha e izquierda (ramas posteriores), contenido en el epiplón menor, en contacto con la curvatura menor del estómago. En un número de casos elevado el círculo anastomótico no se conforma distribuyéndose sendas arterias en las paredes del órgano. (Fig. 10,5-11,6 y 18,8,19)

- **Círculo arterial de la curvatura mayor:** representado por la anastomosis de las arterias gastroepiploicas derecha e izquierda, contenido en el epiplón mayor, a cierta distancia, 1 a 2 cm del borde gástrico. (Fig. 18,11,14)

- **Sistema de los vasos cortos:** Ramos de la arteria esplénica, contenidos en el epiplón gastroesplénico, que irrigan la región del fundus. (Fig. 18,16)

En forma accesoria, la arteria diafragmática inferior, rama de la aorta, se divide en un número variable de ramas que transcurren por el ligamento frenogástrico irrigando el fundus y el esófago inferior, según algunos autores en un 80%. Su aporte es categórico en las gastrectomías parciales ampliadas, ya que mantiene la perfusión del muñón.

Descripción de los trayectos arteriales y su distribución

- **Arteria coronaria estomáquica** (gástrica izquierda): Emerge del tronco celíaco, se describen 3 porciones en su trayecto: (Fig.10, 5a y 18,4)

1- Parietal, localizada en su origen en el retroperitoneo, cruza el pilar izquierdo del diafragma, la arteria diafragmática inferior, los ganglios linfáticos preaórticos y el plexo celíaco.

2- Intraligamentosa: Su cayado produce un repliegue peritoneal conocido como hoz de la arteria coronaria, cóncavo hacia abajo y hacia la derecha, que es el límite superior del foramen de la bursa omentalis (Fig. 12,3). El cayado y la curvatura menor forman un ángulo abierto hacia arriba (ángulo gastrocoronario) en donde se ubica la rama principal de la curvatura menor del nervio neumogástrico izquierdo, relación a tener presente para evitar lesiones vasculares durante la vagotomía.

3- Gástrica: en contacto con el sector superior de la curvatura menor, donde termina mediante dos ramas: anterior y posterior.

Ramas terminales:

-Anterior: se distribuye en la cara anterior del órgano.

-Posterior: recorre la curvatura menor y se anastomosa con la rama posterior de la arteria pilórica.

Ramas colaterales:

-Arteria cardioesofagotuberositaria anterior: se distribuye en la cara anterior del fundus, cardias y del esófago inferior. Se anastomosa con su homóloga posterior proveniente de la arteria esplénica. (Fig.18, 18)

-Rama hepática: se distribuye en el lóbulo izquierdo del hígado, es inconstante.

-Ramos gástricos: desde la curvatura menor, se distribuyen en ambas caras del órgano.

La arteria gastrohepática primitiva da origen a la arteria coronaria estomáquica y a una arteria hepática izquierda. Esta última desaparece en el transcurso del desarrollo embriológico pero, aproximadamente en un 15% de los casos persiste e irriga al lóbulo izquierdo del hígado. Es necesario investigar la existencia de la misma cuando se procede a ligar la coronaria estomáquica, teniendo presente que la rama hepática nace antes o a nivel del cayado de la coronaria y transcurre por la pars flácida del epiplón menor, a fin de evitar isquemias del lóbulo izquierdo del hígado.

- **Arteria pilórica** (gástrica derecha) (Fig.10, 5b y 18,8): Nace de la arteria hepática propiamente dicha, cruza la cara anterior del pedículo hepático, luego se introduce en la pars flácida del epiplón menor, terminando en dos ramas en el borde superior del píloro o en la porción distal del antro. Puede originarse también en la arteria hepá-

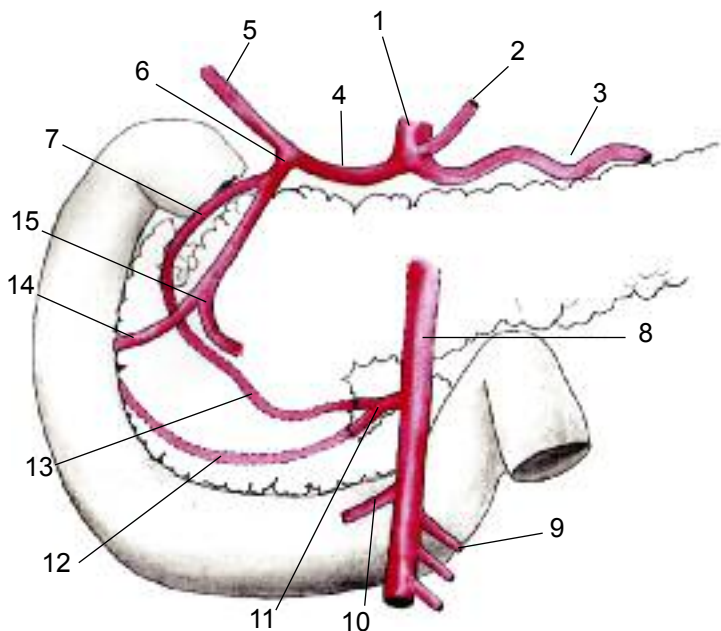


Fig. 19. Vascularización arterial del duodeno.

1. Tronco celíaco
2. A. Gástrica izquierda
3. A. Esplénica
4. A. Hepática común
5. A. Hepática propiamente dicha
6. A. Gastroduodenal
7. A. Pancreaticoduodenal superior derecha
8. A. Mesentérica superior
9. Ramas yeyunales
10. A. Cólica media
11. Tronco de A. Pancreaticoduodenales izquierdas
12. A. Pancreaticoduodenal interior izquierda
13. A. Pancreaticoduodenal superior izquierda
14. A. Pancreaticoduodenal inferior derecha
15. A. Gastroepiploica derecha

tica común, en sus ramas terminales, o bien en la gastroduodenal. Con frecuencia se observan dos arterias pilóricas.

Ramas terminales:

- Anterior: se distribuye en la cara anterior de la región antropilórica.
- Posterior: se anastomosa con la rama posterior de la arteria coronaria estomáquica.

Ramas colaterales: destinados a la región antropilórica y a la primera porción del duodeno. (peines vasculares duodenales).

Es importante considerar la relación entre la arteria pilórica y el pedículo hepático, para evitar la lesión del mismo durante las ligaduras, debe traccionarse del estómago en sentido anterior, formando un triángulo de base inferior formada por el duodeno, y cuyos lados anterior y posterior están representados por la arteria pilórica y el pedículo hepático, respectivamente.

- **Arteria gastroepiploica derecha:** Rama terminal de la arteria gastroduodenal, nace a nivel del borde inferior de la primera porción del duodeno, transcurre entre las ho-

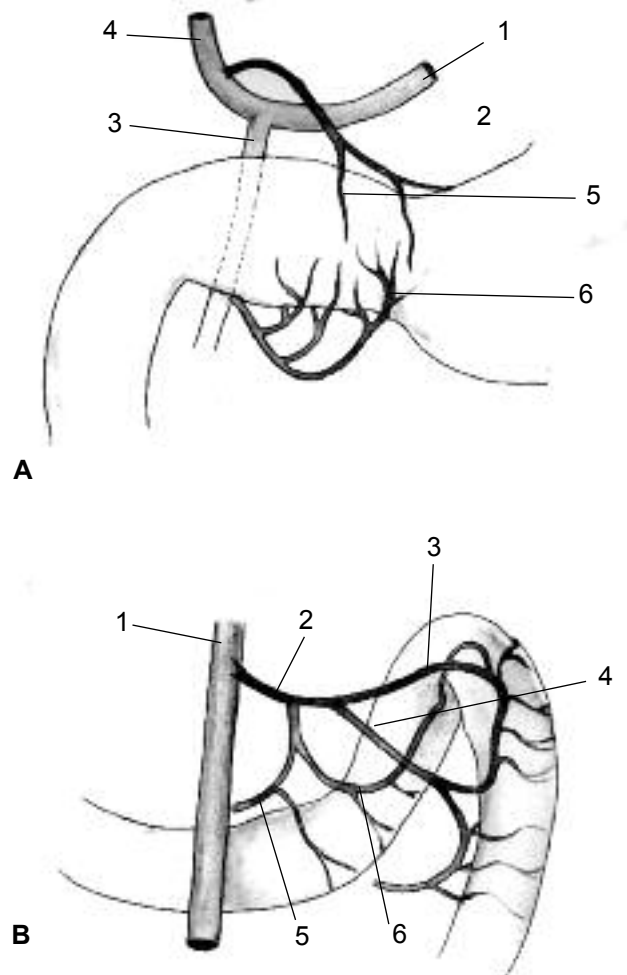


Fig. 20. Vascularización arterial del duodeno.

- A. Primera porción
 1. A. Hepática común
 2. A. Gástrica derecha
 3. A. Gastroduodenal
 4. A. Hepática propiamente dicha
 5. Peine arterial supraduodenal
 6. Peine arterial infraduodenal
- B. Ángulo duodenoyeyunal
 1. A. Mesentérica superior
 2. Tronco arterial común para:
 3. A. del ángulo
 4. A. de la primer asa yeyunal
 5. A. Pancreaticoduodenal inferior izquierda con:
 6. Su rama anastomótica

jas del ligamento gastrocólico, y luego contornea la porción derecha de la curvatura mayor (Fig. 8,5-11,4-18,11). Termina anastomosándose con su homóloga izquierda proveniente de la arteria esplénica.

Ramas colaterales:

- Ramas gástricas: son ascendentes, se desprenden sucesivamente del tronco de la arteria, abordando la curvatura menor en forma perpendicular, se distribuyen en ambas caras del órgano. (Fig.18, 12)
- Rama pilórica inferior.
- Ramas duodenales
- Ramas epiploicas: Son descendentes, irrigan al epiplón mayor. (Fig.18, 13)

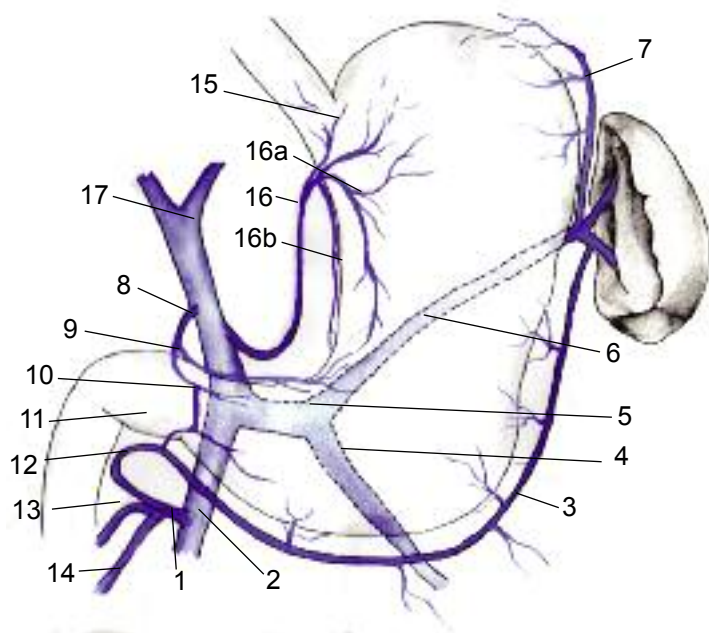


Fig. 21. Vascularización venosa del estómago.
 1. Tronco venoso gastrocólico (Henle)
 2. V. Mesentérica superior
 3. V. Gastroepiploica izquierda
 4. V. Mesentérica inferior
 5. Tronco esplenomesaraico
 6. V. Esplénica
 7. Vasos cortos venosos
 8. V. Gástrica derecha (Pilórica)
 9. V. Suprapilórica
 10. V. Prepilórica (Mayo)
 11. V. Infrapilórica
 12. V. Gastroepiploica derecha
 13. V. Pancreaticoduodenal inferior derecha
 14. V. Cólica superior derecha
 15. V. Esofágica inferior
 16. V. Gástrica izquierda (coronaria estomáquica) con:
 16a. Rama anterior
 16b. Rama posterior
 17. Vena porta

- Arteria gastroepiploica izquierda: (Fig. 11,2 y 18,14) Nace de la arteria esplénica o bien de su rama inferior, transcurre entre las hojas del ligamento gastrocólico con-
 tornando la porción izquierda de la curvatura mayor. Tiene una distribución gástrica y epiploica idéntica a la de su homóloga derecha.

Su ligadura debe ser cuidadosa para no afectar la irrigación colónica y evitar desgarros del bazo secundarios a la tracción del epiplón durante la misma.

-Vasos cortos: En numero variable (3 a 6), emergen de la arteria esplénica en general de su rama superior. Son de 2 tipos:

-Arteria cardioesofagotuberositaria posterior: Nace de la porción proximal de la arteria esplénica, se distribuye en la cara posterior de la región cardiofúndica y esofágica inferior. Se anastomosa con su homóloga anterior, rama de la coronaria estomáquica (Fig.18, 15.)

-Vasos cortos propiamente dichos: nacen cerca del hilio del bazo, del tronco de la arteria esplénica o bien de alguna de sus ramas (polar superior o gastroepiploica izquierda), transcurren por el epiplón gastroesplénico hasta abordar la tuberosidad mayor. (Fig.18, 16)

DUODENO

El duodeno y la cabeza del páncreas, dada su contigüidad anatómica, comparten una profusa irrigación. La misma se compone de arcadas pancreaticoduodenales formadas por ramas de las arterias gastroduodenal y mesentérica superior. (Fig. 19)

- Arteria gastroduodenal (Fig. 8,2-10,7-12,22 -18,7 y 19,6): Rama colateral de la arteria hepática, divide al trayecto de la misma en dos sectores uno proximal y horizontal y otro distal y ascendente hacia el hilio hepático, conocidos como arteria hepática común y propiamente dicha respectivamente. La arteria gastroduodenal desciende por detrás de la primera porción duodenal, emitiendo la rama colateral pancreaticoduodenal superior

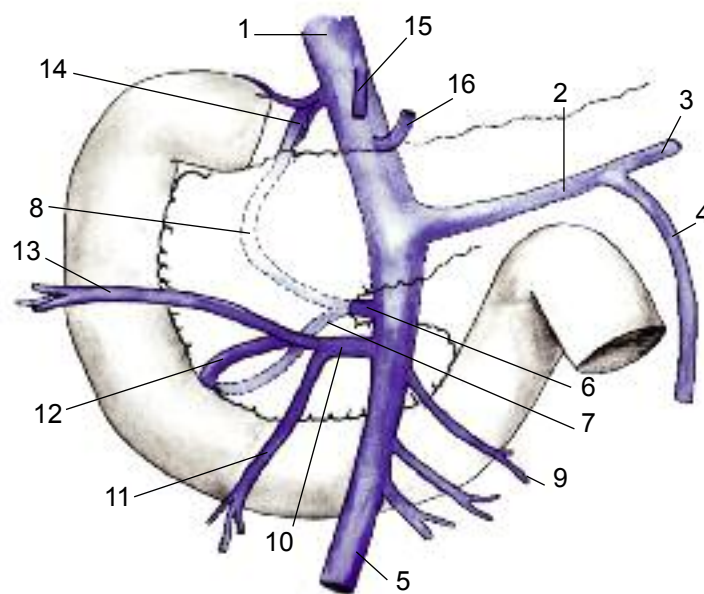


Fig. 22. Vascularización venosa del duodeno.
 1. V. Porta
 2. Tronco esplenomesaraico
 3. V. Esplénica
 4. V. Mesentérica inferior
 5. V. mesentérica superior
 6. Tronco venoso Pancreaticoduodenal izquierdo con:
 7. Rama inferior
 8. Rama superior
 9. V. Yeyunal
 10. Tronco gastrónomico (Henle)
 11. V. Cólica superior derecha
 12. V. Pancreaticoduodenal inferior derecha
 13. V. Gastroepiploica derecha
 14. V. Pancreaticoduodenal superior derecha
 15. V. Pilórica
 16. V. Coronaria estomáquica

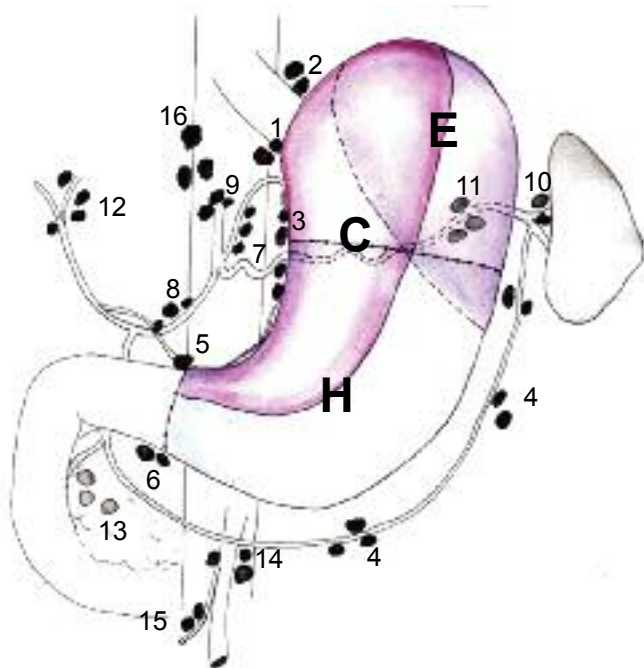


Fig. 23. Territorios linfáticos del estómago y grupos ganglionares. Territorios de drenaje linfático. Obsérvese la intersección de los mismos.

C. Coronario estomáquico
E. Esplénico
H. Hepático

Grupos ganglionares (Numerados según la Japanese Research Society for Gastric Cancer)

1. Paracardiales derechos
2. Paracardiales izquierdos
3. De la Curvatura menor
4. De la Curvatura mayor
5. Suprapilóricos
6. Infrapilóricos
7. De la arteria Coronaria estomáquica
8. De la arteria Hepática
9. Del tronco celíaco
10. Del hilio esplénico
11. De la arteria esplénica
12. Del hilio hepático
13. Retroduodenopancreáticos
14. A. Mesentérica superior
15. A. Cólica media
16. Paraaórticos

derecha, y luego se divide a nivel del borde inferior de D1 en sus dos ramas terminales: arterias gastroepiploica derecha y pancreaticoduodenal inferior derecha.

-Arco pancreático duodenal superior (posterior): Integrado por la anastomosis de las arterias pancreaticoduodenales superiores derecha e izquierda, ramas colaterales de la gastroduodenal y la mesentérica superior, respectivamente. Describe una curva de concavidad izquierda, cruza al colédoco en su cara anterior y se dirige hacia la cara posterior del páncreas. (Fig.19, 7,13)

-Arco pancreático duodenal inferior (anterior): Integrado por la anastomosis de las arterias pancreaticoduodenales inferiores derecha e izquierda, rama terminal de la gastroduodenal y colateral de la mesentérica superior, respectivamente. La pancreaticoduodenal inferior derecha contornea la segunda porción duodenal adyacente a

Territorio de drenaje	Grupo ganglionar	Localización de ganglios
2/3 derechos de porción vertical Curvatura menor	Arteria coronaria estomáquica	- Parietales - Yuxtacardiales - Curvatura menor - Hoz de la coronaria
1/3 izquierdos de porción vertical Tuberosidad mayor hasta porción media de curvatura mayor Transcurren por epiplón gastroesplénico	Arteria esplénica	- Curvatura mayor (gastroepiploica izquierda) - Hilio esplénico - Tuberosidad mayor (vasos cortos) - Suprapancreáticos
Porción horizontal (antro) 2/3 inferiores de porción vertical	Arteria hepática	- Curvatura mayor (gastroepiploica derecha) - Subpilóricos - Retropilóricos (gastroduodenal) - Suprapilóricos (inconstantes) - Pancreaticoduodenales (anteriores y posteriores) - Pedículo hepático

Tabla IV. Drenaje linfático del estómago, descripción clásica.

Número	Grupo ganglionar
1	Paracardial derecho
2	Paracardial izquierdo
3	Curvatura menor
4	Curvatura mayor
5	Suprapilórico
6	Infrapilórico
7	A. Coronaria estomáquica
8	A. Hepática común
9	Tronco celíaco
10	Hilio esplénico
11	A. Esplénica
12	Hilio Hepático
13	Retroduodenopancreático
14	A. Mesentérica superior
15	A. Cólica media
16	Paraaórtico

Tabla V. Clasificación de los grupos ganglionares gástricos según la JRS GC

la cabeza del páncreas y luego se dirige hacia atrás del mismo en busca de su homóloga contralateral. (Fig.19, 12,14)

Ambos arcos emiten ramas que irrigan el duodeno y la cabeza del páncreas y representan una importante red anastomótica entre el tronco celíaco y la arteria mesentérica superior. Adicionalmente, la arteria esplénica, o en ocasiones la hepática o el tronco celíaco emiten una ra-

ma pancreática dorsal, la misma se divide en una rama derecha que suele anastomosarse con la pancreaticoduodenal superior derecha y otra izquierda que irriga el cuerpo y cola del páncreas. Se constituye así un arco retropancreático (Kirk), que conecta la irrigación del duodeno-páncreas y el páncreas izquierdo.

-Peines arteriales duodenales Fig. 20: El segmento móvil de la primera porción duodenal, posee una irrigación relativamente independiente de los arcos pancreaticoduodenales. Recibe pedículos con numerosos y pequeños vasos en cada uno de sus bordes, conocidos como peines duodenales superior e inferior (Rossi y Cova). El peine supraduodenal recibe vasos que pueden originarse en la arteria pilórica, hepática, gastroduodenal o cística, mientras que los del peine infraduodenal, provienen de la gastroepiploica derecha o de la gastroduodenal.

Debe realizarse una hemostasia prolija de los peines duodenales durante la movilización de D1.

2. VENAS

ESTÓMAGO (Fig. 21)

El drenaje venoso del estómago y duodeno corresponde al sistema portal.

Las venas del estómago se originan en la mucosa, recolectando la sangre venosa de todas las capas, se constituyen troncos venosos que son satélites de las arterias. Llegan a la vena porta en forma variable, desembocando siempre en la cara lateral o posterior.

Las venas de la curvatura menor, coronaria estomáquica y pilórica, drenan en el tronco de la vena porta. (Fig. 21,8,16) La vena pilórica, se anastomosa con la vena subpilórica a través de una vena prepilórica (Mayo), útil como referente anatómico para localizar el píloro. (Fig. 21,10) Se comunican así, los sistemas venosos de ambas curvaturas.

La vena gastroepiploica derecha drena hacia la vena porta mediante un tronco común de localización prepancreática (Henle), junto con la vena cólica superior derecha y la pancreaticoduodenal inferior derecha. (Fig. 21,1 y 22,10)

La vena gastroepiploica izquierda y la mayor parte de los vasos cortos venosos drenan en el tronco de la vena esplénica. Algunos de ellos lo hacen en la vena coronaria estomáquica. (Fig. 21,3,6,7)

A nivel de la unión esofagocardial se producen anastomosis con venas diafragmáticas inferiores y esofágicas, tributarias del sistema de la vena cava inferior. Estas anastomosis portocava se manifiestan en situaciones de hipertensión

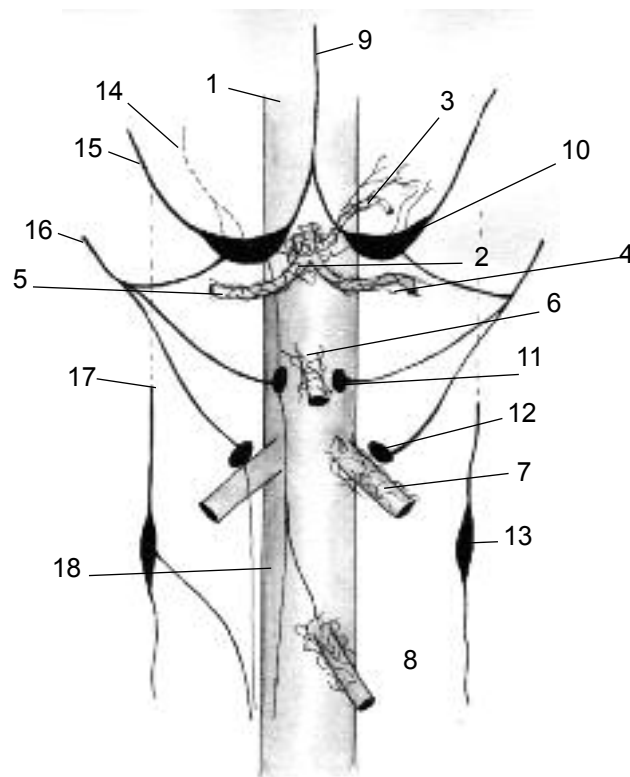


Fig. 24. Inervación simpática del estómago, solar y celiaco.

- 1. Aorta
- Plexos:
- 2. Celiaco
- 3. Coronario estomáquico
- 4. Esplénico
- 5. Hepático
- 6. Mesentérico superior
- 7. Renal
- 8. Mesentérico superior
- 9. Nervio neumogástrico derecho
- Ganglios:
- 10. Semilunar
- 11. Mesentérico superior
- 12. Aórtico-renal
- 13. Simpático
- Aferencias
- 14. Ramo del Nervio frénico derecho
- 15. Esplácnico mayor
- 16. Esplácnico menor
- 17. Cadena simpática
- 18. Eferencia hacia el plexo mesentérico inferior

portal, generando hemorragias digestivas por varices. (Fig. 21,15)

DUODENO

En general las venas son satélites de las arterias antes descritas, conformándose dos arcadas venosas que drenan en el circuito portal.

Arco venoso pancreático duodenal superior (posterior): Formado por las venas pancreaticoduodenales superiores derecha e izquierda que drenan en la vena porta y en la vena mesentérica superior, respectivamente. A diferencia de la arteria, la vena transcurre por la cara posterior del colédoco, estando el mismo entre ambos vasos. (Fig. 22)

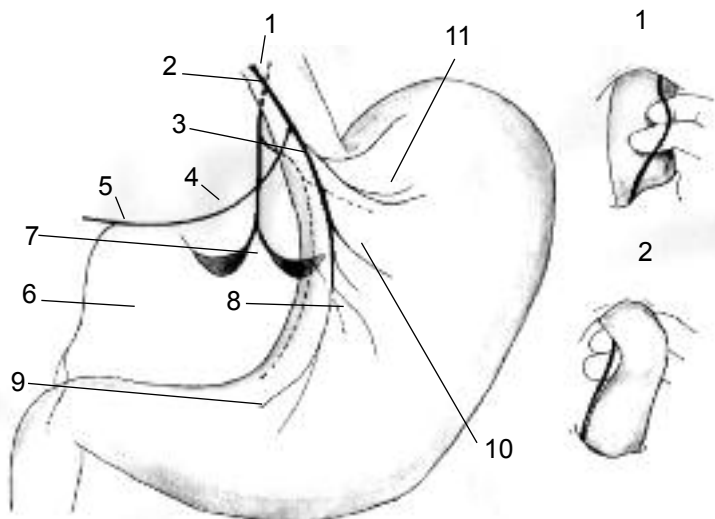


Fig. 25. Inervación parasimpático del estómago. Nervio neumogástrico (vago).

1. N. Vago izquierdo (anterior)
2. N. Vago derecho (posterior)
3. Nervio posterior de la curvatura menor (Latarjet)
4. Rama gastrohepática del vago anterior
5. Rama hepática
6. Rama piloroduodenal
7. Ramas celíacas del vago posterior
8. Nervio anterior de la curvatura menor (Latarjet)
9. Filetes nerviosos antrales o inferiores
10. Filetes nerviosos medios
11. Filetes nerviosos superiores o cardiales

Arco venoso pancreático duodenal inferior (anterior): Formado por las venas pancreaticoduodenales inferiores derecha e izquierda, ambas tributarias de la vena mesentérica superior. La inferior es prepancreática y se reúne antes de su desembocadura, con las venas cólica superior derecha y la gastroepiploica derecha conformando el tronco gastrocólico de Henle (Fig. 21,1 y 22,10).

Existe a este nivel un sistema porta accesorio, formado por pequeñas venas que emergen en la cara posterior de la cabeza del páncreas y desembocan directamente en la vena porta, la ligadura de las mismas adquiere significación en el transcurso de la pancreaticoduodenectomía cefálica.

LINFÁTICOS

Los vasos linfáticos se generan en el tercio inferior de la mucosa, volcándose sucesivamente en las redes de la submucosa y subserosa. Desde allí parten colectores hacia 3 grupos ganglionares adyacentes a los trayectos vasculares principales, según la descripción clásica. (Fig. 23)

Actualmente se utiliza la clasificación de la Sociedad Japonesa de Investigación para el Cáncer Gástrico (JRS GC), la cual le asigna un número a cada grupo ganglionar para facilitar su estudio posterior.

Consideraciones:

-Algunos autores han demostrado mediante técnicas

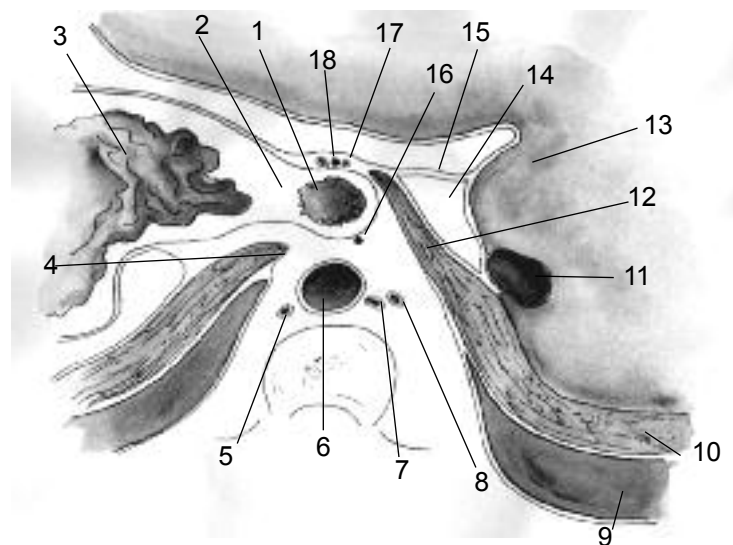


Fig. 26. Relaciones del cardias. Corte axial a nivel de la unión esofagocardial. Vista superior.

1. Esófago abdominal
2. Cardias
3. Mucosa gástrica
4. Pilar izquierdo del diafragma
5. V. ácigos menor
6. Aorta
7. Conducto torácico
8. V. ácigos mayor
9. Fondo de saco pleural
10. Diafragma
11. V. Cava inferior
12. Pilar derecho del diafragma
13. Hígado
14. Vestíbulo de la trascavidad de los epiplones
15. Epiplón menor
16. N. Vago posterior
17. N. Vago anterior
18. Vasos cardioesofagotuberositarios anteriores

de disección que el régimen linfático del estómago no tiene patrón fijo, que no siempre un sector gástrico drena en primera instancia hacia el grupo ganglionar inmediato y que cualquier ganglio puede ser la primera estación en la diseminación neoplásica.

-Los linfáticos del epiplón mayor, drenan hacia los grupos pilóricos o esplénicos, motivo por el cual la omentectomía debe ser sistemática en cualquier gastrectomía por enfermedad maligna.

DUODENO

La mayor parte del órgano drena hacia cadenas ganglionares pre y retroduodenopancreáticas, adyacentes a las arcadas vasculares. Este último grupo incluye a los ganglios pericoledocianos entre los que se destaca un ganglio que se afecta con suma frecuencia en cáncer de duodenopáncreas, ampolla o colédoco inferior, y que debe investigarse sistemáticamente (Catell). Desde estos grupos periduodenales parten vasos hacia el confluente

Estructura	Relación
Cara anterior	-Colon transverso -Lóbulo izquierdo y cuadrado del hígado
Cara posterior (a través de la TCE) Fig. 11 y 13	-Cuerpo, cola y parte de la cabeza del páncreas -Tronco celíaco y sus ramas -Plexo solar: las úlceras gástricas crónicas de cara posterior con infiltración del páncreas pueden afectar el plexo solar explicando el dolor crónico persistente dorsolumbar . -Cara anterointerna del bazo: desplaza al estómago hacia la derecha, en casos de esplenomegalia -Riñón y glándula adrenal izquierda.
Curvatura menor Fig. 10 y 25	-Región celíaca (Luschka)
Curvatura mayor Fig. 11 y 12	-Epiplón gastroesplénico y vasos cortos -Bazo -Epiplón mayor (gastrocólico) -Círculo arterial de la curvatura mayor -Colon y mesocolon transverso.
Tuberosidad mayor (fundus) Fig. 1 y 3	-Anterior: cara anteroinferior del lóbulo izquierdo del hígado. -Superior: Cúpula diafragmática izquierda y a través de ella con el pericardio, corazón, pleura y pulmón izquierdo. Por ello, algunos cuadros de aerofagia simulan cuadros coronarios. -Posterior: Ligamento frenogástrico y pilar izquierdo de diafragma. -Interna: esófago abdominal, formando con el mismo el ángulo de His.
Píloro Fig. 3 y 11	-Superior: pedículo hepático, cara anteroinferior del hígado, vesícula biliar. -Posterior: cabeza del páncreas -Anterior: vena prepilórica (Mayo).
Cardias Fig. 3 y 26	-Anterior: N. vago izq., lóbulo izq. del hígado y ligamento triangular izq. -Posterior: N. vago derecho, pilar izquierdo del diafragma, aorta. -Izquierda: ángulo de His, Tuberosidad mayor. -Derecha. Lóbulo de Spiegel. Vestíbulo de la TCE, A. coronaria estomáquica, región celíaca (Luschka).

Tabla VI. Relaciones viscerales del estómago

retroportal, próximo al origen de la arteria mesentérica superior. La primera porción duodenal drena hacia los grupos supra e infrapilóricos, mientras que la cuarta lo hace hacia ganglios cercanos al ángulo de Treitz.

INERVACIÓN

El estómago y el duodeno reciben inervación del sistema autónomo simpático y parasimpático a través del plexo solar y de los nervios vagos respectivamente.

1. Inervación simpática: El plexo solar, compuesto por ganglios entre los cuales se destacan los semilunares, recibe aferencias del nervio vago derecho, de los nervios espláncnicos mayor y menor, de las cadenas simpáticas laterovertebrales y en ocasiones del frénico, y a partir de él

Estructura	Vértebra
D1	Disco T12 -L1
D2	Borde derecho L1, 2,3,4
D3	Cara anterior de L3-4
D4	L4 y borde izquierdo de L4, 3 y 2
Angulo Treitz	Borde izquierdo L2

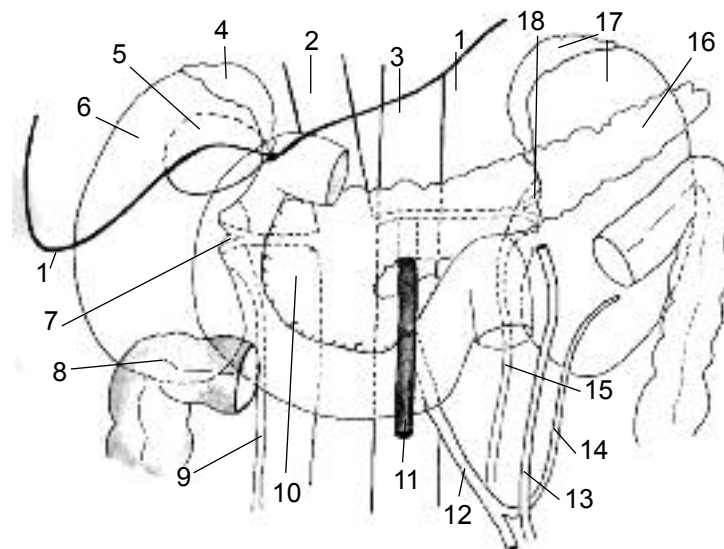


Fig. 27. Relaciones del duodeno. Vista frontal.

1. Borde inferior del hígado
2. V. Cava inferior
3. Aorta
4. Adrenal derecha
5. Vesícula biliar
6. Riñón derecho
7. Pedículo renal derecho
8. Ángulo hepático del colon
9. Uréter derecho
10. Cabeza del páncreas
11. A. Mesentérica superior
12. A. Mesentérica inferior
13. V. Mesentérica inferior
14. A. Cólica superior
15. Uréter derecho
16. Cola del páncreas
17. Riñón y Adrenal izquierdos
18. Pedículo renal izquierdo

se generan plexos secundarios que rodean a los principales vasos (Fig. 24). El plexo celíaco emite plexos secundarios: coronario estomáquico, hepático y esplénico (Fig. 24,2,3,4,5). De esta manera, el plexo celíaco inerva al estómago y al duodeno y además este último recibe filetes provenientes del plexo mesentérico superior, que acompañan a los vasos pancreaticoduodenales.

2. Inervación parasimpática: proviene de los nervios neumogástricos derecho e izquierdo, (n. Vago, X par craneal). Ambos ingresan a la cavidad abdominal a través del hiato esofágico, con localización retro y preesofágica, respectivamente (Fig. 25,1,2). Se dirigen hacia la curvatura menor, en la pars condensata del epiplón menor en donde emiten sus ramas en territorios independientes:

Relación	Organo
Superior Fig. 10-11-12 -14 y 27	-Hígado, cara anteroinferior y vesícula biliar -Epiplón menor, borde libre que incluye al pedículo hepático, se describen: 1-Triangulo interportoduodenocolédociano de base inferior, limitado por el borde superior de D1, la vena porta y el conducto colédoco, en esta área se origina la arteria gastroduodenal. 2-Hiato de Winslow: entre el pedículo hepático y la vena cava inferior. - Arteria pilórica : transcurre paralela al borde superior de D1.
Inferior Fig. 5-7-8-11-18-20A borde inferior	-Epiplón mayor, extremo derecho de la porción gastrocólica - Arteria gastroepiploica derecha . Emerge del borde inferior de D1. -Borde superior de la cabeza del páncreas.
Anterior Fig. 27	-Hígado (lóbulo cuadrado) -Vesícula biliar unida a D1 por el ligamento cístico duodenal. Explica la frecuencia de las fístulas colecisto duodenales en colecistopatías crónicas.
Posterior Fig. 7-8-18-19-20A	-Arteria gastroduodenal y ramas pancreaticoduodenales. Explica la magnitud del sangrado de algunas úlceras de la cara posterior de D1 -Porción inferior del pedículo hepático: vena porta y conducto colédoco distal.

Tabla VII. Relaciones viscerales de la primera porción del duodeno

Relación	Organo
-Anterior Fig. 5-7-8-12-19-22 y 27	- Vasos mesentéricos superiores : cruzan la cara anterior de D3, la vena a la derecha de la arteria. La arteria conforma con la aorta un ángulo agudo de abertura inferior, la pinza o compás aortomesentérico, en donde se ubican: la vena renal izquierda, el uncus pancreático y la tercera porción duodenal. Fig. 28. El compás aortomesentérico puede causar obstrucción de D3. -Arteria cólica superior derecha: rama colateral de la arteria mesentérica superior, va hacia el ángulo hepático del colon. -Asas yeyunoileales
Posterior (por fascia de Treitz) Fig. 27-7 y 1	-Músculo iliopsoaps derecho. -Vena cava inferior -Aorta y sus ramas: 1-Genitales (espermáticas u ováricas). 2- Arteria mesentérica inferior : a nivel de L3 aproximadamente, y luego de un breve trayecto retroduodenal, emerge desde el borde inferior de D3 y D4. Considerar en las ligaduras altas del vaso, durante las colectomías con criterio oncológico, por la posibilidad de lesión duodenal. -Columna vertebral: D3 es más proclive a compresión traumática.
-Superior Fig. 5-7 y 27	-Cabeza del páncreas.
-Inferior	-Asas yeyunoileales.

Tabla IX. Relaciones viscerales de la tercera porción del duodeno

Relación	Organo
Anterior Fig. 8-12 y 14	La raíz del mesocolon transversal divide a D2 en -Porción supramesocolónica: Cubierta por la extremidad derecha del colon transversal a través de la fascia preduodenopancreática. -Porción inframesocolónica: relacionada con las asas de intestino delgado.
Posterior (por fascia de Treitz) Fig. 27	-Vena porta -Vena cava inferior: D2 cubre aprox. 2/3 externos. -Riñón derecho, borde interno -Pedículo renal derecho
Medial Fig. 5-7	-Borde derecho de la cabeza del páncreas. -Conductos colédoco y pancreático principal (Wirsung): desembocan en la ampolla de Vater. -Conducto pancreático accesorio (Santorini): desemboca en la carúncula menor.
Lateral	-Supramesocolónica: lóbulo derecho del hígado. -Inframesocolónica: colon ascendente a través de la fascia de Toldt derecha.

Tabla VIII. Relaciones viscerales de la segunda porción del duodeno

a. Nervio neumogástrico izquierdo o anterior

- Ramas cardiales
- Ramo gastrohepático: Se dirige hacia la derecha y emite ramos destinados a la vía biliar, el duodeno y la región piloroduodenal. (Fig. 25,4)
- Ramos gástricos anteriores: en numero variable (4-10), se distribuyen en la cara anterior del estómago. (Fig. 25, 9, 10, 11) La rama más voluminosa que contornea la

Relación	Organo
Anterior-	Tuberosidad menor gástrica (cara posterior). -Mesocolon transversal. -Asas yeyunoileales
Posterior Fig. 27	-Vasos renales izquierdos. -Músculo iliopsoaps izquierdo.
Lateral Fig. 17-22 y 27	- Arco vascular de Treitz : arteria cólica superior izquierda y vena mesaraica menor. - Úreter izquierdo . - Borde interno de riñón izquierdo .
Medial Fig. 17-22 y 27	-Aorta -Raíz del mesenterio

Tabla X. Relaciones viscerales de la cuarta porción del duodeno

curvatura menor se conoce como nervio principal anterior (N. de Latarjet). (Fig. 25, 8)

b. Nervio neumogástrico derecho o posterior. (Fig. 25, 2)

- Ramo celiaco: destinada al plexo celíaco y a través de él, se inerva al páncreas, bazo, intestino delgado, riñones y adrenales.
- Ramos gástricos posteriores: se distribuyen en la cara posterior del estómago, sin llegar al píloro. Se identifica a nivel de la curvatura menor un nervio principal posterior homólogo a la rama del vago izquierdo. (Fig. 25,3)
- No existen plexos verdaderos en la superficie gastroduodenal, los mismos se ubican a nivel submucoso (Meissner) y muscular (Auerbach). Contienen numerosas neuronas cuyos axones transmiten información mixta.

	Relación
Anterior Fig. 27	-Mesocolon y colon transverso: Separa al ángulo de la trascavidad de los epiplones y del estómago, a través de él se transloca un asa en las gastroenteroanastomosis transmesocolónicas.
Posterior Fig. 27	-Aorta. -Pedículo renal izquierdo.
Superior Fig. 5-8-12-16-17	-Borde inferior del cuerpo del páncreas y raíz de mesocolon transverso. -Músculo de Treitz. -Vena mesaraica menor: presenta un cayado cuya concavidad abraza al ángulo.
Inferior	-Asas yeyunales. -Mesenterio.
Lateral Fig. 17-22	-Arco vascular de Treitz (Vena mesaraica menor y arteria cólica superior izquierda). -Borde interno de riñón izquierdo.
Medial Fig.8- 17	Raíz del mesenterio y pedículo mesentérico superior.

Tabla XI. Relaciones viscerales del ángulo duodenoyeyunal

El nervio vago regula funciones tales como motilidad, solamente el 10-20% de sus fibras, y secreción ácida. La vagotomía es una conducta quirúrgica establecida para reducir esta última en el tratamiento de la úlcera duodenal. En las vagotomías tronculares es necesario agregar un gesto que mejore el vaciado gástrico (piloroplastia o gastroenteroanastomosis). En las vagotomías selectivas se respeta la rama hepática del vago izquierdo, evitando la desnervación y consecuente estasis biliar.

Como variantes anatómicas, es necesario considerar que:

-En ocasiones el nervio vago no se presenta como un tronco único, sino en forma de plexo, sucede cuando tiene una división a nivel torácico, hecho a tener en cuenta para evitar vagotomías incompletas.

-Puede ocurrir que la identificación palpatoria del vago posterior no sea posible en los casos en que éste no penetra en el abdomen a través del hiato esofágico, hay que buscarlo, entonces, junto al pilar derecho del diafragma.

La inervación simpática regula las funciones vasomotoras y provee las fibras sensitivas viscerales, recogiendo estímulos dolorosos. Es por ello que pacientes vagotomizados, pueden seguir experimentando dicha sensación, en cambio aquellos pacientes simpatectomizados, pueden presentar cuadros ulcerosos incluso de perforación sin dolor.

ANATOMÍA TOPOGRÁFICA Y DE SUPERFICIE

ESTÓMAGO

El estómago se proyecta en el hipocondrio izquierdo, epigastrio y región umbilical de la pared abdominal. (Fig. 1)

-El espacio de Traube es un área sonora a la percusión que corresponde a la proyección de la cámara gástrica en la pared torácica. Está limitado hacia arriba por una línea de concavidad inferior cuyo punto mas alto llega hasta el 5° espacio intercostal, hacia abajo por el reborde condral y hacia fuera por la línea axilar anterior. (Fig. 1,B)

-El triángulo de Labbé corresponde a la proyección del estómago en la pared abdominal. Esta limitado hacia arriba y a la derecha por el borde inferior del hígado, hacia arriba y a la izquierda por el reborde condrocostal y, hacia abajo por una línea que une ambos 9° cartílagos costales. (Fig. 1,A)

El fundus se proyecta a nivel del 5° arco costal izquierdo.

-El cardias tiene una proyección constante en D10 -D11 y a nivel del 7° cartílago costal izquierdo, a 2.5 cm de su unión esternal. Se ubica a 40 cm de la arcada dentaria superior.

-El píloro se ubica a 1,2 cm a la derecha de la línea media y se proyecta a nivel de L1 variando según la posición del órgano pudiendo llegar hasta L4.

-Región celíaca (Luschka): Es un área topográfica limitada por la curvatura menor y el borde superior de D1, relacionada con el vestíbulo de la TCE. Se proyecta sobre las 3 últimas vértebras dorsales, la primera lumbar y ambos pilares diafragmáticos. Su importancia radica en los elementos que contiene: VCI, aorta y tronco celíaco, ganglios semilunares y plexos solar y celíaco, en el plano profundo, y epiplón menor con sus elementos: nervios vagos, circulo arterial de la curvatura menor, pedículo hepático y ganglios linfáticos, en el plano superficial.

DUODENO

La primera porción duodenal es el único segmento móvil y de localización superficial, el resto del órgano se halla aplicado a la columna vertebral desde L1 hasta L4.

Topografía superficial: Se proyecta en el área comprendida entre dos líneas horizontales paralelas entre sí, trazadas a nivel del reborde costal (8° costilla) y el ombligo, respectivamente y 2 líneas verticales que pasan 2-3 cm a la izquierda de la línea media y 4-6 cm a la derecha de la misma. Ocupa de este modo parte de las regiones epigástrica y umbilical. Relaciones con la columna vertebral: las mismas se modifican según la posición del sujeto, descendiendo una vértebra de altura aproximadamente, cuando el mismo se halla de pie. (Fig. 1)

Relaciones viscerales: El duodeno contrae relaciones importantes con diversos órganos como producto de los procesos embriológicos de rotación. La más extensa de ellas es hacia la izquierda, con la cabeza del páncreas ya que se encuentra enmarcando a la misma a modo de "llanta". (Fig. 5 y 7). Se describirán las relaciones de cada porción duodenal.

BIBLIOGRAFÍA

1. BEST y TAYLOR: Bases fisiológicas de la práctica médica. Cap. 43. Motilidad intestinal y Cap. 44. Secreciones salival, gástrica, duodenal y pancreática. 12° Edición. Editorial Médica Panamericana. 1993.
2. BERGMAN R, AFIFI A, MIYAUCHI R: Illustrated Encyclopedia of Human Anatomic Variation. 1° Ed.1996.
3. BOUCHET A, CUILLERET J: Anatomía. 1° Ed. Editorial Médica Panamericana. Bs. As.1980.
4. CASIRAGHI J y col: Anatomía del Cuerpo Humano.1° Ed. Editorial Ursino. Bs. As.1982.
5. CASIRAGHI J.: Anatomía quirúrgica gástrica. Bolet. y Trab. de la Sociedad Argentina de Cirujanos, N° 6-7, 1962
6. GALINDO F: Tratamiento quirúrgico del cáncer gástrico- Enfermedades del esófago, estómago y duodeno. Ed. Akadia, Bs. As., 1990,
7. KANEKO O: The arterial distribution to the abdominal digestive organs in human fetuses. Nippon Ika Daigaku Zasshi.1990 Oct; 57(5): 448-64.
8. LATARJET M, RUIZ LIARD A: Anatomía Humana. 3° Ed. Editorial Médica Panamericana. Bs. As. 1995.
9. LOYARTE H., CURUCHET J, FLORIAN DÍAZ M. Movilización duodeno - pancreática. Ed Celcius.1977
10. MOORE K: Anatomía Clínica. 4° Ed. Editorial Médica Panamericana. Madrid. 2002.
11. ROHEN-YOCOCHI: Atlas Fotográfico de Anatomía Humana-Ed.-Mosby.1990.
12. ROUVIERE H, DELMAS A: Anatomía Humana. 10° Ed. Editorial Masson. Barcelona 1999.
13. TESTUT L, LATARJET M: Anatomía Humana. Ed. Salvat-Barcelona. 1988.
14. TESTUT L, JACOB: Anatomía Topográfica. Ed. Salvat-Barcelona. 1980.
15. WILLIAMS-WARWICK: Anatomía de Gray. 38° Ed. Editorial Harcourt Brace. Madrid. 1998.