
Incidencia de imperforación anal, hospital del niño “Dr. Francisco de Ycaza Bustamante”, período: enero 2006 - marzo 2007.

Anorectal imperforation incidence, “Dr. Francisco de Ycaza Bustamante” children’s hospital, period: january 2006- march 2007.

María Fernanda Macías *
Zoila Toscano *
Mariana Vargas *

RESUMEN

La formación incompleta de la parte final del intestino es la que origina una imperforación anal. **Tipo de estudio:** retrospectivo, descriptivo y analítico, cuyo **objetivo** es conocer los criterios etiológicos y asociados a esta patología. **Metodología:** se escogieron 24 pacientes del hospital del niño “Dr. Francisco de Ycaza Bustamante” y se empleó como herramienta de recolección de información los datos de las historias clínicas. **Resultado:** el 83% son del sexo masculino y el 17% del sexo femenino. El 63,5% corresponden al área urbana. Las patologías asociadas más comunes fueron el Síndrome de Down y la CIA con un 17% y 13% de pacientes respectivamente; sólo el 8% eran pequeños para la edad gestacional. Se **concluye** que es más frecuente en los varones, siempre están presentes una serie de alteraciones congénitas y, no se puede decir con precisión que un antecedente gestacional, sea la causa de la presencia de esta malformación de la vía digestiva.

Palabras clave: Imperforación anal. Malformación digestiva. Patología anorrectal. Formación incompleta del intestino.

SUMMARY

The incomplete development of the rectum originates an anorectal imperforation. **Type of study:** retrospective, descriptive and analytic, whose **objective** is to make us aware of the etiological criteria related to this pathology. **Methodology:** 24 patients from “Dr. Francisco de Ycaza Bustamante” children’s hospital were selected, and the medical history data was employed as an information collecting tool. **Results:** 83% male and 17% female patients. 63.5% are from urban areas. The commonest related pathologies were Down syndrome and IAC (Interauricular Communication) with 17 % and 13% of patients respectively; only 8 % of the patients were too small for the gestational age. **It can be concluded** that in male children a series of congenital abnormalities are always more frequently present and that they cannot be precisely attributed to gestational background. These abnormalities are malformations in the digestive tract.

Keywords: Anorectal imperforation. Digestive abnormality. Anorectal pathology. Incomplete development of the rectum.

Justificación

Durante nuestra pasantía en el área de cirugía del hospital del niño “Dr. Francisco de Ycaza Bustamante”, hemos observado una cantidad considerable de pacientes que presentan Imperforación anal, por lo que hemos estimado apropiado realizar una investigación científica sobre el tema.

Introducción

Las malformaciones anorrectales son defectos congénitos que comprenden cuadros muy heterogéneos, algunas de ellas son menores, se tratan fácilmente y conllevan un pronóstico funcional excelente; otras son complejas y difíciles de tratar, pudiendo sufrir en un futuro tanto incontinencia fecal como problemas de estreñimiento, pero que con un adecuado programa terapéutico médico podrán mejorar su calidad de vida. Varían entre las lesiones bajas,

con posición rectal normal o casi normal en la musculatura pélvica, y las lesiones altas en las cuales el recto no ha descendido a través de esta musculatura y que frecuentemente se comunican, a través de fístulas, al tracto genitourinario. El ano imperforado es la ausencia de una abertura anal normal, ocurre en aproximadamente un de cada 5.000 nacimientos y se desconoce su causa.

Se presenta un trabajo de investigación utilizando datos estadísticos y descriptivos, esclarece la incidencia de esta patología, en el hospital del niño "Dr. Francisco de Ycaza Bustamante".

Tipo de estudio: retrospectivo, descriptivo y analítico.

Objetivos

General

Conocer los criterios etiológicos y asociados relacionados con la Incidencia de Imperforación anal en el hospital del niño "Dr. Francisco de Ycaza Bustamante".

Específicos

- Determinar los antecedentes gestacionales para identificar las causas posibles de esta malformación.
- Estipular si esta malformación se acompaña o asocia con otras alteraciones orgánicas.
- Establecer si hay diferencias estadísticas significativas entre ambos sexos.

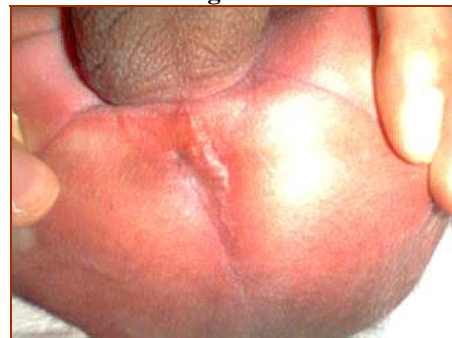Marco teórico

En la atresia rectal y la agenesia anorrectal el intestino termina a distancia del piso pélvico; es la manifestación de una alteración grave en el proceso de unión del esbozo endodérmico constituido por el intestino posterior y el esbozo ecto-mesodérmico que concurren en la formación de los órganos anorrectales. La corrección quirúrgica de esta anomalía es muy compleja.

En la imperforación anal el intestino termina en el piso pélvico; sólo hay oclusión por una membrana cutánea, que corresponde a la persistencia de la membrana anal del embrión^{1,2,3}.

Esta malformación se clasifica en: imperforación anal baja con fístula perineal; se determina así a aquellas en las cuales el recto ha atravesado completamente los músculos elevadores del ano. Existe un orificio pequeño por donde el R.N. elimina meconio; esto orienta hacia una malformación baja. En este caso sólo una membrana ocluye la salida de meconio por lo que se realiza plástia perineal con apertura de la membrana. Imperforación anal intermedia: son aquellas en que el recto pasa parcialmente a través de los músculos elevadores del ano. Imperforación alta: se define así a aquellas lesiones en que el bolsillo rectal está por encima de los músculos elevadores del ano⁴. Figura 1.

Figura 1

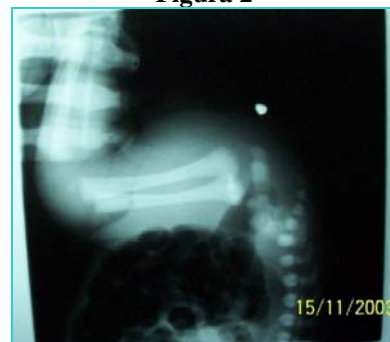

Se observa impermeabilidad anal sin fístula.

Fuente: hospital del niño "Dr. Francisco de Ycaza Bustamante".

El diagnóstico es por medio del examen físico de la zona al observarse ano cerrado, debe determinarse a continuación si la lesión es alta, intermedia o baja. Y por medio del estudio radiológico: con elemento radio opaco (moneda) en zona rectal y niño en posición invertida (invertograma) ayuda a precisar distancia desde recto a piel en las formas altas^{5,6}. Figura 2.

Figura 2



Invertograma.

Fuente: hospital del niño "Dr. Francisco de Ycaza Bustamante".

Anatomopatología

El recto y el canal anal forman la zona terminal del tubo digestivo. El recto se inicia al final del mesocolon pélvico, siendo la continuación del colon sigmoide, con el que forma un ángulo agudo distante 12-15cm del margen anal externo. La porción distal del recto penetra en el diafragma pélvico y se transforma en el canal anal al ser rodeada por su musculatura (músculos elevador del ano y puborrectal)^{7,8}.

El canal anal mide 3-4cm y está rodeado por un doble anillo muscular constituido por el esfínter anal interno, engrosamiento distal del músculo circular del recto y el esfínter anal externo.

La imperforación anal se produce cuando no se perfora la membrana que separa la porción endodérmica del intestino posterior de la depresión anal ectodérmica. Se conoce también con el nombre de atresia membranosa; haciendo referencia este término a una forma leve de atresia anorrectal^{9,10,11}.

Un septo membranoso intacto puede cerrar completamente el canal anal. Este tipo de anomalía se encuentra en un de cada 5.000 nacidos.

La oclusión puede tomar la forma de agenesia, atresia o estenosis del canal anal. Si no se identifica la anomalía puede producirse la distensión colónica.

En un número significativo de estas alteraciones del desarrollo, se producen comunicaciones fistulosas con el aparato genital en las mujeres y con el aparato urinario en ambos sexos^{12,13}.

Abordajes terapéuticos

En recién nacidos con ano imperforado, el nivel en que se encuentra la ampolla rectal distal no es tan importante como la localización de la misma en relación con la horquilla del puboelevador; ya que ésta última determinará el tratamiento a seguir.

Una imperforación anal leve requiere tratamiento con una simple anoplastia.

Una imperforación anal grave requiere una colostomía de desviación y luego una operación para llevar al recto centralmente con respecto a la musculatura esfinteriana^{14,15,16}.

Hallazgos ultrasonográficos

La evaluación ultrasonográfica está sujeta a los mismos problemas que los estudios radiológicos; la distancia entre la bolsa rectal y el periné no siempre es indicativa de cuando la imperforación anal es grave o leve.

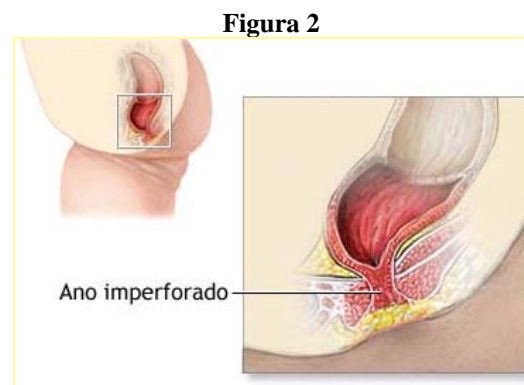
Sin embargo, existen referencias que sugieren que la distancia entre la bolsa rectal y el periné en recién nacidos con imperforación anal leve, generalmente es menor de 10 mm. Distancias entre 10 y 15 mm se encuentran en la zona intermedia y distancias mayores de 15 mm suelen indicar una imperforación anal severa^{17,18}.

Una desventaja de la ultrasonografía es que una lesión alta puede ser erróneamente tomada por baja si el estudio es realizado mientras el recién nacido está llorando, ya que esta acción produce un desplazamiento caudal de la ampolla rectal.

Además de estos datos, la ultrasonografía nos permite rastrear los riñones para buscar anomalías asociadas, que están presentes en el 40% de los casos con lesiones altas, y en el 25%, con lesiones bajas. Éstas incluyen ectopía renal cruzada, agenesia renal unilateral, riñón pélvico, riñón en herradura e hidronefrosis^{4,19,20}.

En un caso de un recién nacido con imperforación anal leve estudiado en el departamento de ultrasonografía, la lesión se asociaba con dilatación pieloureteral de riñón derecho y riñón izquierdo multiquístico. También debería explorarse la columna a fin de descartar otras malformaciones asociadas^{5,21,22}.

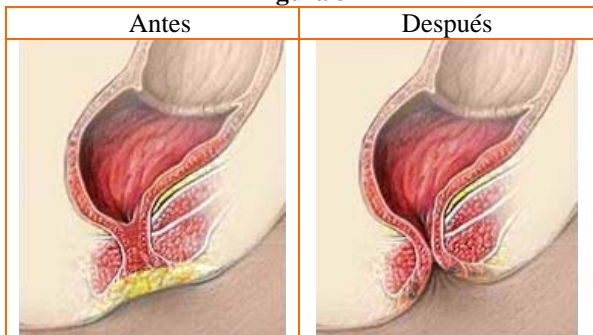
Imperforación anal, figura 2.



Fuente: Devries PA, Cox XL. Cirugía de las anomalías anorrectales. Clin Quir Norteam 1986; 66(5): 1173-2004.

Reparación quirúrgica de ano imperforado, figura 3.

Figura 3



Fuente: Devries PA, Cox XL. Cirugía de las anomalías anorrectales. Clin Quir Norteam 1986; 66(5): 1173-2004.

Materiales y métodos

El estudio comprende un universo de 30 pacientes; la muestra (*n*) constituida por 24 pacientes atendidos en el hospital del niño "Dr. Francisco de Ycaza Bustamante", en el período entre enero de 2006 a marzo de 2007, con diagnóstico de imperforación anal, los cuáles cumplieron con los siguientes criterios de inclusión:

- Pacientes con diagnóstico de imperforación anal por medio del examen físico pediátrico o radiológico.
- Pacientes que consten en los registros estadísticos con la información clínica completa.
- Pacientes que hayan ingresado tanto por el área de Emergencia como de Consulta Externa.

Se excluyeron del estudio aquellos con los siguientes criterios:

- Pacientes que no consten en los registros estadísticos con la información clínica completa.
- Pacientes que hayan sido manipulados quirúrgicamente en otra institución médica.

Se empleó como herramienta de recolección de información una matriz, en base a los datos de las historias clínicas.

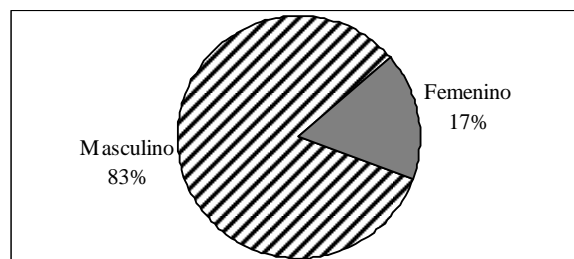
Entre las variables a examinar constan: sexo, procedencia, otras patologías o síndromes congénitos asociados, pequeño para la edad gestacional, mortalidad, antecedentes patológicos gestacionales.

Se ejecutó un estudio estadístico utilizando las aplicaciones de cálculos, *Excel*, determinando la incidencia de imperforación anal, expresando los resultados por medio de porcentajes y media aritmética con ± 2 desviaciones estándar.

Resultados

De 24 pacientes que se evaluaron en este estudio, el 83% (20 pacientes) fueron del sexo masculino y el 17% (4 pacientes) de sexo femenino. Gráfico 1.

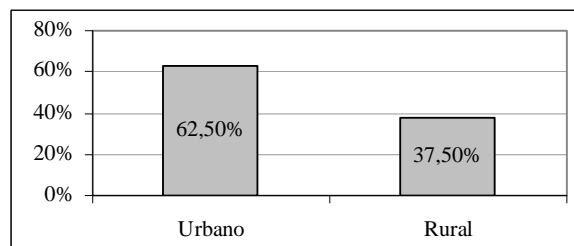
Gráfico 1



Fuente: hospital del niño "Dr. Francisco de Ycaza Bustamante", período: enero 2006 - marzo 2007, departamento de Estadística.

Se encontró que 15 pacientes (62.5%) corresponden al área urbana y 9 (37.5%) a la rural. Gráfico 2.

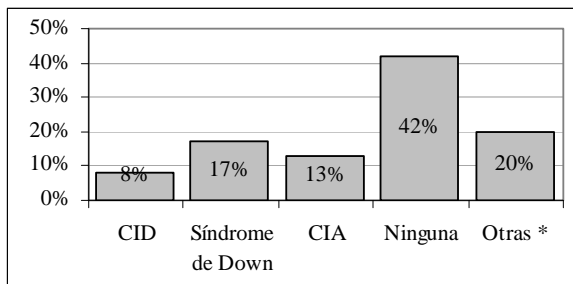
Gráfico 2



Fuente: hospital del niño "Dr. Francisco de Ycaza Bustamante", período: enero 2006 - marzo 2007, departamento de Estadística.

El 11.42% de pacientes presentó síndrome de Down como patología asociada, un 8.57% presentó CIA; el 5.7% CID; el 28.57% de los pacientes no presentó ninguna alteración y el restante se atribuyó a otras patologías. Gráfico 3.

Gráfico 3



Fuente: hospital del niño "Dr. Francisco de Ycaza Bustamante", período: enero 2006 - marzo 2007, departamento de Estadística.

* (Quiste testicular, neumonía neonatal, síndrome de Klippel-Trenaunay, síndrome de aspiración neonatal de meconio, fístula uretral congénita, perforación intestinal en el RN, persistencia del conducto arterioso del RN, ofalitis del RN, malformaciones congénitas de miembros inferiores, lordosis congénita, marasmo, fisura del paladar con labio leporino unilateral, broncoespasmo, malformación congénita de la vagina, conjuntivitis neonatal, fístula rectovulvar congénita, obstrucción intestinal, páncreas anular congénito).

El 8% de los pacientes eran pequeños para la edad gestacional, mientras que el resto de pacientes tenían el tamaño adecuado para la edad que presentaban. Tabla 1.

Tabla 1

Pequeño para la edad gestacional	Nº	%
Si	2	8
No	22	92
Total	24	100

Fuente: hospital del niño "Dr. Francisco de Ycaza Bustamante", período: enero 2006 - marzo 2007, departamento de Estadística.

La mortalidad fue de 2 pacientes, la cual no es atribuible a la imperforación anal sino a otra malformación asociada. Tabla 2.

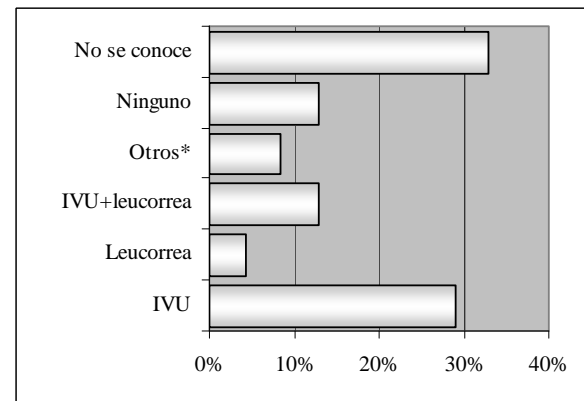
Tabla 2

Mortalidad	Nº	%
Si	2	8
No	22	92
Total	24	100

Fuente: hospital del niño "Dr. Francisco de Ycaza Bustamante", período: enero 2006 - marzo 2007, departamento de Estadística.

En cuanto a los antecedentes gestacionales se encontró que las infecciones de vías urinarias estuvo presente en el 29% de pacientes; 4.2%, leucorrea; 13%, las dos anteriores juntas; 8.3%, otras patologías como radiaciones y varicela zóster durante el embarazo; en el 13% de pacientes no se encontró ningún antecedente y en el 33% de casos no se conoce, según los registros de las historias clínicas. Gráfico 4.

Gráfico 4



*Radiación, varicela zóster.

Fuente: hospital del niño "Dr. Francisco de Ycaza Bustamante", período: enero 2006 - marzo 2007, departamento de Estadística.

Discusión

Las *malformaciones anorrectales* incluyen un espectro de defectos; algunas son complejas y difíciles de tratar; se asocian con deficiencias anatómicas importantes y, por tanto, tienen un mal pronóstico funcional.

Otras son menores y se tratan con facilidad, por lo que el pronóstico funcional es excelente. Las preocupaciones principales son el control intestinal futuro y la función urinaria y sexual. Las anomalías anorrectales ocurren en alrededor de 1/4000 nacidos vivos y se manifiestan con varios grados, desde estenosis anal hasta agenesia, o desde agenesia rectal hasta atresia^{23,24}.

El ano imperforado es un trastorno de la embriogénesis a nivel del intestino posterior y desarrollo anormal del septum uorrectal, con una inadecuada división de la cloaca²⁵.

La incidencia real de la imperforación anal es desconocida en nuestro país, debido a que no se tiene un registro fidedigno de la población pediátrica afectada por esta malformación congénita; sin embargo, al realizar la búsqueda de patologías que se relacionan con este mal, sí se puede tener datos efectivos sobre esta asociación. Comparando con otros estudios, queda demostrado que la incidencia de imperforación anal es más frecuente en el sexo masculino que en el femenino y coincide con los resultados obtenidos en el actual estudio.

La imperforación anal no es una malformación que se presenta sola, durante los estudios de los pacientes afectados, se confirmó que presentaban otras malformaciones o patologías de diversa índole, como: malformaciones de los miembros inferiores, fisura del paladar, Síndrome de Down, persistencia del conducto arterioso, etc., tal como se lo demuestra en este estudio en el cual se obtuvo otras patologías asociadas con la imperforación anal en un 40%.

La imperforación anal es la segunda malformación gastrointestinal que suele presentarse en los pacientes con Síndrome de Down (Trisomía del cromosoma 21)⁵. En este estudio, la convergencia entre ambas patologías alcanzó casi el 12%.

Cada progenitor es portador de un gen de este trastorno sin saberlo, y el niño recibe ambas copias del gen. Las parejas portadoras del gen tienen una posibilidad entre 4 o el 25% de posibilidades de que la malformación vuelva a ocurrir en un embarazo posterior. Hasta un tercio de los niños con síndromes genéticos, anomalías cromosómicas y otros defectos congénitos también tienen malformaciones anorrectales^{4,18}. Esta afirmación podría dar explicación sobre una posible causa atribuible a un factor genético, de la correlación entre la imperforación anal y otras patologías tal como se ha analizado en éste y otros estudios.

La imperforación es una malformación congénita que tiene baja tasa de mortalidad, debido a que se realiza la intervención quirúrgica para evitar las complicaciones que en varias ocasiones producen la muerte del paciente²⁰, tal como se observó en este estudio, en el que dos pacientes fallecieron y que no se atribuyeron a imperforación anal sino a otras malformaciones asociadas.

En este estudio no se ha encontrado una relación verdadera que nos permita determinar que la presencia de un tipo de enfermedad durante la gestación, sea la causa de la existencia de ano imperforado, pero sin embargo no podemos descartar la posibilidad de que exista una serie de patologías específicas que sean las que produzcan las alteraciones de la vía digestiva. Esta afirmación concuerda con la literatura mundial, en la que se indica que es necesario que ocurran ciertos pasos entre la 7ª y la 10ª semana de

gestación para que el recto y el ano se separen del tracto urinario y se formen correctamente. A veces, estos pasos no suceden como deberían, y el recto o el ano pueden no desarrollarse normalmente. No es posible demostrar que ninguna acción o enfermedad de la madre durante el embarazo haya causado la malformación⁶.

Así mismo este estudio coincide con la literatura existente en el tratado de pediatría de Nelson, donde nos indica que la incidencia de imperforación anal, no se relaciona a una causa específica, donde podemos asegurar que los antecedentes gestacionales como IVU, leucorrea, varicela, etc., sean las que generen esta malformación congénita.

Es importante que los pacientes que presentan esta malformación congénita sean tratados a tiempo para evitar complicaciones que puedan llevar a la muerte.

Los resultados obtenidos después de un tratamiento oportuno son efectivos y pueden llegar a desarrollar una vida normal. También es recomendable que los médicos realicen un examen físico exhaustivo al momento del nacimiento, para realizar el diagnóstico de esta patología y de esta manera darle la debida información a la madre para que así acuda a un control médico para programar la cirugía que es imprescindible en estos casos y que le permitirá al niño tener una mejor calidad de vida.

Referencias bibliográficas

1. Nazer J, Aravena T, Cifuentes L. Malformaciones congénitas en Chile. Un problema emergente. Rev Méd Chile; 129: 895-904. 2001.
2. Nazer J, Cifuentes L, López-Camelo J, Ruiz G. Malformaciones del tubo digestivo. Maternidad del Hospital Clínico de la Universidad de Chile. Período 1969-1990. Rev Méd Chile; 121: 1068-74. 1993.
3. Nazer J, Cifuentes L, Meza M. Incidencia de las malformaciones congénitas en 10 maternidades chilenas participantes en el ECLAMC. Comparación de tres períodos: 1971-1977; 1982-1988 y 1989-1994. Rev Méd Chile; 125: 993-1001. 1997.
4. Devries PA, Cox XL. Cirugía de las anomalías anorrectales. Clin Quir Norteam 1986; 66(5): 1173-2004.

5. Moore K. Embriología clínica, Aparato digestivo. McGraw Hill Interamericana, México, Cap. 12, págs 287-320. 1999.
6. Peña A. Anorectal malformations. Semin Pediatr Surg; 4: 35-47. 1995.
7. Nazer J, Hübner ME, Valenzuela P, Cifuentes L. Malformaciones congénitas anorrectales y sus asociaciones preferentes. Experiencia del Hospital Clínico de la Universidad de Chile. Período 1979-1999. Rev Méd Chile; 128: 519-25. 2000.
8. Nazer J, Cifuentes L, Ruiz G. Incidencia de 50 malformaciones congénitas en 8 maternidades chilenas participantes en el ECLAMC. Período 1982-1988. Rev Méd Chile; 119: 465-71. 1991.
9. Silva C, Nazer J, Fernández P. Defectos de la pared abdominal. Pediatría (Santiago); 39: 74-7. 1997.
10. Scharly AF. Anorectal incontinence: diagnosis and treatment. J Pediatr Surg; 22(8):693-701.
11. Peña A. Anorectal malformations. En: Peña A. Atlas of surgical management of anorectal malformations. New York: Springer Verlag:1-95. 1990.
12. International Clearinghouse for Birth Defects Monitoring Systems. Anual Report. Published by International Centre for birth defects. Rome, Italy. 2000.
13. Manual Operacional del ECLAMC. Ed. Fiocruz.. Río de Janeiro, Brasil. 1995.
14. Nai Theow O, Beasley SW. Comparison of clinical methods for the assessment of continence after repair of high anorectal anomalies. Pediatr Surg Int; 5:233-7. 1990.
15. Javid P, Barnhart DC, Hirschl RB. Inmediato and long term results of surgical management of low imperforate anus in girls. J Pediatr Surg; 33(2): 198-203. 1998.
16. Chen CC, Lin CL, Lu WT. Anorectal function and endopelvic dissection in patients with repaired imperforate anus. Pediatr Surg Int; 13(2-3): 133-7. 1998.
17. Martins JL, Pinus J. Clinical and manometric postoperative evaluation of PSAR in patients with upper and intermediate anorectal malformations. J Pediatr Surg; 114(6): 1303-8. 1996.
18. Peña A. Posterior sagittal anorectoplasty: result in the management of 332 cases of anorectal malformations. Pediatr Surg Int; 2:168-79. 1998.
19. Templeton JM, Ditesheim JA. High imperforate anus, quantitative results of long term fecal continence. J Pediatr Surg 1985; 20(6):645-52.
20. Levit MA, Patel M, Rodríguez G. The Tethered spinal cord in patients with anorectal malformations. J Pediatr Surg; 32(3):462-8. 1997.
21. Kenny SE, Connell MG, Rintala RJ. Abnormal colonic interstitial cells of Cajal in children with anorectal malformations. J Pediatr Surg; 33(1): 130-2. 1998.
22. Ludman L, Spitz L. Psychosocial adjustment of children treated for anorectal anomalies. J Pediatr Surg; 30(3):495-9. 1995.
23. Hoeschneider AM, Ure BM, Pfrommer. Innervation patterns of the rectal pouch and fistula in anorectal malformations: a preliminary report. J Pediatr Surg; 31(3):357-62. 1996.
24. Shaul D, Harrison E. Classification of anorectal malformations - Initial approach, diagnostic tests, and colostomy. Sem Pediatr Surg, Vol. 6(4), págs 187-195. Nov 1997.
25. Peña A. Surgical management of anorectal malformations: a unified concept. Pediatr Surg Int; 5:441-52. 1988.

Md. María Fernanda Macías

Teléfono: 593-04-2206220; 093430691

Correo electrónico: maferita_55@hotmail.com

Fecha de presentación: 08 de octubre de 2007

Fecha de publicación: 15 de diciembre de 2009

Traducido por: Estudiantes de la Carrera de Lengua Inglesa, Mención traducción, Facultad de Artes y Humanidades. Responsable: Sra. Diana Aldeán Luzón.



**UNIVERSIDAD CATÓLICA
DE SANTIAGO DE GUAYAQUIL**