

---

# Protocolo de manejo quirúrgico de la ptosis palpebral congénita. Hospital del niño “Dr. Francisco de Ycaza Bustamante”, junio – julio 2004.

## Protocol of Surgery in a Congenital palpebral ptosis: Children Hospital “Dr. Francisco de Ycaza Bustamante”, June-July 2004.

Ricardo Vargas Díaz \*  
Ana María Luna R. \*\*  
María Gabriela Vargas Roque \*\*\*

---

### RESUMEN

**Tipo de estudio:** prospectivo, descriptivo-analítico, longitudinal, en una serie de casos compuesta por 45 pacientes (57 ojos) portadores de ptosis palpebral congénita que asistieron a la consulta de los servicios de Cirugía Plástica y Oftalmología del hospital del niño “Dr. Francisco de Ycaza Bustamante”, en el período comprendido entre junio y julio de 2004. **Objetivo:** establecer un protocolo quirúrgico de acuerdo al estado clínico de la ptosis, que determine los procedimientos ideales para su correcto tratamiento. **Metodología:** durante el estudio evaluamos la severidad de la deformidad, las técnicas empleadas para su corrección, los resultados obtenidos y determinamos las complicaciones posquirúrgicas. **Resultados:** dentro de los resultados se apreció que el grado severo cursó con una función nula del músculo en 32 ojos (66,6%); la función regular predominó en las ptosis moderadas con 3 ojos (60%) y 2 ojos (40%) para ptosis severa, con un total de 5 ojos (10,41%); mientras que la función buena, prevaleció en las ptosis leves con 5 ojos (55,5%) y 4 ojos (44,4%) para ptosis moderada, dando un total de 9 ojos (18,75%); mientras que la función excelente predominó en las ptosis leves con 2 ojos (4,16%). En 31 ojos empleamos suspensión frontal con fascia (63,26%), en 7 ojos acortamiento del elevador (14,28%), en 5 ojos técnica de Fasanella Servat. **Conclusión:** podemos establecer que la ptosis palpebral es una enfermedad importante y relativamente frecuente en nuestra sociedad, que requiere el establecimiento de un protocolo quirúrgico que guíe su adecuada corrección.

**Palabras clave:** Ptosis palpebral congénita simple. Función del músculo elevador del párpado.

### SUMMARY

**Type os Study:** Prospective, Descriptive-analytic, longitudinal, in a series of cases in 45 patients (57 eyes) carriers of congenital palpebral ptosis that attended in the Plastic Surgery and Ophthalmology service of Children Hospital “Dr. Francisco Icaza Bustmante”, in the period between June and July 2004. **Objectives:** The present study have like a objective, establish a surgery protocol depending of ptosis stage, that determine the best method for treatment. **Methodology:** During the study, evaluated the severity of deformity, the technical applied for correction, results obtained and determined the post surgical complications. **Results:** Several grade had a useless function of muscle in 32 eyes (66,6%); regular function predominated in moderate ptosis with 3 eyes (60%) y 2 eyes (40%) for several ptosis, with 5 eyes total (10,41%); while the good function, prevailed in mild ptosis with 5 eyes (55,5%) and 4 eyes (44,4%) for moderate ptosis, with 9 eyes total (18,75%); while a excellent function predominated in mild ptosis with 2 eyes (4,16%). In 31 eyes applicated frontal suspension with fascia (63,26%), in 7 eyes shortness of levator (14,28%), in 5 eyes Fasanella Servat technic. **Conclusion:** Palpebral ptosis is a important illness in our society, require to establish a protocol that guidance of this specialties.

**Key words:** Congenital ptosis palpebral. Function of levator muscle of eyelid.

---

\* Cirujano Plástico, Médico tratante y líder del Servicio de Cirugía Plástica, hospital del niño “Dr. Francisco de Ycaza Bustamante”, Guayaquil – Ecuador.

\*\* Oftalmóloga, Médico tratante del Servicio de Oftalmología, hospital del niño “Dr. Francisco de Ycaza Bustamante”, Guayaquil – Ecuador.

\*\*\* Doctora en Medicina y Cirugía, Universidad Católica de Santiago de Guayaquil – Ecuador.

**Introducción**

La ptosis palpebral congénita simple (PPCS) o miogénica es una enfermedad que indica un escaso desarrollo del músculo elevador del párpado superior, asociado a una transformación fibrosa de las fibras musculares, ocasionando caída parcial o total del párpado superior<sup>1,3,4</sup>. Esta patología es una malformación relativamente frecuente y constituye el 80% de todas las ptosis, correspondiendo el otro 20% a las ptosis de tipo aponeuróticas, neurogénicas, mecánicas, traumáticas y pseudoptosis<sup>20,22</sup>. La PPCS constituye un problema fundamentalmente estético, y en los casos más graves funcional, que puede conducir a complicaciones de orden oftalmológico como ambliopía, lagofthalmos o estrabismo<sup>9,13</sup>. La ptosis congénita se caracteriza por la tríada compuesta por mala posición palpebral significativa, escasa o ausente función del músculo elevador y retraso palpebral, destacado en la mirada inferior. Estas características se deben a la atonía y fibrosis del referido músculo elevador<sup>10,15</sup>.

La ptosis congénita simple se manifiesta desde el nacimiento y permanece relativamente constante durante toda la vida<sup>2,12</sup>. Aproximadamente el 75% de las ptosis congénitas son unilaterales y puras. El 25% de las ptosis congénitas son bilaterales y pueden ser asimétricas, dato importante a tener en cuenta a la hora de planear el tratamiento quirúrgico<sup>14,16,24</sup>. En los casos de ptosis bilateral grave, el niño compensa la deficiencia del músculo frontal con la posición elevada del mentón<sup>17</sup>. Si esta ptosis no es corregida en los primeros años de vida del niño, dará lugar a alteraciones en su columna vertebral cervical por la posición mantenida en hiperextensión<sup>14</sup>. Generalmente la ptosis congénita, cuando no genera ambliopía, debe ser corregida antes de comenzar la edad escolar, a los 4-5 años<sup>5,18</sup>. A esta edad el niño, además de tener mayor desarrollo muscular, es más colaborador y nos permite obtener más información sobre el grado de ptosis, la función del músculo elevador y del posible estrabismo añadido. Si la ptosis unilateral o bilateral, es muy acusada y provoca ambliopía, debe repararse lo antes posible en los primeros meses de vida<sup>14</sup>.

Los objetivos principales de la Cirugía Plástica en el tratamiento quirúrgico son conseguir la simetría

y reestablecer una buena función visual<sup>8</sup>. Los dos factores fundamentales a la hora de decidir el tratamiento de la ptosis son el grado de la misma y la función del elevador<sup>6,19</sup>, (cuadro).

**Cuadro**

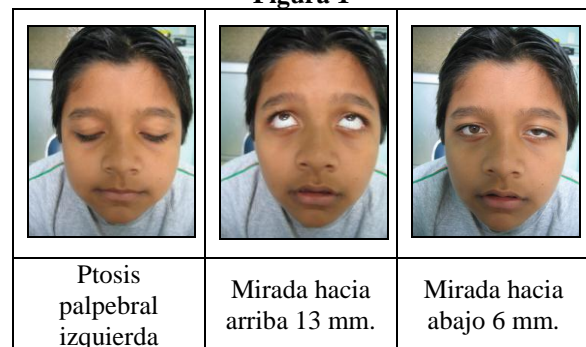
<b>Valoración de la gravedad de la Ptosis</b>	
<b>Grado De Ptosis</b>	
▪ Leve:	< 2 mm
▪ Moderada:	3 mm
▪ Severa:	> ó = 4 mm
<b>Función Del Músculo Elevador</b>	
▪ Excelente:	> 8-10 mm
▪ Buena:	4- 8 mm
▪ Mala:	2-4 mm
▪ Nula:	0-2 mm

**Cuadro:** determina los rangos para establecer el grado de ptosis y la función del músculo elevador.

**Fuente:** Tomado de Herrera, M.: "Comportamiento de la ptosis palpebral en el servicio de oftalmología. Año 2002". Publicación Revista Cubana de Oftalmología, 2002.

La función del elevador se valora midiendo la excursión del párpado superior desde su posición en la mirada inferior hasta la mirada superior completa. El explorador debe de mantener fija la ceja para impedir la transmisión de fuerzas desde el músculo frontal hasta el párpado superior, lo cual puede mover el párpado varios milímetros en dirección cefálica<sup>11,23</sup>, (figuras 1, 2). Sin embargo, la valoración de la gravedad y por lo tanto la selección de la técnica quirúrgica depende mucho del examinador y son muy subjetivas.

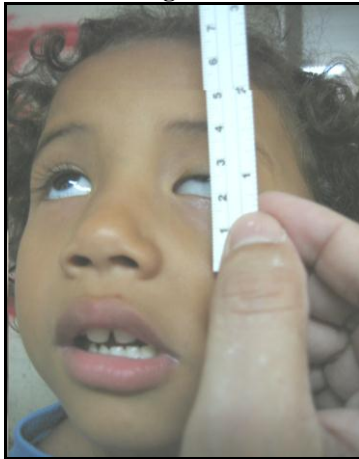**Figura 1**



**Figura 1:** paciente de 11 años de edad con ptosis palpebral con función del elevador de 7 mm. Representa una **ptosis leve**.

**Fuente:** autor.

**Figura 2**



**Figura 2:** valoración del músculo elevador midiendo el recorrido del párpado desde la mirada hacia abajo hasta la mirada hacia arriba.

**Fuente:** autor.

### **Materiales y métodos**

Se realizó un estudio prospectivo, descriptivo-analítico, longitudinal, en una serie de casos de 45 pacientes (57 ojos) portadores de ptosis palpebral congénita que asistieron a la consulta de los servicios de Cirugía Plástica y Oftalmología del hospital del niño “Dr. Francisco de Ycaza Bustamante”, en el período comprendido entre junio y julio de 2004 (primera campaña para el tratamiento de la ptosis palpebral congénita en el país). Se evaluó la severidad de la deformidad, estudiando las técnicas empleadas y los resultados obtenidos, y anotando las complicaciones presentadas.

Todos los pacientes que fueron seleccionados para este estudio se cumplieron con los siguientes criterios:

### **Inclusión**

- Ptosis palpebral congénita simple.
- Estudios oftalmológicos del caso.
- Valoración pediátrica.
- Planificación del tratamiento quirúrgico adecuado.

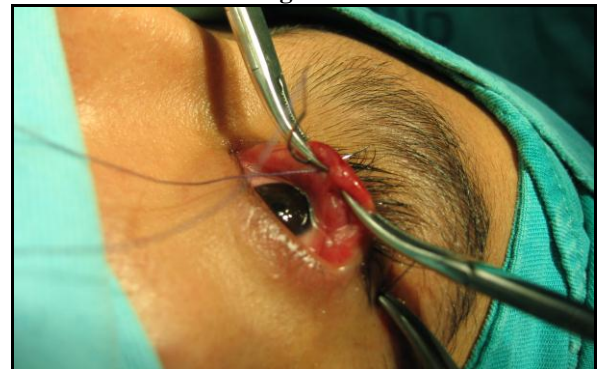
### **Exclusión**

- Que representen ptosis adquiridas.
- Que no tengan evaluación previa de oftalmología o pediatría.

**Técnica quirúrgica:** son tres los procedimientos correctivos de ptosis que se utilizan, de acuerdo a la función del músculo elevador. Operación de Fasanella Servat, la resección del elevador y la suspensión frontal; en cada uno de estos grupos existe muchas variedades de técnicas de acuerdo al cirujano<sup>25</sup>.

**Técnica de Fasanella Servat:** técnica de elección en casos de grado de ptosis leve (< 2 mm) con función del elevador > 8 mm y generalmente pliegue palpebral satisfactorio. Consiste en reseccionar una elipse de espesor parcial palpebral incluyendo conjuntiva, cartílago tarsal y músculo de Müller<sup>20</sup> (figura 3).

**Figura 3**

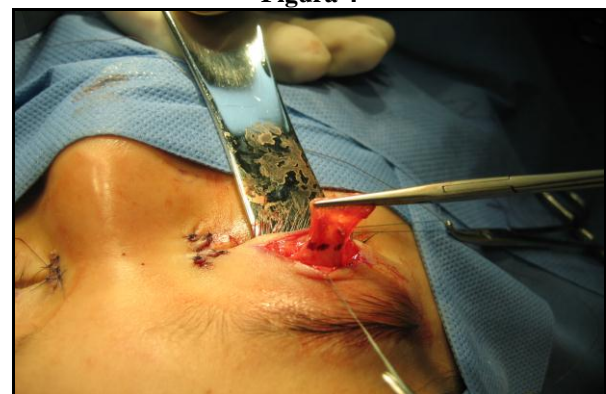

**Figura 3:** Técnica de Fasanella Servat.

**Fuente:** autor.

**Técnica de acortamiento del elevador por vía anterior:** se utiliza en casos de ptosis moderada y función moderada el músculo elevador (4 a 8mm)<sup>16</sup>. Consiste en disecar y reseccionar la aponeurosis del elevador en una longitud variable<sup>7</sup> (figura 4).

**Figura 4**

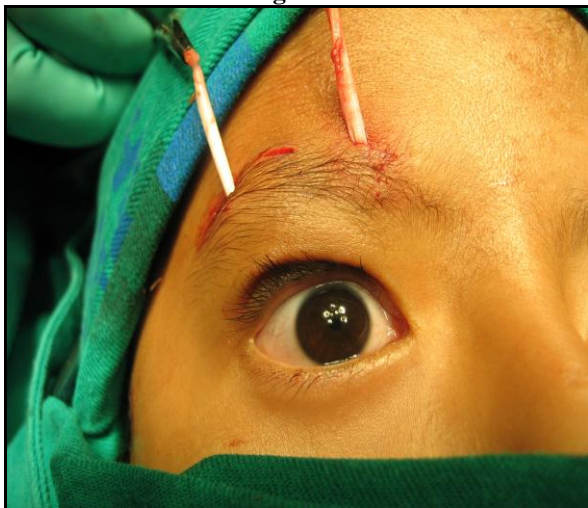

**Figura 4:** Técnica del acortamiento del elevador vía anterior.

**Fuente:** autor.

**Suspensión frontal:** es la técnica de elección en casos de función del elevador deficitaria (< de 4 mm.) o nula. En esta técnica se suspende el párpado superior del músculo frontal. Para ello se puede usar tanto fascia lata o fascia temporal autógena como preservada, así como también material aloplástico<sup>21</sup>. Las tiras de tejido suspensorio se anclan en el borde cefálico del tarso y en el músculo frontal, pasándolas por un túnel que une heridas hechas en el párpado y sobre la ceja<sup>11</sup> (figura 5).

**Figura 5**



**Figura 5:** técnica de suspensión frontal con fascia lata.

**Resultados**

Del número total de procedimientos programados 57 de los 45 pacientes evaluados, sólo se llevaron acabo 49 procedimientos en 37 pacientes, puesto que 8, presentaron gripe, anemia o no asistieron.

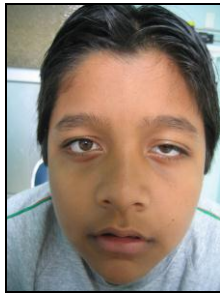





Se relacionó el grado de severidad de la ptosis con la función del músculo elevador del párpado superior, y se apreció que el grado severo cursó con una función nula del músculo en 32 ojos (66,6%); la función regular predominó en las ptosis moderadas con 3 ojos (60%) y 2 ojos (40%) para ptosis severa, con un total de 5 ojos (10,41%); mientras que la función buena, prevaleció en la ptosis leves con 5 ojos (55,5%) y 4 ojos (44,4%) para ptosis moderada, dando un total de 9 ojos (18,75%); mientras que la función excelente predominó en las ptosis leves con 2 ojos (4,16%).

En 31 ojos empleamos suspensión frontal con fascia (63,26%), en 7 ojos acortamiento del

elevador (14,28%), en 5 ojos técnica de Fasanella Servat.

Como complicaciones encontramos hipocorrección en el 5,4% (2 ojos) de los casos, queratitis en el 2,7% (1 ojo), asimetría del borde palpebral en el 2,7% (1 ojo), y el 89,1% de los casos operados (37) no presentó complicaciones.

**Pacientes sometidos a corrección quirúrgica.**

Antes	Después
	
Ptosis palpebral leve	Técnica empleada: Fasanella Servat
	
Ptosis palpebral moderada bilateral	Técnica empleada: acortamiento del elevador
	
Ptosis palpebral severa	Técnica empleada: suspensión frontal con fascia lata

## Discusión

La ptosis palpebral congénita simple se caracteriza por tener una alteración primaria del músculo elevador del párpado superior, el cual puede faltar o estar hipoplásico. Por lo que su función puede ser nula o regular, de manera que la deficiencia de fibras musculares estriadas es proporcional a la severidad de la ptosis, donde coexisten una falla en el músculo, tanto para contraerse adecuadamente y elevar el párpado, como para relajarse y limitar la excursión palpebral en la mirada hacia abajo. Conclusión similar se obtuvo en este trabajo<sup>2,9,11</sup>.

La edad adecuada para la intervención quirúrgica es a los 4 años, porque el niño a esta edad colabora con el médico en la medición exacta en su mirada hacia arriba y hacia abajo, la cual es importante en la evaluación de la función del músculo elevador para aplicar el tratamiento quirúrgico correcto. En esta edad la rehabilitación en el postoperatorio se facilita. Cuando existe una ptosis bilateral o unilateral muy severa en la cual se considera la pérdida de la función visual o trastornos en su columna, se puede pensar en intervenciones más tempranas<sup>9,11</sup>.

En este trabajo se realizó, dentro de las complicaciones posquirúrgicas, 2 hipocorrecciones, las que se presentaron en dos pacientes menores de 4 años.

La literatura describe los tres principales procedimientos quirúrgicos para la corrección de la ptosis, los cuales se utilizan de acuerdo a la función del músculo elevador y al grado de ptosis: técnica de Fasanella Servat, resección del músculo elevador y la técnica de la suspensión frontal. Estas técnicas se aplicaron en el presente trabajo tomando en cuenta los criterios e indicaciones de cada una, obteniendo excelentes resultados<sup>9,8,11</sup>.

## Conclusiones

La ptosis palpebral se debe considerar como un problema funcional y secundariamente estético, debido a los problemas oculares que esta puede presentar.

Se requiere de una correcta evaluación prequirúrgica y diagnóstico diferencial tanto por el servicio de Cirugía Plástica como por el de

Oftalmología, lo cual condiciona la obtención favorable de los resultados.

Es fundamental para la elección de la técnica quirúrgica, establecer la medida de la función del músculo elevador del párpado y el grado de la ptosis. La edad recomendada para la corrección de esta patología es a partir de los cuatro años de edad, debido a que se facilita el examen físico a esta edad.

Hemos observado que el tratamiento de esta enfermedad ha sido manejado en otros centros hospitalarios por cirujanos plásticos u oftalmólogos de manera estandarizada para todos los pacientes. Es decir siempre con un mismo esquema de tratamiento, sin considerar el tipo de ptosis o la función del músculo elevador para elegir el tratamiento adecuado, lo cual ocasiona la obtención de resultados desfavorables.

## Referencias bibliográficas

1. Arquero, P: “Patología de los párpados: ptosis palpebral”. Publicaciones Clínica Dr. Arquero, [www.clinicaarquero.com/04\\_parpado\\_ptosis.htm](http://www.clinicaarquero.com/04_parpado_ptosis.htm).
2. Bentz, M.: *Pediatric Plastic Surgery*. Ed Appleton & Lange, EEUU, 167-171, 1997.
3. Borodic, G.: *Cirugía Plástica del Párpado Atlas Color*. E, Médica Panamericana. Argentina, 81-108, 1995.
4. Carrera, G.: “Corrección de ptosis palpebral congénita con pobre función del músculo elevador”. [www.mediagraphic.com/espanol/e-htms/e-cplast/e-sp2002/e-cp02-3/ercpo23.htm](http://www.mediagraphic.com/espanol/e-htms/e-cplast/e-sp2002/e-cp02-3/ercpo23.htm)
5. Coiffman, F.: *Texto de Cirugía Plástica, Reconstructiva y Estética*. Ed Salvat, Barcelona-España, 562-583, 1986.
6. Converse, J.: *Texto de Cirugía Plástica Reconstructiva y Estética*. 2ª ed, Vol. 2. Ed Saunders Company, EEUU, 642-653, 1977.
7. Enríquez, C: Ptosis palpebral congenital: indicaciones, técnicas, trucos y trampas. *Rev. Med Cirugía Plástica Ibero-Latinoamericana*, Madrid-España, Vol. 30, (Nº 4): 255-263, 2004.

8. Grabb, W.: Cirugía Plástica. 3ª ed, Ed Salvat, Barcelona-España, 872-889,1984.
9. Greña, R.: "Reconstrucción de párpados y cejas". Publicaciones SECPRE, [www.secpre.org/documentos%20manual%2032.htm/](http://www.secpre.org/documentos%20manual%2032.htm/).
10. Harrison, T.: Principios de Medicina Interna 14ta ed, Vol. 2, Ed. Mc Graw Hill Interamericana, México, 194-196, 1998.
11. Henry, M.: Atlas de Cirugía estética periocular y del párpado. 1ª ed, Ed Elsevier, Madrid – España, 95-118, 2005.
12. Herrera, M.: "Comportamiento de la ptosis palpebral en el servicio de oftalmología. Año 2002". Publicaciones Revista Cubana de Oftalmología 2002. [www.bvs.sld.cu/revistas/oft/vo/5\\_2\\_02/of01202.htm](http://www.bvs.sld.cu/revistas/oft/vo/5_2_02/of01202.htm).
13. Lagarón, E.: Manejo de la ptosis palpebral miogénica congénita. Rev Med Cirugía Plástica Ibero-Latinoamericana, Madrid-España, Vol. 30, (N° 4): 267-274, 2004.
14. Martín-Bajarano, E: "Ptosis del párpado superior o blefaroptosis". Publicaciones SECPRE, [www.secpre.org/documentos%20manual%2033.html](http://www.secpre.org/documentos%20manual%2033.html).
15. Mateos Sánchez, E.: Ptosis palpebral tipos, exploración y tratamiento quirúrgico. 1ª ed, Ed Ergon, Madrid-España 36-169, 2005.
16. Mc Carthy, J.: Cirugía Plástica. Vol. 1, Ed Panamericana, Argentina, 790-815, 1990.
17. Nelson, L.: Harley Oftalmología Pediátrica. 4ª ed, Ed Mc Graw-Hill Interamericana, México, 2000.
18. Prat, J.: "Cirugía Plástica Ocular". Publicaciones: Instituto Oftalmológico de Barcelona, [www.iobes/fl\\_esp\\_7.htm](http://www.iobes/fl_esp_7.htm).
19. Pérez, D.: "Ptosis Palpebral. Nuestra experiencia" [www.oftalmo.com/sco/revista-14/14sco09.htm](http://www.oftalmo.com/sco/revista-14/14sco09.htm).
20. Salcedo, G.: Ptosis Palpebral Diagnóstico y Tratamiento. Ed Mc Graw Hill Interamericana, México, 29-96-144, 1997.
21. Schwartz, S.: Principios de la Cirugía. 7ma ed, Ed Mc Graw Hill Interamericana, 2269, 2000.
22. Stephen, L.: Blefaroplastia Cosmética y Rejuvenecimiento Facial. 2da ed, Ed Amolia, EEUU, 63-66, 2004.
23. Vidal, S.: "Protocolo y tratamiento de la blefaroptosis congénita". [www.nexusediciones.com/pdf/as2002\\_3/of-p-3-003.pdf](http://www.nexusediciones.com/pdf/as2002_3/of-p-3-003.pdf).
24. Wayne, F.: Anatomía Quirúrgica de la Cara 2ª ed, Ed Amolca, Colombia, 139, 2006.
25. Willet, J.: Facial Plastic Surgery. Ed Appleton & Lange, EEUU, 288-289, 1997.

**Dr. Ricardo Vargas Díaz**  
**Teléfonos: 593-04-2311348, 2380011; 099610160**  
**Correo electrónico: [info@ricardovargasdiaz.com](mailto:info@ricardovargasdiaz.com)**  
**Fecha de presentación: 14 de julio de 2005**  
**Fecha de publicación: 31 de julio de 2006**  
**Traducido por: Dra. Janet J. Moreno E.**



UNIVERSIDAD CATÓLICA  
DE SANTIAGO DE GUAYAQUIL