



REVISTA ARGENTINA DE COLOPROCTOLOGÍA

Publicación Oficial de la Sociedad Argentina de Coloproctología

REVISTA INDIZADA EN LA BASE DE DATOS LILACS, BRASIL

ISSN: 0326-9620

COMITÉ EDITORIAL

Editor



HUGO A. AMARILLO

Facultad de Medicina, Universidad Nacional de Tucumán

Consejo Editorial



ALEJANDRO CANELAS
Hospital Alemán, Buenos Aires

LUIS DIAZ
Hospital Británico, Buenos Aires

ALEJANDRO MOREIRA GRECCO
Hospital de Clínicas, Buenos Aires

GUSTAVO ROSSI
Hospital Italiano, Buenos Aires

PABLO A. TACCHI
CIDEC, Salta

GONZALO CASTELLANO
Hospital Italiano, San Justo

MARIANO LAPORTE
Hospital Alemán, Buenos Aires

GERARDO M. RODRIGUEZ
Clínica J. Vrsalovic, Formosa

CARLOS SARRA
Sanatorio La Trinidad, Quilmes

Gerente Administrativo

JORGE A. LATIF
Clínica Modelo, Lanús

Directora de Publicaciones

MIRTA L. FAJRE
Academia Argentina de Cirugía

Consejo Asesor



HUGO R. AMARILLO
Prof. Consulto Universidad Nacional de Tucuman

JORGE HEQUERA
Sanatorio Dupuytren, Buenos Aires

RITA L.O. PASTORE
Hospital J. A. Fernández, Buenos Aires

EMILIO POLLASTRI
Fac. Medicina, Universidad Nacional de Rosario, Santa Fe

El objetivo de la Revista de la Sociedad Argentina de Coloproctología es facilitar un ámbito de discusión académica, opinión, intercambio y comunicación entre sus miembros y de otras sociedades científicas nacionales e internacionales, priorizando la divulgación científica y publicación de datos e información de la patología colorrectoanal.

Oficina Editorial

Tucumán 1545 – 4 C - CP C1050AAE
Ciudad de Buenos Aires – TE/FAX (+5411) 43849793
info@sacp.org.ar - www.sacp.org.ar/revista



REVISTA ARGENTINA DE COLOPROCTOLOGÍA

Publicación Oficial de la Sociedad Argentina de Coloproctología

COMISIÓN DIRECTIVA DE LA SOCIEDAD ARGENTINA DE COLOPROCTOLOGÍA

PRESIDENTE

Mario C. O. Salomón

VICEPRESIDENTE

Fabio Leiro

SECRETARIO GENERAL

Jorge A. Latif

SECRETARIO DE ACTAS

Nicolás A. Rotholtz

TESORERO

Fernando Bugallo

VOCAL TITULAR 1°

Rodolfo Schlegel

VOCAL TITULAR 2°

Juan C. Patrón Urriburu

VOCAL TITULAR 3°

Marcelo Colinas

VOCAL SUPLENTE 1°

Karina Collia Avila

VOCAL SUPLENTE 2°

Hugo A. Amarillo

COMITÉ CONGRESO SOCIEDAD ARGENTINA DE COLOPROCTOLOGÍA

35° Congreso Argentino de Coloproctología

Presidente: Serra Fernando

La Revista Argentina de Coloproctología es publicada en 4 números anuales por la Sociedad Argentina de Coloproctología, Asociación Civil. La suscripción para los miembros de la Sociedad Argentina de Coloproctología está incluida en la cuota societaria. Informaciones y cambios de dirección deben efectuarse en la Sociedad Argentina de Coloproctología, Secretaria Sra. Analía Perez. Tucumán 1545 4° "C" (C1050AAE) Ciudad de Buenos Aires, Tel/Fax 11-4384-9793, e-mail: info@sacp.org.ar - www.sacp.org.ar. Los trabajos científicos que deseen presentarse deben estar adaptados al Reglamento de Publicaciones. Las opiniones expresadas por los autores y anunciantes son a título personal y no representan necesariamente las de la Sociedad Argentina de Coloproctología o la de su Revista. Registro de propiedad intelectual N° 64317.



**Publicación
Oficial
de la
Sociedad
Argentina de
Coloproctología**

Volumen 22
Número 3
Septiembre 2011

Indice

Revista Argentina de Coloproctología

RELATO OFICIAL DEL 36° CONGRESO ARGENTINO DE COLOPROCTOLOGIA

PROLAPSO RECTAL

Relator: Dr. Luis Alberto Zanoni, MAAC, MSACP.

Correlator: Dr. Fernando Bugallo.

Colaboradores: Dr. Ariel Gonzalez Tealdi - Dra. Silvia Balmaceda - Dr. Mauricio Colicigno

PROLOGO	151
RESUMEN	152
INTRODUCCIÓN	153
CAPITULO I. ANATOMIA DEL RECTO	154
CAPITULO II. FISIOLOGIA DE LA DEFECACION Y LA CONTINENCIA	158
CAPITULO III. GENERALIDADES - PROLAPSO RECTAL	161
1.- Definición	
2.- Incidencia	
3.- Clasificación	
4.- Prolapso en niños	
CAPITULO IV. ETIOPATOGENIA	164
CAPITULO V. DIAGNOSTICO	167
1.- Clínica	
2.- Exámen físico	
3.- Diagnóstico diferencial	
4.- Complicaciones	
CAPITULO VI. ULCERA RECTAL SOLITARIA	173
CAPITULO VII. METODOS DE ESTUDIO	177
1.- Estudios endoscópicos	
2.- Ecografía transrectal	
3.- Videodefecografía	
4.- Manometría anorectal	
5.- Estudio electrofisiológico	
6.- RMNDPP (resonancia magnética nuclear dinámica de piso pelviano)	
7.- Velocidad de tránsito intestinal	
CAPITULO VIII. TRATAMIENTO DEL PROLAPSO RECTAL	181
1.- Tratamiento Médico	
2.- Tratamiento Quirúrgico: Procedimientos abdominales, Rectopexia con material protésico, Rectopexia sin material protésico, Resección sin fijación, Procedimientos miniinvasivos vía abdominal, Variantes técnicas de rectopexia con prótesis, Procedimientos vía perineal	
CAPITULO IX. LA MEJOR OPERACIÓN ¿EXISTE?	204
CAPITULO X. MANEJO DE LA RECURRENCIA DEL PROLAPSO RECTAL	212
CAPITULO XI. RESULTADOS ENCUESTA	214
CAPITULO XII. ASPECTOS MEDICO LEGALES	219
CAPITULO XIII. CONCLUSIONES	224



**Publicación
Oficial
de la
Sociedad
Argentina de
Coloproctología**

Volume 22
Number 3
September 2011

**C
O
N
T
E
N
T
S**

**OFFICIAL LECTURE 36° ARGENTINEAN CONGRESS
OF COLOPROCTOLOGY**

RECTAL PROLAPSE

Relator: Dr. Luis Alberto Zanoni, MAAC, MSACP.

Correlator: Dr. Fernando Bugallo.

Colaboradores: Dr. Ariel Gonzalez Tealdi - Dra. Silvia Balmaceda - Dr. Mauricio Colicigno

PROLOGUE	151
SUMMARY	152
BACKGROUND	153
Chapter I. ANATOMY OF RECTUM	154
Chapter II. FISIOLOGY OF CONTINENCE AND EVACUATION	158
Chapter III. RECTAL PROLAPSE	161
1.- Concepts	
2.- Incidence and Epidemiology	
3.- Classification	
4.- Rectal prolapse in children	
Chapter IV. ETIOLOGY AND PATHOGENESIS	164
Chapter V. DIAGNOSYS	167
1.- Clinical presentation	
2.- Fisical examination	
3.- Differencial Diagnosis	
4.- Complicaciones	
Chapter VI. SOLITARY RECTAL ULCER	173
Chapter VII. DIAGNOSTIC METHODS	177
1.- Endoscopic	
2.- Rectal ultrasound	
3.- Videodefecography	
4.- Anorectal manometry	
5.- Electrophysiology	
6.- Pelvic Floor Dynamic MRI	
7.- Intestinal transit rate	
Chapter VIII. TREATMENT	181
1.- Medical Treatment	
2.- Surgical Treatment: Abdominal Procedures, Rectopexy with prosthesis, Rectopexy without prosthesis , Resection without fixation, Mininvasive Abdominal surgery, Rectopexy with prosthesis – Techniques, Procedimientos vía perineal	
Chapter IX. DOES THE BEST SUGERY EXIST?	204
Chapter X. RECURRENCE IN RECTAL PROPLASE: TREATMENT	212
Chapter XI. SURVEY: RESULTS	214
Chapter XII. LEGAL ASPECTS	219
Chapter XIII. CONCLUSIONS	224



RELATO OFICIAL DEL 36º CONGRESO ARGENTINO DE COLOPROCTOLOGÍA

Prolapso rectal

Relator: Dr. Luis Alberto Zanoni*, MAAC, MSACP.

Correlator: Dr. Fernando Bugallo**, MAAC, MSACP

Colaboradores: Dr. Ariel Gonzalez Tealdi¹ – Dra. Silvia Balmaceda² – Dr. Mauricio Colicigno³

* *Doc. Adscripto Cirugía Facultad de Medicina U.B.A; Jefe de Servicio Coloproctología Hospital Municipal de Vte. López "Prof. Dr. B. Houssay".*

** *Servicio Coloproctología Hospital Británico Bs As.*

PROLOGO

Cuando en el año 2009 el Dr Jorge Arias me comunicó en nombre de la Sociedad Argentina de Coloproctología la propuesta para ser el relator del 36º Congreso Argentino de Coloproctología sobre el tema "Prolapso Rectal", me invadieron dos extrañas sensaciones. En primer término una increíble sorpresa por la magnitud de la propuesta, la que no esperaba en absoluto, pero que me llenó de una gran satisfacción por el alto honor que esto significaba, pero a esto se sumaba temor, responsabilidad e inseguridad para asumir semejante emprendimiento.

En segundo lugar, me generó una sensación de gran tristeza por tener que reemplazar y no acompañar a quien había sido previamente designado para este relato y que hacía unos pocos meses ya no estaba con nosotros, el Dr

Roberto G. Castiglioni mi compañero de trabajo durante 25 años de actividad hospitalaria, práctica privada y en especial amigo incondicional, con el que compartimos alegrías y tristezas por cuestiones personales y laborales, pero siempre a la par.

En primer término quiero agradecer a la Comisión Directiva de la Sociedad Argentina de Coloproctología por haberme distinguido como relator del 36º Congreso Argentino de Coloproctología para disertar sobre el tema "Prolapso Rectal", esperando haber cumplido con la expectativa.

Cuando en el año 1978 ingresé en la Escuela Quirúrgica Municipal para Graduados Dr. Ricardo y Enrique Finochietto en el Hospital Rawson y que posteriormente finalizara en su nueva sede en el Hospital Argerich, jamás imaginé que pudiera llegar a ocupar esta designación en mi carrera.

Quiero agradecer a mis maestros que en ese momento me marcaron ejemplos en lo personal y en lo profesional y que aún hoy continúo valorando. Mi primer Jefe de Servicio el Dr Delfín Vilanova como Director de la Escuela Finochietto me marcó conceptos de la cirugía básica de un valor incalculable, el Dr Agustín Salas, el Dr René Hirsig, el Dr Julio Chipont y el resto de los profesionales de la Escuela que igualmente me iniciaron y enseñaron mis primeros pasos en la cirugía general. Los Dres Daniel Stescobich y Carlos Cernich me entusiasmaron en mi primer acercamiento en la especialidad de la cirugía colorrectal.

Finalizada la Escuela Quirúrgica continué mi actividad en el Servicio de Cirugía General del Hospital Municipal de Vicente López Dr Bernardo Houssay a cargo del Dr Oscar Ditella y el Dr Hipólito Waisman, donde compartí varios años y conocí a quien es hoy uno

36º Congreso Argentino de Coloproctología. Buenos Aires, 14 al 17 de noviembre de 2011.

Correspondencia: Sante Fe 2251 Don Torcuato, Pcia Bs. As. (CP 1611)

E-mail: luiszan@yahoo.com.ar

¹ Médico del Servicio de Coloproctología Hospital Municipal de Vte. López "Prof. Dr. B. Houssay".

² MAAC. Miembro Adherente SACP. Médica del Servicio de Coloproctología Hospital Municipal de Vte. López "Prof. Dr. B. Houssay".

³ Médico Residente 4º año del Servicio de Cirugía Gral. del Hospital Municipal de Vte. López "Prof. Dr. B. Houssay".

de mis mejores amigos, el Dr Horacio Mayorga actual Jefe del Servicio de Cirugía.

La rotación que hicimos junto a Horacio Mayorga como cursistas del Curso Anual de la Sociedad Argentina de Coloproctología, nos llevó al Servicio de Coloproctología de nuestro Hospital, donde el Dr Amadeo Espeche, ya como Jefe del Departamento Qurúrgico concurría igualmente por su dedicación a la especialidad, estando el Servicio a cargo del Dr Víctor Cúneo y el Dr Roberto Castiglioni. A partir de ese instante el Dr Espeche y el resto del equipo despertaron mi interés por la especialidad, que me permitió integrar el grupo y continuar la formación y donde aún hoy continúo. A todos ellos mi más eterno agradecimiento.

De la mano del Dr Amadeo Espeche, nuestro querido Cacho y de Roberto Castiglioni llegué a esta Sociedad de Proctología la que me permitió participar activamente como miembro de las comisiones en la organización de Cursos, Jornadas, Congresos y como miembro de la Comisión Directiva. Esta actividad me llevó a hacer un grupo de nuevos amigos y compartir muchos gratos momentos con consocios que no puedo dejar de mencionar, no solo por la actividad de la sociedad sino por particulares e inolvidables momentos en viajes y congresos junto a Cacho, Roberto, Alfredo Graziano, Daniel Cattaneo, Enrique Monti, Lito Pineda, Arturo Cabral Ayarragaray, Jorge Badaró, Julio y Héctor Baistrocchi, Jorge Hequera, Jorge Latiff y la lista sería interminable,

Respecto a la confección de este relato agradezco al Dr Alfredo Graziano que desinteresadamente me ofreció su ayuda en el bosquejo general al iniciar el trabajo, a Jorge Latiff que con su experiencia efectuó las interminables correcciones de algunos capítulos, a Hugo Amarillo hijo que desde Tucumán nos orientó en los últimos detalles de la presentación, a todos muchas gracias.

Otro agradecimiento para los amigos de La Plata, Dr Jorge Cheli y mi amigo Daniel Cattáneo relator del año 2010, quien me orientó tantas veces con su experiencia y ambos me facilitaron bibliografía, además de aconsejarme: "elegí bien a tus colaboradores" y no se equivocaron.

Muchas gracias al Dr Ariel González Tealdi y a la Dra Silvia Balmaceda médicos de mi Servicio, al Dr Mauricio Colicigno residente del Servicio de Cirugía General por su aporte y dedicación. Por otro lado quiero agradecer en forma especial y destacar a un compañero que asumió un compromiso en este relato, con tanta fuerza y dedicación que sin él se hubiera hecho muy difícil realizarlo y es el Dr Fernando Bugallo, Fernando has demostrado una gran capacidad de trabajo y en especial una desinteresada colaboración. Siempre tendré presente tu actitud.

A la Sra Analía Perez, secretaria de nuestra Sociedad, muchas gracias por su dedicación, ya todos conocemos su idoneidad y capacidad de trabajo.

Debo agradecer también al Dr Mario Salomón por facilitarme algunas imágenes y al Dr Walter García también por el material que me facilitó.

Gracias a todos los Coloproctólogos que colaboraron respondiendo la encuesta, cuyos aportes fueron de gran valor.

Quiero recordar a mis padres Luis Alberto Zanoni y Nélica Elguero que ya no están, pero que con amor, esfuerzo, valores éticos y dedicación al trabajo me han dado un ejemplo de conducta y de vida para poder llevar adelante mi carrera.

Finalmente quiero dedicar este relato a Graciela Trejo, mi compañera de toda la vida que siempre apoyó y comprendió todos los momentos que la actividad como médico le robó a la vida familiar, además de su importante colaboración en la confección de este trabajo. A mis hijos Agustina y Guido gracias por bancar todo el tiempo que les puedo haber faltado por culpa de esta profesión, seguramente me sabrán comprender, a los tres los quiero mucho.

Pido perdón si cometí alguna omisión en los agradecimientos y espero haber estado a la altura de las circunstancias. Muchas gracias a todos.

RESUMEN

El prolapso rectal continúa siendo una patología que genera controversias a pesar del tiempo transcurrido. La etiopatogenia no es aún bien conocida y se manifiesta como un trastorno del piso pelviano asociado a otras patologías, además se suman la incontinencia y la constipación que generan mayor complejidad al momento de decidir el tratamiento adecuado.

Durante el desarrollo del relato se analizan las diferentes series y sus resultados, con el objetivo de arribar a conclusiones que definan si la mejor operación existe.

Debido a la falta de publicaciones que presenten series numerosas y seguimiento adecuado, como así también a resultados basados en evidencia, el tratamiento ideal del prolapso rectal es aún cuestionado.

Concluimos que se evidencia algún cambio respecto a las vías de abordaje, con una reivindicación de las técnicas perineales y un incremento de la vía laparoscópica con tendencia a proyectarse como el estándar oro. Pero creemos todavía que cada cirujano deberá decidir la conducta quirúrgica caso por caso.

Palabras Claves: Prolapso rectal, procidencia, Tratamiento quirúrgico, rectopexia

SUMMARY

Despite the time that has passed, rectal procidencia continues to be an entity that gives rise to controversy. Patho-

genesis is not yet well known and is manifested as a disorder of the pelvic floor associated with other diseases, besides incontinence and constipation are added that generate even higher complexity when having to decide on the appropriate treatment.

Along this review, different series and its results have been analyzed with the objective of finding out conclusions that define if the best surgery exists.

Due to the lack of publications with extensive series and appropriate monitoring, as well as to results based on evidence, the ideal treatment of rectal procidence is still questioned.

We conclude that some change is evidenced according to the technique or approach selected with a revindication on perineal techniques and an increase on laparoscopic approach tending to project itself as the gold standard. We still believe that each surgeon must decide the conduct of surgery on a case by case basis.

Key Words: Rectal Prolapse. Surgical treatment. Procidence, rectopexy.

INTRODUCCION

El prolapso rectal, patología poco frecuente, de la que se conoce su existencia desde hace más de 3.500 años, ya que se hace referencia en el papiro de Ebers y en algunos pasajes de la Biblia, constituye un problema del piso pelviano e indica probablemente una disfunción generalizada del mismo, más que una simple o verdadera patología rectal.

En 1831, Salmon F en su tratado sobre prolapso rectal, propone que puede ser causado por una intususcepción.¹

El prolapso rectal no ocurre solo en humanos, sino también en muchas especies animales. Estudios en modelos animales han comenzado a sugerir causas moleculares para el prolapso rectal. En el año 2001 Takayama H y cols. describieron proctitis ulcerativa, prolapso rectal y pseudo-obstrucción intestinal en ratones transgénicos que sobreexpresaron los factores de crecimiento/ factores de dispersión de hepatocitos.²

En 2001, Yiou R y cols. condujeron un estudio anatómico e histológico del perineo de ratones normales y de una cepa de ratón transgénico deficiente en activador plasmínogeno tipo urokinasa (uPA-/-) que fue previamente informado de desarrollar una alta incidencia de prolapso rectal. Los autores encontraron cambios histopatológicos en los músculos del piso pélvico de ratones uPA-/- con prolapso rectal que sugieren que el estrechamiento muscular prolongado causa un daño miopático primario.³

Animales donde fue encontrado prolapso rectal:

- Leones
- Rinocerontes
- Ponies

- Corderos
- Gorilas
- Perros
- Cerdos^{4,5}

Respecto al tratamiento sigue actualmente generando diferencias. Hipócrates describió algunos de los primeros tratamientos, colgar al paciente por los talones hasta lograr la reducción del prolapso, aplicar cáusticos en la mucosa, etc. Hasta llegar a los estudios de Vesalio en el año 1543, al realizar una descripción detallada del ano recto que permitió una mejor comprensión sobre esta patología.⁶

La multiplicidad de técnicas y las posibles variantes de patologías asociadas, llevan a considerar que tanto las vías de abordaje abdominal, hoy con la variante laparoscópica, la cirugía robótica asistida y las vías perineales, pueden ser tantas, que deberán ser consideradas para cada caso en particular.

Si los objetivos de la cirugía son corregir el defecto anatómico, restituir la función con la mínima morbimortalidad posible y un bajo índice de recidivas, parece aún más difícil definir la mejor conducta.

No había demasiada controversia y existía un cierto grado de consenso respecto a que las técnicas de fijación transabdominal ofrecían un mejor resultado funcional y un menor número de recidivas. Estas técnicas de pexia asociadas a la necesidad de tener que realizar resecciones de colon o no, basadas en la asociación del prolapso rectal a la constipación severa o a la existencia de un sigmoidocele y reservando las técnicas perineales para los pacientes añosos o con patologías de base que aumentarían considerablemente el riesgo quirúrgico.

Sin embargo esta patología continúa generando diferencias, ya que recientes publicaciones abalan el abordaje perineal como un método de elección.

Hoy, el mayor desafío está basado en que el conocimiento de las diferentes técnicas permitan al cirujano poder decidir la conducta más adecuada para cada paciente.

Es el objetivo de este relato tratar de generar un cambio en la visión del cirujano respecto al manejo y tratamiento del prolapso rectal, actualmente no solo hay que replantear la necesidad o el costo beneficio en los estudios complementarios prequirúrgicos, en la vía de abordaje abdominal a cielo abierto o laparoscópica vs. la perineal, hasta que nivel realizar la movilización rectal, la sección o conservación de los alerones, realizar la resección del sigmoides o solo efectuar una pexia, decidir si resolver en el mismo acto quirúrgico las patologías asociadas y que conducta tomar frente a las recidivas.

Referencias bibliográficas

1. Salmon F. Practical Observations on Prolapsus of the Rectum. London: Whittaker, Treacher and Arnot, Ave-Maria Lane; 1831; chapter I, p 8.
2. Takayama H, Takagi H, LaRochelle W, Kapur R, Merlino G. Ulcerative Proctitis, Rectal Prolapse, and Intestinal Pseudo-Obstruction in Transgenic Mice Overexpressing Hepatocyte Growth Factor/Scatter Factor. *Lab Invest* 2001; 81: 297-305
3. Yiou R, Delmas V, Carmeliet P, Gherardi RK, Barlovatz-Meimon G, Chopin DK, et al. The pathophysiology of pelvic floor disorders: evidence from a histomorphologic study of the perineum and a mouse model of rectal prolapse. *J Anat* 2001; 199: 599-607.
4. Woodford MH. Reduction of a rectal prolapse in a wild lioness. *J Wildlife Dis* 1973; 9: 178-81.
5. Borobia-Belsué J. Replacement of rectal prolapse in sows. *Vet Rec* 2006; 158:380
6. Villanueva Sáenz E, Hernández Magro P, Alvarez Tostado J, Helicoidal suture: alternative treatment for complete rectal prolapse in high-risk patients. *Int Colorectal Dis* 2003; 18: 45-49

CAPITULO I ANATOMÍA DEL RECTO

El recto constituye la parte terminal del aparato digestivo, continuándose con el conducto anal, ambos miden aproximadamente 18 cm (correspondiendo 14 cm a la ampolla rectal y 4 cm al conducto anal). Se extiende desde la unión rectosigmoidea: esfínter sigmoidorrectal (Didio, O'Beirne), situado desde el borde inferior de la 3^o vertebra sacra hasta la línea anocutánea donde la mucosa anal se une a la piel (Paitre, Grand y Dupret).^{1,2,3}

Haciendo un poco de historia

El origen de la denominación de recto (rectum) al órgano en cuestión, está basado en los estudios anatómicos de la era Galénica, en que las observaciones se efectuaban a través de disecciones realizadas en animales, especialmente en cuadrúpedos, donde el recto mantiene una dirección horizontal de adelante hacia atrás paralela a la columna vertebral y al aparato genital.⁴

Respecto a la configuración externa

En el hombre, cuando éste pasa a la bipedestación, el recto se pliega en el plano frontal, disponiéndose en forma de S itálica cuyos segmentos forman ángulos laterales bastante inconstantes, que en el interior de su luz, determinan la formación de las válvulas de Houston, superior, media o de Kolrausch (que se corresponde a esta altura con la reflexión peritoneal del fondo de saco de Douglas por encima de la ampolla rectal), e inferior.^{1,3,4}

En cambio en el plano sagital, observamos que siempre forma un ángulo constante abierto hacia delante oscilando entre los 75° y 150°. A partir de esta posición se puede dividir el recto en superior e inferior, existiendo elementos y relaciones anatómicas que lo mantienen en esta posición.^{1,3,4}

Aquí el colon pierde las cintillas y apéndices epiploicos, adquiere una musculatura potente y se ensancha logrando una disposición ampollar. Esta recorrido en su cara anterior y posterior por estrías longitudinales que corresponden a fibras musculares y excavada de uno o dos surcos transversales que corresponden a los pliegues transversales del recto.^{1,3,4}

La ampolla rectal presenta una dirección que es oblicua abajo y atrás en su parte superior, luego abajo y adelante formando la flexura sacralis.^{1,3,4}

El recto pelviano inferior es prácticamente subperitoneal en toda su extensión. Una porción de su cara anterosuperior, está en relación con el fondo de saco de

Douglas (Excavatio Recto-uterina). Atraviesa el plano del músculo elevador y se flexiona bruscamente hacia atrás para formar el conducto anal.^{1,3,4}

El conducto anal es oblicuo abajo y atrás, entre la porción pélvica y la perineal forma la flexura perinealis.^{1,3,4}

Relaciones con órganos y elementos pélvicos

Vamos a mencionar los que presentan una relación relevante:

- A nivel lateral, encontramos uréteres, vasos, ligamentos laterales constituidos por las láminas sacrorectogenitopúbicas (Delbet), que están estructuradas por elementos vasculonerviosos de la región y la pared pélvica.^{1,3}
- A nivel posterior, encontramos el sacro y plexos nerviosos.⁵
- A nivel anterior, encontramos en el hombre vejiga, próstata y vesículas seminales y en la mujer vagina.⁶
- A nivel inferior, encontramos el elevador del ano.⁵

Estructuras que toman contacto con el recto

El recto inferior a nivel de su cara anterior se relaciona con la fascia de Denonvilliers o también denominado tabique rectogenital lámina resistente formada por tejido fibroso y vasos, fuertemente resistente que por arriba se extiende como un telón desde el fondo de saco rectovesical y desciende sobre la cara posterior de la próstata y vesículas seminales, adelgazándose hacia abajo para terminar a nivel de la musculatura perineal, (En la mujer, esta fascia es comparable a un tabique denominado rectovaginal y a través del mismo el recto se pone en contacto con la pared posterior de la vagina).^{1,3,4,5} Este tabique, en el hombre, se adhiere a la próstata y vesículas seminales, constituyendo un espacio denominado de Quenú y Hartmann de difícil disección debido al sangrado que produce el corte de las ramas de los vasos atraviesan este espacio para terminar irrigando la porción inferior de la cara posterior de la vejiga, la próstata y las vesículas seminales, además de los vasos hemorroidarios medios que transcurren sobre el plano de la cara superior del elevador del ano constituyendo con el tejido conjuntivo un elemento de fijación de la cara anterolateral del recto inferior que se lo conoce como alerones, los cuales son necesario identificarlos para proceder a su ligadura, o coagulación cuando se efectúa la liberación del recto como paso previo a su extirpación.^{1,3,4}

El espacio de Proust y Gosset (Entre la fascia de Denonvilliers y la cara anterior del recto), a diferencia del anterior es fácilmente decolable por disección roma.⁴ (Figura 1)

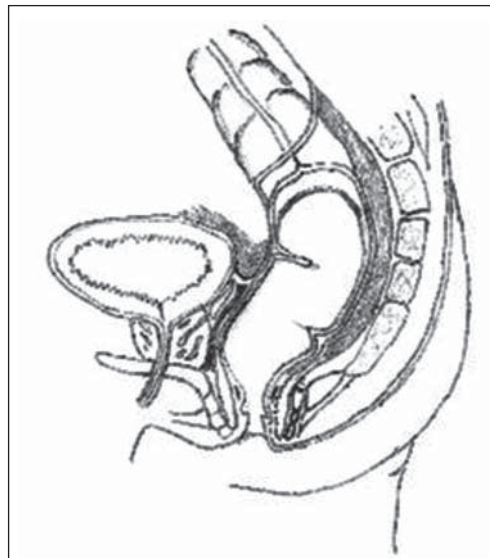


Figura 1. Fascia de Denonvilliers.

Siguiendo con la descripción de los elementos que rodean al recto encontramos espacio celuloadiposo, en la cara posterior de éste, detrás de dicho tejido encontramos una fascia.

Siguiendo con la descripción de los elementos que rodean al recto encontramos espacio celuloadiposo, en la cara posterior de éste, detrás de dicho tejido encontramos una fascia que envuelve todo llamada FASCIA PROPIA (parte de lo que forma el denominado mesorrecto).^{6,7,8,2}

El sacro y el recto están cubiertos por la fascia o ligamento de WALDEYER, que se extiende desde la 1^o vértebra coccígea hasta la pared del recto. Esta fascia está constituida por las fibras de la aponeurosis que cubre la cara superior del músculo elevador del ano. Por encima nos encontramos con el ligamento Sacrorrectal Inferior, se extiende entre la 4^o y 5^o vértebra sacra y se fija a la cara posterior del recto marcando el límite entre el recto superior y el inferior.^{2,3,5,6,9,10}

El recto superior se extiende desde el ligamento sacrorrectal inferior hasta la 2^a vértebra sacra. A diferencia del recto inferior, no se encuentra limitado por una celda como este, sino que tanto por delante como por detrás existen formaciones que lo tapizan. La cara anterior está provista por el peritoneo parietal posterior. Su cara posterior, se encuentra adherida a la columna, Estas formaciones son el ligamento sacrorrectal superior, por la que transcurren los nervios hipogástricos.^{1,4}

Entre esta lámina y el recto existe otra fascia que se denomina FASCIA RECTI. Esta es portadora de los

vasos hemorroidales superiores y descendiendo de la misma se encuentra el ligamento sacrorrectal superior constituida por una fascia nerviosa, adherida íntimamente a esta por su cara posterior. Por último, existe otra hoja no disecable que se extiende de un uréter al otro y se denomina LAMINA INTERURETERAL (ALBANESE). Entre la FASCIA RECTI y el LIGAMENTO SACRORRECTAL SUPERIOR, se delimita una celda ventral virtual yuxtaintestinal denominada celda VASCULAR.^{3,4}

Conducto anal: Es una continuación del recto inferior de dirección oblicua hacia abajo y atrás formando con el recto un ángulo posterior de 80°- 90°. En estado de reposo se encuentra colapsado, y se relaciona hacia atrás con el cóccix y hacia delante con el periné urogenital. Existe un conducto anal ANATOMICO, que se extiende desde la línea pectínea o de Morgagni hasta el margen anal (donde la piel pierde sus pelos y glándulas sebáceas alrededor del orificio anal) y mide aproximadamente 4 cm.^{3,4}

Regiones topográficas de importancia

La fosa isquiorrectal o pelvirrectal inferior, en un corte frontal está limitado, arriba por la cara inferior del elevador del ano, por dentro por el esfínter externo, por fuera se encuentra la pared lateral de la pelvis tapizada por el músculo obturador interno sobre el que se desliza el paquete pudendo interno, y por debajo la piel de la región glútea, tapizada por una delgada fascia que se desprende de las fibras longitudinales anteriormente descritas que al descender pasaban a través del esfínter externo, para insertarse en la dermis profunda y separan la fosa isquiorrectal del espacio perianal; su interior contiene tejido graso lobulillar atravesado por los vasos hemorroidarios inferiores.^{3,8} (Figura 2)

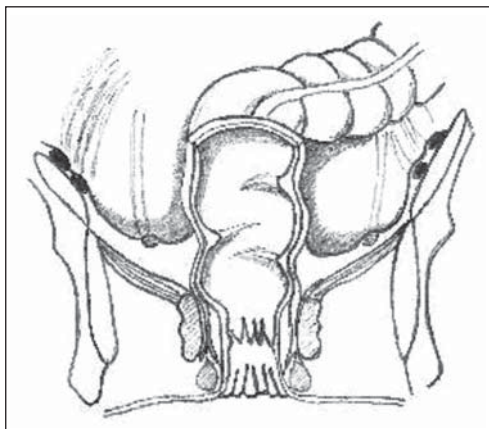


Figura 2. Fosa pelvirrectal superior e inferior

El espacio pelvirrectal superior, se encuentra ubicado por encima del anterior, y separado del mismo por lo que constituye el límite inferior, dado por la cara superior del músculo elevador de ano; siendo su límite superior, la pared rectal y la porción más declive del peritoneo, formando parte del espaciopelvisubperitoneal.⁴

Irrigación del recto y del ano

Sistema arterial

El sistema arterial está distribuido según la región rectal que se tome en cuestión:

- El recto superior intraperitoneal se encuentra nutrido por la hemorroidal superior, rama de la mesentérica inferior.
- El recto inferior extraperitoneal se encuentra irrigado por la hemorroidaria media, rama de la hipogástrica a nivel del espacio pelvisubperitoneal.
- El conducto anal, por la hemorroidaria inferior, rama de la pudenda interna a la altura de la fosa isquiorrectal. Estos tres sistemas se anastomosan entre a nivel de la pared del recto.^{2,3,6,11}

Sistema venoso

El sistema venoso se caracteriza por ser avalvulado, y reviste suma importancia porque en la mucosa rectal se genera una anastomosis entre los dos sistemas venosos, el de la vena porta y el de la vena cava. Esta diferencia de sistemas se logra evidenciar a nivel de los pedículos:

- El pedículo hemorroidal superior desagua por arriba en la vena mesaraica menor, contribuyendo a formar parte del sistema de la vena porta.
- El pedículo hemorroidal medio se dirige a la vena hipogástrica es decir drena en el sistema cava inferior.
- El pedículo inferior drena a la vena pudenda interna, de ahí a la vena hipogástrica y a la vena cava inferior.^{2,3,6,12}
- El plexo venoso sacro tiene una presión dos o tres veces superior a la de la vena cava. Su desgarró produce accidentes graves.^{13,14}

Linfáticos del recto y el ano

Drenan los aferentes que vienen de la pared del recto superior, en forma exclusiva en los ganglios pararectales de Cunneo y Gerota ubicados en el espacio que se forma entre ésta y la fascia recti, sus eferentes ascienden siguiendo los vasos hemorroidales superiores, hasta la estación de la mesentérica inferior constituyendo el grupo de Mondor.⁴

El recto inferior extraperitoneal, drena en ocasiones hacia los ganglios iliacos. Los de la región peri anal, llegan a los ganglios inguinales.¹

Inervación del recto y del ano

La inervación muscular voluntaria se hace a través de S4 en forma directa, o por medio del nervio pudendo interno. La sensibilidad, por debajo de la línea pectínea se canaliza por la misma vía; en cambio por encima, va a estar proporcionada por el Parasimpático.⁸

El parasimpático rectal proviene del tracto intermedio lateral de la medula sacra, y las fibras preganglionares emergen con los ramos S3 y S4, de los que se desprenden formando los nervios pélvicos o erectores que terminan uniéndose al plexo hipogástrico a través del cual inervan los plexos mientéricos del recto y parte del sigmoideo, también pueden llegar a sus efectores a través del nervio pudendo interno y de algunas colaterales viscerales del plexo sacro.

La inervación simpática proviene de los filetes preganglionares que nacen de los 3 primeros segmentos lumbares, siguiendo a los preaórticos, mesentérico inferior, llegando por intermedio de los nervios presacro e hipogástricos al plexo homónimo. También contribuye al aporte un pequeño contingente que se origina en la cadena simpática sacra.^{1,4}

Referencias Bibliográficas

1. Latarjet M, Ruiz Liard A. Anatomía Humana. Vol II 3ª edición. México: Editorial Médica Panamericana S.A
2. Paitre F, Lacaze H, Dupret S. Práctica anatómicoquirúrgica ilustrada. Fascículo III. Barcelona, España. Ed Salvat S.A. 1936.
3. Testut L, Latarjet A. Anatomía humana. Tomo IV. Barcelona, España. Ed Salvat S.A. 1975.
4. Szereszewski Jaime. Anatomía perineal. Capítulo de anatomía. Curso SACP, 2010.
5. Lindsey I, Guy RJ, Warren BF, Mc Mortensen NJ. Anatomy of Denonvilliers fascia and pelvic nerves, impotence, and implications for the colorectal surgeons. Br J Surg 2000; 87:1288-1299.
6. Goligher JC, Duthie HL, Nixon HH. Cirugía del ano, recto y colon. Barcelona, Ed Salvat S.A. 1979; 4-30.
7. Gordon PH, Nivatvongs Santhat. Principles and Practice of Surgery for the Colon, Rectum, and Anus. 3rd ed Parte I. New York. USA. 2006.
8. Wolff BG, Fleshman W, Beck DE, Pemberton JH, Werner SD. The ASCRS Textbook of Colon and Rectal Surgery. Capítulo I. New York. USA. 2007
9. Benati ML. Adelantos en el diagnóstico y en el tratamiento del cáncer de recto y del ano. Relato oficial del 62º Congreso Argentino de Cirugía. Rev Argent Cirug (Nº Extraordinario) 1991.
10. Torsten B, Moeller, MD, Reif, MD. Pocket Atlas of Sectional Anatomy. Computed Tomography and Magnetic Resonance Imaging. Volume 2. Thorax, Abdomen, and Pelvis. New York Ed. Stuttgart. 2001.

11. Vaccaro CA. Cáncer Colorrectal. Clínicas quirúrgicas del Hospital Italiano de Buenos Aires. Ediciones del Hospital Italiano. 2007; 256-262.
12. Cohen AM, Winawer SJ, Friedman MA, Gunderson LL. Cancer of the colon, rectum, and anus. New York. Mc Graw-Hill, Inc. 1995; 564-570.
13. Rivas Diez B, Font Saravia J, Dardanelli M. Hemorragia presacra grave en cirugía colorrectal. Rev Argent Coloproct 2003; 14:44-48.
14. Wong Q, Shi W, Zhou Y, Zhou W, He Z. New concepts in severe presacral hemorrhage during proctectomy. Arch Surg 1985; 120:1013-1020.

CAPITULO II FISIOLOGÍA DE LA CONTINENCIA Y LA DEFECACIÓN

Introducción

Aunque aparentemente contrapuestos, comparten estructuras anatómicas, si bien con una respuesta fisiológica diferente para poder cumplir con sus cometidos que, en esencia, podemos concretarlos en transporte de la materia fecal al recto, desencadenamiento del deseo defecatorio, capacidad de retrasar la defecación hasta el momento adecuado mediante una correcta continencia y, finalmente, evacuación.¹

Para que ambas funciones se lleven a cabo de manera plenamente satisfactoria han de reunirse unos condicionamientos anatómicos y fisiológicos que permitan la transformación del contenido intestinal en heces pastosas, un adecuado transporte a través del colon hasta el recto, que éste posea capacidad de reservorio o almacenamiento y que se desencadene el deseo defecatorio para que, si la situación socioambiental lo permite, llevar a cabo la defecación; caso contrario, que faciliten una perfecta continencia y pospongan la evacuación hasta el momento oportuno.¹

La alteración de los múltiples y complejos factores anatomofisiológicos conducirá al desencadenamiento de 2 situaciones sumamente molestas y de una importancia trascendental, en muchos sentidos, pero sobre todo con relación a la calidad de vida de la persona que las sufre: estreñimiento e incontinencia fecal.¹

Defecación

Los mecanismos que facilitan la defecación se desencadenan en el recto y los esfínteres anales, las heces deben ser transportadas en calidad y cantidad por el colon.

Para que tenga lugar dicho transporte, deben desarrollarse correctamente los 2 tipos de movimientos del intestino grueso.¹

1. Contracciones segmentarias o haustrales, son movimientos lentos y aislados. Se precisan de 10 a 15 hs para desplazar el quimo desde la válvula ileocecal hasta el colon transversal. También producen movimientos antiperistálticos. Los resultados son una especie de "amasamiento". De esta manera se favorece la reabsorción de agua y electrolitos y el quimo se vuelve semisólido.¹
2. Contracciones masivas, propulsivas o movimientos "de masa". Consisten en la contracción a todo lo largo de un segmento cólico. Estos movimientos tienen lugar de 2 a 4 veces al día.¹

Para evitar el paso masivo de las heces del colon al recto, Shafik² describe una zona de alta presión en la unión rectosigmoidea, que actuaría a modo de esfínter. Este esfínter, mediante un reflejo inhibitorio, permitiría el paso de las heces del sigma al recto. Por otra parte, ante una contracción rectal, se provocaría un reflejo excitatorio que impide el retroceso de las heces del recto al sigma y el colon descendente.

Neurotransmisores, hormonas y otras sustancias circulantes pueden influir en la actividad miogénica para cambiar la magnitud y la frecuencia de las contracciones o el patrón de la actividad motora.¹

Llegadas las heces al recto, puede producirse una adaptación y actuar a modo de reservorio hasta que la distensión alcanza la suficiente intensidad para desencadenar el "reflejo defecatorio". Si los condicionamientos socioambientales son adecuados, se producirá el acto de la defecación. Ahora bien, dicho acto no es algo espontáneo, instantáneo e inconsciente, sino que implica cierta voluntariedad. Dicha voluntariedad, lleva consigo vencer los mecanismos de la continencia. Si el momento no es oportuno, serán estos mecanismos los que se impongan y retrasarán la evacuación hasta el momento pertinente.¹

Así, estrictamente hablando, el acto de la defecación existe si funciona correctamente el factor de la "continencia"; de lo contrario se producirá una pérdida inconsciente y descontrolada de heces.

Se confirma, así, la estrecha relación entre la defecación y la continencia, en el "terreno" de las mismas estructuras anatómicas.

Es preciso analizar la naturaleza de estas estructuras

Esfínter interno (EI)

Se trata de fibra muscular lisa. Inervado por el sistema nervioso autónomo, se mantiene de forma permanente en estado de casi máxima contracción, y es la causa del 70-80% de la presión de reposo del canal anal (entorno a los 65 mmHg).¹

La respuesta a la distensión rectal es la relajación, fenómeno conocido como reflejo recto anal inhibitorio, que desempeña un extraordinario papel tanto en la continencia como en el desencadenamiento de la evacuación.³

Esfínter externo (EE)

Estructura de fibra muscular estriada. Mediante el mantenimiento de una acción tónica constante contribuye con un 20-30% a la presión de reposo del canal anal. Sin embargo, de él depende la contracción voluntaria, que puede mantenerse durante un período de 0 a 60 s y duplica la presión de reposo (150 mmHg), lo que repre-

senta una acción fundamental para el mecanismo de la continencia. Está innervado por los nervios pudendos.¹

Elevador del ano

Trascendental en el mecanismo de la continencia anal.⁴ Se ha dividido en 3 partes: músculos puborrectal, pubococcígeo e ileococcígeo.

El músculo puborrectal es el de mayor relevancia para la continencia, rodea el recto a modo de un lazo y tira de éste hacia delante. De esta manera, provoca un ángulo agudo entre el recto y el canal anal, mantenido por su contracción tónica constante.

Inervación de recto y conducto anal

El recto, como el resto del intestino grueso, recibe innervación intrínseca y extrínseca. La intrínseca está constituida por el plexo mientérico (plexo de Auerbach) y el plexo submucoso (plexo de Meissner). Estas células se relacionan entre sí y reciben información del componente simpático y parasimpático del sistema nervioso extrínseco⁵, con lo que la innervación intrínseca se fusiona indiscriminadamente con la extrínseca.

En cuanto al EE y el periné, están innervados por los nervios pudendos, ramas que parten de S3-S4, de control voluntario.

De trascendental importancia son las terminaciones nerviosas sensitivas de la pared del recto y el ano que captarán la distensión y el contenido rectal; mediante el sistema nervioso extrínseco, vía parasimpático, esplácnica y médula espinal, llega al cerebro la sensación que desencadena la necesidad de defecar y el poder de discriminación. Estas células sensoriales se encuentran también en los músculos del periné, como receptores sensoriales extrínsecos, lo que permite mantener una correcta continencia y función defecatorias tras resecciones rectales y anastomosis coloanales.^{5, 6, 7, 8}

Otros factores de la continencia/defecación

Angulación anorrectal

La angulación anorrectal consiste en un ángulo de 80-90° existente entre el recto y el canal anal, mantenido por el tono del puborrectal (Figura 1).⁹

Flap valve

La teoría del flap valve, propuesta por Parks¹¹ consiste en que cuando la presión intraabdominal aumenta, la mucosa de la pared anterior del recto desciende y se apoya posteriormente cerrando el canal anal superior. (Figura 2).

Flutter valve

La teoría del flutter valve¹² sugiere que el ángulo anorrectal permanece cerrado debido a que la presión

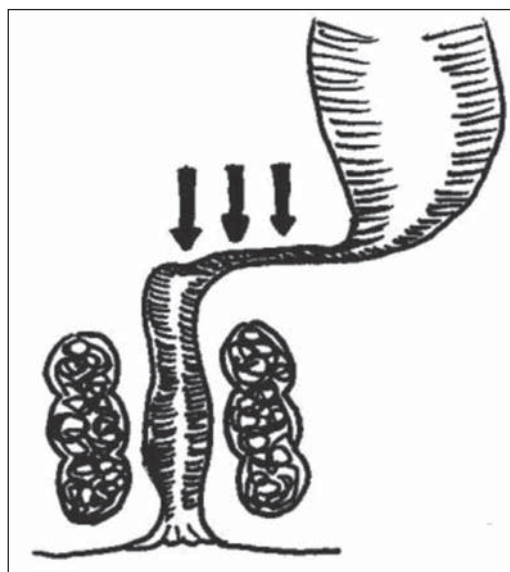


Figura 1. Esquema del ángulo anorrectal.

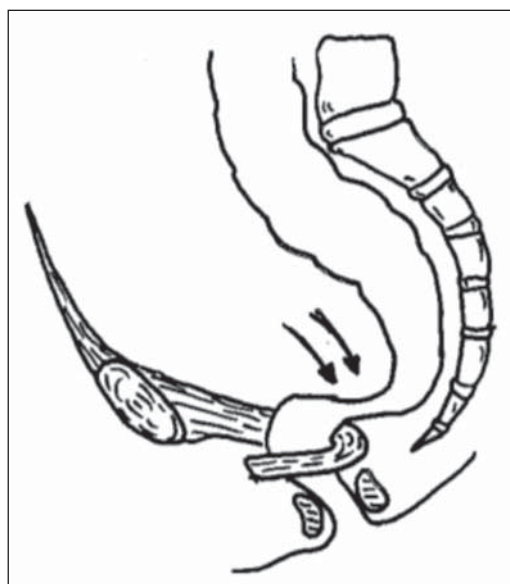


Figura 2. Esquema del mecanismo del flap valve.

intraabdominal se transmite sobre el diafragma pélvico (Figura 3). En el momento de la defecación, los mecanismos valvulares desaparecen debido a la relajación del músculo puborrectal, al descenso del suelo pélvico y a la obliteración del ángulo anorrectal, permitiendo el paso normal del bolo fecal.¹³

Una vez expuestas las principales estructuras anatómicas que participan en la defecación y la continencia, vamos a analizar cómo tienen lugar una y otra acción.

Defecación

El complejo sistema descrito, ante la llegada de heces al recto, tiene 3 misiones fundamentales:

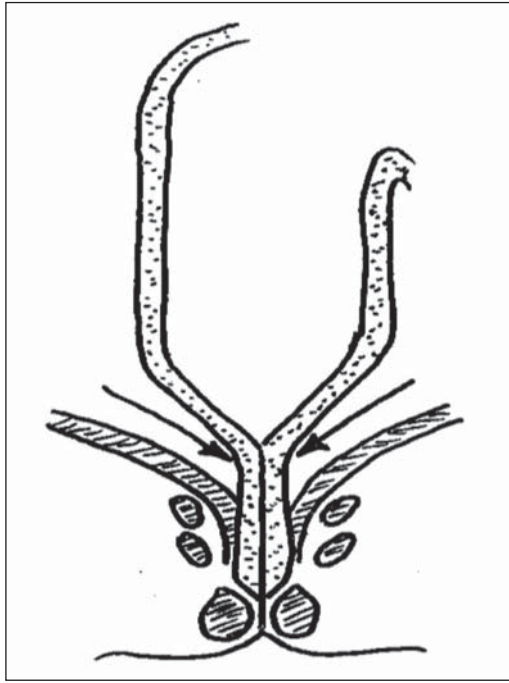


Figura 3. Esquema del mecanismo del flutter valve.

- Acomodación,
- Discriminación del estímulo,
- Defecación.

En efecto, el recto tiene capacidad de distensión y adaptación, sin experimentar un incremento de la presión; es decir, puede estar lleno de heces sin provocar deseo de defecar. Los estímulos comienzan en el recto.¹⁴ Cuando la distensión alcanza una determinada proporción, se desencadena el reflejo defecatorio, cuya primera consecuencia es la relajación del EI mediante el reflejo recto anal inhibitorio, transmitido a través del plexo mientérico. De forma inmediata, el EE se contrae. Si las circunstancias socioambientales no son favorables, se mantiene de forma voluntaria la contracción del EE hasta que, por adaptación de los receptores de la pared rectal, cesa el estímulo, se desencadena un reflejo inhibitorio anosigmoideo, cesa la propulsión del contenido fecal, se recupera el tono del EI y desaparece el deseo de defecar.¹⁵ La distensión del colon izquierdo hace que nuevamente se propulse el contenido hacia el recto¹⁴. Cuando el volumen de materia fecal se incrementa rápidamente en un corto período, la acomodación falla teniendo que evacuarse el recto urgentemente.¹⁵ En esta situación, la urgencia puede ser controlada solamente por 40 a 60 segundos, por el esfínter anal externo.¹⁴ El tránsito colónico es estimulado por la actividad física y la alimentación.¹⁵ Es decir, se genera el proceso de la continencia; existen, por tanto, componentes sensoriales, motores y reflejos trascendentales, que condicionan dicha continencia.

Si, por el contrario, el momento se considera adecuado para realizar la defecación, tiene lugar un acto mixto voluntario-reflejo. A la relajación involuntaria del EI, sigue una relajación voluntaria del EE, una inspiración profunda acompañada del cierre de la glotis, un aumento de la presión intratorácica seguida de un descenso del diafragma, una contracción de la musculatura abdominal y un incremento de la presión intraabdominal. De manera simultánea, desciende el suelo pélvico con relajación del puborrectal y desaparición de la angulación rectal, que se sitúa en ángulo obtuso, lo que facilita la expulsión fecal.¹⁴

Con respecto, al reflejo gastrorrectal, probablemente contribuye a la defecación postprandial. Se ha postulado que incrementa el tono rectal, y esto da como resultado un gran incremento de la presión intrarrectal, producido por presión de la masa fecal sobre la pared rectal, esto genera sensación de defecar. El sustento de este efecto, se basa en que se observe una menor cantidad de masa fecal como estímulo para generar la urgencia defecatoria después de la alimentación.¹⁶

Por otra parte, ocasionalmente, cuando una persona considera adecuado realizar una defecación, puede desencadenarla mediante la realización de una inspiración profunda para desplazar el diafragma hacia abajo, aumentar la presión abdominal y desencadenar nuevos reflejos, aunque no suelen ser tan potentes como los espontáneos.¹

En determinadas personas, al rechazar el impulso defecatorio por razones socioambientales, la defecación llega a convertirse en un reflejo condicionado (al levantarse, después del desayuno, etc.).¹⁷ Este balance puede alterarse con viajes, internación hospitalaria, dieta, etc.¹⁴

La presencia de cualquiera de ellas exigirá la realización de una anamnesis meticulosa, una correcta exploración física y oportunos estudios complementarios que puedan indicar la etiología y acercarnos al tratamiento.¹

Referencias Bibliográficas

1. Cerdán J, Cerdán C, Jiménez F. Anatomofisiología de la continencia y la defecación. *Cir Esp.* 2005; 78:2-7.
2. Shafik A. Sigmoido-rectal junction reflex: role in the defecation mechanism. *Clin Anat.* 1996; 9:391-4.
3. Kaur G, Gardiner A, Duthie GS. Rectoanal reflex parameters in incontinence and constipation. *Dis Colon Rectum.* 2002; 45:928-33.
4. Fernández Fraga X, Azpiroz F, Malagelada JR. Significance of pelvic floor muscles in anal incontinence. *Gastroenterology.* 2002; 123:1441-50.
5. Scout AJP, Akkermans LMA. Fisiología y patología de la motilidad gastrointestinal. *Petersfield: Wrightson Biomedical Publishing;* 1992; 169-220.

6. Guyton AC, Hall JE. Fisiología Gastrointestinal. En Guyton AC, Hall JE, editores. Tratado de fisiología médica. 10ma ed. Madrid: Mc Graw Hill 2000; 865-88.
7. Parks AG, Porter NH, Melzak J. Experimental study of the reflex mechanism controlling the muscles of the pelvis floor. *Dis Colon Rectum*. 1962; 5: 407-14.
8. Lane RH.S, Parks AG. Function of the anal sphincters following colo-anal anastomosis. *Br J Surg* 1977; 64:596-9.
9. Cerdán J. Incontinencia anal. En: Tamames S, Martínez C, editores. Avances, controversias y actualizaciones. Cirugía general y del aparato digestivo. Tomo IV. Intestino delgado, colon, recto y ano. Madrid: Emisa; 1996; 215-39.
10. Parks AG, Porter NH, Hardcastle J. The syndrome of the descending perineum. *Proc R Soc Med*. 1966; 59:477-82.
11. Parks AG. Anorrectal incontinente. *J R Soc Med*. 1975; 68:21-30.
12. Phillips SF, Edwards DAW. Some aspects of anal continent and defecation. *Gut*. 1965 ;6:393-405.
13. Gordon PH. Anorrectal anatomy and physiology. *Gastroenterology Clin North Am*. 2001; 30:1-13.
14. Schouten W, Gordon PH. Essential Considerations, Physiology. In Gordon PH., Nivatvongs Santhat, editors. Principles and Practice of Surgery for the Colon, Rectum and Anus. 3rd ed. New York. Informa Healthcare USA, Inc. 2007; 29-61.
15. Duthie H.L. Dynamics of the rectum and anus. *Clin Gastroenterology*. 1975; 4: 467-477.
16. Musial F, Crowell MD, Kalveram K, Enck P. Nutrient ingestion increases rectal sensitivity in humans. *Physiology Behav*. 1994; 55:953-956.
17. Goligher J, Duthie H. Anatomía quirúrgica y fisiología del colon, recto y ano. En: Goligher J, editor. Cirugía del ano, recto y colon. 2da ed. Barcelona: Salvat; 1987; 1-43.

CAPITULO III GENERALIDADES

1. Definición

El prolapso rectal se define como el descenso circunferencial o la protrusión de todas las capas de la pared rectal a través del conducto anal, constituyendo la entidad denominada procidencia o prolapso rectal completo (full thickness rectal prolapse de los anglosajones).

Se considera además el prolapso interno u oculto, cuando el descenso circunferencial del tercio superior del recto llega hasta el nivel del recto medio o inferior, sin llegar a exteriorizarse o protruir a través del conducto anal su tercio medio o superior. (Figura 1)

Aún es motivo de discusión la causa precisa y el tratamiento correcto como así también su nomenclatura. Reconocemos a los fines de este relato, la sinonimia entre prolapso y procidencia rectal como la salida de todas las capas del recto de manera circunferencial a través del orificio anal.^{1 2 3} (Figura 2)

2. Clasificación

Beahrs OH y cols. proponen una clasificación clínica, considerando la idea de que la procidencia es una intususcepción.

Consideran prolapso incompleto a la afectación única de la mucosa, y completo cuando compromete toda la pared rectal.

La propuesta por Altemeier es puramente anatómica y lo clasifica en:

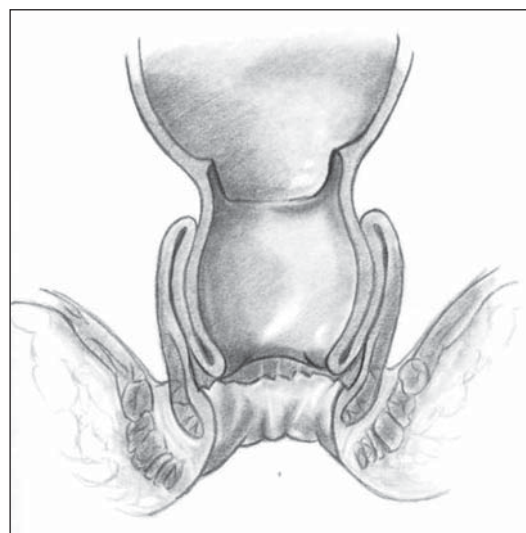


Figura 1. Prolapso oculto

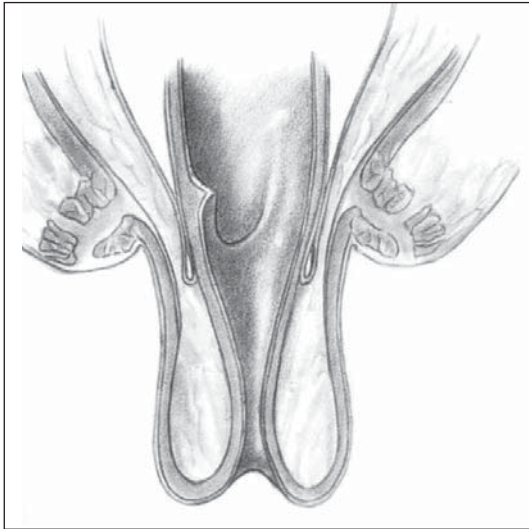


Figura 2. Prolapso completo

- Tipo I o Prolapso mucoso
- Tipo II o Prolapso interno por intususcepción sin hernia del fondo de saco de Douglas
- Tipo III o Prolapso completo causado por hernia por deslizamiento a través de un defecto del diafragma pelviano. ^{4,5}

Otra clasificación propuesta:

- Prolapso incompleto (parcial) prolapso de la mucosa únicamente.
- Prolapso completo (todas las capas)
 - Primer grado – Prolapso oculto
 - Segundo grado – Llega, pero no atraviesa el ano.
 - Tercer grado – Protruye a través del ano. ⁶

A los fines didácticos los autores creemos conveniente simplificar estas clasificaciones, motivo por el cual nos manejamos con los términos de prolapso mucoso, prolapso oculto o interno y prolapso rectal completo. (Figura 3)

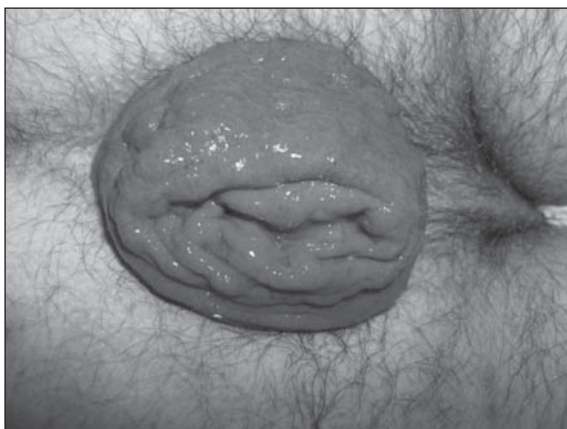

Figura 3. Prolapso completo en hombre adulto.

3. Incidencia

Es aceptado que el prolapso rectal es una patología que se presenta en las edades extremas.

En los niños se presenta hasta aproximadamente los 2 años de edad, siendo escasamente frecuente luego de los 5 o 6 años, con alguna incidencia mayor en varones que en niñas y en general de tipo mucoso, más que completo. En los casos reportados por Boutsis y Hughes entre un 39-58% de sus pacientes con prolapso eran niños.

En los adultos, la mayor frecuencia es a partir de los 50 a 60 años, con mayor incidencia en mujeres. Es 6 a 15 veces más frecuente en mujeres que en varones. Estos últimos pueden padecerlo a cualquier edad, mientras que las primeras lo presentan habitualmente a partir de la década de los 70 años, pudiendo coexistir o ir precedido o seguido, como se ha dicho, del prolapso de otras vísceras pélvicas, como la vejiga y el útero.

En general se sostiene que el prolapso rectal completo, sería más frecuente en pacientes internados en instituciones por patología psiquiátrica.

En 2005 Kairaluoma MV y Kellokumpu IH refieren que el prolapso rectal completo en el distrito de Finlandia Central fue de 2,5 (rango 0,79-6,08) por 100.000 habitantes. ^{1,7,8,9,10}

4. Prolapso en niños

No consideramos el prolapso rectal en los niños como un capítulo a desarrollar en este relato, solo haremos referencia a algunos conceptos generales.

Ya hemos mencionado respecto a la incidencia, que el prolapso de recto en los niños se presenta hasta aproximadamente los 2 años de edad, siendo escasamente frecuente luego de los 5 o 6 años, con alguna frecuencia mayor en varones que en niñas y en general de tipo mucoso, más que completo. (Figura 4)

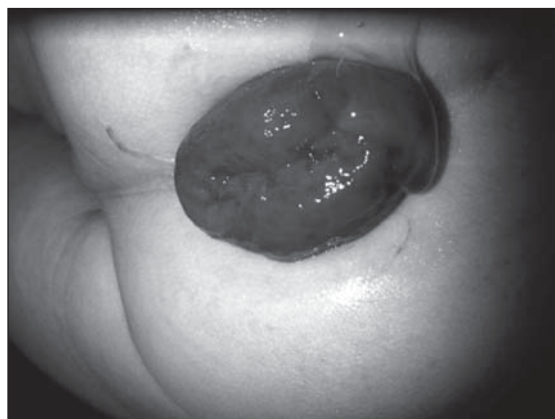

Figura 4. Prolapso completo en un niño.

Se han identificado una cantidad de factores de riesgo en niños para que puedan desarrollar prolapso rectal. Estos incluyen la fibrosis quística, la enfermedad de Hirschprung, el síndrome de Ehlers-Danlos, mielomeningocele, parasitosis y como complicaciones secundarias a cirugías reparadoras de patologías anorrectales.^{11, 12}

En 1982 Stern RC y cols. reportan que el prolapso rectal se presentaba en 112 (18,5%) de 605 pacientes con fibrosis quística.¹³

En 2000, Lorelo-Abdala A y cols. reportan 5 casos de prolapso rectal asociado con niños víctimas de abuso sexual.¹⁴

Pancharoen C y cols. reportan prolapso rectal asociado con colitis pseudomembranosa por citomegalovirus en niños infectados con SIDA.¹⁵

Respecto a sus formas de presentación en los niños, el prolapso mucoso, es el más frecuente, benigno y en general pasible de tratamiento médico. En general se reduce espontáneamente o con maniobras manuales. Para su tratamiento, habitualmente se recurre a medidas higiénico - dietéticas, regularizando el tránsito intestinal con una dieta adecuada y medicación, evitando la constipación y la diarrea. Las inyecciones submucosas de sustancias esclerosantes y la cirugía resectiva de la mucosa son los procedimientos alternativos, recurriéndose a ellos con mucha menor frecuencia.

El prolapso rectal completo es mucho menos frecuente (1-2%), más complejo y de tratamiento quirúrgico.

Recurriéndose a la rectopexia por vía abdominal para su solución o en algunos casos por vía perineal.^{16, 17}

Referencias Bibliográficas

1. Goligher J, Duthie H, Nixon H. Prolapso rectal. En: Cirugía del ano recto y colon. Salvat Editores. Barcelona, España. 2° Edición 1987; 10: 235-273
2. Gourgiotis S, Baratsis S. Rectal prolapse. Int J Colorectal Dis 2007; 2: 231-243.
3. Lechaux D, Trebuchet G, Siproudhis L, Campion JP. Laparoscopic rectopexy for full thickness rectal prolapse. Surg Endosc 2005; 19: 515-518.
4. Beahrs OH, Theuerkauf FJ Jr, Hill JR. Procidentia: Surgical Treatment. Dis Colon Rectum 1972; 15: 337-346
5. Altemeier WA, Culberstson WR, Schowengerdt C, Hunt S. Nineteen years' experience with the one - stage perineal repair of rectal prolapse. Ann Surg 1971; 173: 993-1006
6. Ruy Cabello Pasini y cols. Rev Sanid Milit Mex 2000;54(6): 304-309
7. Corman M, Rectal prolapse. In: Colon & Rectal Surgery. Ed Lippincott-Raven Publishers. 1998; 17: 401-448
8. Roig V. Tratamiento del prolapso rectal. ¿Todavía un

- misterio? Cir Esp 2004; 76(2): 61-4
9. Montenegro Sierra E. y col. Sigmoidectomía y rectopexia (Operación de Frykman-Goldberg) Cir Ciruj 2008; 76: 395-398
10. Kairaluoma MV, Kellokumpu IH. Epidemiologic aspects of complete rectal prolapse. Scand J Surg 2005; 94: 207-10.
11. Tsugawa C, Matsumoto Y, Nishijama E, Muraji T, Higashimoto Y. Posterior plication of the rectum for rectal Prolapse in children. J Pediatr Surg 1995; 30: 692-3
12. Antao B, Bradley V, Roberts JP, Shawis R. Management of rectal prolapsed in children. Dis Colon Rectum 2005; 48: 1620-5.
13. Stern RC, Izant RJ, Boat TF, Wood RE, Mattheus LW, Doershuk CF. Treatment and prognosis of rectal prolapsed in cystic fibrosis. Gastroenterology 1982; 82: 707-10
14. Lorelo- Abdala A, Trejo-Hernández J, Monroy-Villafuerte A, Bustos Valenzuela V, Perea-Martínez A. Letter to the editor. Re: rectal Prolapse in pediatrics. Clin pediatr 2000; 39: 131-2.
15. Pancharoen C, Likitnukul S, Shongsrisawat V, Vivatvekin B, Bhattarakosol P, Suwangool P, Thisyakorn U. Rectal prolapse associated with cytomegalovirus Pseudomembranous colitis in a child infected by human immunodeficiency virus. Southeast Asian J Trop Med public health. 2003; 34: 583-4
16. Abes M, Sarihan H. Injection sclerotherapy of rectal prolapsed in children with 15 percent slinic solution. Eur J pediatric Surg 2004; 14(2): 100-2
17. Salomón M, Bugallo FG, Patrón Uriburu JC. Prolapso Rectal. En: Galindo F. Cirugía Digestiva. www.sacd.com.ar. 2009. III-383: 1-17.

CAPITULO IV ETIOPATOGENIA DEL PROLAPSO RECTAL

El prolapso rectal ha sido mencionado desde los tiempos del Cuerpo Hipocrático y en el siglo XVI Paré hace mención de esta entidad. En el siglo XVIII Morgagni escribió que el prolapso era producido por una falla de los ligamentos de suspensión rectal.¹ Contemporáneamente con esta teoría von Haller y Hunter afirman que el prolapso es debido a la intususcepción del recto; visión que fue sostenida hasta el siglo XX donde Moschowitz, en 1912, introduce la teoría de la hernia por deslizamiento, concepto que fue aceptado hasta los trabajos de Brodén y Snellman que demuestran la intususcepción del recto por medio de defecografía dinámica.² Por otro lado el hecho que el prolapso rectal se inicie como una intususcepción interna no excluye que adquiera en un momento dado de su desarrollo la forma de una hernia por deslizamiento formada por el peritoneo y la pared rectal.

Los factores predisponentes para el desarrollo del prolapso rectal completo no son bien conocidos.

Toda condición que genera un aumento de la presión intraabdominal contribuye en la etiopatogenia del prolapso rectal. Entre estas se describen determinadas situaciones como ser la posición erecta, el esfuerzo defecatorio prolongado en la posición sentada, la constipación, el prolapso uterino y el parto, las enfermedades urológicas obstructivas, el aumento súbito de la presión por Valsalva: accesos de tos, estornudos, etc.³

Ripstein y Moschowitz propusieron que el prolapso rectal se debía a la herniación del recto que se desliza a través de un defecto de la fascia pelviana.

Como teoría alternativa que intenta explicar el desarrollo del prolapso rectal se propone el trabajo que desarrollaron Brodén y Snellman en 1968, el cual pretende demostrar que la generación de una hernia deslizante desde la pared anterior del recto y las alteraciones de los medios de fijación rectal serian consecuencias de la intususcepción del recto por encima de la plica peritoneal.

Por medio de una técnica radiológica contrastada dinámica demuestran como se genera durante el esfuerzo defecatorio un pliegue circunferencial en la pared intestinal entre los 6 a 8 cm del margen anal. Este pliegue se profundiza y origina una onda de intususcepción que se dirige hacia el ano. Cuando el esfuerzo defecatorio continua la intususcepción progresa a través del ano dilatándolo; si la intususcepción no llega a atravesar el ano se genera una intususcepción o prolapso interno como lo refiere Tuttle⁴, si lo atraviesa genera una prociencia completa.

El peritoneo que recubre la pared del recto por encima de la reflexión peritoneal formará las paredes anterior y posterior del saco peritoneal que se genera como resultado de la intususcepción y el prolapso rectal; este saco peritoneal así formado posibilita la introducción de asas intestinales condicionando la generación de un enterocele. De esto se puede inferir que no es la presión del intestino sobre la pared rectal anterior la que genera el prolapso sino por el contrario se requiere este último para que se forme el saco peritoneal que aloja el intestino en el enterocele.⁵ Para que el enterocele no se detenga a la altura del esfínter y progrese más allá del canal anal es necesaria una mayor complacencia del complejo esfínteriano y del piso pélvico; esta eventualidad se da cuando el prolapso presenta mayor tiempo de evolución, representando un estadio mas avanzado de la enfermedad que ha generado un debilitamiento por estiramiento del esfínter y del elevador que condiciona la herniación intestinal dentro del saco peritoneal y a través del esfínter anal y el hiato muscular del piso pelviano.⁶

El debilitamiento de las fijaciones del recto en la pelvis las cuales acompañan a la intususcepción interna y el prolapso es el resultado de la tracción de los tejidos de fijación rectal causada por la intususcepción durante el esfuerzo defecatorio que llega finalmente por sacarlo de su sitio normal en el hueco del sacro.⁷⁻⁸ La intususcepción se originaria por encima de la plica peritoneal por que el recto esta más libre de fijaciones a este nivel.⁹

El evento inicial podría ser el resultado de la combinación de factores como las alteraciones funcionales del piso de la pelvis, musculatura de la pared abdominal y el esfínter anal y varios defectos anatómicos reconocidos en el prolapso rectal que incluyen: defectos en el piso pelviano por diastasis de los elevadores del ano y debilitamiento de la fascia endopelviana, un fondo de saco de Douglas anormalmente profundo, un rectosigmoides redundante, diversos grados de lesión del esfínter anal y la pérdida de la correcta posición horizontal del recto por la débil fijación a el sacro y las paredes pélvicas.

Aquellos que adhieren a la teoría de la intususcepción rectal creen que todos estos cambios son secundarios.¹⁰

Desde el punto de vista funcional un 50 a 75% de los pacientes con prolapso presentan incontinencia fecal. La etiología de la incontinencia anal vista en los pacientes con prolapso rectal es multifactorial y pobremente entendida. El prolapso usualmente se desarrolla entre meses y años antes que la incontinencia, lo que sugiere que la incontinencia se genera como resultado del prolapso.

Una de las causas propuestas para explicar la incontinencia fecal sostiene el concepto del estiramiento crónico del esfínter anal por el recto prolapsado, no obstante varios estudios demuestran la coexistencia de incontinencia en pacientes con prolapso interno u oculto en donde el recto intususeptado no atraviesa el complejo esfinteriano, sino que se encuentra por encima de este. Este hallazgo deja entrever que el estiramiento crónico del esfínter interno no puede ser entendido como la causa de incontinencia en los pacientes con prolapso oculto, pero si desempeñando un rol de importancia en los pacientes con prolapso completo donde el bulto rectal atraviesa el ano y protruye a través de este.

Otra de las causas implicadas refiere el continuo estímulo del reflejo rectoanal inhibitorio por parte del recto intususeptado que condiciona la continua inhibición de la actividad del esfínter interno y la caída de la presión de reposo.¹¹ También se menciona la disminución de la sensibilidad rectoanal. Finalmente viene a contribuir en este complejo mecanismo fisiopatológico el daño nervioso por estiramiento de los nervios pudendos internos que comandan la actividad del esfínter anal externo y el elevador del ano.

De la combinación e interjuego de todos estos mecanismos se condiciona la aparición de incontinencia fecal en los sujetos con prolapso rectal. Mención aparte debe hacerse de los pacientes con daño estructural del complejo esfinteriano por traumatismo directo del músculo, fundamentalmente el trauma obstétrico puede favorecer o condicionar la aparición del prolapso; pero en cuyo caso el prolapso no es la causa de la incontinencia sino un efecto de la misma.

Por otro lado con ecografía endorrectal se puede demostrar defectos esfinterianos por desgarro muscular postraumático que condicional la persistencia de la incontinencia luego de la cirugía del prolapso y que puede ayudar a identificar que pacientes se beneficiarían con una técnica combinada de rectopexia y esfinteroplastia y/o reconstrucción del piso pelviano.¹²

La mayoría de los trabajos consultados que se auxilian con manometría afirman que la presión anal de reposo, la cual está determinada por la contracción tónica del esfínter interno, esta variablemente disminuida;¹³ Hiltunen y Keighley afirman que la presión anal de reposo esta disminuida en más del 50% de los pacientes con prolapso e incontinencia y respecto de los continentes.¹⁴ Estudios manométricos muestran una caída de la presión máxima de contracción del esfínter externo en pacientes incontinentes respecto de los continentes y controles normales.

El daño por estiramiento de la inervación del esfínter externo y del piso pelviano ha sido demostrado en pacientes con prolapso rectal.¹⁵

Parks estudió biopsias tomadas de los músculos esfínter externo y puborrectal durante la reparación postanal de pacientes con incontinencia idiopática y asociada con prolapso rectal, y demostró histológicamente desnervación del esfínter externo y del anillo anorrectal. Estudios electromiográficos avalan esta conclusión al demostrar un incremento de la densidad de las fibras del musculo puborrectal y esfínter externo de pacientes incontinentes en comparación con controles normales y pacientes con prolapso pero continentes. Adicionalmente estudios de latencia motora del segmento primero lumbar hacia el esfínter externo y puborrectal fue significativamente más prolongado en pacientes con prolapso rectal e incontinencia.¹⁶

Afortunadamente la continencia mejora significativamente en dos tercios de los pacientes luego de la reparación quirúrgica del prolapso.¹⁷ Este hallazgo es objetivado manométricamente por marcados incrementos de la presión de reposo en la mayoría de los trabajos consultados.¹⁸ Sin embargo los resultados son disimiles respecto de las mejorías en cuanto a la presión de esfuerzo que se logra luego de la reparación quirúrgica del prolapso, siendo un reflejo de los diferentes grados de compromiso del esfínter externo y puborrectal en la evolución del prolapso rectal.^{19, 20}

Por su parte la constipación que se asocia con el prolapso rectal fue descripta por diferentes autores. En un trabajo reciente de Kairaluoma la expresa en el orden del 72% de los pacientes. Esta tiende a estar más relacionada con manifestaciones de dificultad para la evacuación (72%) como esfuerzo defecatorio, sensación de recto ocupado, evacuación incompleta y digitación, y secundariamente por enlentecimiento del tránsito colonico (18%). No obstante la asociación que se establece entre el prolapso rectal y los desórdenes de la defecación continúan desconocidos en muchos de sus aspectos.²¹ El transito lento puede estar también asociado y complejizar el cuadro clínico.²²

Esto puede estar condicionado por la obstrucción que genera la intususcepción del recto o la contracción paradójal del musculo puborrectal.²³

Desafortunadamente la constipación puede complejizarse en el contexto de la reparación quirúrgica del prolapso rectal. Se proponen varias etiologías que condicionan el recrudescimiento de la constipación.

Varios trabajos comunican que la sección de los ligamentos laterales durante la movilización rectal está asociada a menores índices de recurrencia del prolapso pero condicionan la aparición de constipación por la denervación que produce.²⁴

El ascenso del recto durante la rectopexia condiciona la generación de un asa redundante de colon sigmoideas que se clinquea a nivel de la unión rectosigmoidea con la fijación del recto condicionando altos índices de constipación; McKee reporta que la sigmoidectomía reduce el riesgo de una constipación severa luego de la rectopexia tanto clínicamente y objetivamente sobre la base de estudios con marcadores del tránsito colonico.²⁵

La pérdida de la compliaence rectal como resultado de la utilización de elementos protésicos que le confieren mayor rigidez a la pared rectal condiciona la compactación de las materias fecales sólidas.²⁶

La constipación representa la principal queja que manifiestan los pacientes que son sometidos a una rectopexia, ocurriendo por encima del 76% de los pacientes; varios autores manifiestan que los pacientes que presentan manifestaciones de constipación en cualquiera de sus formas antes de la reparación quirúrgica tienen más posibilidades de continuar o recrudecer sus síntomas que aquellos que no lo son. Siproudhis encuentra que son pocos los pacientes no operados que sufren un enlentecimiento del tránsito colonico y de la evacuación, atribuyendo la constipación que experimentan los pacientes al disconfort y la sensación de evacuación incompleta que el prolapso induce por si mismo más que por una obstrucción real. Para este autor la constipación que se exagera luego de la rectopexia se debe a dos motivos. Por un lado a mecanismos probablemente funcionales que se producen por una denervación autónoma que condiciona la aparición de síntomas de anismo y desordenes de la sensorialidad lo que llevan a un deterioro de la evacuación y; alteraciones funcionales de la motilidad del colon sigmoideas por encima del sitio operatorio que condicionan síntomas de constipación en relación con un marcado enlentecimiento del tránsito colonico: hay una fuerte correlación entre el retraso del tránsito colonico y los valores de los gradientes de motilidad; estos gradientes de motilidad son negativos en los pacientes operados sugiriendo una obstrucción funcional. Por lo expuesto concluye que la movilización rectal durante la rectopexia genera una desnervación autonómica que condiciona una dismotilidad segmentaria a nivel del sigma y global del colon proximal a la promontosuspension que condiciona una obstrucción funcional y enlentecimiento del tránsito colonico en estudios con marcadores.²⁷

Como vemos aquí, aun no está clara la fisiopatología del prolapso rectal. Aun hoy no se ha podido refutar las teorías de Moschowitz ni de Broden y Snellman y este hecho se traducirá en los resultados del tratamiento.

Recordando los dichos de Espeche, lo único cierto es “está todo flojo ahí abajo” solamente nos queda demostrar cómo y porque esta todo flojo.

Referencias Bibliográficas

- Ballantine GH. The historical evolution of anatomic concepts of rectal prolapsed. *Semin Colon Rectal Surg* 1991; 2: 170-179
- Madoff RD, Mellgren A. One hundred years of rectal prolapse surgery. *Dis Colon Rectum* 1999; 42: 441-450
- Salmon F. Rectal Prolapse: A Historical Perspective. *Curr Probl Surg* 2009; 46: 602-716
- Tuttle J. A treatise on diseases of the anus, rectum and pelvic colon. New York. D Appleton Company 1903:961
- Pemberton J. Surgical treatment of complete rectal prolapsed. *Ann Surg* 1939; 109: 799
- Ripstein C, Lanter B. Etiology and surgical therapy of massive prolapse of the rectum 1963;157: 259
- Snellman B. Twelve cases of prolapsed of the rectum treated by the Roscoe Graham operation. *Acta Chit. Scandinav* 1954; 108: 261
- Snellman B. Complete prolapsed of the rectum. *Dis Colon Rectum* 1961; 4: 199
- Todd IP. Prolapse of the rectum. *Dis Colon Rectum* 1963;6: 94
- Broden B, Snellman B. Procidentia of the rectum studied with cineradiography. A contribution to the discussion of causative mechanism. *Dis Colon Rectum* 1968;11: 330-347
- Spencer RJ. Manometric studies in rectal prolapse. *Dis Colon Rectum* 1984;27: 523-525
- Dvorkin LS, Chan CL, Knowles CH, et al. Anal sphincter morphology in patients with full-thickness rectal prolapse. *Dis Colon Rectum* 2004;47: 198-203
- Woods R, Voyvodic F, Schloithe AC, Sage MR, Wattchow DA. Anal sphincter tears in patients with rectal prolapse and faecal incontinence. *Colorectal Dis* 2003;5: 544-548
- Broden G, Dolk A, Holmstrom B. Recovery of the internal anal sphincter following rectopexy: a possible explanation for continence improvement. *Int J Colorectal Dis* 1988;3: 23-28
- Williams JG, Wong WD, Jensen L, Rothenberger DA, Goldberg SM. Incontinence and rectal prolapse: a prospective manometric study. *Dis Colon Rectum* 1991;34: 209-216
- Sainio AP, Voutilainen PE, Husa AI. Recovery of anal sphincter function following transabdominal repair of rectal prolapse: cause of improved continence? *Dis Colon Rectum* 1991;34: 816-821
- Hiltunen KM, Matikainen M. Improvement of continence after abdominal rectopexy for rectal prolapse. *Int J Colorectal Dis* 1992;7: 8-10
- Farouk R, Duthie GS, Bartolo DC, MacGregor AB. Restoration of continence following rectopexy for rectal prolapse and recovery of the internal anal sphincter electromyogram. *Br J Surg* 1992;79: 439-440
- Schultz I, Mellgren A, Dolk A, Johansson C, Holmstrom B. Continence is improved after the Ripstein rectopexy. Different mechanisms in rectal prolapse and rectal intussusception? *Dis Colon Rectum* 1996;39: 300-306
- Poen AC, de Brauw M, Felt-Bersma RJ, de Jong D, Cuesta MA. Laparoscopic rectopexy for complete rectal prolapse. Clinical outcome and anorectal function tests. *Surg Endosc* 1996;10: 904-908
- Kairaluoma MV, Kellokumpu IH. Epidemiologic aspects of complete rectal prolapse. *Scand J Surg* 2005;94: 207-210

22. Womack NR, Williams NS, Holmfield JH, Morrison JF. Pressure and prolapse-the cause of solitary rectal ulceration. *Gut* 1987;28: 1228-1233
23. Agachan F, Pfeifer J, Wexner SD. Defecography and proctography. Results of 744 patients. *Dis Colon Rectum* 1996;39: 899-905
24. Speakman CT, Madden MV, Nicholls RJ, Kamm MA. Lateral ligament division during rectopexy causes constipation but prevents recurrence: results of a prospective randomized study. *Br J Surg* 1991;78: 1431-1433
25. McKee RF, Lauder JC, Poon FW, Aitchison MA, Finlay IG. A prospective randomized study of abdominal rectopexy with and without sigmoidectomy in rectal prolapse. *Surg Ginecol Obstet* 1992;174: 145-148
26. Allen-Mersh TG, Turner MJ, Mann CV. Effect of abdominal Ivalon rectopexy on bowel habit and rectal wall. *Dis Colon Rectum* 1990;33: 550-553
27. Siproudhis L, Ropert A, Gosselin A, et al. Constipation after rectopexy for rectal prolapse. Where is the obstruction? *Dig Dis Sci* 1993;38: 1801-1808.

CAPITULO V DIAGNÓSTICO

1. Clínica - Sintomatología

Los síntomas de un prolapso rectal están relacionados con dos aspectos, el del propio prolapso y por los trastornos de la evacuación que se producen frecuentemente en estos pacientes.

En los pacientes con un prolapso oculto, la sensación de pujos y de evacuación incompleta pueden ser los únicos síntomas manifiestos.

Estos síntomas dependerán de su forma de presentación, cuando el cuadro se encuentre en una etapa inicial o incipiente, o ya avanzada. En sus inicios los síntomas pueden ser imprecisos, incluyendo una sensación inespecífica de disconfort y de evacuación incompleta durante o posterior a la defecación. Además es frecuente que el paciente manifieste una larga historia de esfuerzo evacuatorio y de constipación.

Como consecuencia del trastorno de la continencia, es habitual la salida de moco y una escasa cantidad de sangre, generada por la inflamación crónica de la mucosa y el trauma que se produce por la salida periódica de la pared rectal durante la evacuación.

En las primeras etapas del proceso, el prolapso solo se produce durante el acto defecatorio, pero posteriormente se exterioriza ante los esfuerzos mínimos, estornudos, accesos de tos, o solo espontáneamente al movilizarse, simplemente estar de pie o caminando. Es frecuente también que el paciente manifieste ensuciamiento perianal o de su ropa interior con moco y materia fecal.

Cuando el prolapso rectal es completo, la protrusión del recto se visualiza como una masa tubular constituida por los pliegues mucosos concéntricos.

Es frecuente la proctorragia por el trauma y ulceración de la mucosa rectal protruida. Esto se asocia en general a la incontinencia de gases y materia fecal, moco y sensación de disconfort. La progresiva disminución del tono esfinteriano, la relajación de los músculos y la sensibilidad rectal alterada, son habituales en estos pacientes.

Constipación o incontinencia son síntomas frecuentemente asociados con una incidencia del 35 al 80% para la incontinencia y 50% constipación.¹

Todo este complejo cuadro se complica aún más, ya que muchos de estos pacientes son portadores de trastornos psiquiátricos, sobre todo depresión y enfermedades neurológicas, así como la esclerosis múltiple.²

Es habitual que si el paciente deja que su movimiento intestinal actúe espontáneamente, sin efectuar

algún tipo de regulación, en general se constipe ya que la pérdida de la sensación evacuatoria es manifiesta y genera la necesidad de aumentar en forma notable los esfuerzos evacuatorios, apareciendo de esta forma las evacuaciones múltiples y con heces en forma de coprolitos. Cuando el prolapso ya es completo, estas heces se pueden expulsar sin control en su ropa interior. Si el paciente intenta regular su movimiento intestinal con el uso de laxantes, las heces más líquidas o la diarrea, no le permiten controlar su evacuación, generando así una situación de descontrol, que además de la situación de incomodidad lo aísla socialmente, al extremo de manifestar que no pueden salir de su casa, para evitar el inconveniente.³

La mayoría de los autores coinciden que el prolapso rectal, es una patología asociada con otros problemas que se relacionan con el concepto de los denominados “trastornos del piso pelviano”. Estos incluyen tanto la exteriorización de diversos órganos genitourinarios y digestivos a través de los hiatos musculares (prolapsos y celes), asociados a la dificultad de la evacuación o la incompetencia funcional de los esfínteres urinario y fecal, además de síndromes dolorosos crónicos de la zona perineal. Por tal motivo esta conjunción de problemas deben ser tratados en forma multidisciplinaria.

Esto se presenta sin duda con mucha más frecuencia en la mujeres, motivo por el cual es habitual constatar que la sintomatología se asocia al prolapso de otras vísceras, como la vejiga y el útero.⁴

Se describen dos cuadros anatomoclínicos que dependen de que existan o no, un déficit perineal con diastasis de los elevadores, la presencia de hipotonía del piso pelviano y la incontinencia anal evidenciada clínicamente. El denominado prolapso “por debilidad” es multifactorial, presenta el conjunto de todas las anomalías, en general afecta a mujeres mayores y multíparas, se mantiene siempre prolapsado y forma parte de una enfermedad degenerativa difusa del periné, habitualmente asociado a prolapso genital.

El prolapso rectal es la consecuencia de una hernia por deslizamiento del fondo de saco de Douglas a través de la brecha del piso pelviano.

La otra variante el prolapso “por fuerza” es oligofactorial, afecta a adultos jóvenes, en general mujeres nulíparas y en algunos casos a hombres. En este caso el periné no muestra anomalías y no se observa incontinencia esfinteriana. Se trata de una patología propia del recto, por exceso de longitud y movilidad del mismo.

Es habitual que con las características generales y la edad del paciente, sumado al examen físico se puedan

diferenciar estas dos formas. Por supuesto que entre estos dos extremos existen formas intermedias.⁵

2. Examen físico

En general el diagnóstico de prolapso rectal no es complejo, una detallada y exhaustiva anamnesis sumada al examen proctológico, habitualmente son suficientes. En aquellos casos en que el prolapso rectal no es evidente a la inspección, podrá ser necesario recurrir a maniobras especiales, para poder evidenciarlo durante la consulta.

Inspección

La inspección durante el examen proctológico puede evidenciar la masa rectal protruida a través del ano, o no. Cuando el prolapso es completo, la protrusión del recto se puede visualizar a simple vista, como una masa tubular, de color rojiza, constituida por los pliegues mucosos concéntricos. Muchas veces esta masa con las características previamente descritas, puede estar asociada en 10-25% a prolapso uterino o vesical en el 35% de los casos. (Figura 1)

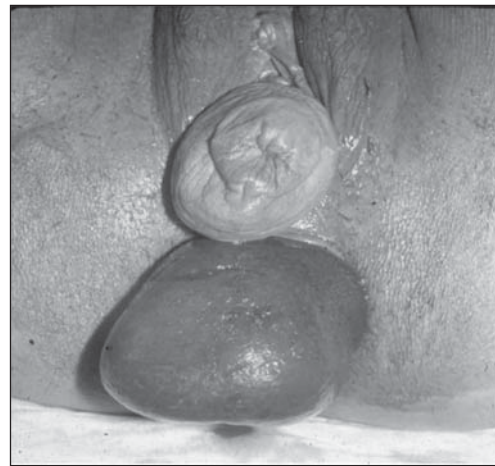

Figura 1. Prolapso rectal e histerocele

Cuando el prolapso rectal se sospecha pero no se evidencia, deberán efectuarse algunas maniobras para facilitar su exteriorización. Cambiar la posición de examen del paciente e indicarle que realice esfuerzo evacuatorio, puede favorecer la salida del recto a través del ano.

Si convenimos que las posiciones del examen proctológico son habitualmente, la posición de Sims (decúbito lateral izquierdo), posición de navaja, posición genupectoral o ginecológica, es probable que en algunos casos el recto no protruya espontáneamente a pesar de las maniobras de esfuerzo. En tal caso se deberá hacer colocar al paciente en posición de cu-

clillas en el mismo consultorio (si el paciente puede realizar estos movimientos) o en su defecto indicarle que lo intente en el inodoro.

Existen otras variantes, a la inspección se puede observar que el ano se presenta francamente abierto, con una parte de la mucosa rectal a la vista y con una complaciente salida del recto al pujar.

También es probable que los bordes del ano no se encuentren abiertos y que al realizar un pujo, fácilmente se dilate y comience a aparecer la mucosa rectal. (Figura 2)

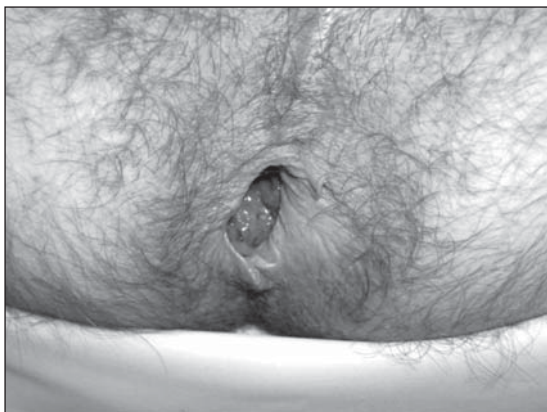

Figura 2. Protrusión incipiente del recto y dilatación anal al mínimo esfuerzo

Muchas veces la simple observación de un ano cerrado, pero con la piel engrosada y pliegues marcados, son signos de inflamación crónica que permiten al examinador tener una fuerte sospecha de prolapso rectal.

Es muy poco frecuente que un paciente portador de un prolapso rectal a la inspección, presente la región anal y perianal normal.

Por último si la anamnesis nos induce al diagnóstico de prolapso y este no se manifiesta, se puede tratar de un prolapso rectal oculto y se deberá recurrir a los estudios complementarios, a los que haremos referencia en el capítulo correspondiente.

Tacto rectal

El tacto rectal aportará valiosa información. Esta simple maniobra semiológica, nos permitirá evaluar el tono y la contractilidad del mecanismo esfinteriano.

En primer término, puede ser llamativo el escaso tono de los esfínteres, que permite sin dificultad ni grado de resistencia, introducir el dedo en el conducto anal y muchas veces hasta tres o cuatro dedos, sin que el paciente refiera algún tipo de malestar. Esto se debe a la franca hipotonía esfinteriana y a la amplitud que presenta el conducto anal.

El dedo permite evaluar las características del esfínter interno, el que muchas veces es apenas perceptible y el esfínter externo, el que habitualmente también es francamente hipotónico. Si en estas circunstancias se indica al paciente que intente cerrar el ano, se puede apreciar la escasa o nula contractilidad del músculo.

A medida que se introduce el dedo examinador, podremos evaluar la cincha puborrectal e igualmente se apreciará que el músculo elevador también presenta una franca hipotonía y casi nula contracción voluntaria.

El tacto rectal, permitirá además obtener información para poder realizar diagnóstico diferencial o descartar patologías asociadas (pólipos, papilas hipertróficas, tumores, etc).

La palpación del espesor de la pared rectal entre el dedo índice y el dedo pulgar, permitirá apreciar el grosor de la pared, dado por la doble capa de mucosa, siendo algunas veces mucho más notable en la cara anterior.

3. Diagnóstico Diferencial

En general no existe dificultad para el diagnóstico, cuando el prolapso rectal es completo. Pero existen oportunidades en que los pacientes presentan un grado menor de prolapso y se pueden plantear diferentes diagnósticos diferenciales.

Si existe tumefacción anal deberá diferenciarse el prolapso de las hemorroides voluminosas de tercer grado, de lesiones tumorales de recto o sigma que se pueden prolapsar a través del ano y del simple prolapso mucoso.

El prolapso hemorroidario es la patología que más frecuentemente debe diferenciarse del prolapso rectal completo. La masa hemorroidal protruida tiende a ser lobulada con surcos presentes entre la masa de tejido y la piel perianal. El prolapso se observa como una masa cilíndrica o tubular, de color rojiza y constituida por los pliegues mucosos concéntricos.

En general el tono y la contracción esfinteriana en la patología hemorroidal suelen estar mucho más conservados que en el prolapso rectal. (Figura 3)

Si bien es poco frecuente, en algunas ocasiones una masa tumoral de recto o sigma que emerge a través del ano puede asemejarse a un prolapso rectal, simplemente el tacto rectal y la rectosigmoidoscopia nos permiten diferenciarlos.

Los pólipos rectales pediculados que puedan prolapsar a través del conducto anal también se pueden diferenciar con el examen proctológico, sin mayor dificultad.

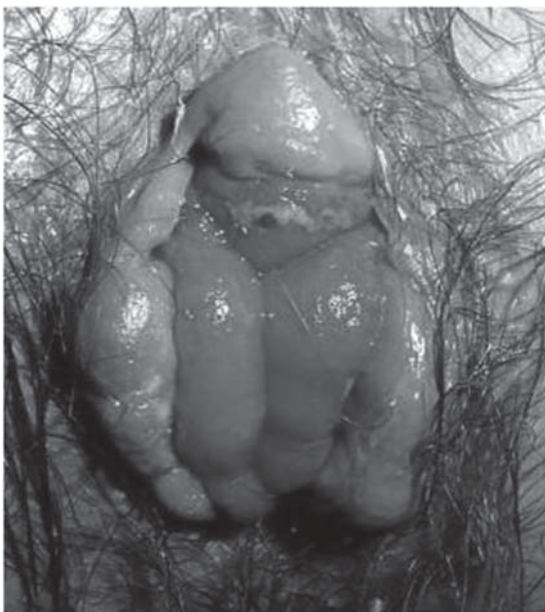

Figura 3. Prolapso hemorroidal

El prolapso mucoso será seguramente la patología que puede generar mayor duda en el diagnóstico, dato no menor teniendo en cuenta que las conductas terapéuticas son diferentes.

Se plantea el caso cuando se trata de un simple prolapso mucoso o de un prolapso rectal completo, pero de poca magnitud. Si las maniobras que se indican como aumentar la fuerza de la presión intraabdominal para poder exteriorizar el recto, no es suficiente, este puede no protruir y así no certificar que se trata de un verdadero prolapso rectal. En estos casos el tono esfinteriano nos puede orientar hacia el prolapso mucoso o rectal completo, en general en el primer caso la hipotonía es mucho menor. (Figura 4) (Figura 5)

Las deformaciones anales secundarias a cirugía orificial como las hemorroidectomías, fistulotomías y las técnicas de descensos mucosos, pueden producir

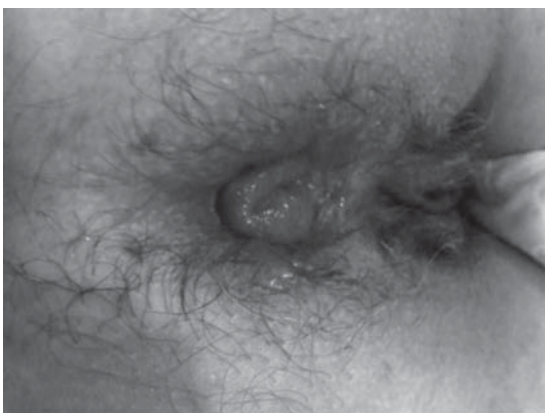

Figura 4. Prolapso mucoso

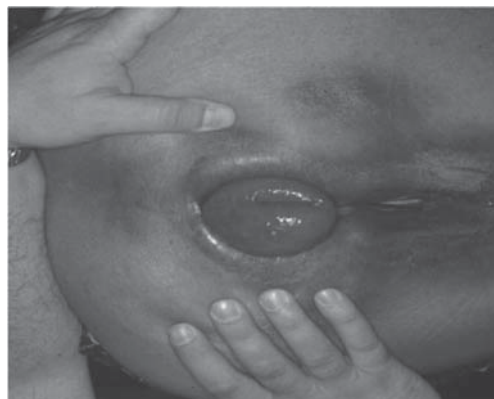

Figura 5. Prolapso rectal

un ectropión de la mucosa que generalmente no plantea dificultades para el diagnóstico.⁷

Existen otras circunstancias en que la ausencia de una tumefacción anal puede plantear dudas diagnósticas, en estos casos la anamnesis y la sintomatología puede orientar la sospecha del prolapso de recto. La presencia de moco, la proctorragia de poca magnitud y el grado de incontinencia son los síntomas que nos obligan a descartar otras patologías.

Las proctitis se pueden diferenciar mediante el estudio endoscópico, siempre considerando que el prolapso rectal genera cierto grado de inflamación de la mucosa rectal, generalmente en el sector del recto medio.

Las rectitis que se extienden en sentido proximal y en forma más difusa, con ulceraciones no muy profundas, generan sospechas de enfermedades inflamatorias como la RCU y la enfermedad de Crohn, las que se confirmarán mediante la biopsia y el estudio histopatológico de la mucosa.

En algunos pacientes con prolapso oculto, los estudios histopatológicos pueden demostrar colitis quística profunda, signos inflamatorios inespecíficos o característicos de úlcera solitaria de recto. En los casos que se presente una rectitis atípica se debe considerar el diagnóstico de prolapso rectal no diagnosticado.³

El síndrome de úlcera rectal solitaria puede presentarse como una entidad patológica independiente, por lo que lo desarrollaremos en un capítulo aparte, pero muchas veces está asociado al prolapso rectal. Casi todos los pacientes manifiestan sangrado, mucorrea, tenesmo y sensación de evacuación incompleta. Una simple rectosigmoidoscopia puede demostrar una zona de la mucosa rectal en la cara anterior, a unos 6 a 8 cm del margen anal, congestiva o una úlcera solitaria. No necesariamente debe ser ulcerada, única y ubicarse en el recto, puede ser polipoidea, múltiple y con distintas ubicaciones. La biopsia será definitiva para el diagnóstico diferencial con enfermedades

inflamatorias inespecíficas, adenoma veloso, colitis cística profunda, otros procesos inflamatorios y neoplasias rectales.

La invaginación sigmoideorrectal, intususcepción recto rectal (IRR) o procidencia interna es una invaginación o un telescopaje de la pared rectal dentro del mismo recto durante la defecación, muchas veces ocasionando dificultad en la misma. Es una entidad poco frecuente y tampoco es sencillo su diagnóstico, parecería tratarse de una etapa más precoz del prolapso rectal.

La etiología y los mecanismos fisiopatológicos subyacentes de la IRR son menos conocidos, aunque el esfuerzo defecatorio está dentro de los mecanismos causales.⁸

El denominado preprolapso de recto fue descrito por Asman en el año 1957.^{3,9}

Reiterados episodios de prolapso de sigma y recto hacia la ampolla rectal han sido descritos por muchos autores, Ihre publicó tal vez una verdadera descripción sobre esta entidad.

Mediante estudios contrastados se pudo demostrar en algunos pacientes con síntomas inespecíficos, la formación de una invaginación rectal que se inicia a 6 a 8 cm por encima del peritoneo como en el prolapso rectal completo, con descenso variable en sentido distal, pero sin alcanzar el conducto anal o la salida a través del mismo.^{10,11}

Esta situación se caracteriza porque a diferencia de las otras intususcepciones del tubo digestivo, pocas veces produce obstrucción intestinal o estrangulamiento de las vísceras y muchas veces su reducción es espontánea.

El cuadro clínico se caracteriza en alrededor del 60% de los casos en la dificultad para poder evacuar el intestino, con sensación de recto ocupado y exagerado esfuerzo evacuatorio. El resto de los pacientes (40%) refieren incontinencia a gases y heces. También es frecuente la asociación de expulsión de moco serosanguinolento en el 25% de los pacientes.

En muchos casos estos pacientes habían sido evaluados por cirujanos que al no poder objetivar estos síntomas, lo catalogaban como cuadros psicopatológicos.¹¹

Respecto al diagnóstico la variedad de los síntomas permitía sospechar patologías, en muchos casos como la presencia de alguna entidad inflamatoria, neoplasia de recto o lesiones polpoideas. El tacto rectal haciendo pujar al paciente y la rectosigmoidoscopia, permite afinar el diagnóstico cuando el examinador sospecha esta entidad, a veces asociada a la presencia de una úlcera rectal o signos de rectitis en el tercio medio del recto.

La severidad de la IRR ha sido clasificado estableciendo grados, desde la no relajación esfinteriana (grado I), a leve (grado II), moderado (grado III) o severo (grado IV) de IRR, hasta el prolapso rectal completo (grado V).¹²

Mediante cinedefecografía y más recientemente mediante la defecografía por resonancia magnética, ha sido factible confirmar que el prolapso tanto interno como externo, inicia como una invaginación o intususcepción en la pared anterior del recto medio, sin embargo, son muy pocos los pacientes con prolapso interno, demostrado por cinedefecografía, que desarrollan prolapso rectal completo.¹³

El estudio de elección es el defecograma. En este, puede ser observado el prolapso o la intususcepción durante el máximo esfuerzo de la evacuación. La intususcepción o prolapso se puede observar en el tercio superior, medio o inferior del recto. Usualmente comienza 6 a 8 cm por encima del ano. En el tercio superior podría permanecer unido al sacro y el espacio retrorectal no varía.^{14,15}

4. Complicaciones

La hemorragia que se puede presentar como complicación del prolapso rectal es muy poco frecuente. Cuando aparece habitualmente no es severa y en general se inicia en vasos venosos submucosos dilatados y asociados a procesos inflamatorios a nivel del tercio medio del segmento rectal procidente, que erosionan la mucosa, cuando existe proctitis o úlcera rectal. Las úlceras rectales serán puntualmente detalladas en otro ítem.

En general los pacientes que presentan un prolapso rectal completo están habituados a efectuar maniobras y a generar su reducción, sin mayores dificultades. Pero en algunas ocasiones el recto prolapsado sufre un proceso inflamatorio más severo y el edema generado produce su irreductibilidad. Esto impide la autoreducción por parte del paciente y lo obliga a recurrir a un centro médico para su tratamiento.

En algunas oportunidades la irreductibilidad es severa y el médico no puede reducirlo con simples maniobras digitales. En tal caso se deberá efectuar algún tipo de anestesia local para relajar los esfínteres o bloqueo espinal para facilitar las maniobras y lograr así reintroducir el segmento rectal procidente.

La indicación de colocar azúcar para inducir la disminución del edema ha sido mencionada en la literatura veterinaria.¹⁶

También se puede aplicar hielo local y una solución de epinefrina más hialuronidasa.¹⁷

Se ha descrito la gravedad de esos cuadros cuando la irreductibilidad del recto compromete la vascularización generando isquemia y gangrena rectal. Estos casos afortunadamente poco frecuentes, deberán ser necesariamente resueltos como una emergencia quirúrgica, obligando a efectuar una rectosigmoidectomía.

La ruptura del prolapso es una complicación excepcional. Esta se produciría ante situaciones de grandes esfuerzos evacuatorios o levantando grandes pesos. El intestino se lacera por delante permitiendo la salida de asas intestinales a través de esta brecha.

Los pocos casos publicados refieren la alta tasa de mortalidad de esta complicación y también obliga a tomar una conducta quirúrgica de emergencia.³

incarcerated prolapsed bowel: report of two cases. *Dis Colon Rectum* 1996; 34:416

17. Gordon PH. Procidencia rectal. In: Gordon PH, Santhath N. Principles and Practice of Surgery for the Colon Rectum and the Anus, 3rd Ed. New York- London; Informa Healthcare. 2007: 415-448.

Referencias Bibliográficas

1. Kim DG. Prolapse and Intussusception. American Society of Colon and Rectal Surgeons. Core Subjects 2000.
2. Keighley MRB. Rectal prolapse. En: Keighley MRB, Williams NS, editors. Surgery of the anus, rectum and colon. Philadelphia: WB Saunders, 1993; 675-719.
3. Goligher J, Duthie H, Nixon H. Prolapso rectal. En: Cirugía del ano recto y colon. Salvat Editores. Barcelona, España. 2º Edición 1987;10: 235-273
4. Roig JV Tratamiento del prolapso rectal. Todavía un misterio? *Cir Esp* 2004;76(2):61-4
5. Lechaux JP. Traitement chirurgical du prolapsus rectal complet de l'adulte. *Encycl Med Chir Techniques Chirurgicales Apareil Digestive*, Paris Ed Elsevier SAS, 2002; 40.710: 1-12
6. Delaney CP, Senagore AJ. Rectal Prolapse. In *Currente Therapy in Colon and Rectal Surgery*, 2005; 131-134 (Eds Fazio VW et al.)
7. Corman M, Rectal prolapse. In: *Colon & Rectal Surgery*. Ed Lippincott-Raven Publishers. 1998; 17: 401-448
8. Gómez C, Hurvitz M. Intussuceptión rectorectal, Diagnóstico y Tratamiento. *Rev Asoc Coloproct del Sur* 2010; 5 (3): 56-62
9. Asman HB. Internal procidencia of the rectum. *South Med J* 1957; 50: 641
10. Ihre T, Seligson U. Intussusception of the rectum: Treatment and results. *Scand J Gastroenterol* 1972;7:643.
11. Ihre T, Seligson U. Intussusception of the rectum-internal procidencia: Treatment and results in 90 patients. *Dis Colon Rectum* 1975;18:391.
12. Fleshman JW, Kodner IJ, Fry RD. Internal intussusceptions of the rectum: a changing perspective. *Neth J Surg* 1989; 41: 145-148
13. Castellanos JJC, Tapia Cid de LH, Vega BR, Mejia ORR, Gonzalez CQ. Experiencia del manejo quirúrgico del prolapso rectal en dos Hospitales de tercer nivel en la Ciudad de México. *Rev Gastroenterol* 2011;76: 6-12
14. Wiersma T, Mulder CJJ, Reeders WAJ. Dynamic rectal examination: its significant clinical value. *Endoscopy* 1997; 29: 62-471.
15. Jorge MN, Habr-Gama A, Wexner SD. Clinical applications and techniques of cindefecography. *Am J Surg* 2001; 182: 93-101.
16. Myers JO, Rothenberg DA. Sugar in the reduction of

CAPITULO VI

ÚLCERA RECTAL SOLITARIA

El Síndrome de Úlcera Rectal Solitaria es un desorden poco frecuente, crónico y benigno, del colon y recto, con etiología desconocida, caracterizado por una combinación de síntomas, hallazgos clínicos - endoscópicos y alteraciones histopatológicas.^{1, 2, 3, 4}

Se han utilizado numerosos sinónimos para dicha entidad: úlcera solitaria, síndrome de úlcera solitaria, úlcera rectal solitaria benigna, colitis cística profunda, pólipo hamartomatoso invertido del recto y quiste enterogénico del recto.⁵

La incidencia de esta patología es bastante variable, por lo poco frecuente, por la gama de presentaciones y por la falta de claridad en la etiología del síndrome.⁶ En un estudio con bases estadísticas confiables, realizado en Irlanda del Norte, se estima que la Úlcera Rectal Solitaria se presenta en 1/100.000 habitantes/año.^{7, 8} Esta entidad afecta a ambos sexos por igual y generalmente población en la quinta década de la vida, aunque hasta un 25% son personas mayores de 60 años.⁵ Existen también reportes de presentación de dicha patología en niños. Por lo cual, se debe tener presente en aquellos que presenten sangrado rectal crónico refractario a tratamiento.^{9 10}

El cuadro clínico esta caracterizado por: rectorragia, eliminación de moco, dolor rectal, excesivo esfuerzo para la defecación y tenesmo.⁸ Constipación se presenta en aproximadamente 55% de los casos,¹¹ muchos pacientes necesitan asistencia digital para la defecación pero no lo manifiestan. En algunos pacientes pueden estar presentes desórdenes psicológicos, tales como trastornos obsesivo-compulsivos. Cerca de un 25% de los pacientes son asintomáticos.^{5, 11} Los análisis retrospectivos muestran que hasta un 26% de los pacientes son sub-diagnosticados y tratados como enfermedad inflamatoria intestinal.^{2, 11, 12}

Estudios complementarios

Se evidencia en la defecografía un prolapso rectal, tanto interno como externo, hasta en un 68% de los pacientes con Úlcera Rectal Solitaria y con evacuación dificultosa.^{13, 14} Para su clasificación se utiliza la escala de Shorvon y cols. 15: los grados 1 y 2 representan pliegues de la pared rectal menores de 3 mm de grosor; el grado 3 es un sólo pliegue rectal mayor de 3 mm de grosor; el grado 4 es un pliegue circular; el grado 5 es un prolapso que se mantiene intrarrectal; el grado 6 es un prolapso interno que compromete el conducto anal y el grado 7 es un prolapso rectal completo. La asociación entre el prolapso rectal y la Úlcera Rectal Solitaria es cada vez más clara, aunque sólo una tercera parte

de los pacientes tienen síntomas lo suficientemente incapacitantes como para requerir cirugía y otra tercera parte han estado mal diagnosticados.^{7, 11, 16, 17}

La defecografía, aparte de ser diagnóstica, es pronóstica ya que pacientes a quienes se les demostró evacuación retardada a pesar de algún tratamiento quirúrgico, permanecieron sintomáticos. Los pacientes que se mejoraron con la rectopexia pudieron evacuar la papilla de bario en menos de 15 segundos, lo cual está dentro de límites normales; un tiempo de evacuación mayor de 30 segundos sugiere un trastorno defecatorio. Por tanto, una evacuación prolongada en la defecografía puede detectar cuáles pacientes no se van a beneficiar con la cirugía y es poco probable que la rectopexia mejore un trastorno defecatorio de base en pacientes con un síndrome de Úlcera Rectal Solitaria.^{1, 2, 14}

Los hallazgos sigmoidoscópicos varían desde el eritema hasta la ulceración, pasando por las lesiones polipoideas; generalmente son solitarias pero pueden ser múltiples; aunque se encuentran más frecuentemente en la pared rectal anterior, las lesiones pueden ser extensas e, incluso, circunferenciales; las formas más frecuentes de presentación son: ulceración (57%), lesiones polipoideas (25%), eritema (18%) y lesiones múltiples (30%).^{1, 5, 16, 18} Los pacientes con las variedades no polipoideas (eritema y úlcera) tienden a ser jóvenes, con predominio del sexo femenino.⁵ La apariencia macroscópica es de una pequeña lesión superficial con una capa blanquecina o una pared hiperémica, usualmente en la cara anterior o anterolateral del recto, localizada generalmente entre 5 a 10 cm del margen anal. Existen casos de afectación del colon sigmoide y descendente.^{2, 3, 19}

La Ultrasonografía endorrectal nos permite detectar engrosamiento de la pared rectal e hipertrofia de la muscular propia y ausencia de distinción entre la mucosa y la muscular propia.²⁰ Además se puede evidenciar una falta de relajación del músculo puborrectal durante el esfuerzo defecatorio.²⁰ En cuanto a la ecografía endoanal, el hallazgo más llamativo, aunque no se encuentra en todos los casos, es el marcado engrosamiento del esfínter anal interno.¹⁰ Además, con frecuencia se detecta un engrosamiento del esfínter anal externo y de la submucosa, que suele perder su apariencia homogénea. Recientemente, un estudio realizado en 20 pacientes con Úlcera Rectal Solitaria ha demostrado una estrecha relación entre la detección de engrosamiento del esfínter anal interno por ecografía endoanal y la presencia de intususcepción por defecografía, con un valor predictivo positivo del 91%.²¹ En los últimos años, la ecografía endoscópica ha

contribuido al diagnóstico diferencial de las tres categorías de Úlcera Rectal Solitaria (ulcerativa, polipoide y plana) con el cáncer de recto y con la enfermedad de Crohn.^{2,22} En esta circunstancia la ultrasonografía puede ayudar a descartar malignidad invasiva.¹⁷

El Enema baritado es un examen poco sensible para el diagnóstico de Úlcera Rectal Solitaria ya que se reporta como normal en 40 a 50% de los pacientes con esta patología.^{1,23}

La Manometría anorrectal, desde el punto de vista funcional, en pacientes con Úlcera Rectal Solitaria muestra una elevada incidencia de incoordinación rectoanal, descenso perineal excesivo y neuropatía pudenda.^{2,24,25} Además, hay disminución de los volúmenes rectales y de la relajación adaptativa (compliance)²⁶. Clínicamente, hay una incapacidad por parte del individuo para expulsar un balón rectal. Además, se ha demostrado que hay un aumento de la actividad electromiográfica del músculo puborrectal con una contracción paradójica del esfínter (anismus), que producen altas presiones durante la evacuación y esto, en combinación con un prolapso rectal interno, pudiera predisponer a un trauma mucoso con la ulceración posterior.¹⁴ Pero, a pesar de los hallazgos anteriores, se ha determinado que la manometría anal no contribuye para el diagnóstico ni para el pronóstico postquirúrgico.¹⁶

La evidencia histológica de obliteración fibrosa de la lámina propia con desorientación de la muscularis de la mucosa y extensión de fibras de músculo liso hacia la lámina propia es característica. Se presenta con una mucosa elongada con glándulas distorsionadas, especialmente en la base. Cuando las glándulas son desplazadas a la submucosa puede ocurrir sangrado superficial. Algunas veces las únicas características son decusación de las dos capas musculares e induración nodular de la capa interna.^{1,19,27} Lo que semeja las características de un tejido esfinteriano de alta presión.²⁸ La demostración histológica es necesaria para diferenciar el síndrome de Úlcera Rectal Solitaria de otras condiciones malignas o de posible transformación maligna. En el diagnóstico diferencial se debe tener en cuenta la colitis quística profunda, la endometriosis rectal y el adenoma vellosa entre otros.^{2,29}

El diagnóstico lo da la historia clínica más una sigmoidoscopia con biopsia, la cual tiene una histología característica, lo que nos permite diferenciarla de carcinoma, enfermedad inflamatoria intestinal, otras colitis, tuberculosis, amebiasis, enfermedades venéreas, y ulceración causada por supositorios que contienen ergotamina.³⁰

Patogénesis

Existen varias teorías sobre la causa probable de este síndrome, las cuales no son excluyentes; puede coexistir una combinación de varias de ellas en un solo paciente. Entre ellas están el prolapso mucoso, el prolapso rectal interno o externo, el pujo excesivo, la contracción paradójica del músculo puborrectal, la radioterapia, el trauma directo y los trastornos psicológicos.¹

Se acepta de forma general que la úlcera solitaria de recto está relacionada con dos alteraciones defecatorias: a) la contracción paradójica durante el esfuerzo defecatorio de los músculos del suelo de la pelvis, puborrectal y esfínter anal externo, trastorno denominado anismo o síndrome del suelo pélvico espástico, y b) la invaginación de la pared rectal proximal en el recto distal o en el conducto anal, trastorno conocido como prolapso o intususcepción rectal.^{31,32}

Du Boulay y cols. 16 mostraron la asociación de apariencias histológicas de la mucosa en la Úlcera Rectal Solitaria con aquellos sitios de prolapso mucoso y han propuesto que un factor importante en la patogénesis es el prolapso de mucosa rectal, sólo como tal, en oposición al prolapso rectal como un todo.

Por otra parte, la relación entre Úlcera Rectal Solitaria y prolapso rectal no está totalmente aclarada; algunos autores plantean que prolapso y úlcera son estadios diferentes de un mismo proceso fisiopatológico,³² mientras que otros consideran que tienen etiologías distintas.³³ El hecho de que coexistan en muchos pacientes dificulta su diferenciación.

Como el prolapso mucoso comparte varias características histológicas con la colitis isquémica, se ha asumido la isquemia como factor causal de la Úlcera Rectal Solitaria. La mucosa del ápice del pliegue prolapsado se vuelve isquémica por el trauma de los vasos sanguíneos.¹⁶

La propuesta por Womack y cols.,³⁴ sugiere que se debe a un esfínter externo hiperactivo, porque los pacientes tienen que generar una presión intrarrectal muy elevada para obtener una evacuación satisfactoria.

La asociación entre el prolapso rectal interno o externo y la Úlcera Rectal Solitaria cada vez es más clara; su coexistencia es muy común en muchos pacientes.¹⁴ En los diferentes estudios, se ha visto una incidencia del prolapso rectal y Úlcera Rectal Solitaria entre 13 y 94% de las veces, con un 50% como el valor más aceptado. Aunque la cirugía resuelve el prolapso, no hay una correlación entre su mejoría y la curación de la úlcera, lo que sugiere que el prolapso puede estar asociado, en vez de ser un agente causal.^{12,14} Más del 90% de los pacientes con Úlcera Rectal Solitaria presentan cierto grado de prolapso rectal si son estudiados de forma exhaustiva.^{2,5,34}

En la teoría de la contracción paradójica del músculo puborrectal, se propone que existen fuerzas opuestas sobre la mucosa rectal, con una fuerza caudal causada por el pujo y la defecación a la cual se opone una contracción paradójica sostenida del piso pélvico, necesiéndose ejercer mucha presión para poder evacuar y la consecuente predisposición a isquemia y ulceración.^{14, 20, 28, 34, 35} La incidencia de Úlcera Rectal Solitaria y contracción paradójica del puborrectal varía entre 50 y 77%.^{26, 34, 36, 37}

En pacientes que por alguna razón han recibido radioterapia pélvica, se ha documentado una isquemia por hiperplasia fibromuscular de las paredes de los vasos sanguíneos, lo que facilita la creación de una Úlcera Rectal Solitaria.¹⁶

Por último, ha podido documentarse una etiología infecciosa. Así, se ha descrito un caso asociado a infección por *Mycobacterium chelonae* que evolucionó de forma favorable tras tratamiento antibiótico, con desaparición del microorganismo y curación completa de la úlcera. También se han descrito casos de Úlcera Rectal Solitaria en pacientes con infección por el virus de la inmunodeficiencia humana, en los que se excluyó la participación de otros agentes infecciosos.^{38, 39}

El tratamiento de la Úlcera Rectal Solitaria es problemático. No se dispone de un tratamiento curativo, ya que las diversas terapias pueden mejorar los síntomas, pero es difícil conseguir la remisión endoscópica e histológica. Conviene tranquilizar al paciente en cuanto a la naturaleza benigna de la enfermedad y solicitar su cooperación durante un largo período.²

El objetivo principal del tratamiento es restaurar el patrón normal de defecación, lograr que el paciente evite los esfuerzos excesivos y regule sus hábitos de defecación, e incluyendo los ejercicios del piso pélvico.

La dieta debe contener suficiente ingesta líquida. Considerar moderado uso de laxantes.

Manejar los problemas psicológicos asociados cuando lo ameriten.⁴⁰

El tratamiento local con enemas con sucralfato ha mostrado alguna mejoría.^{41, 42}

Los esteroides, la fisioterapia y el biofeedback son las alternativas más útiles. En un estudio, el reentrenamiento con biofeedback antes y después de la cirugía mostró un porcentaje más bajo de recurrencia.^{43, 44}

Se realizó un estudio con tratamiento local basado en la inyección de toxina botulínica con buenos resultados.⁴⁵

En lo que respecta a cirugía, la importante asociación entre esfuerzo para la defecación y síndrome de Úlcera Rectal Solitaria sugieren que la cirugía debería

ser reservada para casos seleccionados, 35 ya que la cirugía puede causar estreñimiento. Cuando el síndrome se acompaña de prolapso rectal externo, se utiliza la rectopexia.^{35, 46, 47} Actualmente se considera que los pacientes sin prolapso, que refieren incapacidad para una defecación completa o incontinencia preoperatoria, presentan estos síntomas como factores de mal pronóstico y sugieren antes de la intervención una pobre mejoría tras la rectopexia. En estos pacientes se debería optar por una colostomía de entrada cuando el tratamiento conservador haya fracasado.^{1, 2} También parece la mejor opción terapéutica cuando ha fracasado la rectopexia.

La defecografía luego de una rectopexia muestra ciertas características: recto rectificado sin pliegues, especialmente en los planos lateral y posteroanterior, con un eje más vertical, tanto durante la relajación como durante la contracción; además, una disminución significativa en el descenso del piso pélvico y en la amplitud del conducto anal. Esto último se ha atribuido a una recuperación de la musculatura perineal.¹⁴

El realizar una escisión rectal con anastomosis coloanal luego del fracaso con otras técnicas, es un abordaje complicado con una alta morbilidad; por tanto, es razonable concluir que luego de una rectopexia fallida al paciente se le debe ofrecer solamente una colostomía, sin ningún intento posterior de una resección restaurativa mayor.³⁵

La experiencia terapéutica en niños, es limitada, con una amplia variedad de protocolos de tratamientos reportados y mal documentados. Las medidas conservadoras iguales a las de los adultos, han incluido la evitación de esfuerzo, el uso de una dieta rica en fibras y el uso intermitente de laxantes. Sucralfato local, sulfasalazina o enemas de esteroides se han divulgado por ser eficaces.^{18, 48, 49} Los niños con prolapso rectal manifiesto, sin respuesta al tratamiento médico, se pueden beneficiar con rectopexia.^{48, 50, 51}

En definitiva, resulta difícil recomendar una estrategia terapéutica secuencial para la Úlcera Rectal Solitaria. La primera línea de actuación será el tratamiento conservador para intentar facilitar la defecación y evitar el esfuerzo. Si no se obtiene alivio de los síntomas, las terapias conductuales pueden mejorar a una proporción considerable de pacientes. La cirugía debería reservarse para aquellos casos con síntomas graves en los que han fracasado todas las medidas previas.²

Referencias Bibliográficas

1. Márquez JR, Martínez CE, Escobar CJ, Hormaza LJ, Sánchez MW. Úlcera Rectal Solitaria. Revista Colom-

- biana de Gastroenterología Enero- Marzo 2000; XV: N°1.
2. del Val A, Moreno-Osset E. Úlcera solitaria de recto, ¿inflamación, infección, isquemia o trastorno motor?. *Gastroenterol Hepatol* 2003; 26(6):376-80.
 3. Crespo Pérez L, Moreira V, Redondo Verge C, López San Román A, Milicua Salamero JM. "Enfermedad de las tres mentiras": síndrome de la úlcera rectal solitaria. *Rev Esp Enferm Dig* 2007; 99(11):663-6.
 4. Erdozain JC, Bárcena R, Pérez F, López San Román A, Sánchez J, Gil Grande L. Úlcera solitaria del recto. *Rev Esp Enferm Dig* 1989; 76:269-71.
 5. Tjandra JJ, Fazio VW, et al. Clinical conundrum of solitary rectal ulcer. *Dis Colon Rectum* 1992; 35:227-34.
 6. Tjandra JJ, Fazio VW, et al. Clinical and pathological factors associated with delayed diagnosis in solitary rectal ulcer syndrome. *Dis Colon Rectum* 1993; 36: 146-53.
 7. Martin CJ, Parks TG, et al. Solitary rectal ulcer syndrome in Northern Ireland. *Br J Surg* 1981; 68:744-7.
 8. Haray PN, Morris-Stiff GJ, Foster ME. Solitary rectal ulcer syndrome: an underdiagnosed condition. *Int J Colorect Dis* 1997; 12:313-5.
 9. Temiz A, Tander B, Temiz M, Barış S, Arıtürk E. A rare cause of chronic rectal bleeding in children; solitary rectal ulcer: case report. *Ulus Travma Acil Cerrahi Derg.* 2011; 17(2):173-6.
 10. Halligan S, Sultan A, Rottenberg G, et al: Endosonography of the anal sphincters in solitary rectal ulcer syndrome. *Int J Colorectal Dis* 1995; 10:79-82.
 11. Richelle J.F, Felt-Bersma. Disorders of the Anorectum: Rectal prolapse, rectal intussusception, rectocele, and solitary rectal ulcer syndrome. *Gastroenterology Clinics* 2001; 30: 879.
 12. Kuipers HC, Schreve RH, et al. Diagnosis of functional disorders of defecation causing the solitary rectal ulcer syndrome. *Dis Colon Rectum* 1986; 29:126-9.
 13. Halligan S, Nicholls RJ, et al. Evacuation proctography in patients with solitary rectal ulcer syndrome: anatomic abnormalities and frequency of impaired emptying and prolapse. *Am J Roentgenol* 1995; 164:91-5.
 14. Halligan S, Nicholls RJ, et al. Proctographic changes after rectopexy for solitary rectal ulcer syndrome and preoperative predictive factors for a successful outcome. *Br J Surg* 1995; 82:314-7.
 15. Shorvon PJ, McHugh S, et al. Defecography in normal volunteers: results and implications. *Gut* 1989; 30:1737-49.
 16. Viazey CJ, Van Den Bogaerde JB, et al. Solitary rectal ulcer syndrome; a review. *Br J Surg* 1998; 5:1617-23.
 17. Petritsch W, Hinterleitner T et al. Case Reports. Endosonography in colitis cystica deep and solitary rectal ulcer syndrome. *Gastrointest endosc* 1996; 44: 746-51.
 18. Madigan MR, Morson BC. Solitary ulcer of the rectum. *Gut* 1969; 10:871-81.
 19. Salazar Ventura S, Ramos Barrientos M. Úlcera rectal solitaria: a propósito de un caso. *Rev. gastroenterol. Perú. Abr. /Jun. 2002; 22(2).*
 20. Van Outryve MJ, Pelckmans PA, et al. Transrectal ultrasound study of the pathogenesis of solitary rectal ulcer syndrome. *Gut* 1993; 34:1422-6.
 21. Marshall M, Halligan S, Fotheringham T, Bartram C, Nicholls RJ. Predictive value of internal anal sphincter thickness for diagnosis of rectal intussusception in patients with solitary rectal ulcer syndrome. *Br J Surg* 2002; 89:1281-5.
 22. Hizawa K, Lida M, Suekane H, Mibu R, Mochizuki Y, Yao T et al. Mucosal prolapse syndrome: diagnosis with endoscopic US. *Radiology* 1994; 191:527-30.
 23. Feczko PJ, O'Connell DJ, Riddell RH, Frank PH. Solitary rectal ulcer syndrome: radiologic manifestations. *AJR Am J Roentgenol* 1980; 135:499-506.
 24. Velasco FJ, López R, Pujol J, Sanco F, Llauradó JM, Lluís F et al. Utilidad de la manometría ano-rectal y de la proctografía dinámica en pacientes con diagnóstico de síndrome de úlcera solitaria rectal. *Rev Esp Enferm Dig* 1998; 90:454-8.
 25. Snooks SJ, Nicholls RJ, et al. Electrophysiological and manometric assesment of the pelvic floor in the solitary rectal ulcer syndrome. *Br J Surg* 1985; 72:131-3.
 26. Jones PN, Lubowski DZ et al. Is paradoxical contraction of the puborectalis muscle of functional importance? *Dis Colon Rectum* 1987; 30:667-70.
 27. Sharara AI, Azar C, Amr SS, Haddad M, Eloubeidi MA. Solitary rectal ulcer syndrome: endoscopic spectrum and review of literature. *Gastrointest Endosc* 2005; 62:755-62.
 28. Kang YS, Kamm MA et al. Pathology of the rectal wall in solitary rectal ulcer syndrome and complete rectal prolapse. *Gut* 1996; 38:587-90.
 29. Franzin G, Dina R et al. The evolution of the solitary rectal ulcer of the rectum an endoscopic and histopathological study. *Endoscopy* 1982; 14:131-4.
 30. Tadataka Y. *Textbook of Gastroenterology*. 3rd ed. Ann Arbor, Michigan. Lippincott Williams & Wilkins, 1999.
 31. Schweiger M, Alexander-Williams J. Solitary-ulcer syndrome of the rectum. Its association with occult rectal prolapse. *Lancet* 1977; I: 170-1.
 32. Sun WM, Read NW, Donnelly TC, Bannister JJ, Shorthouse AJ. A common pathophysiology of full thickness rectal prolapse, anterior mucosal prolapse and solitary rectal ulcer. *Br J Surg* 1989; 76:290-5.
 33. Kang YS, Kamm MA, Nicholls RJ. Solitary rectal ulcer and complete rectal prolapse: one condition or two? *Int J Colorectal Dis* 1995; 10:87-90.
 34. Womack NR, Williams NS, et al. Pressure and prolapse-the cause of solitary rectal ulceration. *Gut* 1987; 28:1228-33.
 35. Sitzler PJ, Kamm MA, et al. Long-term clinical outcome of surgery for solitary rectal ulcer syndrome. *Br J Surg* 1998; 85:1246-50.
 36. Snooks SJ, Henry MM, et al. Anorectal incontinence and rectal prolapse: differential assessment of the innervation to puborectalis and external anal sphincter muscles. *Gut* 1985; 26:470-6.
 37. Womack NR, Williams NS, et al. Anorectal function in the solitary rectal ulcer syndrome. *Dis Colon Rectum* 1987; 30:319 -23.
 38. Rodríguez JC, Reyes DM, Royo G, Andrada E, Sillero C. *Mycobacterium chelonae* y úlcera rectal solitaria. *Gastroenterol Hepatol* 2000; 23:474-6.
 39. Mel Wilcox C, Schartz DA. Idiopathic anorectal ulceration in patients with human immunodeficiency virus infection. *Am J Gastroenterol* 1994; 89:599-604.
 40. Koutsomanis D, Lennard-Jones JE, Roy AJ, Kamm MA.

- Controlled randomized trial of visual biofeedback versus muscle training without a visual display for intractable constipation. *Gut* 1995; 37:95-9.
41. Kochlar R, Mehta SK et al. Sucralfate enema in ulcerative rectosigmoid lesions. *Dis Colon Rectum* 1990; 33:49-51.
 42. Bishop PR, Nowicki MJ. Nonsurgical therapy for solitary rectal ulcer syndrome. *Curr Treat Options Gastroenterol* 2002; 5:215-23.
 43. Binnie NR, Papachrysostomou M et al. Solitary rectal ulcer: the place of biofeedback and surgery in the treatment of the syndrome. *World J Surg* 1992; 24:736-7.
 44. Vaizey CJ, Roy AJ, Kamm MA. Prospective evaluation of the treatment of solitary rectal ulcer syndrome with biofeedback. *Gut* 1997; 41:817-20.
 45. Bulut T, Canbay E, Yamaner S, Gulluoglu M, Bugra D. Solitary rectal ulcer syndrome: exploring possible management options. *Int Surg* 2011; 96(1):45-50.
 46. Nicholls RJ, Simson JN. Anteroposterior rectopexy in the treatment of solitary rectal ulcer syndrome without overt rectal prolapse. *Br J Surg* 1986; 73: 222-4.
 47. Keighley AR, Shouler P. Clinical and manometric features of the solitary rectal ulcer syndrome. *Dis Colon Rectum* 1984; 27:507-12.
 48. Dehghani SM, Haghghat M, Imanieh MH, Geramizadeh B. Solitary rectal ulcer syndrome in children: a prospective study of cases from southern Iran. *Eur J Gastroenterol Hepatol*. 2008; 20:93-5.
 49. Kumar M, Puri AS, Srivastava R, Yachha SK. Solitary rectal ulcer in a child treated with local sulfasalazine. *Indian Pediatr*. 1994; 31:1553-5.
 50. Godbole P, Botterill I, Newell SJ, Sagar PM, Stringer MD. Solitary rectal ulcer syndrome in children. *J R Coll Surg Edinb*. 2000; 45:411-4.
 51. Bonnard A, Mougnot JP, Ferkdadji L, Huot O, Aigrain Y, De Lagausie P. Laparoscopic rectopexy for solitary ulcer of rectum syndrome in a child. *Surg Endosc* 2003; 17:1156-7.

CAPITULO VII MÉTODOS DE ESTUDIOS

1. Estudios endoscópicos: La utilización de estudios endoscópicos no encuentra en el prolapso rectal su mayor difusión. La mayoría de los cirujanos colorectales utilizan la colonoscopia para descartar otras patologías que pueden asentar en el colon y recto. Los primeros 8-10 cm. del recto pueden presentar signos de inflamación, situación que obliga a diferenciar con las enfermedades inflamatorias intestinales. La aparición de un granuloma puede ser la primera indicación de un prolapso oculto. La endoscopia puede diagnosticar la ulcera rectal solitaria, condición que se encuentra vinculada fisiopatológicamente con el prolapso rectal.¹

2. Ecografía endoanal: El ultrasonido endoanal se utiliza para evaluar la integridad estructural de los esfínteres anales. Existen en la actualidad imágenes de alta resolución de ambos esfínteres y de las estructuras perirectales adyacentes.² Este procedimiento es bien tolerado por los pacientes y solo requiere para su realización la preparación de la ampolla rectal. El paciente se coloca para ser examinado en decúbito lateral izquierdo. Se coloca en posición endorrectal un transductor adaptado de 360° a 10 HHZ que es conectado al equipo de procesador de ultrasonidos. En el ultrasonido anal, el transductor se aloja en un dispositivo plástico transparente que esta lleno de agua para lograr la interfase de progresión de los ecos de ultrasonido. Se utiliza una cubierta de plástico (condón) la cual produce una interfase con el lubricante. La sonda es colocada en el canal anal y de esta manera se obtienen las imágenes en tiempo real. Estas imágenes son tomadas a tres niveles de evaluación (tercio superior, medio e inferior).³

Los estudios ecográficos que se desarrollaron en sujetos con prolapso rectal muestran que el complejo esfinteriano presenta una marcada deformidad de tipo elíptica. Típicamente se observa un engrosamiento de las caras anterior y posterior con relativa conservación de las caras laterales. Este engrosamiento se ve más pronunciado a nivel de la submucosa que a nivel del esfínter interno, y más claramente a nivel de la porción superior del esfínter. Esta situación a sido evidenciada en sujetos con trastornos de la defecación, prolapso rectal y síndrome de ulcera anal solitaria, condiciones que guardan una fisiopatología común. Se ha sugerido que el recto intususceptado genera un estrés mecánico que condiciona inflamación, depósito colágeno e hipertrofia muscular a nivel de la submucosa y los esfínteres, cambios que son parcialmente reversibles con la corrección quirúrgica del prolapso.⁴

3. Videodefecografía-VDF: Tradicionalmente la defecografía convencional ha protagonizado un rol muy importante en la evaluación radiológica de los pacientes con obstrucción del tracto de salida. La defecografía convencional permite llevar a cabo la evaluación de un gran número de procesos estructurales y funcionales asociados con la obstrucción del tracto de salida incluyendo rectocele, enterocele, prolapso interno y anismo. A pesar de su valor la proctografía convencional tiene un número de limitaciones como se la considerable irradiación asociada que se produce. Además de las limitaciones que presenta desde el punto de vista práctico. Por otro lado no permite evaluar los tejidos blandos como ser las estructuras fasciales y musculares del piso pelviano tan importantes en la interpretación de este tipo de trastornos pelvianos ni permite evaluar otros órganos de la cavidad pelviana lo que hace necesario utilizar otros métodos que son invasivos.

Es un estudio utilizado desde hace 50 años pero de manera más sistemática desde 1984 cuando se estandariza su técnica en centros especializados. Es un estudio radiológico dinámico que permite realizar una valoración de las distintas fases de la evacuación rectal, detecta alteraciones anatómicas y posibles causas de alteraciones de la defecación. Su indicación es para el estudio de la constipación por defecación obstructiva. El recto debe ser evacuado previamente por medio de supositorios de glicerina o enemas. Esto ha sido criticado por ser no fisiológico pero permite estudiar los tiempos y si la evacuación es completa al administrar una cantidad estandarizada de material de contraste. Hay grupos de estudio que llenan el recto hasta provocar urgencia defecatoria. Se puede opacificar el intestino delgado con contraste oral baritado para descartar enterocele y sigmoidocele. En las mujeres se opacifica la vagina con contraste hidrosoluble. La vejiga no se opacifica de manera sistemática pero se puede asociar una cistouretrografía para evaluar casos de cistocele e histerocele. Se prepara el medio de contraste rectal (100-150 ml) mediante solución acuosa de bario espesada con puré de papas o metilcelulosa. (Hay preparados comerciales) con el fin de conseguir simular las características de las heces. El paciente se sienta en un inodoro radiolúcido aunque se puede hacer en posición decúbito lateral. Se practica la fluoroscopia con proyección lateral. Se obtiene imágenes estáticas y dinámicas. Se toman imágenes en reposo, con contracción esfinteriana voluntaria y durante el gesto defecatorio.⁵

Mahieu realizó defecografía en individuos asintomáticos y definió⁵ fenómenos que se producen durante la defecación normal: Incremento del ángulo anorrectal, cierre del músculo puborrectal, amplia apertura del

canal anal, evacuación total del contenido, y descenso del piso pélvico.⁶

En estado de reposo se obtienen imágenes estáticas que permiten evaluar la configuración anorrectal y del piso pelviano. El ángulo anorrectal, formado por el eje del canal anal y la base del recto aumenta con la defecación debido a la relajación del músculo puborrectal; el descenso perineal durante el esfuerzo defecatorio se evidencia por el descenso de la unión anorrectal respecto de la línea pubococcigea.⁷

Cuando se desencadena la defecación, se produce un descenso del piso pelviano, una reducción de la impresión del puborrectal con el incremento del ángulo anorrectal, y la apertura y acortamiento del canal anal. Luego de la evacuación el canal anal se cierra al tiempo que el ángulo y la unión rectoanal vuelven a su posición original.⁸

El prolapso puede ser evidenciado desde una incidencia frontal o lateral de la defecografía. El espectro de hallazgos comprende desde pacientes con pequeño prolapso interno asintomático por lo demás hasta prolapso completo que se manifiesta floridamente.

El prolapso se clasifica como de bajo grado cuando el prolapso involucra la invaginación de menos de 3 mm. de pared rectal y no llega al canal anal; por el contrario el prolapso de alto grado involucra el prolapso que tiene mas de 3 mm de espesor de la pared y llega al canal anal o se exterioriza a su través. Por este medio también se evidencia el enterocele o el sigmoidocele que se introducen en el saco que se genera como profundización del saco rectogenital mas halla del tercio superior de la vagina. Actualmente la videodefecografía dinámica representa el estudio de referencia para el análisis del prolapso rectal siendo de la máxima utilidad para la planificación del tratamiento quirúrgico.

4. Manometría anal: La manometría es un estudio objetivo que aporta información acerca del grado de función del recto distal y los esfínteres anales. Está indicada en el estudio de incontinencia fecal, estreñimiento, obstrucción de la defecación, algunos síndromes anales dolorosos asociados a presiones anales anormalmente altas y en la enfermedad de Hirschsprung. Los dispositivos en uso varían en complejidad desde simples balones conectados a un traductor, a catéteres de perfusión multicanal capaces de realizar una medición simultánea en varios sitios. La presión medida se incrementa cuando el transductor es introducido en el canal anal y desciende cuando es expulsado indicando el tamaño en longitud del esfínter funcional. Este es habitualmente más largo que su distancia anatómica y se corresponde con la zona

de alta presión que mide 2-3 cm en la mujer y 2,5-3,5 cm en el hombre. La presión del canal anal en reposo oscila en un rango de 50-70 mm Hg y una frecuencia de 10-20/min y representa la función del esfínter interno. De hecho la presión de reposo es generada por la complementación del esfínter interno que genera el 55-60% de la misma, el esfínter externo que genera el 25-30%, y los paquetes hemorroidales que son responsables de complementar la presión de reposo final para la continencia rectoanal.

En los paciente con prolapso rectal las presiones de reposo se encuentran generalmente por debajo de los niveles normales que son de 52% en mujeres y de 59% en hombres.⁹

La presión de esfuerzo que se genera de forma voluntaria y esta comandada por el esfínter externo es de 128 mm Hg en mujeres (rango de 83-173) y de 228 mm Hg (rango de 190-266) en hombres. Esta disminuye en procesos que dañan el esfínter externo o su inervación. En los pacientes con prolapso con descenso del piso pelviano se genera un deterioro de la inervación por estiramiento crónico de los nervios pudendos.¹⁰

5. Estudio electrofisiológico: La electromiografía se ha utilizado tradicionalmente para el estudio de los músculos esfínter externo y del piso pelviano. La actividad eléctrica que se origina por la contracción de las fibras musculares de una unidad motora puede registrarse como un potencial de acción de la unidad motora usando una aguja. Para la electromiografía se utiliza un electrodo que se inserta en el esfínter anal externo que permite diagramar la actividad del músculo esfínter externo y registrar la integridad neuromuscular a 1 cm. del canal anal. Antes de la ecografía endoanal la electromiografía era el único estudio disponible para evaluar los daños del complejo esfínteriano.¹¹ La utilización de electrodos en forma de aguja representa un estudio doloroso ya que no permite utilizar anestésicos locales por la modificación de los trazados electromiográficos. Existen dos formas de realizar la electromiografía por aguja y por contacto. La forma por contacto es un método menos invasivo y más confortable.¹²

La electromiografía puede ser combinada con la defecografía para evaluar la actividad eléctrica del esfínter durante la defecación.

6. Resonancia nuclear magnética dinámica: En los últimos años la Resonancia magnética dinámica ha ganado gran interés en el manejo de los trastornos evacuatorios, permite realizar una evaluación global en un solo estudio de la anatomía del piso pelviano simultáneamente con la evaluación de la función rectal y del complejo esfínteriano.¹³

La Resonancia magnética pelviana dinámica puede realizarse en resonadores cerrados o abiertos. Se obtienen imágenes en los tres planos sagital, frontal y transversal. El plano sagital, es el que mejor demuestra la relación de las vísceras pelvianas entre sí y con el piso pelviano.¹⁴ Para la realización del estudio no se requiere preparación. La vagina y el recto pueden ser intubados con un catéter suave para mejorar la identificación Las imágenes son luego repetidas mientras el paciente realiza un esfuerzo defecatorio lo que permite luego realizar una interpretación dinámica. Es importante remarcar que este representa en la actualidad un campo en continua evolución y que aún no se ha llegado a su límite máximo de resolución y calidad de prestación.

La Resonancia magnética pelviana dinámica puede ser desarrollada en resonadores cerrados o abiertos.¹⁵ Los resonadores abiertos con posición de sentado están disponibles y permiten una evaluación mas fisiológica de la defecación, el uso de estos sistemas es limitado por la escasa disponibilidad. Con la demostración de Bertschinger que no hay diferencias importantes cuando se compara los resultados de los estudios realizados en posición supina y sentada por lo que en la actualidad la resonancia dinámica en posición supina puede ser considerada el método confiable para la evaluación de estos pacientes.¹⁶

No hay acuerdo general en la utilización de preparación oral ni intrarrectal para realizar una resonancia dinámica. Para la evaluación del compartimento posterior la mayoría está de acuerdo en la necesidad de la utilización de contraste en el recto con una consistencia similar a la materia fecal. La difusión de la resonancia magnética para el estudio de los trastornos del compartimento posterior a incrementado el diagnostico de trastornos de los compartimentos anterior y medio. Es discutido también en este caso la necesidad de la utilización de contraste en vagina y vejiga.

El prolapso rectal es una invaginación de la pared rectal y se puede clasificar como interna y externa. El prolapso interno o intususcepción puede dividirse en prolapso interno intrarrectal o intraanal según hasta donde llega la invaginación. Por otro lado el prolapso puede ser de espesor total o solo comprometer la mucosa rectal. La Resonancia magnética dinámica puede utilizarse para distinguir entre prolapso de espesor total o mucoso, condiciones que entrañan diferentes tratamientos.¹⁷

7. Velocidad del tránsito intestinal: La medición del tiempo de transito colónico permite diferenciar dos grupos de trastornos que condicionan la constipación, el enlentecimiento del tránsito colónico o inercia colónica y los trastornos del tracto de salida o defecación obstructiva.

Se describen varios métodos para el estudio del tránsito colónico. El más simple y generalizado es la administración oral de marcadores radiopacos. También se han descrito métodos isotópicos aunque menos generalizados y más costosos.

El tiempo de tránsito colónico mediante marcadores radiopacos es un test simple que consiste en administrar 20 marcadores radiopacos. Posteriormente se realizan radiografías simples de abdomen en los días 4°, 7° y 10°. Durante el estudio así como en los días previos no se deben tomar laxantes o medicación que altere el tránsito intestinal. Luego de realizar las radiografías se contabiliza el número de marcadores en el colon derecho, izquierdo y rectosigma así como el número total de estos. Los resultados se multiplican por una variable para determinar el tiempo de tránsito.

Con el conocimiento de los valores normales y los límites superiores del tiempo de tránsito, este test permite distinguir entre los pacientes con un enlentecimiento de tránsito en el colon y los que presentan una defecación obstructiva, en los que se objetivará un aumento del tiempo en el rectosigma.¹⁸

Opinión de los Autores

Independientemente de la disponibilidad o no de estos métodos de estudio, según la complejidad del centro donde desarrolle su actividad el coloproctólogo; respecto a la indicación preoperatoria de los estudios complementarios que se describieron, creemos que no son imprescindibles para decidir la indicación quirúrgica frente a los pacientes portadores de un prolapso rectal completo.

La endoscopia sí, sería el único estudio indicado con el único objetivo de descartar patologías intraluminales asociadas, dependiendo de la edad del paciente, ya que inclusive podría evitarse en los pacientes muy jóvenes.

Las exploraciones funcionales, la manometría y el electromiograma no tienen valor diagnóstico.

Consideramos que la defecografía sólo resultaría útil en los casos de trastornos rectales sin exteriorización del recto y la ecografía transanal solamente ante pacientes incontinentes, sospecha de lesiones esfinterianas o antecedentes de lesiones esfinterianas previas y así poder documentarlo ante eventuales reclamos judiciales.

Como conclusión, excepto algunos casos en particular creemos que en base a la edad, las características clínicas y un simple pero adecuado exámen proctológico del paciente, son suficientes para decidir la conducta quirúrgica. Es decir nos ayudan a decidir POR LA TÉCNICA PERO NO POR LA INDICACIÓN y por ende MEJORAR LOS RESULTADOS.

Referencias Bibliográficas

- Gordon P. Principles and practice of surgery for the colon, rectum and anus. Third Edition 2007.
- Stoker J, Halligan S, Bartman CI. Pelvic Floor Imaging. Radiology 2001;218:621-641.
- Duarte CGT, Salinas PJ. Utilidad de los estudios de la fisiología anorrectal en las enfermedades anorrectales. Revista Mexicana de Coloproctología 2008;14:18-28.
- Law PJ, Bartram CI. Anal endosonography: technique and normal anatomy. Gastrointest Radiol 1989; 14:349-353.
- García Armengol J, Moro D, Dolores Ruiz M. Defecación obstructiva. Métodos diagnósticos y tratamiento. Cirugía Española 2005;78:59-65
- Halligan S, Malouf A, Bartram CI, et al. Predictive value of impaired evacuation at proctography in diagnosing anismus. AJR Am J Roentgenol 2001; 177:633-636.
- Faccioli N, Comai A, Mainardi P. Defecography: a practical approach. Diagn Interv Radiol 2010;16:209-216.
- Maglente DDT, Bartram C. Dynamic imaging of posterior compartment pelvic floor dysfunction by evacuation proctography: techniques, indications, results and limitations. Eur J Radiol 2007; 61:454-461.
- Frenckner B, von Euler C. Influence of pudendal block on the function of the anal sphincters. Gut 1975; 16:482-489.
- Gosselink MJ, Hop WCJ, Schouten WR. Rectal tone in response to bisacodyl in women with obstructed defecation. Int J Colorectal Dis. 2000;15:297-302.
- Gilliand R, Altomare DF, Moreira H, Oliveira L, Gilliland J, Wexner SD. Pudendal neuropathy is predictive of failure following anterior overlapping sphincteroplasty. Dis Colon Rectum 1998; 41:1516-1522.
- Sultan AH, Kamm MA, Talbot IC, Nicholls RJ, Bartram CI. Anal endosonography for identifying external sphincter defects confirmed histologically. Br J Surg 1994; 81:463-465.
- Ganeshan A, Anderson EM, Upponi S, et al. Imaging of obstructed defecation. Clin Radiol 2008; 63:18-26.
- Fletcher JG, Busse RF, Riederer SJ, et al. Magnetic resonance imaging of anatomic and dynamic defects of the pelvic floor in defecatory disorders. Am J Gastroenterol 2003; 98:399-411.
- Healy JC, Halligan S, Reznick RH, et al. Dynamic MR imaging compared with evacuation proctography when evaluating anorectal configuration and pelvic floor movement. Am J Roentgenol 1997; 169:775-779.
- Gulfer H, Laubenberg J, DeGregorio G, Dohnicht S, Langer M. Pelvic floor descent: dynamic MR imaging using a half-Fourier RARE sequence. J Magn Reson Imaging 1999; 9:378-3831.
- Lamb GM, de Jode MG, Gould SW, et al. Upright dynamic MR defaecating proctography in an open configuration MR system. Br J Radiol 2000; 73:152-155.
- Husni-Hag-Ali R, Gómez Rodríguez BJ, Mendoza Olivares FJ, García Montes JM, Sánchez-Gey Venegas S, Herrerías Gutiérrez JM. Medida del tiempo de tránsito colónico en el estreñimiento crónico idiopático. Rev Esp Enf Dig. 2003; 95:186-90.

CAPÍTULO VIII TRATAMIENTO DEL PROLAPSO RECTAL

1. Tratamiento médico

Reducción del Prolapso

En 1954 Muir FG cita a Ambrosio Pare quien atribuye a Hipócrates un método para la reducción del prolapso rectal. Los pacientes eran tomados por sus caderas y sacudidos de manera que el intestino pudiera volver a su lugar.¹

Allingham W en 1873 recomendaba que mientras los niños con prolapso rectal estuvieran evacuando, una nalga debería ser apartada hacia un lado de manera de fruncir el orificio anal mientras las heces estaban pasando. Cooke y cols. en 1916 describieron el apriete de las nalgas en los pacientes con prolapso rectal.²

Hoy sabemos que el único tratamiento que puede curar el prolapso rectal es la cirugía. Esto se debe a que los tratamientos conservadores fracasaron, los pacientes continúan con síntomas significativos y esto los lleva a una situación invalidante.³

Hamalainen K en 1996 menciona el biofeedback, para mejorar la función en el postoperatorio, pero no como primera línea de tratamiento.⁴

2. Tratamiento quirúrgico

“No hay una evidencia clara que pueda demostrar que una técnica quirúrgica sea superior a otra para el tratamiento del prolapso rectal. Existen en la literatura más de 300 procedimientos descriptos”.⁵

Debemos tener presente que los avances del manejo anestésico, las transfusiones de sangre, el uso de antibióticos, la radiología, la cirugía abierta, laparoscópica y los protocolos de Fast Trak, hacen posible que a los pacientes con múltiples co-morbilidades, se les pueda ofrecer algún tipo de cirugía.

Es interesante conocer cuáles fueron los hechos que tuvieron impacto en el tratamiento del prolapso rectal.^{2, 6, 7}

1842	Long	Utilización del éter en anestesia
1878	Macewen	Intubación traqueal
1895	Röntgen	Rayos X
1899	Bler	Anestesia espinal con cocaína
1901	Landsteiner	Grupo sanguíneo
1909	Meltzer y Auer	Respiración continua sin movimientos respiratorios

1923	Fischer	Estudios con contraste de bario
1935	Domagk	Sulfamida
1942	Griffith y Johnson	El uso de Curare en anestesia
1960	Broden y Snellman, Devadhar	Defecografía

Sería imposible mencionar y describir la totalidad de los más de 300 procedimientos quirúrgicos que surgen de la bibliografía, solo haremos mención de algunos de ellos.

La cauterización de la mucosa fue descrita por Allingham W en 1873 como tratamiento del prolapso rectal, empleando ácido nítrico o nitrato de mercurio.

En 1881 Van Buren WH propuso el uso del electrocauterio para el tratamiento del prolapso rectal. En 1937 Sarafoff D describe una operación para la prociencia, efectuando un corte circular aproximadamente a 1 cm del borde anal. En 1965 Zängl A utiliza la técnica descrita por Sarafoff en 23 pacientes y reporta buenos resultados en 21 casos.

La cauterización perpendicular de la mucosa fue descrita por Gant SG en 1923, la técnica consistía en la “cauterización lineal” de la mucosa en líneas paralelas en forma circunferencial y a lo largo del recto prolapsado.²

En 2002 El-Sibai O y Shafik AA combinan la cauterización lineal y la plicatura.⁸

Atkinson y McAmmond en 1965 proponen la esclerosis, con el objetivo de producir una inflamación química entre la pared rectal y los tejidos perirectales.⁹

Se han propuesto para este procedimiento infinidad de productos químicos, alcohol, fenol, etc. Se han informado complicaciones como fistula rectovaginal (alcohol) y fistula perianal (fenol).²

La proctoplastia descrita por Gan y la resección de la mucosa por Salmon, solo tienen valor histórico.²

Si bien no fue nuestro objetivo desarrollar el tratamiento quirúrgico del prolapso rectal desde una visión histórica, mencionaremos las técnicas quirúrgicas más utilizadas con aceptación universal y que puedan tener un impacto en el tratamiento actual. (Tabla 1)

Sólo se describirán las técnicas evaluadas mediante estudios con un número de casos y seguimiento suficientes. Quedan excluidas las técnicas anecdóticas, obsoletas o que sólo han sido realizadas por su autor.

Tabla 1. Procedimientos quirúrgicos para el prolapso rectal. Tomado de Eung JS. Surgical Treatment of Prolapse.

	Autor (año)	Procedimiento
Transabdominal		
Reconstrucción piso pelviano	Moschcowitz (1912)	Cierre saco de Douglas
	Graham (1942)	Rectopexia anterior
	Goligher (1970)	Rectopexia anterior y posterior
	Sullivan (1990)	Reparación pélvica con malla
Fijación Anterior	Pemberton (1937)	Sigmoidopexia
	Ripstein (1952)	Fijación anterior con Teflón
	Nigro (1958)	Fijación anterior con Teflon
Fijación posterior	Wells (1959)	Fijación con Ivalon
	Sudeck (1923)	Rectopexia sutura
Resección	Muir (1962)	Resección anterior
	Frykman (1969)	Resección sigmoidea y rectopexia
Perineal	Parks (1975)	Reparación anal posterior
	Thiersch (1981)	Fijación perianal
	Delorme (1964)	Reparación Transanal
	Altemeier (1971)	Rectosigmoidectomía
	Thomas (1975)	Rectopexia sutura

El cirujano debe considerar, en el momento de elegir la técnica quirúrgica, la tasa de morbilidad, de recurrencia, la restitución de la continencia o el mantenimiento de la misma y la mortalidad, todo ello en el contexto general del estado del paciente. Inicialmente deberíamos preguntarnos cuál es el objetivo de la cirugía del prolapso y a partir de allí tratar de encontrar la técnica más adecuada para cada paciente.

Objetivos de las operaciones y procedimientos para el tratamiento del prolapso rectal¹⁰

- Reducción del prolapso
- Rodear el ano
- Generar una fibrosis anorrectal
- Acortar el recto sin resección
- Reconstrucción del piso pelviano
- Amputar el recto prolapsado
- Suspensión y fijación del colon
- Suspensión y fijación del recto
- Resección del colon y recto redundante

- Operaciones por vía laparoscópica
- Revertir la intususcepción
- Cerrar el saco de Douglas
- Proctectomía con colostomía
- Restaurar la funcionalidad

Podemos afirmar que todas las cirugías siguen un principio similar, difiriendo solo en algunos aspectos técnicos. Es bien conocido por todos que existen dos vías de abordaje quirúrgico: el abdominal y el perineal.

La vía abdominal comprende las fijaciones o pexias rectales, combinadas o no con resección colónica.

La vía perineal incluye el cerclaje anal, la resección sigmoidea con o sin reparo del piso de la pelvis y la mucosectomía con plicatura de la pared rectal.

Una forma de clasificarlas es la siguiente:

- A. Cerclaje anal
- B. Resección perineal
- C. Rectopexia abdominal: incluye la vía Abierta o laparoscópica.

Movilización rectal completa con división de los ligamentos, prioriza a la fijación o alternativamente la conservación.

Fijación con diferentes materiales: (Mallas Nylon, Teflón, Marlex, Ivalon, Goretex, Vicryl, Dexon, o suturas simples como Prolene).

Fijación completa Ripstein–Fijación parcial Wells.

- D. Resección abdominal: es similar a B, pero desde el abdomen, siendo la resección más extensa.
- F. Resección y rectopexia abdominal: igual a C pero reseccando el colon redundante.

Procedimientos abdominales

La mayoría de los procedimientos incluyen la movilización rectal, con la suspensión del recto a la pelvis, pudiendo efectuarse por vía abierta convencional o por vía laparoscópica. Entre ellos se distinguen los siguientes:

1) Rectopexia con material protésico

Colocar elementos extraños durante la rectopexia, supone que favorecen una fibrosis que debería ser mayor que la simple fijación.

Las diferentes opciones incluyen: Fascia Lata, mallas no absorbibles como la de Nylon, polipropileno, alcohol de polivinilo y polytef. Entre las absorbibles polygalactina y ácido de polyglicol.¹⁰

- **Operación de Orr - Loygue**

Orr TG de Kansas City en 1947, ha descrito esta técnica transabdominal utilizando dos tiras de aponeurosis de Fascia Lata con la finalidad de suspender el recto por los laterales a la fascia presacra. El fondo de saco de Douglas era obliterado.¹¹ Cuando se produce la fibrosis, el ángulo anorrectal se reconstruye.¹²

Desde 1953 a 1982 Loygue J y cols. trataron 257 pacientes con prolapso rectal completo con la técnica de Orr, a la que agregaron la movilización previa a la fijación y eliminaron el fondo de saco de Douglas. Se utilizó prótesis de nylon en la mayoría de los casos. Con un rango de edad de 11-90 años, encontraron una recurrencia del 4,3% en los pacientes en que se uso nylon como material protésico. De 136 pacientes con incontinencia fecal asociada al prolapso, se logró una mejoría de la misma en el 84%, pero fue solo del 64.2% cuando a la pexia se le incorporó la reparación esfinteriana. Loygue J concluye que era una técnica segura.¹³

Portier y cols. refieren que la movilización ventral aplicada a la técnica de Orr–Loygue presentaba buenos resultados. Realizaron el procedimiento en 73 pacien-

tes, efectuando la disección sólo en la cara anterior del recto. En sus resultados reportaron un seguimiento de 28,6 meses, con un índice de recurrencias del 4.1%.

La mejoría de los síntomas ocurrió en el 94.5% de los pacientes, con un 5.5% de constipados.¹⁴

Cuando se utilizó una prótesis absorbible, la recurrencia no aumentó y las complicaciones sépticas locales fueron menos frecuentes.¹⁵

La recurrencia reportada fue del 3% con una mortalidad secundaria a sepsis del 1-2%.¹²

Otra forma de rectopexia fue la descrita por Kuijpers. La movilización es posterior y lateral pero conservando los alerones, la fijación se realiza al promontorio y a la cara posterior del recto por medio de una prótesis de teflón en forma de “T”. Los defensores de esta técnica sostienen que corrige la invaginación intestinal.¹⁶

Nicholl RJ y cols. describen la rectopexia anterior y posterior para el tratamiento de la úlcera solitaria del recto, pero sin prolapso exteriorizado. Otros autores la adaptaron al tratamiento de prolapso completo de recto. La fijación posterior es a la fascia presacra con prótesis y la anterior con fijación de la pared anterior del recto, por detrás de la vagina lo más baja posible.^{17, 18}

La rectopexia descrita por Mann y Hoffmann intenta corregir la anatomía. Se realiza la disección completa del recto con sección de los alerones. Se realiza una pexia al promontorio con prótesis, se agrega la reconstrucción del tabique rectovaginal con sutura o prótesis, resección del Douglas e histeropexia a la pared anterior del abdomen. Otra opción es la rectopexia al piso de la pelvis. Consiste en la movilización completa del recto con movilización anterior de 3 cm, conservando los alerones del recto. Luego se coloca una prótesis en forma de “T” que se fija en la línea media en los elevadores, que fueron puestos a tensión con una plicatura desde la unión anorrectal al ligamento sacrococcígeo. La parte transversal de la “T” rodea la cara posterior del recto dejando libre la cara anterior. La parte vertical de la “T” se coloca sin fijación en la concavidad sacra.¹⁸

- **Operación de Ripstein o fijación anterior**

Cirugía descrita por Ripstein CB de Florida, Estados Unidos en el año 1965 fue uno de los procedimientos con mayor impacto en el tratamiento del prolapso rectal en esos años.^{19, 20}

La técnica de Ripstein y Lanter de 1952, está basada en la teoría fisiopatológica de la intususcepción del recto cuando el mismo pierde su fijación a la curvatura

del sacro, considerando que los desordenes del piso pelviano son secundarios a la intususcepción. Refieren que la recuperación de la curvatura rectal fijándolo al sacro, es la maniobra fundamental y sostienen que no es necesario reparar el piso de la pelvis.

Inicialmente se utilizó Fascia Lata para la fijación del recto. Luego con la intención de evitar otra incisión utilizaron otros materiales.²¹

En la descripción original de la operación se movilizaba el recto totalmente, se resecaba el fondo de saco rectovaginal y se realizaba la sutura de los músculos elevadores en el plano anterior rectal, exactamente como lo describieran oportunamente Roscoe- Graham.

Ripstein CB además incluye la reparación anterior de los elevadores con una capa de fascia lata, además de sostener el peritoneo pélvico y mantener fijado el recto contra el sacro.^{22, 23, 24}

Desde la base de la vejiga o desde el cuello uterino y desde los bordes exteriores de los músculos elevadores, las ramas del injerto pasan a cada lado del recto cruzándolas por detrás fijándolas al tejido presacro.

Posteriormente Ripstein CB modificó su técnica original, utilizando como medio de fijación una malla de Teflón de 5 cm de ancho, colocándola en forma circunferencial por la cara anterior del recto y fijándola al sacro en ambos extremos. Cabe mencionar que el piso de la pelvis quedaba intacto. Las dificultades técnicas por la pelvis estrecha especialmente en hombres, motivó que la malla se fijara en el promontorio.²² (Figura 1)

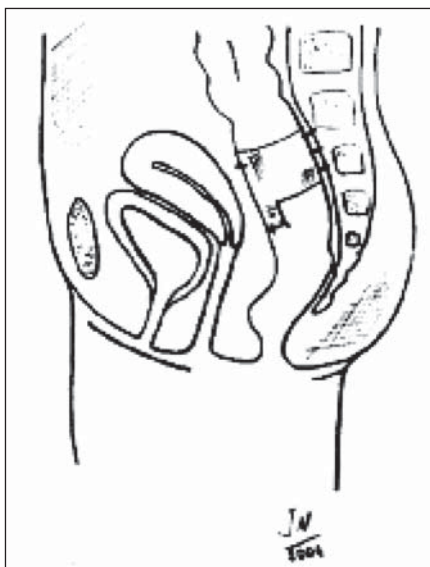


Figura 1. Esquema de la colocación de la malla fijada al periostio sacro y abrazando el recto. (Tomado de Galindo F. Cirugía Digestiva)⁹⁵

Luego se utilizaron otros materiales de sutura para la fijación del recto a la cavidad sacra (Polipropileno, Marlex o un parche de Gore Tex).

El recto era lo suficientemente movilizado hasta el plano de los elevadores y el espacio retrorectal no debía ser mayor de 1 a 2 cm para disminuir al mínimo la constipación, como ocurriría si éste espacio fuera más amplio.¹²

Se debe tener presente:

- Reubicar el recto en la concavidad del sacro con una tracción sostenida para disminuir la posibilidad de recidivas.
- Rodear el recto con la malla de polipropileno de 5 cm de ancho.
- Fijar los extremos de la misma con puntos a la fascia presacra, pudiendo penetrar en el periostio, a 5 cm por debajo del promontorio y a 1 cm aproximadamente de la línea media.
- Evitar lesionar los vasos presacros.
- Prescindir tomar la totalidad de la pared rectal.
- Evitar las lesiones neurovasculares.

Con el advenimiento de la tecnología es factible hoy en día utilizar agrafes metálicos para fijar la malla, con el beneficio de acortar el tiempo quirúrgico y minimizar el riesgo de lesión vascular.

Ripstein CB refiere que sobre 289 pacientes la morbilidad fue mínima, una muerte causada por tromboembolismo pulmonar y solo en el 3 % de los pacientes realizó resección del sigmoides redundante.²³

El índice de recurrencia con esta técnica varía del 0% al 13% con una media de 5%, según las diferentes series, con una mortalidad 0 - 2,8%. (Tabla 2)

En una clásica e histórica revisión realizada por Gordon PH y Hoexter B entre miembros de la Asociación Americana de Cirujanos de Colon y Recto (ASCRS), en 1978, se registraron 1111 intervenciones realizadas por 129 cirujanos. De ellas, 183 complicaciones estaban relacionadas con la banda y consistían

Tabla 2. Resultados de complicaciones y recurrencias con la técnica de Ripstein

Recurrencias	26	2,3 %
Complicaciones	183	16,6 %
Impactación fecal	74	6,7%
Hemorragia presacra	29	2,6%
Estructura	20	1,8%
Absceso pélvico	17	1,5%
Obstrucción intestino delgado	15	1,4%
Impotencia	9	0,8%
Fístula	4	0,4%

Tabla 3. Resultados recidivas y mortalidad Técnica de Ripstein

AUTORES	Año	Pacientes	Recidivas	Mortalidad
Ripstein- Lanter ²⁴	1963	45	1 (2%)	
Gordon-Hoexter ²¹	1978	1111	26 (2,3%)	
Failes ²⁶	1979	53	3 (5,7%)	
Keighley ²⁷	1983	100	4 (4%)	
Loygue ²⁸	1984	257	15 (5,6%)	
Holmstrom ²⁹	1886	108	4 (3,7%)	0,6%
Roberts ³⁰	1988	135	13 (9,6%)	
Tjandra ³¹	1994	142	13(9,1%)	0,7%
Schultz ³²	2000	69	2%	0
Bugallo ³³	2002	13	(0%)	

en impactación fecal en 74 casos (6.7%) y estenosis en 20 (1,8%). En ese momento la fijación se realizaba en forma circular alrededor del recto. Si se la colocaba ajustadamente o en forma exagerada se producía la estenosis con la consecuente obstrucción.^{21 25} (Tabla 3)

Respecto a las complicaciones de esta técnica, podemos decir que de las inherentes a la malla, la más significativa es la estenosis.

La corrección tardía de la misma, secundaria a la fibrosis generada, dependerá del momento en que se produzca y que ésta sea realmente sintomática.

En su fase inicial, la sección de la misma por su cara anterior, puede ser técnicamente dificultosa y así cabe la posibilidad de lesionar el recto debido a la firme fusión generada con la pared del órgano. Por esta razón, la extracción de la prótesis se debe realizar lateralmente.³⁴

También en casos extremos, puede ser necesario realizar una resección anterior cuando la fibrosis es muy firme y crónica.³⁵

La prevención de esta complicación es la colocación adecuada de la malla. Debido a los resultados conflictivos de constipación, el propio Ripstein CB junto a McMahan JD modifican la técnica, fijando el recto al sacro por su cara posterior y reemplazando por una prótesis de Gore-Tex (malla absorbible), dejando de esta forma la cara anterior del recto libre.

Efectuar una rectosigmoidoscopia rígida intraoperatoria, es una maniobra que puede ayudar a evaluar la luz rectal y así evitar esta severa complicación.

Esta modificación redujo la impactación y la estenosis. No reportan recurrencias en su serie de 23 pacientes, con una mínima morbilidad.³⁶

Como exponente de las complicaciones de toda cirugía pelviana destacamos la hemorragia presacra, que tiene una incidencia que varía del 0% – 8%. Ocurre

frecuentemente en las rectopexias y ponen en peligro la vida del paciente. Esta complicación se debe a la lesión del plexo venoso presacro.

En ocasiones, el sangrado importante se da por lesión de las venas basivertebrales que emergen directamente desde el hueso. Estas venas están comunicadas con el sistema venoso vertebral interno carente de válvulas y a su vez se comunican con la vena cava inferior.³⁵

Se han intentado y descrito diferentes procedimientos para controlar esta hemorragia. Mencionamos la colocación y compresión local con apósitos, la utilización de tachuelas o clips de titanio, el taponamiento con “silastic”, la aposición de un fragmento de músculo, efectuándose una coagulación indirecta a través del mismo. Compresión manual, electrocauterio, chinches metálicas, clips, esponjas hemostáticas (Surgicel, Ethicon, Neuchatel, Switzerland, solas o cubiertas por mallas de poliglactina, tacker de cirugía laparoscópica, implantes musculares de recto anterior solo o sobre los que se usa el electrocauterio, polipropileno en forma de cigarrillo al que se le puede interponer epiplón encima para evitar adherencias con el recto, epiplón, argón, cera de Horsley sola o previo escoplado del hueso a la altura del orificio sangrante, balón de Sengstaken-Blackemore, implantes o expansores mamarios extraídos por contraabertura, esponja hemostática pegada con cianocrylate, porción intestinal aislada, taponamiento con gasas húmedas (packing), gasas húmedas en el interior de guantes quirúrgicos, ligadura de la arteria hipogástrica sin efecto sobre la alta presión hidrostática del sistema venoso y la isquemia consiguiente de la zona irrigada, la ligadura de la vena ilíaca interna con obstrucción del sistema de drenaje obturador, glúteo y pélvico con lo que se logra aumentar la rémora y exanguinación del paciente, como vemos el ingenio y los descubrimientos intentan solucionar este grave problema, que ninguno de ellos será mejor que evitar esta lesión ingresando en el plano correcto.³⁷

Si se colocan puntos que involucren toda la pared rectal o la malla erosiona el recto asociado a una isquemia, se producirá una fistula que es otra complicación tardía.

Se debería al aumento de presión en el sector de la malla durante el pasaje de las heces. Si el motivo de la fistula fuese el mencionado se debe remover la malla, realizar el cierre de la fistula y confeccionar una colostomía temporal. Dicha complicación se evita colocando la malla lo suficientemente libre.²¹

Otra complicación menos frecuente es la erosión de la malla en la vejiga, cuya consecuencia será una fistula rectovesical.²¹

Con respecto a la constipación secundaria al empleo de esta técnica, Selvagi en un estudio comparativo con 20 pacientes (rectopexia con Marlex) concluye que la división de los ligamentos laterales tiene mayor incidencia de constipación, en relación a aquellos en que se los ha conservado.²¹

Roberts PL y cols. en un trabajo de 1988, analizaron 135 pacientes tratados durante 22 años en la Lahey Clinic. Refieren un 52% de complicaciones, siendo la más significativa la hemorragia presacra que ocurrió en el 8% de los casos. La recurrencia fue del 10%, siendo tres veces más frecuente en el hombre. Atribuyeron este fenómeno a la movilización insuficiente del recto en la pelvis masculina.³⁸

Dolk A y cols. observaron que sobre 18 pacientes, 13 presentaron constipación severa luego de la rectopexia. Posteriormente revelaron que éstos tenían previamente un tiempo de tránsito colónico lento, sugiriendo que los estudios preoperatorios podrían identificar a este grupo de pacientes.³⁹

En un reciente meta-análisis, Madiba y cols. revelan que la mortalidad ocurre entre el 0 y el 2,8% y la recurrencia entre el 0 y el 13%. Refieren que hay una tendencia a la mejoría clínica de la incontinencia y una respuesta ambigua respecto a la constipación.¹⁰

Opinión de los autores

Coincidimos con el fundamento ya expuesto por Wells, respecto que una alternativa es colocar la malla por detrás del recto, dejando así libre su cara anterior y de esta manera poder reducir las impactaciones en la mitad de los casos.

Operación de Wells o fijación posterior

Wells C de Liverpool, basado en un trabajo experimental que Schofiel había realizado en la Mayo Clinic en hernioplastias, utilizando alcohol de polivinilo

(Ivalon®), observo que este elemento se incorporaba a los tejidos estimulando una marcada reacción fibrótica como respuesta. De acuerdo a estos resultados y para evitar la obstrucción del recto que se producía con la operación de Ripstein, empleó el mismo material para generar esa reacción fibrosa y fijar el recto por su cara posterior a la curvatura del sacro.⁴⁰

Esta técnica fue utilizada frecuentemente en el Reino Unido y el resto de Europa, no así en EEUU ya que no fue aceptada para este uso.¹²

Kuijpers JHC y de Morree H consideran que esta opción corrige la disfunción rectal, sin crear nuevos desordenes funcionales.¹⁶

La movilización es idéntica a la operación de Ripstein, siempre evitando dejar puntos que puedan ser origen de futuras complicaciones, que serían más significativas con este tipo de prótesis.

Lograda la movilización adecuada se fija la malla, originariamente Ivalon® a la concavidad del sacro, sujetándola a cada lado con puntos, a continuación las aletas sobrantes de la prótesis se suturan al recto por sus laterales, dejando la cara anterior completamente libre. (Figura 2)

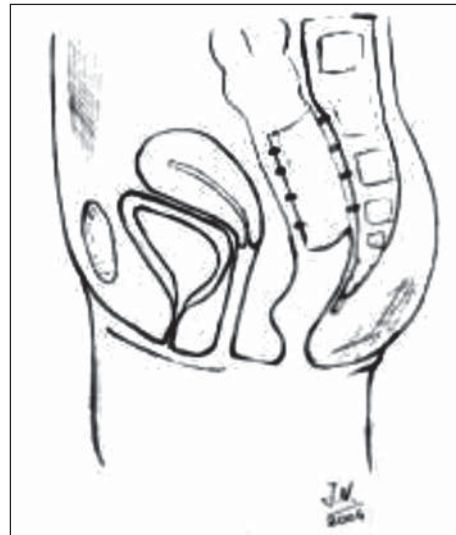


Figura 2. Operación de Wells: fijación posterior de la prótesis con puntos al sacro y los laterales del recto. (Tomado de Galindo F. Cirugía Digestiva)⁹⁵

Estudios defecográficos postoperatorios, revelaron una adecuada eliminación del bario y una adecuada fijación rectal, sin observarse estrechamientos.

Manm CV y Hoffmann C modifican esta técnica fijando la malla al recto pero no al sacro y los alerones rectales son fijados al sacro.²¹

La impactación fecal y la estenosis se presentan con una frecuencia del 3,8 y 1,7% respectivamente, producto de la densa reacción fibrosa.

La recurrencia oscila en el 3%, si bien existe un trabajo que refiere una recurrencia mayor del 20% que se manifestó hasta los 9 años de colocada la prótesis.^{12, 41}

El prolapso mucoso ocurre en el 8,6% y la mitad responde a inyecciones con fenol en aceite de almendras.²¹

La mortalidad por sépsis es descripta en el 1-2%. La mejoría de la continencia llega hasta el 40% de los pacientes operados, pero los resultados en cuanto a la constipación no son contundentes.^{10, 12}

En un trabajo prospectivo randomizado entre Ivalon®/pexia y sutura y rectopexia, con una media de seguimiento de 47 meses, el prolapso recurrió en el 3% de los casos en cada una de las ramas, el 22% sufrió incontinencia y el 40% reveló constipación siendo equivalentes en ambos brazos del estudio. No obstante la morbilidad fue algo mayor en el brazo en que se uso Ivalón con un 19%, resultados que llevaron a Noovel JR a la conclusión de tener que abandonar el método con la utilización del Ivalon®.⁴²

Otros autores han comparado los resultados utilizando mallas absorbibles vs. no absorbibles, siendo los mismos similares para ambos grupos.⁴³

En 1996, Athanasidis S y cols. analizaron la incidencia de infección al comparar el uso de prótesis sintéticas en pacientes con resección colónica sincrónica y sin resección. Tres tipos de materiales fueron utilizados Ivalon®, malla de polyglactina y Gore-Tex.

En el grupo con resección de colon hubo 2 pacientes que presentaron sepsis pelviana (3,7%) en el grupo

Ivalon®; 1 con infección abdominal en el grupo de polyglactina y ninguno en el del Gore-tex. En el grupo sin resección (77 pacientes) 2 tuvieron infección cuando se uso Ivalon® (3%) y ninguno en el resto de los grupos. Luego de un seguimiento de hasta 120 meses la tasa de recurrencia fue del 1,9% (3 pacientes) con una mortalidad del 0,4%. 44 (Tabla 4).

Para Lechaux, la fijación se realiza al piso de la pelvis con una prótesis de poliéster en forma de "T". 18

Muchos cirujanos, han dejado de utilizar la esponja de Ivalon® como material protésico, por su mala resistencia a las infecciones y la dificultad para su remoción. En caso de que esta se produzca requiere la extracción de la esponja y la consecuente reparación del prolapso con una resección anterior. En los casos en que accidentalmente se produzca una punción del recto, esta técnica debe ser abandonada. Existen casos en que la esponja erosionó el recto y la misma se extrajo por vía endoanal.³⁵

Kupfer CA y Goligher JC (1970) describen la sepsis secundaria a la esponja, en 4 casos en 35 pacientes.⁴⁵ También, en 1972, Penfold JC y Hawley PR describen esta situación.⁴⁶

La colocación de la malla, en casos sin resección intestinal, es una alternativa válida, dado los bajos índices de sépsis y mortalidad. Dada la predisposición a la infección por parte del implante, se recomienda colocar un drenaje en el espacio presacro. En los casos en que se realiza una anastomosis sincrónica el riesgo de infección se ve aumentado.⁴³ (Tabla 4)

Las complicaciones son similares a la operación de Ripstein, pero la impactación fecal y la estenosis están francamente minimizadas debido a que la cara anterior del recto no está incluida en la malla.²¹

Shafik en 1996, refiere que controlaron la incontinencia en 7 de 13 pacientes, descomprimiendo los pudendos en los casos operados con esponja de Ivalon®.²

Douard presenta con esta técnica el 0% de recidiva luego de un seguimiento promedio de 28 meses, en 31 pacientes.

La incontinencia se vio mejorada en el 96% de los pacientes, al ser objetivada por el score de incontinencia de Jorge y Wexner, mientras que hubo un aumento no significativo en la dificultad evacuatoria.⁵⁶ Otro autores utilizan otro tipo de mallas, como Marlex® o Vicryl®.

Operación de Espeche

En nuestro medio, Espeche AN describió su propia técnica con buenos resultados anatómicos y funcionales. Movilizaba el recto conservando los alerones

Tabla 4. Recidivas pacientes tratados con esponja de Ivalon®.

AUTORES	Año	Pacientes	Recidivas
Morgan 47	1972	150	3 (2%)
Penfold- Hawley 46	1972	101	3 (3,2%)
Boulos 48	1984	25	5(20%)
Mann-Hoffmann 49	1988	59	6 (10%)
Sayfan 50	1990	16	0
Luukkonen 51	1992	15	0
Novel 42	1994	31	1 (3.2%)
Yakut 52	1998	48	0%
Aitola 53	1999	96	6%
Marceau 54	2005	28	2 (7%)
Portier 55	2006	73	3(4%)
Douard 56	2003	31	0
Boccasanta 57	1999 Lap	10	0
Benoist58	2001 Lap	14	0

y suturando en sendas caras laterales dos bandas de teflón de 10-12 cm por 1-2 cm de ancho, y por el otro extremo fijaba las mismas al promontorio manteniendo la tracción sostenida del recto.^{59 60} (Figura 3) (Figura 4) (Figura 5)

Posteriormente, incorporó otra banda de teflón al tendón aponeurótico del psoas iliaco y a la pared anterior del recto. La maniobra se repetía en ambos lados.⁶⁰

Vadra J, también obtuvo buenos resultados. Empleó una banda en forma de “Y” fijada al recto por sus ramas laterales y por la rama única al promontorio. Los materiales utilizados por este autor han sido varios: piel, polipropileno, ácido poliglicólico y dacron, resultando el grado de recidivas del 2.5%.⁶¹

Existen otras formas de suspensión que no han tenido un rol significativo en el tratamiento del prolapso de recto.



Figura 3. Dr Amadeo N. Espeche

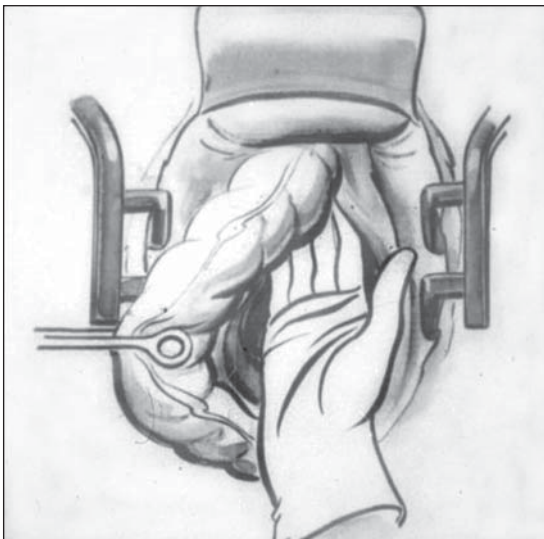


Figura 4. Dibujo original Dr Amadeo N. Espeche

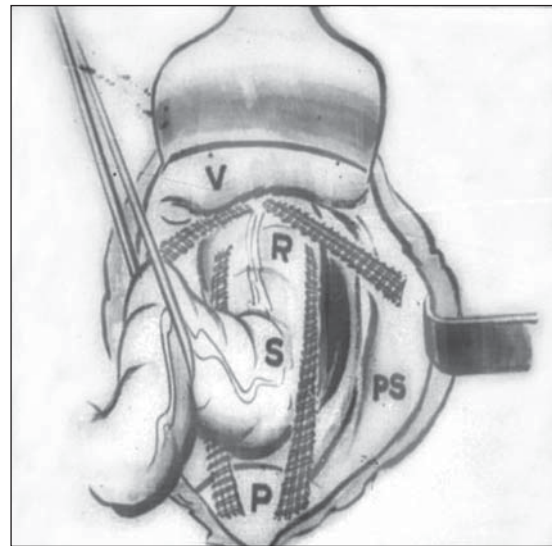


Figura 5. Dibujo original Dr Amadeo N. Espeche. Tomado de Espeche, A.N. Tratamiento del Prolapso rectal. Plástica con teflón. Bol. Soc. Argent de Ciruj 1964;18: 526-29.

Yoshioka K en 1989, muestra los resultados sobre 165 pacientes utilizando una malla de polipropileno para la rectopexia posterior.⁶²

En el 2000, Bakshi G y cols. describieron una rectopexia posterior modificada con una malla de polipropileno. En ésta, se evita una gran movilización del recto y la división de los alerones del recto.⁶³

En 2002 Basse L y cols. describieron una serie de 31 pacientes con rectopexia sin resección de sigmoides y con colocación de malla de polipropileno. Redujeron la estadía hospitalaria a 3 días con una rehabilitación multimodal, que incluyó analgesia epidural y autocontrol del dolor, temprana alimentación, movilización y planificación de alta a los 2 días.⁶⁴

En el 2005, Di Giorgio A y cols. describieron el uso del gran delantal de los epiplones como elemento para la rectopexia y así poder reconstruir el ángulo anorrectal. De esta forma se evita utilizar elementos extraños con aceptables resultados funcionales, infecciones o recurrencias.^{2, 65}

Rectopexia sin material protésico

En 1919 Kummell H, describe un procedimiento, en que el recto es ascendido y se fija al ligamento anterior del promontorio.

Weinstein S D en 1932, realiza una modificación al procedimiento de Kümmell, en el cual el recto primero es liberado de la excavación del sacro, para luego fijarlo al promontorio.

Pemberton y col, en 1939, moviliza el recto hasta el cóccix, luego es elevado y suturado a la pared ab-

dominal y a órganos abdominales. Argumentan que se crea una reacción fibrosa que rellena la cavidad entre el recto y el sacro.

Bacon H F en 1949, una vez movilizado el recto por sus caras anterior y posterior, fija los ligamentos laterales a la fascia de Denonvilliers o endopélvica, mientras que el sigmoides es fijado al psoas.²

En el 2001, Nelson R y cols. solo realizan la movilización sin seccionar los alerones del recto y emplean puntos de seda u otro material atados al tejido areolar, con la intención de producir una reacción fibrosa. Sobre 13 pacientes, refieren 2 recidivas.^{2, 66}

El argumento se basa en que el uso de material protésico es innecesario e incluso favorecería las infecciones pelvianas, sobre todo si a la "pexia" se le agrega una resección sigmoidea. Por tal motivo, diferentes experiencias se realizaron con la sutura directa de los ligamentos laterales del recto a la fascia presacra.

En 1959 Cutait D describe esta forma de pexia. El principio se basa en que luego de la movilización, el recto se fija con puntos absorbibles a la fascia del sacro, mientras está sujeto se garantiza la fijación definitiva por el proceso de fibrosis.⁶⁷

La recurrencia fue descripta en 0-3% para la mayoría de los trabajos en series que incluían más de 10 pacientes, excepto uno con una recurrencia del 27%.^{10, 68}

Briel JW y cols. en 24 pacientes a los que les realizaron rectopexia con sutura, refieren que la mejoría de la incontinencia en mujeres no fue tan significativa, atribuyéndolo a una lesión esfinteriana oculta. Por este motivo ante la sospecha de lesiones esfinterianas, es recomendable realizar una ecografía transrectal preoperatoria.⁶⁹

Esta técnica fue modificada por Loygue J, quien fijó el recto al ligamento longitudinal del promontorio utilizando nylon. Sobre 257 pacientes, refiere 2 muertes en el postoperatorio y solo una recurrencia 4,3%.¹³

Se ha demostrado una mejoría respecto a los síntomas de la incontinencia, siendo aún controversiales los resultados respecto a la constipación.¹²

Posiblemente, la simplicidad de este procedimiento permitió que la cirugía laparoscópica haya ganado un rol importante.⁷⁰

Es así que en diferentes series abordadas por laparoscopia, el índice de recidivas fue del 2%.

Novel JR y cols. realizan un trabajo randomizado y prospectivo, en el que comparan esta técnica con la pexia con Ivalon®. Tras un seguimiento de 47 meses las tasas de recurrencias fueron de un caso en cada grupo, por lo que estimamos que ante iguales resultados, se

sugiere evitar la malla de Ivalon® para disminuir el riesgo de infección.⁴² (Tabla 5)

Tabla 5. Resultados rectopexia con sutura

AUTORES	Año	Pacientes	Recidivas
Kirkmam ⁷¹	1975	30	1 (3,7%)
Blatchford ⁷²	1989	42	1 (2%)
McKee ⁷³	1992	8	0
Novel ⁴²	1994	32	1 (3,1%)
Kellokumpu ⁷⁴	2000 LAP	17	2%
Heah ⁷⁵	2000 LAP	25	NS
Benoist ⁷⁶	2001LAP	18	NS

Resección anterior sin fijación

En 1951 Stabins SJ reseca el sigmoides redundante conservando la arteria hemorroidal superior y realizando una anastomosis termino-terminal. En esta opción de tratamiento del prolapso se resecan el sigmoides y/o el recto redundante.²

Muir E G en 1955, considera que la resección del sigmoides redundante debe ser solo lo necesario y que permita una anastomosis sin tensión.² La razón de ello, es la densa reacción fibrosa en el nivel de otras resecciones anteriores.⁴³

Una descripción histórica de 1970, demuestra una mortalidad del 4% con una recurrencia del 4% en 28 pacientes.⁷⁷

Schlinkert y cols. en 1985, describen una mortalidad del 1%, un índice de recurrencia del 9% y un 50% de mejoría de la constipación. La anastomosis puede quedar alta o baja, teniendo más complicaciones las que quedan en el sector extraperitoneal.⁷⁸

En esta técnica se realiza la resección del intestino redundante, previa movilización rectal y conservando los ligamentos laterales. El fundamento está basado en la adherencia fibrótica de la anastomosis al sacro.¹² Otra ventaja al resecar el sigmoides es evitar la posibilidad de una torsión o vólvulo, esta maniobra logra un colon izquierdo fijo al ligamento frenocólico y con poca motilidad, además mejoraría la constipación en un grupo considerable de pacientes.¹⁰

Ciocco WC y Brown AC en su trabajo de 1993 sobre 41 pacientes a los que se les realizó una resección anterior, concluyen que con esta técnica se evita un cuerpo extraño y la suspensión del recto. Obtuvieron buenos resultados en cuanto a recurrencia y complicaciones a largo plazo. En los casos que se asocien

otras patologías como una enfermedad diverticular, sigmoides redundante, constipación severa o riesgo de vólculo, la resección anterior es la opción más adecuada, con 7% de recidivas, una morbilidad del 15% pero no causada por filtraciones de la anastomosis.⁷⁹

Bergamaschi R sugiere conservar la arteria hemorroidal superior, sin necesidad de dividir el mesorrecto en la unión rectosigmoidea y de esta manera reducir los riesgos de complicaciones anastomóticas. Si bien la movilización debe efectuarse hasta el nivel de los ligamentos laterales, la anastomosis se realiza a la altura del promontorio sacro.

Es este un procedimiento que puede ser perfectamente realizado por laparoscopia, habiendo ya reportes que muestran los beneficios de esta técnica sobre la cirugía convencional.⁸⁰

La incidencia de recurrencia oscila según los autores consultados entre el 2-9% con una media del 6%. La resección sigmoidea sola, no ha sido aceptada universalmente y los estudios se remontan a la década del '80.⁴³

Resección Sigmoidea con fijación sacra

Frykman HM y Golberg SM en 1955, describieron 8 pacientes a los que por medio de una laparotomía elevaron y fijaron el recto, reparando el piso de la pelvis y resecano el sigmoidees con una anastomosis termino-terminal.² En ésta operación los alerones son conservados y suturados al periostio del sacro, además se realiza el cierre del fondo de saco en un sitio alto. Es una modificación de la operación de Pemberton-Stalker, sobre la teoría que la fijación rectal supeditada exclusivamente a las adherencias es impredecible.

Inicialmente el objetivo de esta técnica era mantener un colon descendente fijo a la flexura esplénica, sin embargo, se comprobó que ésta no es la mayor virtud del procedimiento sino la mejoría de la constipación que fue corroborada en diferentes estudios.^{43, 85}

La ventaja de este procedimiento es que agrega la sigmoidectomía a la rectopexia y combina la movilización del recto con la resección del sigmoidees y la fijación.

Se menciona como desventaja, la que implica una anastomosis con potenciales fugas.

La resección del colon redundante es el paso más importante para los autores. Basa este concepto en que la longitud del colon es el único factor pasible de controlar y que fijando el mismo en forma alta se evitaría la recurrencia.²¹

Watts JD y Rotenberger DA en su serie de 138 pacientes lograron tener un seguimiento de 6 meses a

30 años, observaron 2,9% de complicaciones anastomóticas y 2 recurrencias. Concluyendo que esta técnica no solo fue exitosa en el tratamiento del prolapso sino también en la mejoría de la función intestinal.⁸⁶

La técnica básica consta de 4 pasos: movilización del recto, elevación y fijación de los alerones al periostio del sacro, sutura de la fascia endopélvica obliterando el fondo de Saco de Douglas y resección de sigmoidees con anastomosis termino-terminal.⁸⁷

La constipación mejora en la mayoría de los pacientes, posiblemente por la resección del sigmoidees y la continencia se ve también beneficiada.¹⁰

Corman M en 117 pacientes intervenidos, con resección anterior sin fijación, solo tuvo 2 recurrencias y considera que el riesgo de injuria es mayor al agregar este último gesto quirúrgico.⁸³

La incidencia de recidivas es relativamente baja (0-2%). Pocos estudios describen la resección asociada a rectopexia posterior. Sí, son frecuentes los análisis en que asocian resección y rectopexia. La mortalidad llega hasta el 6,7% y los índices de recurrencia al 5%.⁴³ (Tabla 6)

Tabla 6. Recidivas resección sigmoidea y rectopexia

AUTORES	Año	Pacientes	Recidivas
Frykman ⁸⁷	1955	8	0
Watts ⁸⁶	1985	102	2 (1,9%)
McKee ⁸⁸	1992	9	0
Tjandra ³¹	1993	18	-
Denn ⁸⁹	1994	10	0% *
Lehur ⁹⁰	1996	17	0
Johnson ⁹¹	2007	15 lap/ 5 abierta	1

* Completo ** Mucosa

Existen otras formas de rectopexia y resección menos conocidas, mencionaremos la descrita por Ferguson EF y Houston CH en 1981, que utiliza el epiplón mayor como elemento de fijación.⁹²

En el 2001 Lechoux JP describe la sigmoidectomía y la rectopexia utilizando una malla en "T" de poliéster multifilamento sin preparación colónica. Refiere no tener recurrencia ni complicaciones sépticas.^{18, 93}

Procedimientos Miniinvasivos

Procedimientos laparoscópicos

Berman JR, de Brunswick Georgia en 1992, realizó la primera rectopexia laparoscópica usando una malla sintética. El recto es movilizado tanto anterior

como posteriormente y es fijado con una malla al promontorio.⁹⁴

Siguiendo los principios de la cirugía del prolapso por esta vía se pueden realizar: las movilizaciones recales, las pexias con y sin resección intestinal.⁴³

Esta vía de abordaje beneficia a los pacientes con la reducción del trauma quirúrgico, corta estadía hospitalaria, disminución del dolor postoperatorio, rápido retorno laboral y resultados cosméticos favorables.⁹⁵

Sin embargo no está exenta de complicaciones que incluyen: hemorragia, lesión del uréter, obstrucción intestinal, dehiscencia anastomótica, injuria de los nervios y lesión vascular. Además se agregan complicaciones que no ocurren en la cirugía abierta, como la lesión de los nervios del plexo braquial debido a los cambios posicionales.

Distintos autores se han ocupado con interés acerca de esta vía de abordaje. Muchos reportes incluyen un meta-análisis que la compara con la cirugía abierta. La cirugía se alarga aproximadamente en 1 hora, la estadía hospitalaria se acorta y las recurrencias y las complicaciones son similares.

Ashari LH y cols. con un seguimiento a 10 años, tuvieron una recurrencia del 2, 5% en 117 pacientes tratados con rectopexia laparoscópica. La morbimortalidad fue del 9 y 0,8% respectivamente.⁹⁶

Kariv Y y cols. de la Cleveland Clinic reportaron una recurrencia del 9,7% en el grupo tratado por laparoscopia, mientras que en el grupo abierto fue del 4,7% pero sin significancia estadística. Refieren una disminución de la estadía hospitalaria.⁹⁷

Mencionamos el trabajo de Byrne CM y cols. del 2008, sobre 126 pacientes intervenidos por laparoscopia, 46 en forma abierta y 21 con resección y rectopexia.

En el grupo laparoscópico tuvieron 5 recidivas totales (4%), que requirieron nueva cirugía; 7 requirieron cirugía por alguna otra necesidad (5,5%) y en 7 se realizó ligadura de prolapso mucoso (5,5%). La recurrencia actuarial a los 5 años fue del 6,9% y del 10,8% a los 10 años de seguimiento. Para la resección y rectopexia se traduce una recurrencia actuarial del 11,8% a los 5 años, mientras que en la cirugía abierta fue del 3,2%. Los autores concluyen que este abordaje tiene buenos resultados en cuanto a recurrencia y resultados funcionales.⁹⁸

Otro trabajo reciente, sobre 72 pacientes operados por vía laparoscópica y con pexia sin resección demostró una recurrencia de 9 pacientes (6%). La mayoría tuvo movilización posterior. Los autores concluyen que esta técnica es segura y efectiva.⁹⁹ (Tabla 7)

Tabla 7. Resultados de recidivas pexia sin resección

Autor	N pacientes	Recidiva
Bruch 1999 ¹⁰⁰	32	0%
Benoist 2001 ⁵⁸	18	0%
Zittel 2000 ¹⁰¹	29	4%
Dulucq 2007 ¹⁰²	77	0%
Solomon 2002 ¹⁰³	40 Randomizado	0/1 %
Yoon 2002 ¹⁰⁴	26	1%
Bocassanta 1999 ⁵⁷	10	0%
Kariv 2006 ⁹⁷	111	9.3% (NES)
Wilson 2011 ⁹⁹	72	9(6%)

Descripción de la Técnica

Posición del paciente: Se coloca en posición de Lloyd Davies y Trendelenburg. Los miembros inferiores deberán estar a la altura de la línea abdominal a fin de no entorpecer los movimientos del operador. (Figura 6)

Posición del equipo quirúrgico: El cirujano y el ayudante que maneja la cámara irán colocados del lado derecho del paciente, el ayudante del lado izquierdo. El monitor se coloca en el lado izquierdo a los pies del paciente. (Figura 7)

Ubicación de los trócares: el primer trocar de Hasson se ubica en posición sub-umbilical a través de una mini laparotomía longitudinal de 1,2 cm. Se realiza el neumoperitoneo hasta una presión de 12 mm Hg y bajo visión directa endoscópica se colocan los otros trócares de 10/12 mm en fosa iliaca izquierda, derecha e hipocondrio derecho.

Canales de trabajo: el cirujano utilizará los trócares subumbilical y el de la fosa iliaca derecha, la cámara

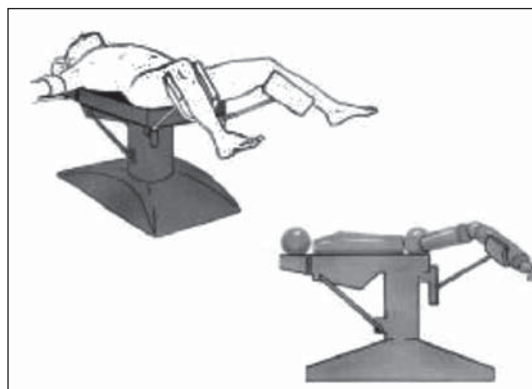


Figura 6. Posición del paciente en la camilla de operaciones (Tomado de Galindo F. Cirugía Digestiva)⁹⁵

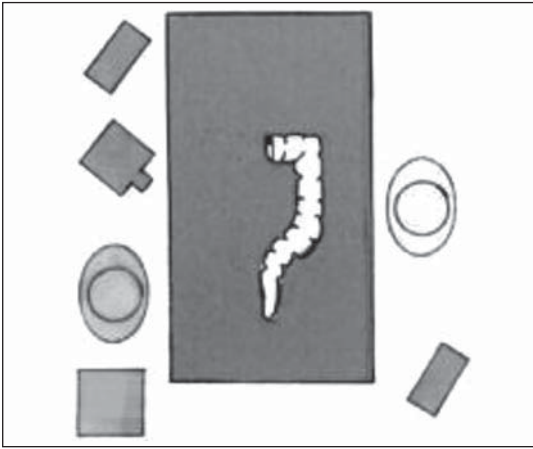

Figura 7. Posición del equipo quirúrgico. (Tomado de Galindo F. Cirugía Digestiva)⁹⁵

irá colocada en el hipocondrio derecho y el trocar de la fosa ilíaca izquierda será utilizado por el ayudante. (Figura 8)

La fijación rectal consistirá en:

- Movilización rectal anterior hasta el nivel de la vagina, posteriormente, el espacio presacro es disecado hasta la altura del coxis. Los ligamentos laterales y los nervios se conservarán intactos.
- Tracción del recto en forma firme y sostenida logrando una satisfactoria y completa reducción del prolapso.
- La fijación al presacro podrá efectuarse en forma directa con puntos de sutura que toman la pared rectal y la fascia presacra (difícil si no se tiene destreza laparoscópica y no se cuenta con un porta agujas que permita ejercer la suficiente fuerza de presión al pasar el punto en el presacro), o puede recurrirse a la utilización de materiales protésicos fijándolos con puntos de material no absorbible o con los clips metálicos



Figura 8. Ubicación de los trocáres. (Tomado de Galindo F. Cirugía Digestiva)⁹⁵

empleados en el tratamiento laparoscópico de las hernias.

- Puede comprobarse la indemnidad rectal por medio de una endoscopia intra operatoria.
- Finalizada la intervención, habiendo comprobado la reducción del prolapso, se procede a dejar salir el CO2 y cerrar las brechas de los trocáres.⁹⁵

La mortalidad de la rectopexia laparoscópica oscila entre el 0 y el 3%. Tiene una recurrencia que llega al 10% en las diferentes series.¹⁰

D' Hoore A y cols. en 2004 describen un procedimiento laparoscópico que evita la movilización posterior y lateral, realizando sólo la movilización anterior hasta el piso de la pelvis. Luego fijan el recto por medio de 2 tiras de malla al sacro y posteriormente la vagina es anclada a la malla sin tensión. Esto implicaría un nuevo enfoque en el tratamiento del prolapso de recto. Tiene una recurrencia menor al 5%, mejora la constipación en el 80%, y la incontinencia mejora en el 90%.¹⁰⁵ Esta movilización debe realizarse posterior a la Fascia de Denonvillier.³

Los resultados fueron abalados por otros autores cuyos fundamentos están referidos a ciertos beneficios como la corrección del piso de la pelvis descendido durante la evacuación, corrigiendo el compartimiento medio de la misma y reconstruyendo el tabique recto-vaginal.^{3, 106}

En el 2008, Slawik S y cols. sobre 80 pacientes en los que realizaron movilización ventral y promonto fijación, no tuvieron recidivas tras un seguimiento medio de 54 meses. La incontinencia mejoró en el 91% de los pacientes y la obstrucción defecatoria mejoró en el 80% de los pacientes que la padecían.¹⁰⁷

Recientemente Boons y cols. refieren que la movilización ventral por vía laparoscópica es una muy buena alternativa en la resolución del prolapso de recto, mejorando la constipación y evitando la constipación de "novo" en relación a la tradicional movilización posterior. También hacen énfasis en que el abordaje laparoscópico tiene los beneficios de la cirugía mini-invasiva, aún en los pacientes añosos en que se hubiera ofrecido un abordaje perineal por seguridad.¹⁰⁸

Basaron su análisis sobre 65 pacientes operados con movilización ventral por laparoscopia, solo tuvieron 1 (2%) recurrencia que fue tratada con un procedimiento de Delorme y 2 pacientes con prolapso mucoso tratados con ligaduras.

Mannaerts GH y Ruseler CH también concluyen que tiene ventajas anatómicas conservando la iner-

vación rectal y el levantamiento del compartimento anterior con bajos índices de recurrencias y de la constipación.¹⁰⁹

La opción de movilización anterior y rectopexia laparoscópica puede convertirse en la técnica de elección para solucionar el prolapso del recto.

Samaranayake CB y cols. sobre 12 trabajos no randomizados con 728 pacientes en los que se comparan 7 estudios con la técnica de Orr-Loygue (movilización rectal ventral y posterior) y 5 sólo con movilización ventral, concluyen que la disección ventral reduce la constipación y la incontinencia fecal con bajo índice de recurrencia. Evitando la movilización posterior, los nuevos episodios de constipación e incontinencia fecal se ven disminuidos en el postoperatorio.¹¹⁰

La recurrencia total fue del 0-15%, cruzando todos los estudios la incidencia cruda estimada del 3,4% (95% CI 2,0-4,8%). El prolapso mucoso fue descripto solo en 3 estudios. Con resultados similares a los de la cirugía abierta en cuanto a recurrencia, menor dolor, corta estadía hospitalaria, inclusive en pacientes añosos.¹⁰⁸

Cirugía robótica

Una nueva era se acerca: el abordaje del recto asistido por el robot.

En el 2004 Munz Y. y cols. describen la corrección del prolapso por cirugía robótica. Se trataron 6 pacientes con sistema da Vinci, sin morbimortalidad ni recurrencias entre los 3 y los 6 meses. Los autores concluyeron que la rectopexia asistida por cirugía robótica asistida es segura y parece reunir los estándares de la cirugía laparoscópica.¹¹¹

En 2005 Ayav A y cols. describieron 6 casos de prolapso rectal tratado por la técnica de Orr-Loygue (rectopexia con malla) o técnica de Frykman-Goldberg (resección-rectopexia) por el sistema robótico Da Vinci. Una resección rectopexia fue convertida por sangrado presacro durante la movilización de la cara posterior del recto. Un paciente presentó un desgarro durante la movilización rectal.

La lesión fue suturada robóticamente, se efectuó una colostomía temporaria que fue cerrada 6 meses después.¹¹²

Jeroen Heemskerk MD y cols. en 2007 presentan un trabajo comparativo de sus primeros 14 casos de rectopexia laparoscópica asistida por robótica, comparada con 19 pacientes operados por vía laparoscópica convencional en el mismo período.

Los autores concluyeron que si bien esta técnica es factible y sus resultados son buenos y sin complicacio-

nes, presenta un incremento en el tiempo quirúrgico y los costos.¹¹³

Hoog DE y cols. presentan su serie comparando cirugía abierta, laparoscópica y robótica concluyendo que luego de la movilización anterior del recto las recurrencias son mayores para el grupo laparoscópico y robótica.¹¹⁴

Otras variantes técnicas de rectopexia con prótesis

Rectopexia posterior al promontorio de Kuijpers

En esta técnica, recomendada si se desea obtener el mejor resultado anatómico y funcional, se realiza una disección lateral que preserve los alerones y una disección posterior hasta la punta del cóccix, sin disección anterior. La prótesis es una pieza de teflón de 7 x 15 cm en forma de T, cuya parte vertical se une al promontorio con tres puntos, y cuya parte transversal rodea la cara posterior del recto, suturada lo más bajo posible a la pared rectal por sus extremos, dejando libre una parte de la cara anterior. Según sus defensores, esta técnica permite corregir la invaginación y la disfunción del recto sin inducir nuevos desórdenes anatómicos o funcionales.¹⁶

Rectopexia anterior y posterior de Nicholls

La rectopexia de Nicholls RJ ha sido descripta para el tratamiento de la úlcera solitaria del recto sin prolapso exteriorizado.¹⁷

Duthie G y Costalat G la han aplicado al tratamiento del prolapso completo. La técnica asocia una rectopexia posterior presacro con prótesis y una rectopexia anterior con fijación a la pared rectal de una pieza protésica de 5 x 2 cm lo más bajo posible, por detrás de la vagina. Su interés parece radicar en la preservación de la función rectal.^{115,116}

Rectopexia abdominal ampliada de Mann y Hoffman

El objetivo de esta rectopexia es corregir el mayor número posible de anomalías anatómicas. La técnica incluye la disección completa del recto con sección de los alerones laterales, rectopexia al promontorio mediante sutura y al sacro mediante prótesis, reparación del tabique rectovaginal con sutura o prótesis, resección del fondo de saco de Douglas e histeropexia a la pared abdominal anterior. Esta hipercorrección eficaz desde el punto de vista anatómico, se asocia a una incidencia elevada de trastornos funcionales.⁴⁹

Esta técnica es original por el lugar de implantación de la prótesis en el piso pélvico, fijación posterior del

recto a la altura de la reflexión del peritoneo y por la asociación a una miorrafia de los elevadores.

Se trata de una estabilización corta que favorece la angulación anorrectal, asociada siempre por el autor a una resección sigmoidea. En esta técnica, se realiza una disección completa posterior, una disección anterior limitada a unos 2 o 3 cm, se preservan los alerones laterales y se implanta una prótesis de poliéster en forma de T.

Esta prótesis se fija en la línea mediana por puntos no reabsorbibles a los músculos elevadores, previamente puestos en tensión mediante plicatura desde la unión anorrectal hasta los ligamentos sacrococcígeos. La parte transversal de la T con un ancho de 7 cm, rodea la cara posterior del recto y se fija a la pared rectal por sus extremos, dejando libre la cara anterior. La parte vertical de la prótesis se coloca sin fijación en la concavidad del sacro favoreciendo así la rectopexia espontánea.

La miorrafia retroanal de los elevadores por vía abdominal utilizada en esta técnica, también ha sido empleada por otros autores. La miorrafia contribuye al resultado anatómico suprimiendo la diastasis y también parece tener un efecto beneficioso sobre la continencia.^{93, 117}

Peritonización y drenaje

Todas las técnicas de rectopexia que incluyen una disección anterior crean debido a la movilización y reposición del recto, una solución de continuidad del peritoneo pélvico cuya vertiente rectal asciende. La reposición del colon sigmoide puede sustituir una peritonización. En caso contrario, la continuidad peritoneal se restablece mediante sutura borde a borde que suprime el exceso de profundidad del fondo de saco de Douglas y hace inútil cualquier procedimiento de resección de la serosa.

Se coloca un drenaje aspirativo con un tubo de Redón en la concavidad sacra y se mantiene durante 48 horas.¹⁸

Procedimientos perineales

Hay dos técnicas descritas hace más de un siglo, la rectosigmoidectomía perineal por Mikulicz en 1889 y la resección mucosa por Delorme en 1900. Estas fueron olvidadas y luego recuperadas, debido a su fácil ejecución, se pueden realizar con anestesia regional y en pacientes de alto riesgo.¹⁸

Generalmente están reservados para pacientes que no pueden ser abordados por vía abdominal debido a un riesgo quirúrgico elevado. Se considera habitualmente como una segunda opción ya que el índice de recidivas es elevado en comparación con los procedimientos abdominales.

Las técnicas más comúnmente utilizadas son:

- **Rectosigmoidectomía perineal**

La resección del recto por vía perineal se remonta a 1882 y se le atribuye a Auffret la primera amputación y en 1989 Mikulicz describe la amputación perineal utilizando ligaduras elásticas, describiendo 6 casos tratados con esta técnica. Miles fue el comentarista, en 1920, de la esclerosis que propone Edwards.

Justamente es Miles quien presenta 33 casos operados por esta vía y propone el término de "rectosigmoidectomía."³⁷

- **Procedimiento de Altemeier**

En 1948 y en 1953 Dunphy JE y cols. describen una técnica combinada, es decir por vía abdominal y perineal. El tiempo perineal implica la amputación circular del recto, escisión del saco herniario y la sutura de los elevadores por delante del recto.^{118, 119}

El tiempo abdominal consiste en la movilización del recto, sutura de la fascia transversalis, cierre del saco herniario, cierre del Douglas y la fijación del colon pélvico a la pelvis.

Como una modificación del tiempo perineal de esta técnica, surge en el año 1950 el procedimiento de Altemeier conocida como rectosigmoidectomía.² (Figura 9)

Este procedimiento, involucra la resección de todas las paredes del recto y si es posible parte del sigmoides. Tiene una mortalidad baja que llega al 5%.⁴³

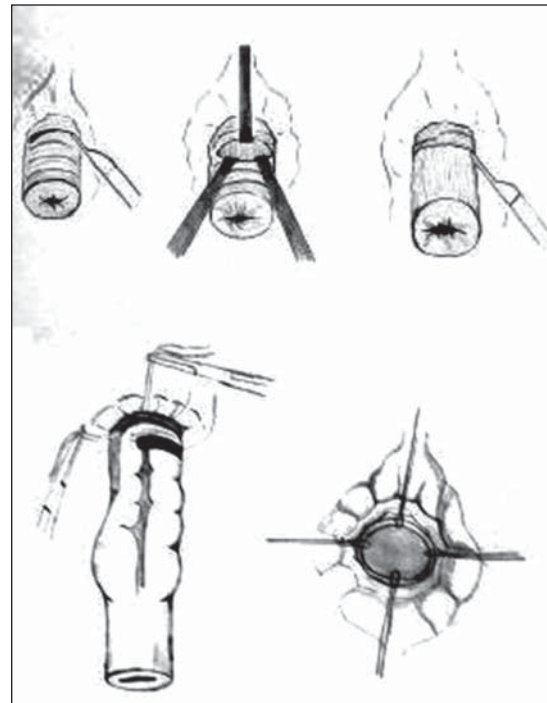


Figura 9. Rectosigmoidectomía perineal (operación de Altemeier). (Tomado de Galindo F. Cirugía Digestiva)⁹⁵

Fue popularizada después de 1971 cuando William Altemeier reportó 3 recurrencias con un seguimiento de 19 años en 106 pacientes. Las recurrencias en la literatura oscilan entre el 16-30%.¹²

El paciente generalmente es colocado en posición de litotomía, pero hay otras alternativas descriptas (decúbito lateral izquierdo y en decúbito ventral o posición de navaja sevillana). Puede efectuarse con anestesia regional o local. La modificación de la técnica original consiste en corregir el defecto del diafragma pelviano con ligadura alta del Fondo de saco de Douglas y aproximación anterior del elevador.³⁷

Kimmins MH reportó su experiencia con un procedimiento que no requirió internación, el 62% de sus pacientes retornaron a su casa el mismo día de la operación.¹²⁰

Es un procedimiento con muy baja mortalidad (entre el 0 y 5%) y una tasa de recurrencias del 0 al 16%.¹⁰

Las complicaciones son poco frecuentes, menos del 12% entre las cuales mencionamos: dehiscencias anastomóticas debido a tensión y mala irrigación. También sangrado en la línea de sutura.^{95, 121}

A diferencia de los procedimientos abdominales, no está asociado a complicaciones en la esfera sexual.¹²¹

Una vez ubicado el paciente en la posición elegida se prolapsa el recto lo máximo posible. Se localiza la línea dentada y se realiza una incisión circunferencial 2 cm proximalmente a la misma. Esto divide al recto, quedando por un lado el conducto anal evertido, que se repara con puntos de tracción en los cuatro cuadrantes, y por otro lado, el cilindro rectal y sigmoideo que se exterioriza a través del ano ejerciendo la tracción del mismo con el fin de ligar los vasos del mesocolon a medida que se exteriorizan.⁹⁵

Otra maniobra que resulta de utilidad es colocar la cámara del laparoscopio introducida en el espacio que queda entre la división rectal y mediante la colocación de clips de laparoscopia se ligan y seccionan los vasos. Esto se debe completar cuando palpatoriamente se observa cierto grado de tensión en el sigmoideo y no se puede continuar con su exteriorización. Es el momento de seccionar el sigmoideo y realizar la anastomosis.⁹⁵

Una movilización y resección posiblemente insuficiente, será la causa de las recidivas.¹⁰

Previamente a este último paso se puede realizar el reparo de los elevadores que en los pacientes con incontinencia es lo más recomendable.

En el trabajo de Williams JG en los pacientes en que no se les efectuó la plástica de los elevadores la continencia mejoró en el 26%. Mientras en los que sí

se realizó la plástica, la continencia se vio mejorada en el 64%.¹²²

Prasad ML y cols. en una serie pequeña de 25 pacientes con prolapso rectal asociado a incontinencia, adiciona a la proctosigmoidectomía la plástica de los elevadores y pexia posterior suturada. El 88% de los pacientes tuvieron una continencia perfecta a las 4 semanas y el 100% a los 3 meses.¹²³

Posiblemente debido a la falta del recto, como así también a una reducción de la función del esfínter interno, la mayoría de los estudios refieren una mejoría en la continencia.¹²¹

El Pouch perineal fue reportado por Yoshioka K y cols. con buenos resultados funcionales en pacientes añosos. Se atribuye a que la anastomosis actuaría como un medio de fijación secundario a la fibrosis.¹⁰

Esta experiencia fue compartida por Baig MK y cols.¹²⁴

En 1987 Vasilevsky CA y Goldberg S, utilizan para tal fin una sutura circular. En 26 de los 41 pacientes que pudieron ser controlados, sólo registraron 1 recurrencia mucosa sin mortalidad.¹²⁵

Hida J y cols. en 1999, expresan que la utilización de la sutura circular mecánica es más segura, ya que acorta los tiempos quirúrgicos respecto a la anastomosis convencional.¹²⁶

En el 2001, Shütz G reporta que en 22 pacientes sobre 33 re-examinados luego de la utilización de sutura mecánica, no hubo recurrencias.

Concluyendo que es una opción válida y que en general hay acuerdo que se pueda realizar en pacientes comprometidos.¹²⁷

Cuando se compara esta opción con la rectosigmoidectomía perineal sola y el procedimiento perineal, los resultados son francamente favorables a la asociación de la rectosigmoidectomía más la plástica de los elevadores.¹⁰

Diferentes autores están de acuerdo que este agregado mejora la continencia, dado que corrige al ángulo anorrectal, en beneficio de la disminución de la compliance del colon y de las presiones anorrectales, pero no necesariamente mejoran los índices de recurrencia.¹⁰

Chun SW y cols. en un estudio comparativo con la rectosigmoidectomía perineal más el agregado de la plástica de los elevadores, refieren que sobre 107 pacientes la tasa de recidiva fue del 7,7%, mientras que en el grupo tratado sin la plástica de los elevadores la recurrencia fue del 20%.¹²⁸

Agachan F y cols. comparan la rectosigmoidectomía pura vs. el agregado de la plástica de los eleva-

dores y el procedimiento de Delorme. Refieren que la recurrencia para el Delorme fue de 38%, para la rectosigmoidectomía sola fue del 13% y del 5 % cuando se agrega la plástica de los elevadores.¹²⁹

La rectosigmoidectomía perineal asociada a la plástica de los elevadores tiene resultados funcionales adecuados, siendo éstos comparables con los procedimientos abdominales con un bajo tiempo de recurrencia.¹⁰

En el 2003, Gregorcyk SG refiere que la rectosigmoidectomía perineal es la mejor opción para el tratamiento del prolapso.¹³⁰

De igual manera, Glasgow SC y cols. en 100 pacientes consecutivos, independientemente de la edad y de las comorbilidades, obtuvieron un 8% de recurrencias y un 8,5% de morbilidad con una franca mejoría de los síntomas obstructivos y de la continencia.¹³¹

Sobrado CW y cols. proponen una visión opuesta a la aceptación universal y sugieren realizar este procedimiento asociado a la plástica de los elevadores en pacientes jóvenes y con buen estado de salud.¹³²

Recientemente Cirocco W presenta una serie de 103 pacientes, con un rango de edad de 20-97 años que fueron intervenidos con la técnica de Altemeier. Concluye que este procedimiento tiene excelentes resultados con mínima mortalidad, corta estadía hospitalaria y sin evidencias de recurrencia con un largo periodo de seguimiento.¹³³ (Tabla 8).

Tabla 8. Recidivas técnica de Altemeier

AUTOR	AÑO	N PACIENTES	RECIDIVA
Glasgow 131	2008	106	8%
Cirocco 133	2010	103	0

Para otros autores su utilización es apropiada aún en pacientes jóvenes, dado el menor riesgo de lesión de los nervios erectores y los bajos índices de recurrencia.^{37, 134}

Existen ciertas variables como el hecho de utilizar una sutura mecánica, requiriendo para esto un recto remanente de 3 cm aproximadamente.

Prasad ML y cols. realizan una miorrafia anterior y posterior asociando una colopexia con sutura posterior a la fascia precoccígea, por encima del suelo de la pelvis.¹²³

- **Procedimiento de Delorme**

La resección mucosa tiene sus antecedentes en el año 1931, cuando Salmon reseca parte de la mucosa

del prolapso con cuidado de no involucrar la capa muscular, vendando el recto con compresas embebidas en aceite dulce. Allingham W reseca una porción de mucosa triangular o elíptica, para luego suturar los bordes con pelo de caballo.

Esta técnica descrita en el año 1900 por el cirujano militar francés Edmund Delorme, fue un procedimiento que inicialmente fue realizado utilizando el cloroformo como anestésico y fue revalorizada a partir del año 1979 debido a los trabajos de Uhlig y Sullivan.²

Se realiza la exteriorización del prolapso y la extirpación de la mucosa rectal preservando el músculo indemne, procedimiento conocido como desnudamiento de la mucosa rectal o "stripping". Se realiza una infiltración con epinefrina diluida en la submucosa creando un plano de clivaje de mayor espesor y exangüe, lo que facilita la maniobra. La disección comienza 1 cm por arriba de la línea dentada y se detiene cuando se encuentra resistencia para avanzar. En esta maniobra se reseca la mucosa disecada y se colocan puntos en la capa muscular rectal desnudada, provocando el plegamiento de la misma. Se reintroduce el recto y se completa con la sutura término-terminal de la mucosa. (Figura 10) (Figura 11) (Figura 12)

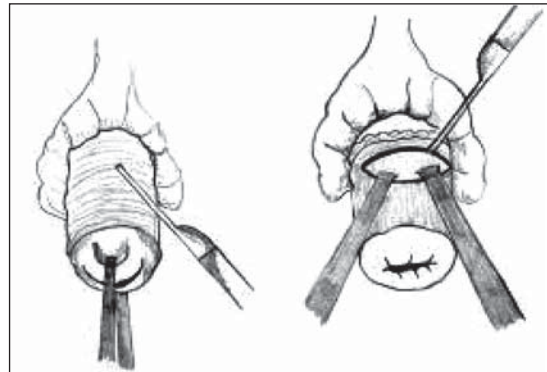


Figura 10. Operación de Delorme, Exteriorización del recto e infiltración de la submucosa con solución de epinefrina. b) Incisión circunferencial de la mucosa. (Tomado de Galindo F. Cirugía Digestiva)⁹⁵

Puede ser realizada con anestesia regional, con baja morbimortalidad en aquellos pacientes con riesgo elevado. Se evita la laparotomía, la disección pélvica y eventualmente la confección de una anastomosis. Adicionalmente se puede realizar una plicatura del elevador si existe incontinencia previa, la mitad de los pacientes mejoran la misma.

Tiene el inconveniente potencial de la pérdida de la función del reservorio rectal y altos índices de recurrencias.²

En el 15% de los pacientes se puede producir una importante hemorragia consecuente al desnudamiento.

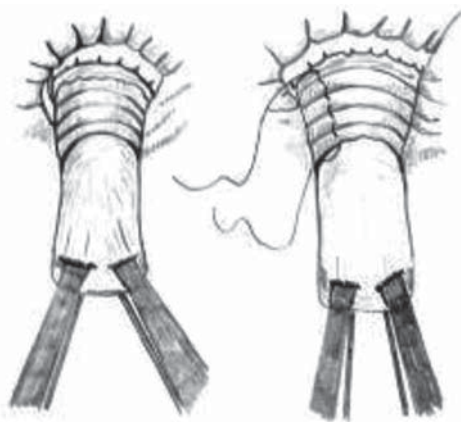


Figura 11. Operación de Delorme. c) Disección de la mucosa del plano muscular y d) plicatura o "acordeonamiento" de la pared muscular rectal. (Tomado de Galindo F. Cirugía Digestiva)⁹⁵

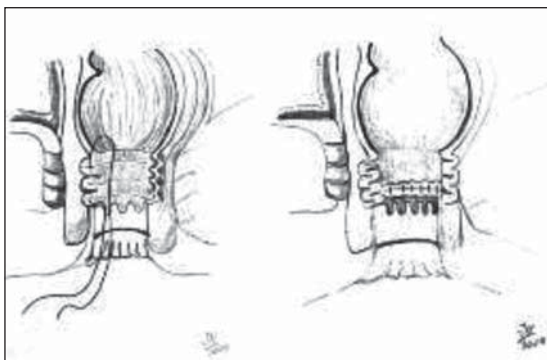


Figura 12. Operación de Delorme, Reintroducción en cavidad y sutura de los extremos mucosos. (Tomado de Galindo F. Cirugía Digestiva)⁹⁵

Entre el 46 y 75% de los pacientes con incontinencia mejoran con esta técnica, mientras que la constipación no empeora.^{2, 95}

Tsunoda A y cols. reportan con esta técnica una recurrencia del 13%, mientras que la continencia mejora en el 63% en su serie de 32 pacientes.¹³⁵

La experiencia del St. Mark's fue publicada en 1994. Sobre 32 operaciones con un seguimiento de 2 años informan 4 recurrencias (12,5%), nula mortalidad y una dehiscencia anastomótica. Aproximadamente la mitad de los pacientes mejoró su incontinencia.

En general, esta técnica es reservada para pacientes añosos y así lo describen Oliver y cols. cuya serie de pacientes tenía una media de 82 años. También su indicación está justificada cuando está contraindicado un abordaje abdominal o bien ante recurrencias o antecedentes de radioterapia previa.^{95, 136}

Para algunos autores es la mejor opción cuando el segmento del prolapso total es corto. Tiene una tasa

de recidiva que oscila entre el 4% y el 38% con una mortalidad del 0% al 4%.^{10, 137}

Pescatori y cols. refieren que la operación de Delorme asociada a una esfinteroplastia es una buena indicación cuando se demuestra disfunción pelviana tanto clínica como en los estudios fisiológicos. En su serie de 33 pacientes demostró buenos resultados, en el 79% de los pacientes. La continencia mejoró en el 70 % y la constipación se vio mejorada en el 44% de los casos.¹³⁸

Existen factores que son predictivos de malos resultados cuando se emplea la técnica de Delorme, como prociencia proximal con separación retrosacra en la defecografía, incontinencia fecal, diarrea crónica y descenso del periné mayor a 9 cm durante el esfuerzo.^{10, 139}

Pero posiblemente la mayor desventaja es que no fija el recto al sacro y la imposibilidad de reparar el piso de la pelvis.⁴³

La enfermedad diverticular significativa puede perjudicar la realización de ésta técnica o bien una denudación mucosa corta se traducirá probablemente en una recidiva.^{10, 136}

En el 2005 Williams NS y cols. basados en el concepto de que la operación de Delorme para el prolapso rectal es un procedimiento seguro, pero que tiene una alta tasa de recurrencia describen una modificación a esta técnica agregando la fijación externa del recto que denominaron "Express Procedure". El objetivo fue desarrollar una operación similar pero diseñada para reducir este déficit.¹⁴⁰ Treinta y un pacientes consecutivos con prolapso rectal se incluyeron en el estudio. En un principio se llevó a cabo un procedimiento de Delorme convencional y las suturas o las tiras de Gore-Tex se adjuntan circunferencialmente a la cúspide del prolapso, se labra un túnel por vía subcutánea y es anclado a la superficie externa de la pelvis.

Posteriormente, el procedimiento fue modificado, utilizando tiras de colágeno porcino y fijadas en la cima sin plicatura de la musculatura rectal desnuda. Los pacientes fueron evaluados formalmente en el pre y posoperatorio por los síntomas, los cuestionarios de su calidad de vida y la revisión clínica.

En el grupo de Gore-Tex (N = 11; hombres: mujeres = 10:1, edad media 61 años), tres pacientes fueron sometidos a reparación con sutura y ocho con la fijación de la tira. Todas las reparaciones de sutura desarrollaron sepsis y un paciente tuvo una recaída. Siete de las fijaciones con tiras (88 %) desarrollaron sepsis que resultó finalmente en la extracción del implante. Hubo un prolapso total y una recurrencia de la mucosa des-

pués de una media de seguimiento de 25 meses. En el grupo de colágeno (N = 20; hombres: mujeres = 2,18; edad media, 63 años) la sepsis se presentó en cuatro pacientes, de los cuales solo uno (5%) requirió una intervención quirúrgica (véase el Gore-Tex grupo, P = 0,002). Hubo una recurrencia de espesor total (15 %) y tres de mucosa después de una media de seguimiento de 14 meses (véase el Gore-Tex grupo, P = no significativa). Mejoras significativas en los síntomas y en la calidad de vida fueron los resultados que se registraron en los dos grupos a los cuatro meses.¹⁴⁰

En 2002 Hayashi S y cols. describen un procedimiento en el que se utiliza una sutura circular. Se coloca la sutura a 4-6 cm de la línea dentada y entre los anillos quedan involucradas la mucosa y la submucosa, teniendo en cuenta que se debe evitar involucrar la muscular. La mucosa y la submucosa entre los anillos es reseca.²

También se describió una modificación (el Delorme ampliado) que implica una resección del saco de Duglas por vía perineal y una miorrafia de los elevadores.¹⁸

Cuando se comparó la rectosigmoidectomía con la rectosigmoidectomía con plástica de los elevadores y la operación de Delorme, podemos decir que la rectosigmoidectomía con la plástica de los elevadores tiene mejor tiempo libre de recurrencia, mejores índices de recidiva y mejores resultados sobre la continencia. Le sigue la rectosigmoidectomía clásica y por último el Delorme.¹⁰

Operación de Thiersch - Cerclaje anal

Si bien este procedimiento tiene hoy en día muy escasas indicaciones, se utiliza en pacientes que por su grave estado general no es posible brindarles otros procedimientos de mayor complejidad.

En 1948 Gabriel WB señaló que Thiersch en 1891 describió una operación para el prolapso rectal que consistía en la inserción de un hilo de plata subcutáneo en el espacio perianal para rodear y estrechar el ano.¹⁴¹

Gabriel WB no tuvo éxito en la búsqueda del trabajo original de Thiersch, pero una descripción exacta y auténtica del origen de la operación de Thiersch fue registrada por Lenormant Ch en 1903.¹⁴²

El principio de este procedimiento es completamente mecánico,³ basado en intentar suplementar la función esfinteriana estimulando una reacción de cuerpo extraño en la región perineal. Esta fibrosis generada por el material permitiría mantener al prolapso retenido en su lugar una vez retirado el material, pero el alambre no provocaba la esperada fibrosis y al extirparlo la consecuencia era la recidiva del prolapso.

Thiersch describió esta técnica utilizando inicialmente alambre de plata, que luego fue reemplazado por nylon monofilamento, Silastic, Dacron, polypropileno o silicona.

Con los resultados de las operaciones anteriormente descritas prácticamente esta técnica quedó en desuso. Es un procedimiento muy sencillo y puede realizarse con anestesia local infiltrativa. Con el paciente en posición de litotomía se realizan dos pequeñas incisiones en línea media anterior y posterior, la prótesis se pasa por las incisiones a cada lado del ano en la fosa isquiorrectal.²¹

Manteniendo reducido el prolapso se completa el cierre del anillo, tomando como referencia la colocación de una bujía de Hegar número 16 / 18 o el dedo índice del operador, para no estrechar demasiado el orificio anal. Se debe evitar hacer un nudo prominente y en ocasiones podrá recurrirse a la aplicación de clips.⁹⁵ (Figura 13)

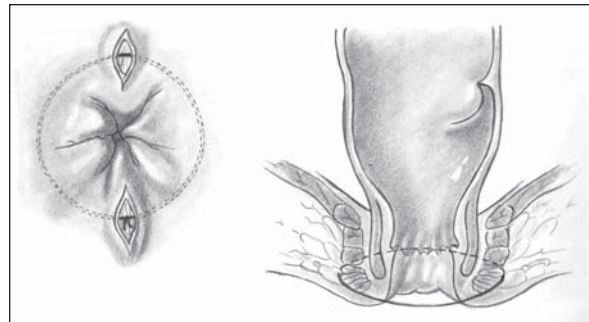


Figura 13. Cerclaje anal. Operación de Thiersch

La tasa de complicaciones es elevada. Los pacientes a menudo consultan por sensación de pujo, tenesmo, evacuación incompleta y dificultades evacuatorias. Se han descrito erosiones o roturas del material del cerclaje, infección, perforación de la pared de la vagina o del recto, fistula y desprendimiento de la prótesis, debiendo recurrirse a su retiro inmediato. La otra causa de remoción es el estrechamiento del orificio anal, motivo por el cual son frecuentes las impactaciones de materia fecal. También es habitual que se produzca un prolapso mucoso dado que el problema de base no fue solucionado. (Figura 14) (Figura 15)

A pesar de la utilización de los diferentes materiales mencionados la tasa de recurrencia oscila entre el 30 y 45%.³⁷

Algunas variantes Perineales

Mencionaremos algunos procedimientos que ya no se consideran en la terapéutica actual, ya que el paso del tiempo los ha reemplazado, Saraffof en 1937 y en

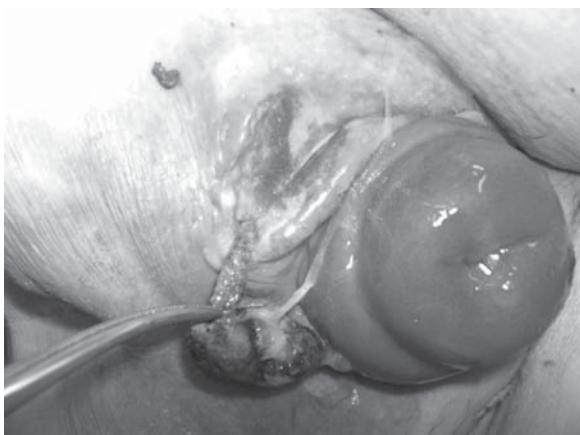


Figura 14. Exteriorización espontánea de la prótesis y recidiva completa del prolapso rectal después de 8 años del cerclaje.

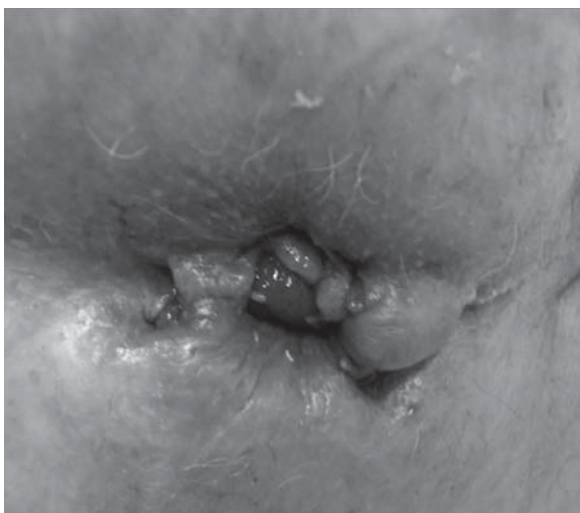

Figura 15. Prolapso mucoso y fístula posterior a cerclaje anal.

1942 han sido reeditadas por los trabajos de Marchiori y Tomasini (1962) y Zängl (1965). La operación consistía en una incisión alrededor del ano o una doble incisión concéntrica con extirpación del anillo de piel que queda entre las mismas de 1 cm de ancho y 1 cm de profundidad, seccionando el rafe anococcígeo y algunas fibras del esfínter externo, que corren hacia delante hasta el cuerpo perineal, se seccionaban en el plano anterior, la herida se taponaba con gasa furacinada que se removía periódicamente con el fin de cicatrizar el tejido en forma lenta, así la fibrosis formaría un anillo que estenosaba el orificio anal. Esta técnica era similar a la operación de Tiersch con el agravante que no se podía remover el tejido en caso de complicaciones como en el cerclaje, lo que llevó a su abandono.

La plicatura de mucosa a la que ya hemos hecho referencia, consistía en el plicado de la misma de

manera helicoidal comenzando a 1 cm por encima de la línea dentada en 3 puntos distintos de la misma que generalmente coinciden con horas 12,5,7, dicho plicado se efectuaba con catgut cromado.

Otras técnicas han sido utilizadas en especial para los prolapso "de novo" pequeños que afectan la cara anterior del recto, (los que podrían utilizarse en los casos operados que permanecen remanentes en la cara anterior del recto), con tratamiento ambulatorio. Se colocaban múltiples bandings elásticos el mecanismo de acción estaría dado por la remoción de la mucosa redundante y la fibrosis cicatrizal secundaria a la ligadura, la morbilidad es baja con discreto dolor cuando la ligadura se coloca por encima de la línea dentada.

Otra alternativa de tratamiento similar es la utilización de macroligadura de Reis Neto (Brasil) la que se utiliza para tratamiento de las hemorroides pero difiere en su toma por la magnitud de la misma tomando entre 3 y cuatro veces más tejido que el aplicador convencional.

El abordaje trans-sacro descrito por Lockhart-Mummery en 1910 el que consistía en la movilización del recto a través de la vía descrita por Kraske, el método originariamente descrito consistía en la colocación de gasa iodoformada en el espacio presacro para fomentar las adherencias entre el recto y el sacro la que se extraía a las 3 semanas.

El abordaje transperineal cuya intención era fijar el recto al sacro o al coxis por detrás, mediante sutura fue descrito por Lange (1887), Verneuil (1891), Tuttle (1903), Sick (1909) y Gant (1923) más acá en el tiempo fue descrita por Wyatt en 1981.

Esta vías se utilizaron infrecuentemente, en vista de las escasas publicaciones (salvo sus propiciadores) y del escaso número de casos lo que impide tener evidencia científica.³⁷

Referencias Bibliográficas

1. Muir EG. Rectal prolapse. Proc R Soc Med 1955;48: 33-44
2. Wu JS. Rectal Prolapse: A Historical Perspective: Curr Probl Surg 2009; 46: 602-716
3. Joyce MR, Tracy L. Hull. Rectal Prolapse Surgery: Choosing the correct Approach. Semin Colon Rectal Surg 2010;21: 37-44
4. Hamalainen K-PJ, Ravio P, Antila S et al. Biofeedback therapy in rectal prolapse patients. Dis Colon Rectum 1996;39: 262-265
5. Auguste T, Dubreuil A, Bost R, Bonaz B, Faucheron JL. Technical and functional results after laparoscopic rectopexy to the promontory for complete rectal prolapse. Gastroenterol Clin Biol 2006; 30: 659-63

6. Griffith HR, Johnson GE. The use of curare in general anesthesia. *Anesthesiology* 1942;3: 418-20
7. Larson MD. History of anesthetic practice. In: Miller RD ed. *Anesthesia. & the d.* Philadelphia: Churchill Livingstone. 2005;3:52
8. El-Sibai O, Shafik AA. Cauterization-plication operation in the treatment of complete rectal prolapsed. *Tech Coloproctol* 2002;6: 51-4
9. Atkinson KG, McAmmond ENC. Treatment of rectal procidentia by sclerosing agents. *Dis Colon Rectum* 1965;8: 319-22
10. Madiba TE, Baig MK, Wexner SD. Surgical management of rectal prolapse. *Arch Surg* 2005;140: 63-73.
11. Orr TG. A suspension operation for prolapse of the rectum. *Ann Surg* 1947; 126: 833-7
12. Eung Jin Shin. Surgical Treatment of Prolapse. *J Korean Soc Coloproctol* 2011;27(1): 5-12 .
13. Loygue J, Nordlinger B, Cunci O, Malafosse M, Huguette C, Parc R. Rectopexy to the promontory for the treatment of rectal prolapse Report of 257 cases *Dis Col Rectum*; 1984;27: 356-359.
14. Portier G, Iovino F, Lazhortes F. Surgery for Rectal Prolapse: Orr-Loygue ventral rectopexy with limited dissection prevent postoperative-induced constipation without increasing recurrence *Dis Col Rect* 2006;49: 1136-1140
15. Ross AH, Thomson JP. Management of infection after prosthetic abdominal rectopexy (Wells' procedure). *Br J Surg* 1989;76: 610-2.
16. Kuijpers JHC, de Morree H. Toward a selection of the most appropriate procedures in the treatment of complete rectal prolapse. *Dis Colon Rectum* 1988;31: 355-357
17. Nicholl RJ, Simson JN. Anteroposterior rectopexy in the treatment of solitary rectal ulcer syndrome without over rectal prolapsed. *Br J Surg* 1886;73: 222-224
18. Lechaux JP. Tratamiento quirúrgico del prolapso rectal completo en el adulto. *Encyclopédie Medico-Chirurgicale. Editions Scientifiques et Medicales Elsevier SAS. E- 40 710. 2002; 1-12*
19. Ripstein CB. The repair of massive rectal prolapse. Treatment of massive rectal prolapsed. *Am J. Surg.* 1952;83(1): 68-71
20. Ripstein CB. Surgical care of massive rectal prolapsed. *Dis.Col Rect*; 1965;8: 34-8
21. Gordon PH. Procidentia rectal. In: Gordon PH, Santhath N. *Principles and Practice of Surgery for the Colon Rectum and the Anus, 3rd Ed.* New York-London; Informa Healthcare. 2007; 415-448
22. Ripstein CB. Surgical care of rectal prolapse. *Pac Med Surg*; 1967;75(5): 329-32
23. Ripstein CB. Definitive corrective surgery. *Dis Colon Rectum* 1972;15: 334-346.
24. Ripstein CB, Lanter B. Etiology and surgery therapy of massive prolapse of the rectum. *Ann Surg* 1963;157: 259- 263
25. Gordon PH, Hexter B. Complication of Ripstein procedure: *Dis Colon Rectum* 1978;21: 277-280
26. Failes D, Killingback M, Stuart M, Deluca C. Rectal Prolapse. *Aust N Z J Surg* 1979;49: 72-75
27. Keiglhey MRB, Fielding JW, Alexander WJ: Results of Marlex mesh abdominal rectopexy for rectal prolapse in 100 consecutive patients. *Br J Surg* 1983;70: 229-232.
28. Loygue J, Nordlinger B, Cunci O, Malafosse M, Huguette C, Parc R: Rectopexy to the promontory for the treatment of rectal prolapse: report of 257 cases. *Dis Colon Rectum* 1984;27: 356-359.
29. Holmstrom B, Brodeng G, Dollk A: Results of the Ripstein operation in the treatment of rectal prolapse and internal rectal procidentia. *Dis Colon Rectum* 1986;29: 845-848.
30. Roberts PL, Schoetz DJ Jr, Collier LA, Veindeiheimer MC. Ripstein procedure. *Lahey Clinic Surg* 1990;77: 143-145.
31. Tjandra JJ, Fazzio VW, Church JM, Milson JW, Oakley JR, Lavery IC. Ripstein procedure is an effective treatment for rectal prolapse without constipation. *Dis Colon Rectum* 1993;36: 501-507.
32. Schultz I, Mellgren A, Dolk A, Johansson C, Holmström B. Longterm results and functional outcome after Ripstein rectopexy. *Dis Colon Rectum* 2000;43: 35-43
33. Bugallo F, Patrón Uriburu JC, Tyrrell C, Salomón M, Donnelly EJ: Prolapso rectal: evaluación del tratamiento quirúrgico con una modificación a la técnica de Ripstein. *Rev Argent Coloproct* 2002;13(1 a 4): 69-71.
34. Goldberg SM, Gordon PH, Nivatvongs S. Complications of surgery after complete rectal procidentia. In: Ferrari BT, Ray JB, Gathright JB, eds. *Complications of Colon and Rectal Surgery, Prevention and Management.* Philadelphia: WB Saunders, 1985:251-266
35. Marcello P, Roberts P. En *Complicaciones de la cirugía Colorrectal.* Hicks TC, Beck DE, Opelka FG, Timmcke AE. España. Masson-Williams & 1998: 249-269.
36. McMahan JD, Ripstein CB. Rectal prolapsed: an update on the rectal sling procedure. *Am Surg* 1987;53:37-40.
37. Cattáneo D, Chelli J, Mondino A, Santilli H, Scheain S. Complicaciones intraabdominales de la cirugía colorrectal. *Rev Argent Coloproct* 2010; 22: 127-254
38. Roberts PL, Schoetz DJ, Collier JA, et al. Ripstein procedure: Lahey Clinic experience: 1963-1985. *Arch Surg.* 1988;123: 554-557
39. Dolk A, Broden G, Holmstrom B, Johansson C, Nilsson BY. Slow transit of the colon associated with severe constipation after the Ripstein operation. A clinical and physiologic study. *Dis Colon Rectum* 1990;33: 786-790.
40. Well C. New operation for rectal prolapse. *Proc R Soc Med* 1959;52: 602-603.
41. Boulos PB, Stryker SJ, Nicholls RJ. The long-term results of polyvinyl alcohol (Ivalon) sponge for rectal prolapse in young patients. *Br J Surg.* 1984 Mar;71(3): 213-4.
42. Novell JR, Osborne MJ, Winslet MC, Lewwis AAM. Prospective randomized trial of Ivalon sponge versus sutured rectopexy for full-thickness rectal prolapse *Br.J.Surg* 1994;81: 904-906
43. Gourgiotis S, Baratsis S. Rectal Prolapse. *Int J Colorectal Dis* 2007; 22: 231-243
44. Athanasiadis S, Weyand G, Heiligers J, et al. The risk of infection of three synthetic materials used in rectopexy with or without colonic resection for rectal prolapse. *Int J Colorectal Dis* 1996;11: 42-44.

45. Kupfer CA, Goligher JC. One hundred consecutive cases of complete prolapse of the rectum treated by operation *Br J Surg* 1970;57(7): 482-7
46. Penfold JC, Hawley PR. Experiences of Ivalon-sponge fixation e implant for complete rectal prolapse at St. Mark's Hospital, 1960-1970. *Br. J. Surg* 1972; 59(11): 846-8.
47. Morgan CN, Porter NH, Klugman DJ. Ivalon sponge in the repair of complete rectal prolapse. *Br J Surg* 1972;59: 841-846.
48. Goligher JC. *Prolapso Rectal*. En: *Cirugia del ano, recto y colon*. 2 da ed. Reimpresión 1995. Ed Masson- Salvat. Barcelona España. 1995: 235-268.
49. Mann CV, Hoffmann C. Complete rectal prolapse: the anatomical and functional results of treatment by extended abdominal rectopexy. *Br J Surg* 1989;75: 34-37.
50. Sayfan J, Pinho M, Williams JA et al. Suture posterior abdominal rectopexy with sigmoidectomy compared with Marlex rectopexy for rectal prolapse. *Br J Surg* 1990;77: 143- 5.
51. Luukkonen P, Mikkonen U, Jarvinen H. Abdominal Rectopexy with sigmoidectomy vs. rectopexy alone for rectal prolapse: a prospective, randomized study. *Int J Colorect Dis* 1992;7: 219-222.
52. Yakut M, Kaymakcioglu N, Simsek A, Tan A, Sen D. Surgical treatment of rectal prolapsed: a retrospective analysis of 94 cases. *Int Surg* 1998;83: 53-5.
53. Aitola PT, Hiltunen KM, Matikainen MJ. Functional results of operative treatment of rectal prolapse over an 11-year period: emphasis on transabdominal approach. *Dis Colon Rectum* 1999;42: 655-60.
54. Marceau C, Parc Y, Debroux E, Turet E, Parc R. Complete rectal prolapse in Young patients: psychiatric disease a risk factor of poor outcome. *Colorectal Dis* 2005;7: 360-5.
55. Portier G, Iovino F, Lazorthes F. Surgery for rectal prolapse: Orr-Loygue ventral rectopexy with limited dissection prevents postoperative-induced constipation without increasing recurrence. *Dis Colon Rectum* 2006;49: 1136-40.
56. Douard R, Frileux P, Brunel M, Attal E, Tirret E, Parc R. Funtional result after the Orr-Loygue transabdominal rectopexy for complete rectal prolapse. *Dis Colon Rectum* 2003;46: 1089-1096.
57. Boccasanta P, Venturi M, Reitano MC, Salamina G, Rosati R, Montorsi M, et al. Laparotomic vs. laparoscopic rectopexy in complete rectal prolapse. *Dig Surg* 1999;16: 415-9.
58. Benoist S, Taffinder N, Gould S, et al. Functional results two years after laparoscopic rectopexy. *Am J Surg*. 2001;182: 168-173.
59. Espeche AN: prolapso rectal. *Rev Argent Coloproct*. 1987;1: 74-77.
60. Espeche, A.N. Tratamiento del Prolapso rectal. *Plástica con teflón*. *Bol. Soc. Argent de Ciruj* 1964;18: 526-29.
61. Vadra J. Prolapso rectal. *Rev Argent Coloproct* 1990;3: 28- 32.
62. Yoshioka K, Heyen F, Keighley MRB. Functional results after posterior abdominal rectopexy for rectal prolapse. *Dis Colon Rectum* 1989;32: 835-8.
63. Bakshi G, Ranka S, Agrawal S, Shetty SV. Modified mesh rectopexy: a study. *J Postgrad Med* 2000;46: 265-7.
64. Basse L, Billesbølle P, Kehlet H. Early recovery after abdominal rectopexy with multimodal rehabilitation. *Dis Colon Rectum* 2002;45: 195-9.
65. Di Giorgio A, Biacchi D, Sibio S, Accarpio F, Sinibaldi G, Petrella L, et al. Abdominal rectopexy for complete rectal prolapse: preliminary results of a new technique. *Int J Colorectal Dis* 2005;20: 180-9.
66. Nelson R, Spitz J, Pearl RK, Abcarian H. What role does full rectal mobilization alone play in the treatment of rectal prolapsed? *Tech Coloproctol* 2001;5: 33-5.
67. Pinheiro Regadas FS. Rectal Procidentia. En Reis Neto JA.: *New Trends in Coloproctology* Revinter 2000;cap 11-3: 489-496.
68. Graf W, Karlbom U, Pählman L, et al. Functional results after abdominal suture rectopexy for rectal prolapse or intussusception. *Eur J Surg* 1996;162: 905-911.
69. Briel JW, Schouten WR, Boerma MO. Long-term results of suture rectopexy in patients with fecal incontinence associated with incomplete rectal prolapse. *Dis Colon Rectum* 1997;40: 1228-1232.
70. Jacobs LK, Lin YJ, Orkin BA. The best operation for rectal prolapse. *Surg Clin North Am* 1997;77: 48-70.
71. Kirkman NF. Procidentia of the rectum: results of abdominal rectopexy in the elderly. *Dis Colon Rectum* 1975;18: 470-2.
72. Blanchford GJ, Perry RE, Torzón AG, Christensen MA. Rectopexy without resection for rectal prolapse. *Am J Surg* 1989;158: 574-576 .
73. Mckee RF, Lauder JC, Poon FW, Aitchinson MA, Findlay IG. A prospective randomized study of abdominal rectopexy with and without sigmoidectomy in rectal prolapse. *Surg Gynecol Obstet* 1992;174: 145-148.
74. Kellokumpu IH, Virozen J, Scheinin T. Laparoscopic repair of rectal prolapse: a prospective study evaluating surgical outcome and changes in symptoms and bowel function. *Surg Endosc*. 2000;14: 634-640.
75. Heah SM, Hartely J, Hurley J, et al. Laparoscopic suture rectopexy without resection is effective treatment for full-thickness rectal prolapse. *Dis Colon Rectum* 2000;43: 638-643.
76. Benoist S, Taffinder N, Gould S, Chang A, Darzi A. Functional results two years after laparoscopic rectopexy. *Am J Surg* 2001;182: 168-73.
77. Theuerkauf FJ Jr, Beahrs OH, Hill JR. Rectal prolapse: causation and surgical treatment. *Ann Surg* 1970;171: 819-835.
78. Schlinkert RT, Beart RW, Wolff BG, Pemberton JH. Anterior resection for complete rectal prolapse. *Dis Colon Rectum* 1985;28: 409-412.
79. Cirocco WC, Brown AC. Anterior resection for the treatment of rectal prolapse: a 20-year experience. *Am Surg* 1993;59: 265-269.
80. Bergamaschi R, Lovvik K, Marvik R. Preserving the Superior Rectal Artery in Laparoscopic Sigmoid Resection for complete prolapse. *Surg Laparosc Endo Percutan Tech* 2003;13: 374-376.
81. Blaker R, Senagore AJ, Lutchtefeld MA: Laparoscopic-assisted vs. open resection. Rectopexy offers excellent results. *Dis Colon Rectum* 1995;38: 199-201.
82. Wolf BG, Dietzen CD. Abdominal resectional pro-

- cedure for rectal prolapse. *Semin Colon Rectal Surg* 1991;2: 184-186.
83. Corman ML. *Colon & Rectal Surgery*. Fourth Edition. Philadelphia New York Lippincott- Raven 1998; 401-448
 84. Schlinkert RT, Beart RW Jr, Wolff BG, Pemberton JH. Anterior resection for complete rectal prolapse. *Dis Colon Rectum* 1985;28: 409-12.
 85. Roig JV. Tratamiento del prolapso rectal. ¿Todavía un misterio? *Cir Esp* 2004;76(2): 61-4.
 86. Watts JD, Rothenberger DA, Buls JG, Goldberg SM, Nivatvongs S. The management of procidentia: 30 years' experience. *Dis Colon Rectum* 1985; 28: 96-102.
 87. Frykman HM, Golberg SM: The surgical treatment of rectal procidentia. *Surg Gynecol Obstet* 1969;129: 1225-30.
 88. Mckee RF, Lauder JC, Poon FW, Aitchuson MA, Finlay IG. A prospective randomized study of abdominal rectopexy with and without sigmoidectomy in rectal prolapse. *Surg Gynecol Obstet* 1992;174: 145-148.
 89. Denn KI, Grant E, Bellingham C, Keigley MRB. Abdominal resection rectopexy with pelvic floor repair versus perineal rectosigmoidectomy and pelvic floor repair for full thickness rectal prolapse. *Br J Surg* 1994;81: 302-304.
 90. Lehur PA, Guiberteau-Canfrère V, Bruley des Varannes S, Moyon J, Le Borgne J. Rectopexie-sacrée-sigmoidectomie dans le traitement du syndrome du prolapsus rectal. Résultats anatomiques and fonctionnels. *Gastroenterol Clin Biol* 1996;20: 172-7.
 91. Johnson E, Stangeland A, Johannessen H-O, Carlsen E. Resection rectopexy for external rectal prolapse reduces constipation and anal incontinence. *Scand J Surg* 2007;96: 56-61.
 92. Ferguson EF, Houston CH. Omental pedicle graft rectopexy for rectal procidentia: preliminary report of a new method. *Dis Colon Rectum* 1981;24: 417-21.
 93. Lechaux JP, Atienza P, Goasguen N, Lechaux D, Bars I. Prosthetic rectopexy to the pelvic floor and sigmoidectomy for rectal prolapse. *Am J Surg* 2001;182: 465-9.
 94. Berman IR. Sutureless laparoscopic rectopexy for procidentia: technique and implications. *Dis Colon Rectum* 1992;35: 689-3.
 95. Salomón M, Bugallo FG, Patrón Uriburu JC. Prolapso Rectal. En: Galindo F. *Cirugía Digestiva*. www.sacd.com.ar. 2009; III-383: 1-17
 96. Ashari LH, Lumley JW, Stevenson ARL, Stitz RW. Laparoscopically-assisted resection rectopexy for rectal prolapse: ten years' experience. *Dis Colon Rectum* 2005;48(5): 982-987.
 97. Kariv Y, Delaney CP, Casillas S, et al. Long term outcomes after laparoscopic and open surgery for rectal prolapse. *Surg Endosc* 2006;20: 35-42.
 98. Byrne CM, Smith SR, Solomon MJ, Young J, Evers AA, Young CJ. Long-Term Functional Outcomes After Laparoscopic and Open Rectopexy for the Treatment of Rectal Prolapse. *Dis Colon Rectum* 2008; (51): 1597-1604.
 99. Wilson J, Engledow A, Crosbie J, Arulampalam T, Motson R. Laparoscopic nonresectional suture rectopexy in the management of full-thickness rectal prolapse: substantive retrospective series. *Surg Endosc* 2011; 25: 1062-1064.
 100. Bruch HP, Herold A, Schiedeck T, Schwandner O. Laparoscopic surgery for rectal prolapse and outlet obstruction. *Dis Colon Rectum* 1999;42: 1189-94.
 101. Zittel TT, Manncke K, Haug S, Schafer JF, Kreis ME, Becker HD, et al. Functional results after laparoscopic rectopexy for rectal prolapse. *J Gastrointest Surg* 2000;4: 632-41.
 102. Dulucq JL, Wintringer P, Mahajna A. Clinical and functional outcome of laparoscopic posterior rectopexy (Wells) for full-thickness rectal prolapsed: a prospective study. *Surg Endosc* 2007;21: 2226-30.
 103. Solomon MJ, Young CJ, Evers AA, Roberts RA. Randomized clinical trial of laparoscopic versus open abdominal rectopexy for rectal prolapse. *Br J Surg* 2002;89: 35-9.
 104. Yoon SG, Kim KU, Noh KY, Lee JK, Kim KY. Laparoscopic suture rectopexy for rectal prolapse. *J Korean Soc Coloproctol* 2002;18: 89-94.
 105. D Hoore A, Penninckx F. Laparoscopic ventral recto(colpo)pepy for rectal prolapse: surgical technique and outcome for 109 patients. *Surg Endosc* 2006;20: 1919-1923.
 106. Lindsey I, Cunningham C. Surgical Treatment of rectal prolapse. *British Journal Surgery* 2004; 91: 1389.
 107. Slawik S, Soulsby R, Carter H, Payne H, Dixon AR. Laparoscopic ventral rectopexy, posterior colporrhaphy and vaginal sacrocolpopexy for the treatment of recto-genital prolapse and mechanical outlet obstruction. *Colorectal Dis* 2008;10: 138-43.
 108. Boons P, Collinson R, Cunningham C, Lindsey I. Laparoscopic ventral rectopexy for external rectal prolapse improves constipation and avoids de-novo constipation. *Colorectal Dis* 2010;12: 526-532.
 109. Mannaerts GHH, Ruseler CH. Surgical treatment of rectal prolapsed. *Ned Tijdschr Geneesk* 2006;150: 781-7.
 110. Samaranyake CB, Luo C, Plank AW, Merrie AEH, Plank LD, Bissett IP Systematic review on ventral rectopexy for rectal prolapse and intussusceptions. *Colorectal Disease*, 2010; 12: 504-514.
 111. Munz Y, Moorthy K, Kudchadkar R, Hernandez JD, Martin S, Darzi A et al. Robotic assisted rectopexy. *Am J Surg* 2004;187: 88-92.
 112. Ayay A, Bresler L, Hubert L, Boissel P. Robotic-assisted pelvic organ prolapsed surgery. *Sur Endosc* 2005;19: 1200-3.
 113. Heemskerk J, Hoog D, Gemert WG, Baeten CG et al. Robot-Assisted vs. Conventional Laparoscopic Rectopexy for Rectal prolapsed: A comparative Study on Cost and time. *Dis Colon Rectum* 2007;50: 1825-1830.
 114. Hoog D.E, Heemskerk J, Nieman F, Gemert WG, Baeten C W G, Bouvy N.D. Recurrence and functional results after open versus conventional laparoscopic versus robot-assisted laparoscopic rectopexy for rectal prolapse: a case-control study. *Int J Colorectal Dis* 2009;24: 1201-1206.
 115. Duthie G, Bartolo D. Abdominal rectopexy for rectal prolapsed a comparison of the techniques. *Br J Surg* 1992;79: 107-113.
 116. Costalt G, Garrige JM, Drayet F, Noël P, Lopez P, Ve-

- yrac M et al. Rectopexie antépostérieure pour troubles de la statique rectal. Resultats clinique et radiologiques. Intéret de la rectogafhie dynamique numérisée. A propos de trencas cas. *Ann Chir* 1989; 43: 733-743.
117. Deen K, Grant E, Billingham, Keighley M. Abdominal resection rectopexy with pelvic floor repair versus perineal rectosigmoidectomy and pelvic repair for full-thickness prolapsed. *Br J Surg* 1994; 81: 302-304.
 118. Dunphy JE. A combined perineal and abdominal operation for the repair of rectal prolapse. *Surg Gynecol Obstet* 1948;86(4): 93-8.
 119. Dunphy JE, Botsford TW, Savlov E. Surgical treatment of procidentia of the rectum. An evaluation of combined abdominal and perineal repair. *Am J Surg* 1953;86: 605-7.
 120. Kimmins MH, McAmmond BK, Billingham R. The Altemeier repair: Outpatient treatment of rectal prolapsed. *Dis Colon Rectum* 2001;44(4): 565-70.
 121. O' Brien DP IV. Rectal Prolapse. *Clin Colon Rectal Surg* 2007;20: 125-132.
 122. Williams JG, Rothenberger DA, Madoff RD, Goldberg SM. Treatment of rectal prolapsed in the elderly by perineal rectosigmoidectomy. *Dis Colon rectum* 1992;35: 830-4.
 123. Prasad M, Pearl RK, Abcarian H, Orsay CP, Nelson R. Perineal Protectomy, posterior rectopexy and levator repair for the treatment of rectal prolapsed. *Dis Colon Rectum* 1986;29: 547-532.
 124. Baig MK, Galliano D, Larach JA, Weiss EG, Wexner SD, Nogueras JJ. Pouch perineal rectosigmoidectomy: A case report. *Surg Innov* 2005;12: 373-5.
 125. Vasilevsky CA, Goldberg S. The use of intraluminal stapling device in perineal rectosigmoidectomy for rectal prolapsed. In: Ravitch MM, Steichen FM, ed. *Principles and practice of Surgical Stapling*. Chicago; Years Book Medical Publishers 1987: 480-6.
 126. Hida J, Yasutomi M, Maruyama T, Nakajima A, Uchida T, Wakano, et al. Coloanal Anastomosis using circular stapling devuce following perineal rectosugmoidectomy for rectal prolapsed. *Jpn J Surg* 1999;29: 93-4.
 127. Schütz G. Extracorporal resection of the rectum in the treatment of complete rectal prolapsed using a circular stapling device. *Dig Surg* 2001;18: 274-8.
 128. Chung SW, Pikarsky Aj, You SY, et al. Perineal recosigmoidectomy for rectal prolapsed: role of levaro-plasty. *Tech Coloproctol* 2004;8: 3-8.
 129. Agachan F, Reissman P, Pfeifer J et al. Comparison of three perineal procedures for treatment of rectal prolapsed. *South Med J* 1997;90: 925-932.
 130. Gregorcyk SG. Perienal proctosigmoidectomy: the procedure of choice for rectal prolapse. *Clinic Colon Rectal Surg* 2003;16: 263-269.
 131. Glasgow SC, Birnbaum EH, Kodner IJ, Fleshman JW Jr, Dietz DW. Recurrenncce an quality of life following perineal protectomy for rectal prolapsed. *J Gastrointest Surg*. 2008;12: 1446-1451.
 132. Sobrado C.W, Kiss D.R, Nahas S, Araújo S.E.A. Seid V.A. Cotti G, Habr-Gamma A. Surgical Treatment of rectal Prolapse: experience and late result with 51 patients. *Rev Hosp Clín Med S. PAULO* 2004;59(4): 168-171.
 133. Cirocco W. The Altemeier procedure for rectal prolapse: an operation for all ages. *Dis Colon rectum* 2010;53: 1618-1623.
 134. Fretes R, Muñoz D, Medina J, Burgos J. Rectosigmoidectomia perineal. Alternativa quirúrgica inevitable en el prolapso rectal irreductible. *Rev Argent Coloproct* 2008;19: 37-41.
 135. Tsunoda A, Yasuda N, Yokoyama N, Kamiyama G, Kusano M. Delorme's procedure for rectal prolapse: clinical and physiological analysis. *Dis Colon Rectum* 2003;46: 1260-1265.
 136. Oliver GC, Vachon D, Eisenstat TE, Rubin RJ, Salvati EP. Delorme's procedure for complete rectal prolapse in severely debilitated patients: an analysis of 41 cases. *Dis Colon Rectum* 1994;37: 461-7.
 137. Takesue Y, Yokoyama T, Murakami Y, et al. The effectiveness of perineal rectosigmoidectomy for the treatment of rectal prolapse. *Surg Today* 1999;29: 290-293.
 138. Pescatori M, Interisano A, Stolfi VM, Zoffoli M. Delorme's operation and sphincteroplasty for rectal prolapse and fecal incontinence. *Int J Colorectal Dis* 1998;13: 223-227.
 139. Sielezneff I, Malouf A, Cesari J, Brunet C, Sarles JC, Sastre B. Selection criteria for internal rectal prolapse repair by Delorme's transrectal excision. *Dis Colon Rectum*. 1999;42: 367-373.
 140. Williams NS, Dyorkin LS, Giordano P, Scott SM, Huang A, Fryre JN, Allinson ME, Lunniss PJ. External Pelvic Rectal Suspension (Express Procedure) for rectal intussusception with and without rectocele repair. *Br J Surg* 2005;92: 598-604.
 141. Gabriel WB, Thiersch's operation for anal incontinence. *Proc R Soc Med* 1948;41: 467-8.
 142. Gabriel WB, Thiersch's operation for anal incontinence and minor degrees of rectal prolapsed. *Am J Surg* 1953;583-90.

CAPÍTULO IX LA MEJOR OPERACIÓN: ¿EXISTE?

“Seleccionar el mejor procedimiento quirúrgico para el tratamiento del prolapso rectal completo es difícil, ya que la mayoría de las diferentes técnicas reportan excelentes resultados” Han C. Kuijpers.

Desde un comienzo el objetivo final de este relato fue poder arribar a conclusiones o nuevas ideas, que permitieran al coloproctólogo ejecutar algún cambio en las tácticas diagnósticas y terapéuticas basadas en modernos conceptos sobre esta patología. Creemos que aún estamos lejos de ese objetivo.

Debido a la existencia de escasas publicaciones con series numerosas y seguimiento adecuado, como así también a los resultados basados en evidencia, el tratamiento ideal del prolapso rectal es cuestionado, en consecuencia muchos son los aspectos discutidos acerca de las opciones quirúrgicas para esta patología, que actualmente no permiten definir cuál es el procedimiento quirúrgico que más se aproxime al ideal.

En la revisión Cochrane del 2000 realizada por Brazzelli y cols. se concluye que no hay evidencia que demuestre definitivamente que tipo de cirugía es la más adecuada.¹

De todos modos trataremos de dar respuestas a las siguientes preguntas:

- ¿Cómo debe ser la operación ideal para una entidad benigna?
- ¿Existen controversias acerca de las vías de abordaje abdominal o perineal?
- ¿Existen controversias acerca del abordaje laparoscópico?
- ¿Cómo debemos movilizar el recto, se justifica la fijación?
- ¿Debemos seccionar o conservar los alerones del recto?
- ¿Qué aporta la resección del colon sigmoideos?
- ¿Qué cirugía ofrecemos?

La primera pregunta a responder sería: ¿Cómo debe ser la operación ideal para una entidad benigna?

El proceso de elegir la cirugía óptima va a estar influenciado por múltiples factores: edad fisiológica, antecedentes de cirugía abdominal previa, co-morbilidades del paciente, antecedentes de tránsito lento, denervación del piso de la pelvis y el riesgo anestésico. Por otra parte la experiencia del cirujano puede contribuir a disminuir las recidivas y mejorar los resultados funcionales. En el hombre se agrega la evaluación de su actividad sexual, pensando en la posibilidad de

alguna disfunción postoperatoria, agregándose aquí la decisión del paciente.

“Creemos que un camino adecuado es elegir la técnica pensando en el paciente”.

En conclusión debe ser mínimamente invasiva, con baja morbilidad y nula mortalidad, logrando resultados funcionales y anatómicos óptimos.²

¿Existen controversias acerca de las vías de abordaje abdominal o perineal?

Se acepta universalmente que los procedimientos abdominales tienen mejores resultados. Dado los resultados reportados ante un paciente en condiciones favorables, se debería ofrecer un abordaje abdominal. Si bien la morbilidad no es despreciable, los índices de recurrencia son bajos especialmente cuando se comparan con los procedimientos perineales. El abordaje perineal estaría limitado a pacientes añosos o en mal estado general.³

Sin embargo, Bachoo y cols. publican en un meta-análisis que las recurrencias son similares en ambos abordajes, siendo la incontinencia menos frecuente luego de procedimientos abdominales. La división de los alerones rectales se asocia a menos recurrencias pero sí a la constipación. Hubo muy pocos datos con los que comparar la cirugía laparoscópica con la cirugía abierta. La resección del intestino durante la rectopexia se asoció con tasas más bajas de constipación, pero de nuevo los números eran pequeños.

La conclusión de los revisores indica que el pequeño número de ensayos identificados y los tamaños de la muestra, junto con otras carencias metodológicas, limitan severamente la utilidad de esta revisión para establecer prácticas directivas. Fue imposible identificar o refutar clínicamente importantes diferencias entre las técnicas quirúrgicas alternativas. Se necesitan más ensayos rigurosos para mejorar las pruebas que permitan definir el tratamiento quirúrgico óptimo.⁴

Mucho tiempo antes Denn KI en 1994, en un pequeño trial, comparando ambos abordajes, con sólo 10 pacientes en cada grupo relata no tener recidivas en el grupo del abordaje abdominal, mientras que refiere una recidiva en el grupo perineal.⁵

El pensamiento de Roig JV motivó a preguntarnos si realmente los procedimientos perineales deben solo ofrecerse a los pacientes añosos y en mal estado general. Este enfatiza en su análisis que la amplia variedad en las tasas de recidivas con la cirugía perineal en pacientes con elevado riesgo, lleva acarreado cierto sesgo. Cuando se analizan los resultados por grupos de edad, se demuestra que se tiende a seleccionar para esta intervención a pacientes con elevado riesgo de

recidivas, como ocurre con los ancianos en mal estado general.⁶

Este pensamiento se ve reflejado en otras publicaciones, es así que en el año 2001 Kimmis MH refiere que la vía perineal de Altemeier tiene resultados aceptables en cuanto a recidivas y morbimortalidad. Además un 62% de los pacientes fueron egresados del hospital el mismo día.⁷

El grupo de Escribano-Guijarro y cols. presenta una amplia serie de pacientes tratados por vía perineal con muy buenos resultados anatómicos y funcionales.⁹

Posteriormente y de igual manera Glasgow y cols., sobre 100 pacientes elegidos en forma no selectiva, tuvieron un 8% de recidivas y un 8,5% de morbilidad con una mejoría significativa de los síntomas funcionales.¹⁰

Kim M y cols. analizan la calidad de vida luego de la rectosigmoidectomía transperineal. Refieren en su estudio, sobre 38 pacientes, que la morbilidad fue del 18% y la mortalidad del 3%. Presentan 1 paciente (3%) que tuvo una recurrencia completa a los 5 meses y se resolvió con la misma técnica. Concluyen que esta vía ofrece una mejor calidad de vida en términos de morbilidad, actividad habitual, dolor, ansiedad y depresión, mejora la constipación y tiene buenos resultados funcionales.¹¹

Ciocco W refiere que el procedimiento de Altemeier es una adecuada opción independientemente de la edad y el estado del paciente. Realiza un review con 103 pacientes con un rango de edad de 20-97 años. Expresa una morbilidad del 14%, sin recurrencias, la constipación se vio mejorada en el 94% y la incontinencia en un 85%. No refiere mortalidad.

Sostiene que esta técnica sería de elección en hombres debido a que se elimina el riesgo de disfunción sexual, siendo del 17-20% en cirugía abierta y del 50% en laparoscópica.^{12,13}

Concluye finalmente que el procedimiento de Altemeier tiene excelentes resultados y mínima morbilidad.

Scott y cols. en un reciente trabajo del 2011, refieren que es una vía de abordaje válida en pacientes jóvenes con preocupación por la disfunción sexual postoperatoria.¹⁴

Riansuwan y cols. en un estudio retrospectivo, comparan 122 pacientes abordados abdominalmente y 55 por vía perineal. Éstos últimos eran significativamente más añosos, con enfermedades neurológicas o cardíacas y con cirugías abdominales previas. Si bien las técnicas utilizadas fueron diferentes y los grupos

etarios no comparables, demuestran que la recurrencia perineal fue del 26, 5% y del 5,2% para las abdominales, sin diferencias estadísticas entre ambos grupos para los índices de constipación o de incontinencia. Debemos mencionar que el seguimiento de los pacientes se realizó en forma telefónica.³

La otra línea de pensamiento, es invertir la pregunta, ¿por qué no ofrecer cirugía laparoscópica a pacientes añosos?

De Oliveira y cols. plantean la situación al comparar la operación de Altemeier y la pexia laparoscópica en pacientes añosos con una media de edad de 82 años. Las diferencias en cuanto al Score de la Asociación Americana de Anestesiología (ASA) no fueron significativas. Si bien es un trabajo retrospectivo con solo 32 pacientes, marca una clara tendencia al concluir que la cirugía laparoscópica tiene buenos resultados anatómicos y funcionales en este grupo etario.¹⁵

Wijffels N y cols. analizaron en forma retrospectiva, 80 pacientes con una media de edad de 84 años. Se les realizó una rectopexia ventral laparoscópica. La media de la evaluación del ASA fue de 2.44. (+/- 0,57). No hubo mortalidad en la serie con 10 complicaciones (13%) de las cuales solo una fue mayor. Con un seguimiento de promedio de 23 meses, 2 pacientes (3%) tuvieron recurrencia completa del prolapso. La conclusión es que se trata de un procedimiento seguro, con baja morbimortalidad y con resultados comparables a los procedimientos perineales.¹⁶

La confirmación de la seguridad de la cirugía laparoscópica en pacientes añosos fue corroborado por otros estudios.^{17,18}

Salomón M reafirma este concepto al decir que en manos experimentadas y en centros con alto volumen de casos, la opción de la cirugía laparoscópica tiende a ser el gold estándar.¹⁹

¿Existe alguna forma clínica objetiva que nos pueda ayudar a decidir la vía de abordaje?

Marzouk D y cols. describen una manera simple basada en la anatomía del prolapso para elegir la técnica apropiada. Ellos proponen el examen digital del recto inferior "digital assessment for lower rectal fixity in rectal prolapsed (DALR)" o "the hook test". Si el prolapso es móvil lo denominan "bajo" y debería abordarse por el periné, de lo contrario si es "alto" el abordaje debería ser abdominal.²⁰

Otra situación se plantea cuando el prolapso es de unos 3 a 4 cm de longitud y es difícil realizar una rectosigmoidectomía perineal, para ellos una técnica tipo Delorme modificada sería apropiada.^{21,22}

Por otro lado, debemos aceptar que las operaciones abdominales tienen una incidencia de recurrencia menor al 10% en forma global, de ahí surge la necesidad de aclarar que gestos quirúrgicos son indispensables, cuáles serían beneficiosos o por el contrario que maniobras pueden ser perjudiciales para el paciente.^{6,23}

Una potencial desventaja de los procedimientos abdominales y que no se tiene en cuenta, es la inaccesibilidad a realizar una plástica de los elevadores.

Opinión de los autores

Si aceptamos que los procedimientos perineales tienen mayor recurrencia, los pacientes añosos y con comorbilidades asociadas, deben ser advertidos que existe la posibilidad de una segunda intervención. Esto hace al camino contradictorio, ya que ofrecemos un procedimiento con mayores posibilidades de recidiva a pacientes en los que justamente deberíamos evitarla.

Por otro lado dado los resultados satisfactorios publicados, la hipótesis que deberíamos demostrar con estudios randomizados, es por qué no ofrecer procedimientos perineales a pacientes más jóvenes como primera opción, especialmente a hombres con vida sexual activa.

Otra pregunta que nos deberíamos hacer, siempre en función de los resultados publicados es porque esta vía no se realiza con mayor asiduidad. Posiblemente se deba a que no está suficientemente difundida en la comunidad médica y existe cierto grado de desconocimiento de la misma.

Si el abordaje laparoscópico abdominal ha demostrado ser, una técnica segura y eficaz en centros especializados, porque no ofrecerle un procedimiento mini-invasivo a los pacientes que también puedan tolerar una vía perineal.

¿Existen dudas acerca del abordaje laparoscópico?

En 1992 Berman IR de Georgia, reporta la primera rectopexia laparoscópica dando inicio a una sucesión de publicaciones que se han ocupado con interés acerca de esta vía de abordaje.²⁴

Por tratarse de un método mini invasivo su empleo en la edad avanzada no debe ser una contraindicación. Debería ser una indicación en pacientes añosos y con afecciones clínicas concomitantes. Estos son beneficiados por las ventajas de la laparoscopia: menor dolor post operatorio, menor repercusión respiratoria, rápida movilización, acortamiento de la internación y un retorno precoz a su vida habitual. Tiene como potenciales desventajas el mayor costo del instrumental y

un mayor tiempo operatorio, sobre todo al inicio de la curva de aprendizaje. El costo del instrumental puede ser compensado por el ahorro en los días de internación que generan los procedimientos mini invasivos.¹⁹

Series de la década del 90 demuestran los beneficios del abordaje laparoscópico. Bocassanta y cols. comparan 2 grupos de pacientes operados en los que se efectúa rectopexia laparoscópica y convencional, obteniendo resultados funcionales similares en ambos grupos con acortamiento significativo de la internación.²⁵

Bruch HP y cols. abordan 72 pacientes (32 pexias y 40 resecciones y pexia), luego de 24 meses de seguimiento informan: conversión 1,4%, complicaciones 9,7%, mejoría de la incontinencia en el 64% y de la constipación en el 76%. Sin recurrencias ni mortalidad.²⁶

Solomon MJ y cols. en un estudio prospectivo y randomizado realizado en Australia, tratan con rectopexia 40 pacientes. Las ventajas con las que concluyen su trabajo son: disminución significativa del dolor, acortamiento de la internación, rápida movilización, menor estrés inmunitario objetivado por catecolaminas urinarias, proteína C reactiva e interleukina 6 y menor índice de complicaciones respiratorias, con un incremento en el tiempo operatorio como desventaja.²⁷

Purkaysatha y cols. del St. Mary's Hospital de Londres, realizan un meta-análisis de los trabajos comparativos entre cirugía abierta vs. laparoscópica publicados entre 1995 y 2003. Reclutaron 6 trabajos que sumaron 195 pacientes. El análisis demuestra que no hubo diferencias en cuanto a recidivas y morbilidad, con un acortamiento de los días de internación.²⁸

El mismo grupo australiano, esta vez encabezado por Byrne CM, analizan los resultados funcionales a largo plazo, luego de comparar la rectopexia laparoscópica con la abierta. Demostraron resultados confiables, con una baja recurrencia. En 126 pacientes en los que se realizó rectopexia laparoscópica, informaron un 6,9% de recurrencia actuarial a los 5 años y un 10,8% a los 10 años. Solo hubo una recurrencia en el grupo del abordaje abierto (2,4%) y otra en el grupo de resección y rectopexia (4,7%). Cabe mencionar que este trabajo hace énfasis en la recurrencia actuarial y no en la recurrencia cruda. Sostienen además, que para evaluar este tipo de patología y su tratamiento se debería utilizar esta medida estadística, dado que varía en un 47% aproximadamente cuando se compara con la recurrencia cruda. Además sostiene que la mayor dificultad es establecer exactamente que es una recurrencia dada la falta de definición de la misma. Por otro lado muchas medidas funcionales son subjetivas.²⁹

Un metaanálisis de Sajid SM y cols. incluyó 12 trials con 688 pacientes. No hubo diferencias significativas en cuanto a la recurrencia anatómica y concluye que esta modalidad de tratamiento es segura y efectiva.³⁰

Un trabajo encabezado por Laubert T y cols. en el 2010, demuestran que la resección y pexia es segura y efectiva en cuanto a los resultados perioperatorios y a largo plazo. Se trata de un trabajo prospectivo en el que se incluyeron 152 pacientes a los que se les realizó resección y rectopexia, con un media de edad 64,1. La recurrencia global fue del 11,1% pero dentro de los 5 años fue del 5%.³¹

Wilson J y cols. sobre una serie de 72 pacientes, en los que realizaron una rectopexia laparoscópica sin movilización anterior y sección de los alerones, refieren un 9% de recurrencias, con buenos resultados funcionales.³²

El Grupo del Hospital Bonorino Udaondo de Bs. As. presenta su serie inicial con abordaje laparoscópico del prolapso rectal con resultados comparables con la bibliografía internacional. Este equipo realiza la movilización posterior con sección de los alerones rectales y pexia con puntos. Tuvieron una recurrencia del 10%.³³

Salomón refiere que la cirugía por vía laparoscópica tiende a ser el Gold Estándar, mientras que Joyce confirma que es el Gold Estándar.^{19,34}

Las complicaciones del abordaje laparoscópico son similares al abordaje tradicional. Agregándose a estas la lesión del plexo braquial atribuido al cambio de posición.

Ya hemos mencionado la variedad de complicaciones con el abordaje abdominal. Azimuddin y cols. en 2001, comparan la proctosigmoidectomía perineal vs resección anterior y el procedimiento de Ripstein. Refieren complicaciones específicas de la resección anterior en el 53% con un 23% de reoperaciones y un 2,8% en el abordaje perineal.³⁵

Similares resultados demuestran Kim DS y cols. con un 17% de complicaciones específicas para la sigmoidectomía y pexia rectal abdominal y solo del 3,8% para la vía perineal.³⁶

Heat SM y cols. reportan una tasa de reoperaciones del 16% luego de pexias laparoscópicas y observan un incremento de la constipación.³⁷

Zittel TT y cols. reportan un 50% de impotencia luego de la rectopexia laparoscópica, con un seguimiento a 2 años. Además refieren 4 complicaciones

específicas que implicaron reoperación: 2 estricturas y 2 fistulas rectovaginales. Si analizamos este trabajo, está basado en una experiencia de 29 pacientes operados con rectopexia, con un seguimiento de 12 meses. En 6 se hizo seguimiento telefónico, 2 se perdieron durante el control y uno falleció por causa ajena al tratamiento.¹³

Madbouly KM y cols. en el 2003, de acuerdo al estado funcional del paciente sugieren que ante pacientes constipados o normales y con una continencia normal, una resección y rectopexia es apropiada, mientras que para pacientes con tendencia a la diarrea o incontinencia, es apta la técnica de Wells.³⁸

Opinión de los autores

Creemos que no existen dudas respecto a que el abordaje abdominal debe ser por vía laparoscópica, en manos de un equipo entrenado y con experiencia. Con esta técnica se respetan los mandatos básicos de la cirugía del prolapso realizados en los procedimientos abdominales abiertos.

Existen puntos en común a todos los procedimientos abdominales, ya sea por vía abierta o laparoscópica y que de todos modos continúan siendo motivo de controversia.

¿Cómo debemos movilizar el recto. Se justifica la fijación?

Se acepta universalmente que la movilización rectal posterior debe extenderse hasta el nivel de los elevadores respetando la fascia propia y de esta forma evitar las lesiones vasculares y la de los plexos nerviosos autónomos. Es una maniobra común en todos los procedimientos abdominales del tratamiento del prolapso rectal, si bien es cuestionada por los riesgos de sangrado presacro, injuria nerviosa con desarrollo de constipación y la posibilidad de generar trastornos en la esfera genital.^{39, 6, 40}

Algunos autores asocian una movilización rectal anterior hasta el tercio superior de la vagina.⁴¹

En el 2004, Lindsey Y y Cunningham C recomiendan una variante de movilización anterior y pexia propuesta también por D' Hoore en el mismo año con resultados anatómicos y funcionales similares en ambos grupos de trabajos. No refieren infección de la malla ni dispareunia.^{40, 42}

Boons y cols. en el 2010 reafirman este concepto. En este reciente análisis, la recurrencia fue del 2% en pacientes que se trataron con el procedimiento de De-

lorme. Hacen énfasis en que se mejora la constipación, se evita que aparezca constipación “de novo” y reafirma el concepto que este procedimiento laparoscópico es adecuado para los pacientes añosos.

Con esta novedosa movilización se combina la eficacia de un procedimiento abdominal y la seguridad de uno perineal. Se corrige el piso de la pelvis descendido durante la defecación y a su vez es sostenido por una estructura vertical desde el cuerpo perineal. Conlleva la ventaja que en el compartimento medio de la pelvis se refuerza el apoyo y mejora el tabique rectovaginal, con el agregado que corrige simultáneamente el prolapso genital o el rectocele.^{43,44}

Se cuestiona la movilización rectal posterior, limitándola solo a la cara anterior del recto, posterior a la Fascia de Denonvillier que es disecada para exponer la cara anterior del mismo, suturando una malla que fija el recto al sacro o a la vagina. De esta manera se evitaría tanto la dificultad evacuatoria como el daño de los nervios.^{40,44,45}

Lindsey I y cols. sostienen que la resección y pexia sería recomendada para los pacientes constipados, con la intención de mejorar la dificultad evacuatoria. Sin embargo muchos cirujanos cuestionan exponer a pacientes, en general añosos, a los riesgos de una anastomosis por una dolencia benigna. Adicionalmente en este grupo etario, al realizar un procedimiento perineal los pacientes son expuestos a 2 riesgos mayores como la alta incidencia de recurrencias y los problemas de funcionalidad.

Similar recomendación es realizada por Brown AJ y Joyce también indica que esta movilización debe realizarse posterior a la fascia de Denonvillier.^{40,43,46,34}

Respecto a la fijación el grupo “The Rectal Prolapse Recurrence Study Group” se basa en un trabajo multi-institucional, retrospectivo con 643 casos. En este se concluye que la sola movilización posterior del recto sin pexia tiene resultados adecuados con índices de recurrencias aceptables. Posteriormente se inicia un trial multicéntrico controlado, en el que intervinieron 41 centros de 21 países. Incluyeron 252 pacientes randomizados en 2 grupos: en 136 movilización con pexia y en 116 solo movilización. El tiempo libre de recurrencia fue mayor para el grupo de movilización y pexia 8,6% vs. 1,5 % con significación estadística (P=0.03).^{47 48}

La teoría de no fijar el recto tiene antecedentes previos, en 1988 una serie con 32 pacientes, tratados con la movilización del recto y sin pexia, no tuvo recidivas. Cabe mencionar que si bien no se realizaba la pexia, se efectuaba una fijación del loop del sigmoides

y un cierre del peritoneo pelviano, maniobras que por sí solas, representan una fijación rectal.⁴⁹

En el 2001, Nelson R y cols. presentaron una serie de 12 pacientes, con movilización posterior y sin fijación del recto. Se colocan ligaduras en la fascia presacra con la intención de estimular una reacción fibrosa que sujete al recto en su lugar anatómico. Refirieron 15% de recurrencias.⁵⁰

Opinión de los autores

En base a los resultados reportados por la bibliografía internacional consideramos que la movilización rectal posterior debería ser evitada, si bien ha demostrado resultados satisfactorios.

Debemos estar preparados para cambiar la manera de movilizar el recto. Dado los bajos índices de recurrencias y la mejoría de la continencia que se muestran con la movilización anterior, sumado a que se evitaría el riesgo de las lesiones vasculares presacras, hacen de ésta una alternativa prometedora. Si bien existen trabajos que apoyan esta forma de movilización, aún faltan resultados más contundentes.

Con respecto a la movilización posterior sin pexia, se debería randomizar adecuadamente agregando a ésta los tipos de fijación y los elementos utilizados.

Otro punto de polémica es la sección o conservación de los alerones del recto.

La división de los alerones del recto puede resultar en una denervación del mismo, generando un daño a nivel del plexo hipogástrico inferior.⁵¹

La conservación de los mismos puede resultar en un aumento de la recidiva. Si bien la evidencia es limitada, hay una tendencia a la constipación en aquellos en que se dividieron los ligamentos.

Algunos autores sugieren que la división de uno de los ligamentos puede ser una alternativa razonable.⁵²

Brazzelli M y cols. realizaron un meta-análisis, en el que concluyeron que la división de los ligamentos en relación con la conservación de los mismos, tienen mejores resultados en cuanto a las recidivas, pero un mayor índice de constipación. Este estudio agrupó una pequeña cantidad de pacientes.¹

Por otro lado la sección de los ligamentos trae asociado tanto una disminución de las presiones anales como de la compliance rectal. Sin embargo, la conservación de los ligamentos, parecería ser una conducta apropiada, debido al aceptable rango de recurrencias y al elevado índice de constipación en aquellos casos en que han sido seccionados.³⁹

Hull TL en un análisis sobre 26 pacientes a los que se les realizó una rectopexia con malla, observó que en el grupo en que se preservaron los alerones, la recurrencia ocurrió en 4 de 12 pacientes. En el grupo en que se seccionaron no hubo recurrencias, pero 7 de 14 pacientes presentaron constipación en el postoperatorio.⁵²

Existen sólo 3 triales con un número escaso de pacientes que comparan la división y la conservación de los ligamentos durante la rectopexia abdominal abierta.

La recurrencia ocurrió en 4/21 (19%) en los que se preservaron los ligamentos mientras que no hubo recurrencia sobre los 23 pacientes en que estos no fueron conservados.

En el trabajo de Speakman CTM de 1991, 2 de los 12 pacientes tratados con preservación de los ligamentos presentaron prolapso mucoso recurrente. En tanto no hubo recurrencia en 14 pacientes, en los que sí fueron seccionados.^{53, 54, 55}

Opinión de los autores

La conservación o no de los ligamentos es un punto de interés a tener en cuenta. De acuerdo a los resultados expuestos, la conservación debería ser la conducta adecuada, más aún si el paciente tiene como antecedente en el preoperatorio, tendencia a la constipación. La conservación de los ligamentos no debería interferir con la apropiada movilización rectal, que de no ser adecuada, se traduciría en un aumento de los índices de recurrencia.

De acuerdo con la opinión de otros autores, coincidimos que una alternativa sería conservar uno de ellos.

Debido a que no existen trabajos que sean categóricos, la conducta dependerá de la preferencia y experiencia del cirujano.

¿Que aporta la resección del sigmoides?

Uno de los objetivos de esta maniobra era reducir los índices de recurrencia, suspendiendo el recto desde el ángulo esplénico. Con esta intención la utilizaron Frykman HM y Goldberg SM.⁵⁶

La resultante fue una disminución de la incidencia de constipación en el postoperatorio. Este hecho fue documentado por estudios controlados randomizados, en comparación con la rectopexia sola, pero en realidad el mecanismo íntimo que explique la corrección de la constipación es incierto.⁶

Se sugiere que un sigmoides redundante podría rotar sobre la pexia, por un mecanismo similar vólculo.

La elección de este tratamiento dependerá de la historia de constipación previa, la imagen radiológica o los hallazgos quirúrgicos.

Se observó que la anastomosis, luego de la resección rectosigmoidea, producía una fibrosis entre ésta y el sacro, y así se aseguraba la fijación del recto.^{21, 57, 58}

Por otro lado, la resección sigmoidea no garantiza la mejoría de la constipación en el postoperatorio.

Aquí radica la importancia de la constipación en el preoperatorio. En aquellos pacientes con marcados antecedentes de constipación y con un tiempo de tránsito colónico que marca una inercia, se deberá evaluar la necesidad de una colectomía subtotal. El otro inconveniente agregado es que se desarrolle una incontinencia en el postoperatorio, en combinación con un tránsito lento asociado a la debilidad de los esfínteres.⁵²

Lukkonnen P y cols. y McKee RF y cols. compararon la resección del colon redundante versus la no resección, ambos grupos asociados a una rectopexia. No hubo recurrencias reportadas en ninguno de los dos.^{57, 58}

Kuijpers HC concluye que cualquier procedimiento quirúrgico que implique la movilización rectal hasta el cóccix y fijación como una maniobra estándar, tendrá una recurrencia del 2-4%. Cualquier maniobra adicional que sea sencilla podría ser incorporada sin elevar las tasas de complicaciones.⁵⁹

¿Que cirugía ofrecemos?

Opinión de los autores

El prolapso rectal es una entidad poco frecuente. A pesar de haber sido descrita hace muchos años, aún sigue despertando interés dado el conocimiento incompleto de su etiopatogenia.

La literatura ha ido progresando lentamente, la mayoría hace énfasis en la recurrencia y no tanto en los resultados funcionales. Consideramos que el prolapso involucra un espectro de presentaciones fisiológicas y que la evaluación del piso de la pelvis se transformará en la llave para la evaluación de cada paciente. La ecografía, el tiempo de tránsito intestinal y la defecografía nos ayudarán a elegir la forma de abordaje.

La elección del tratamiento dependerá como ya hemos visto de múltiples factores. El abordaje perineal es atractivo, según algunas series presenta resultados en términos de recidivas similares al abordaje abdominal con la ventaja que se puede repetir ante una recidiva y es poco invasivo. Se propone a aquellos pacientes a los que no se les puede indicar la vía laparoscópica, o bien a los que no acepten el abordaje abdominal por el riesgo de disfunción sexual.

El abordaje laparoscópico se transformó en el gold estándar en centros especializados y es la opción ideal,

ya que se pueden imitar los principios de las cirugías abdominales tradicionales.

Si bien los resultados en cuanto a recurrencia son favorables y con baja mortalidad, se debe ofrecer la mejor opción para minimizar las complicaciones y que eventualmente sean toleradas por los pacientes.

Considerando como método de elección el abordaje abdominal laparoscópico, la siguiente discusión estará centrada en la forma de movilizar el recto. Si bien no hay conclusiones firmes, la tendencia que marcan los informes es que la disección anterior sería la más adecuada, respecto a los mejores resultados de recurrencia y de complicaciones.

Además con ésta movilización se evitaría la sección de los alerones disminuyendo las secuelas inherentes a esta maniobra.

La rectopexia con sutura tiene buenos resultados y evitaría el agregado de elementos extraños implicando una disminución del riesgo de complicaciones, que además no ha demostrado francas ventajas.

Por otro lado, se puede anexar la resección del sigmoides en forma apropiada. La decisión de conservar o no los alerones del recto dependerán de la experiencia y preferencia del cirujano, teniendo en cuenta los beneficios y consecuencia de una u otra conducta.

Solo si realmente el paciente no tolera un abordaje abdominal ofreceremos un procedimiento perineal.

Otra indicación del abordaje perineal es en aquellos casos de encarceración, estrangulación y gangrena, como así en recurrencias secundarias a un procedimiento transperineal.

También cabe tener presente que ante pacientes con co-morbilidades importantes asociadas a incontinencia, es apropiado ejecutar una plástica de los elevadores asociada al procedimiento de Altemeier.

Considerando altas probabilidades de recidivas, se debe informar al paciente la posibilidad de una re-intervención.

Aunque en recientes publicaciones el abordaje perineal aparece como primera línea en pacientes jóvenes y buen estado de salud.

Recientemente se informa el abordaje combinado, es decir la disección por vía laparoscópica desde el abdomen y la resección y anastomosis por vía perineal, tal como lo describe la técnica de Altemeier. Es decir que el sigmoides redundante es movilizado por laparoscopia, dado que no se lo puede ejecutar desde el periné. El hecho de dejarlo en la cavidad es causa de recurrencia. Con esta nueva opción se logra una adecuada movilización del colon, se evita una laparotomía y la confección de una anastomosis abdominal.

¿Nos ayudan los trabajos a tomar una decisión?

Probablemente todavía no hay evidencias concluyentes que aporten mucho más que el camino ya recorrido. Aún hoy el cuestionamiento es: ¿cómo movilizaremos el recto, cómo será la fijación, si debemos seccionar o no los ligamentos del recto y si se debe realizar o no la resección del sigmoides?

En razón de ello, los cirujanos continuarán realizando la cirugía del prolapso rectal basados en los trabajos de buena calidad que objetiven evidencias del mejor tratamiento quirúrgico.

Referencias Bibliográficas

1. Bachoo P, Brazzelli M, Grant A. Surgery for complete rectal prolapse in adults. *Cochrane Database Syst Rev.* 2000; (2):CD001758
2. Schiedeck THK, Schwandner O, Scheele J, Farke S, Bruch HP. Rectal prolapse: which surgical option is appropriate? *Langenbecks Arch Surg.* 2005; 390: 8-14
3. Riansuwan W, Hull TL, Bast J, Hammel JP, Church JC. Comparison of Perineal Operations with Abdominal Operations. *World J Surg* 2010; 34: 1116-1122
4. Bachoo P, Brazzelli M, Grant A. Surgery for complete rectal prolapse in adults. Review Update in: *Cochrane Database Syst Rev.* 2008; 4: CD001758
5. Denn KI, Grant E, Bellinghan C, Keigley MRB. Abdominal resection rectopexy with pelvic floor repair versus perineal rectosigmoidectomy and pelvic floor repair for full thickness rectal prolapsed. *Br J Surg* 1994;81: 302-304
6. Roig JV. Tratamiento del prolapso rectal ¿Todavía un misterio? *Cir Esp* 2004; 76(2): 61-64
7. Kimmis MH, Eventts BK, Isler J, Billingham R. The Altemeier repair: outpatient treatment of rectal prolapse. *Dis Colon Rectum.* 2001; 44(4): 565-70
8. Gregororeyk SG, Perineal proctosigmoidectomy The Procedure of choice for rectal prolapsed. *Clinics and Rectal Surgery* 2003;16(4): 263-270
9. Escribano Guijarro J, Prieto A, Galván M, Marcos R, López A. El prolapso rectal completo en el contexto de las enfermedades del suelo pélvico. Nuestra Experiencia en la resección por la vía perineal. *Cir Esp* 2004; 75(6): 344-9
10. Glasgow SC, Birman EH, Kodner IJ, Fleshman JW Jr, Dietz DW. Recurrence and quality of life following perineal proctectomy for rectal prolapse. *J Gastrointestinal Surg.* 2008;12:1446-1451
11. Kim M, Reibetanz J, Boenicke L, Germer CT, Jayne D, Isbert C. Quality of life after transperineal rectosigmoidectomy. *Br J Surg.* 2010;97(2): 269-72
12. Cirocco W. The Altemeier Procedure for Rectal Prolapse: An Operation for All Ages *Dis Colon Rectum* 2010;53: 1618-1623
13. Zittel TT, Manncke K, Haug S, et al. Functional results after laparoscopic rectopexy for rectal prolapse. *J Gastrointest Surg.* 2000;4: 632- 641
14. Scott D, Goldstein SD, Maxwell PJ Rectal Prolapse. *Clin Colon Rectal Surg* 2011;24: 39-45
15. de Oliveira O, Stein SL, Trencheva KI, Sonoda T, Milsom JW, Lee SW. Comparative outcomes of elderly patients

- undergoing Altemeier procedure versus laparoscopic rectopexy for rectal prolapse. *Asian J Endosc Surg* 2010; 28-32
16. Wijffels, N, Cunningham C, Dixon A, Greenslade G, Lindsey I. Laparoscopic ventral rectopexy for external rectal prolapse is safe and effective in the elderly. Does this make perineal procedures obsolete?. *Colorectal Disease* 2011;13: 561-566.
 17. Chautard J, Alves A, Zalinski S et al. Laparoscopic colorectal surgery in elderly patients: A matched case control in 178 patients. *J Am Coll Surg* 2008; 206 (2): 255-260.
 18. Frasson M, Braga M, Vignali A, et al. Benefits of laparoscopic colorectal resection are more pronounced in elderly patients. *Dis Colon Rectum* 2008; 51 (3): 296-300.
 19. Salomón M. Prolapso Rectal. Abordaje laparoscópico. *Prens Méd Argent.* 2009; 96: 160-163
 20. Marzouk D, Ramdass MJ, Haji A, Akhtar M. Digital assessment of lower rectum fixity in rectal prolapse (DALR): a simple clinical anatomical test to determine the most suitable approach (abdominal versus perineal) for repair. *Surg Radiol Anat* 2005;27: 414-9
 21. Madiba TE, Baig MK, Wexner SD. Surgical management of rectal prolapse. *Arch Surg* 2005; 140:63-73.
 22. Takesue Y, Yokoyama T, Murakami, et al. The effectiveness of perineal of perineal of rectal prolapsed. *Sur Today* 1999; 29:290-293
 23. Marderstein EL, Delaney CP. Surgical Management of rectal prolapsed. *Nature Clinical Practice* 2007;4 (10): 552-561
 24. Berman IR, Suture less Laparoscopic rectopexy for pro-cidencia technique and implications. *Dis Colon Rectum* 1992; 35: 689-3
 25. Boccasanta P, Rosati R, Venturi M, Montorsi M, Cioffi U, De Simone M, Strinna M, Peracchia A. Comparison of laparoscopic rectopexy with open technique in the treatment of complete rectal prolapse: clinical and functional results. *Surg Laparosc Endosc* 1998;8(6): 460-5
 26. Bruch HP, Herold A, Shiedeck T, Schwander O. Laparoscopic Surgery for Rectal Prolapse and Outlet Obstruction. *Dis Colon Rectum* 1999;42 (9): 1189-1194
 27. Solomon MJ, Young CJ, Evers AA, Roberts RA. Randomized clinical trial of laparoscopic versus open abdominal rectopexy for rectal prolapse. *Br J Surg* 2002;89: 35-9
 28. Purkaysatha S, Tekkis P, Athanasiou T, Aziz O, Paraskevas P, Ziprin P, Drazi A. A Comparison of Open Vs. Laparoscopic Abdominal Rectopexy for Full-Thickness Rectal Prolapse: A meta- Analysis. *Dis Colon Rectum* 2005;48: 1930-1940
 29. Byrne CM, Smith SR, Solomon MJ, Young CJ, Evers AA. Long- term functional outcomes after laparoscopic and open rectopexy for the treatment of rectal prolapsed. *Dis Colon Rectum.* 2008 Nov;51(11): 1597-604
 30. Sajid SM, Siddiqui MRS, Baig MK. Open vs. laparoscopic repair of full-thickness rectal prolapse: A re-analysis. *Colorectal Disease* 2010;12: 515-525
 31. Laubert T, Kleemann M, Schorcht A, Czymek R, Jungbluth T, Bader FG, Bruch HP, Roblick UJ. Laparoscopic resection rectopexy for rectal prolapse: a single-center study during 16 years. *Surg Endosc* 2010; 24:2401-2406
 32. Wilson J, Engledow A, Crosbie J, Arulampalam T, Motson R. Laparoscopic nonresectional suture rectopexy in the management of full-thickness rectal prolapse: substantive retrospective series. *Surg Endosc* 2011;25: 1062-1064
 33. Muñoz JP, Cuenca Abente F, Collia Avila KA, Gualdrini UA, Gutiérrez A, Lumi CM, Navarro AC, Masciangioli G, Graziano A. Abordaje laparoscópico para el tratamiento del prolapso rectal. Estudio prospectivo y evaluación de los resultados funcionales. *Rev Argent Cirug.* 2008;95 (1-2): 32-42
 34. Joyce MR, Hull TL, Rectal Prolapse surgery: Choosing the correct Approach. *Semin Colon Rectal Surg* 2010; 21: 37-44
 35. Azimuddin K, Khubchandani IT, Rosen L, Stasik JJ; Reither RD, Reed JF. III Rectal Prolapse : a search for the "Best" operation. *Am Surgeon* 2001; 67: 622-7
 36. Kim DS, Tsang CB, Wong WD, Lowry ZC, Goldberg SM, Madoff RD. Complete rectal prolapsed: Evolution of management and result. *Dis Colon Rectum* 1999;42: 460-469
 37. Heat SM, Hartley JE, Duthie GS, Monson JR. Laparoscopic suture rectopexy without resection is effective treatment for full-thickness rectal prolapsed. *Dis Colon Rectum* 2000; 43: 638-643.
 38. Maddouly KM, Senagore AJ, Delaney CP, Duepre HJ, Brady KM, Fazio VW. Clinically based management of rectal prolapsed. Comparison of the laparoscopic Wells procedure and laparoscopic resection with rectopexy. *Surg Endosc* 2003;17: 99-103
 39. O'Brien DP. *Clinic Colon Rectum Surg* 2007;20: 125-132
 40. Lindsey I, Cunningham C. Surgical Treatment of rectal prolapse. *Br J Surg* 2004;91: 1389.
 41. Felts Bersma RJ, Tierma ES, Cuesta MA. Rectal Prolapse, rectal intususception, rectocele, solitary rectal ulcer syndrome and enterocele. *Gastroenterol Clin Noth Am* 2008;37: 645-668
 42. D'Hoore A, Cadoni R, Penninckx F. Laparoscopic ventral rectopexy for total rectal prolapsed: long-term outcome. *Br J Surg* 2004; 91: 1500-5
 43. Boons P, Collinson R, Cunningham C, Lindsey I. Laparoscopic ventral rectopexy for external rectal prolapse improves constipation and avoids de-novo constipation. *Colorectal Dis* 2010;12: 526-32
 44. Slawik S, Soulsby R, Carter H, Payne H, Dixon AR. Laparoscopic ventral rectopexy, posterior colporrhaphy and vaginal sacrocolpopexy for the treatment of recto-genital prolapse and mechanical outlet obstruction. *Colorectal Dis* 2008;10: 138-43.
 45. D'Hoore A, Penninckx F. Laparoscopic ventral recto(colpo)pexy for rectal prolapsed: surgical technique and outcome for 109 patients. *Surg Endosc* 2006; 20: 1919-23
 46. Brown AJ, Anderson JH, McKee RF, Finlay IG. Strategy for selection of type of type operation for rectal prolapse based on clinical criteria. *Dis Colon Rectum* 2004; 47: 103-7
 47. Graham Williams J. Rectal Prolapse: To Fix or Not to Fix. *Dis Colon Rectum* 2011;54: 3-5
 48. Kara J, Uraneus A, Altomare D, Sokmen S, Krivokapic Z, Hoch J, Bartha I, Bergamaschi R. For de Rectal Prolapse recurrence Study Group. No Rectopexy Versus Rectopexy Following Rectal Mobilization for full - Thickness

- Rectal Prolapse: A randomized Controlled Trial. Dis Colon Rectum 2011;54: 29-34
49. Ananthakrishnan N, Parkash S, Sridhar K. Retroperitoneal colopexy for adult rectal procidentia: a new procedure. Dis Colon Rectum. 1988;31: 104–106
 50. Nelson R, Spitz J, Pearl RK, Abcarian H. What role does full rectal mobilization alone play in the treatment of rectal prolapse? Tech Coloproctol. 2001;5: 33–35
 51. Varna JS. Autonomic influences on colorectal motility and pelvic surgery. World Journal of Surgery 1992; 16: 811-9
 52. Hull TL Rectal Prolapse: abdominal approach. Clin Colon Rectal Surg 2003;16: 259-262
 53. Speakman CTM, Madden MV, Nicholls RJ, Kamm MA, Lateral ligament division during rectopexy causes constipation but prevents recurrence: results of a prospective randomized study. British Journal of Surgery 1991;78(12): 1431-3
 54. Selvaggi F, Scotto Di Carlo E, Silvestri L, Festa L, Piegari V. Surgical Treatment of rectal prolapsed: a randomized study (abstract) British Journal of Surgery 1993;80: S 89
 55. Mollen RM, Kuijpers JH, van Hoek F. Effect of rectal mobilization and lateral sphincter division on colonic and anorectal function. Dis Colon Rectum 2000;43: 1283-7
 56. Frykman HM, Goldberg SM. Abdominal proctopexy and primary sigmoid resection for rectal procidentia Am J Surg 1955;90: 780-789
 57. McKee RF, Lauder JC, Poon FW, Aitchison MA, Finlay IG, A prospective reandomized study of abdominal rectopexy with and without sigmoidectomy in rectal prolapse. Surg Gynecol Obstet 1992;174: 145-148
 58. Luukkonen P, Mikkonen U, Jarvinen H. Abdominal rectopexy with sigmoidectomy versus alone for rectal prolapse a prospective, randomized study. Int J Colorectal Dis 1992;7(4): 219-22
 59. Kuijpers HC. Treatment of complete rectal prolapse: to narrow, to wrap, to suspend, to fix, to encircle, to plicate or to resect? World J Surg 1992;16: 826-30.

CAPÍTULO X MANEJO DE LA RECURRENCIA DEL PROLAPSO

Las recurrencias del prolapso rectal, luego de la reparación quirúrgica se estiman en un 29%, con una importante variedad entre las diferentes series e instituciones.^{1,2}

Ocurren entre los 24 y 44 meses luego de la corrección, hay datos que demuestran que pueden ocurrir tempranamente, en los primeros 7 meses. Opuestamente existen casos en que ocurrieron 14 años luego de la reparación primaria.^{2,3}

La mayoría de los trabajos refieren que la vía perineal presenta una tasa de recurrencia elevada, sin embargo, otros trabajos refieren tasas equivalentes entre las vías de abordaje abdominal y perineal.⁴

En un análisis sobre 100 pacientes intervenidos por vía perineal, el índice de recurrencia fue de 8,5% con una morbilidad baja y un solo caso de mortalidad. Este estudio refiere que mejoran tanto los síntomas de obstrucción como los de la incontinencia.⁵

En un análisis reciente en el que se compara la cirugía abierta, con la laparoscópica y la cirugía robótica, se demuestra que la cirugía convencional tiene menores índices de recurrencias con 2,1, 26,6 y 20% respectivamente. Se observó más frecuencia de recurrencias en mujeres jóvenes en edad fértil y especialmente por debajo de los 40 años, concluyendo que la cirugía laparoscópica y la robótica son seguras y tienen buenos resultados funcionales, pero con altos índices de recurrencia.⁶

Determinar la causa de la recidiva es difícil, pero una recidiva temprana es atribuida inicialmente a una cuestión técnica, mientras que si la misma es tardía puede depender de las condiciones propias del paciente.

Hool en un estudio que involucró a 24 pacientes controlados durante 30 años, encontró que la mayoría de las recurrencias se debieron a causas técnicas, atribuyéndolas a la malla en la técnica de Ripstein.⁷

Raftopoulos Y cols. en el 2005, publicaron el resultado del Grupo de Estudio de Recurrencia del Prolapso Rectal, y concluyeron que la recurrencia fue similar entre las diversas técnicas quirúrgicas abdominales empleadas; así, la simple movilización rectal sería suficiente para controlar el prolapso.^{2,8}

Que técnica elegir para reparar una recurrencia?

En la selección de la nueva vía de abordaje se deben considerar:

- Cirugía previa: no podríamos realizar un procedimiento de Altemeier luego de una resección sigmoidea, excepto que incluyéramos la anastomosis. De la misma manera la situación inversa. La premisa es evitar un segmento isquémico entre ambas anastomosis.
- La edad es un factor independiente de riesgo de recurrencia, aunque la bibliografía no es contundente al respecto.³
- Procedimientos perineales deben ser considerados a la hora de planificar el tratamiento de la recidiva. Un procedimiento sin resección como realizar la técnica de Delorme sería una opción válida, si el primer tratamiento fue resectivo.⁹
- La cirugía laparoscópica es de poco uso en la recidiva y de hecho no está claro su indicación. Tsugawa con una muy corta serie de pacientes obtuvo buenos resultados.⁸

La causa más probable de la recurrencia posterior a una rectopexia si esta ocurre precozmente, puede ser consecuencia de una técnica de fijación inadecuada.

Si a la pexia se le agregó una resección, es importante conocer tanto el tipo de disección como la extensión que se haya efectuado en la primer cirugía.

Si la recurrencia se da en un paciente con posibilidades de un abordaje abdominal, la nueva pexia con su variante resectiva debe ser considerada y tal vez sea la más apropiada.

Opinión de los Autores

La bibliografía es limitada en cuanto al tratamiento de la recidiva del prolapso y como consecuencia se carece de un claro lineamiento de la técnica que debemos ofrecer al paciente.

Creemos que ante un paciente con una recurrencia, se debe investigar cualquier otro factor que predisponga a la recidiva como el tránsito lento o esfuerzos defecatorios, presencia de contracción paradójica y cualquier aspecto inherente a la técnica primaria que pueda contribuir a reparar la falla o bien evitar repetir el error. Además es fundamental realizar un adecuado diagnóstico en cuanto al grado de recidiva, dado que la mayoría son simplemente prolapsos mucosos.

La reparación laparoscópica de la recidiva luego de procedimientos abdominales debe considerarse un verdadero desafío y deben quedar solo en manos muy experimentadas y en centros de cirugía laparoscópica de avanzada

Referencias Bibliográficas

1. O'Brien D. Prolapse Rectal in: Clinics in Colon and Rectal Surgery 2007; 20: 2.
2. Raftopoulos G, Senagore AJ, Di Giurio G, Bergamaschi R. Recurrence rate after abdominal surgery for complete rectal prolapse: a multicenter pooled analysis of 643 individual patient data. Dis Colon Rectum 2005;48: 1200-1206.
3. Steele SR, Goetz LH, Minami S, et al. Management of recurrent rectal prolapse: surgical approach influences outcome. Dis Colon Rectum 2006;49: 440-445.
4. Madoff RD, Mellgren A. One hundred years of rectal prolapse surgery. Dis Colon Rectum 1999;42: 441-450.
5. Glasgow CS, Birnbaum EH, Kodner HL, Fleshman Jr.J, Dietz.WD. Recurrence and Quality of Life Following Perineal Proctectomy for Rectal Prolapse. J Gastrointest Surg 2008;12: 1446-1451.
6. Hoog D, Heemskerk J, Nieman FH, van Gemert W, Baeten CG, Bouvy N. Recurrence and functional results after open versus, conventional laparoscopic versus robot-assisted laparoscopic rectopexy for rectal prolapse: a case-control study. Int J Colorectal Dis 2009; 24: 1201-1206.
7. Hool GR, Hull TL, Fazio VW. Surgical treatment of recurrent complete rectal prolapse: a thirty-year experience. Dis Colon Rectum 1997;40: 270-2.
8. Tsugawa K, Sue K, Koyanagi N, et al. Laparoscopic rectopexy for recurrent rectal prolapse: a safe and simple procedure without a mesh prosthesis. Hepatogastroenterology 2002;49: 1549-51.
9. Gordon PH. Procidentia rectal. In: Gordon PH, Santhath N. Principles and Practice of Surgery for the Colon Rectum and the Anus, 3rd Ed. New York- London; Informa Healthcare. 2007; 415-448.

CAPITULO XI ENCUESTA

Hemos realizado una encuesta a especialistas nacionales y extranjeros con el objetivo de conocer los datos respecto al manejo de pacientes portadores de prolapso rectal, analizando los métodos de diagnóstico, patologías asociadas, trastornos funcionales, el tratamiento, la vías de abordaje, variantes técnicas, materiales protésicos empleados, recurrencias y manejos de las mismas sobre los pacientes tratados en los últimos 10 años.

El método empleado fue básicamente por correo electrónico y por escrito. Se consultaron a cirujanos especialistas en Coloproctología de instituciones públicas y privadas.

- 1.- **Que cantidad de cirugías efectuó a pacientes portadores de prolapso rectal.**
Electivas Urgencia.....
- 2.- **Número de pacientes operados.**
Masc..... Fem.....
Promedio edad
Masc..... Fem.....
- 3.- **Ud considera necesario efectuar estudios previos a la cirugía ?**
Si..... No.....
- 4.- **Cuál de los siguientes estudios realiza previamente a la cirugía ?**
Videocolonoscopia.....
Rx colon por enema.....
Ecografía transrectal.....
Videodefecografía.....
Manometría anorectal.....
Estudio electrofisiológico.....
RMNDPP (resonancia magnética nuclear dinámica de piso pelviano).....
Todos.....
Ninguno.....
- 5.- **Que patologías asociadas observó con más frecuencia.**
Rectocele..... Sigmoidocele.....
Enterocele..... Histerocele.....
Cistocele.....
- 6.- **Que trastorno funcional observó con mayor frecuencia.**
Incontinencia fecal.....
Constipación.....
- 7.- **Que vía de abordaje utiliza en general ?**
Abdominal.....
Perineal.....
Abdominal Convencional
- Laparoscópica.....
Robótica.....
- 8.- **Si realiza rectopexia, que variante utiliza ?**
Lo fija en cara anterior.....
Cara Posterior.....
Cara Lateral
Con material protésico.....
Cual ?.....
Sin material protésico.....
Puntos de fijación.....
Agrafes.....
Rectopexia + Resección y anastomosis.....
- 9.- **Si no realiza rectopexia, utiliza alguna de estas variantes ?**
Movilización rectal solamente.....
Resección y anastomosis.....
- 10.- **En la movilización rectal**
Secciona los ligamentos laterales ?
Si..... No.....
Libera la cara anterior del recto ?
Si..... No.....
- 11.- **Qué porcentaje de mejoría observó en el postoperatorio por vía abdominal respecto a:**
Constipación.....
Incontinencia.....
- 12.- **Si utiliza la vía perineal para la cirugía electiva del prolapso rectal, qué técnica prefiere ?**
Delorme.....
Altmeier.....
Operación de Thiersch.....
Otras.....
- 13.- **Índice de mejoría posterior al abordaje perineal, respecto a:**
Constipación.....
Incontinencia.....
- 14.- **Porcentaje de complicaciones, en:**
Abordaje abdominal.....
Abordaje perineal.....
- 15.- **Porcentaje de recurrencias**
Técnicas por vía abdominal
Técnicas por vía perineal.....
- 16.- **En la cirugías de prolapso recidivado prefiere en general**
La misma técnica
Otras variantes.....
- 17.- **En pacientes jóvenes indica**
Resección y pexia
Solo pexia.....
- 18.- **En que casos indican resección de sigmoides**
.....
- 19.- **Utiliza de rutina el consentimiento informado:**
Si..... No.....

Sobre 258 encuestas efectuadas se recibieron solo 41 respuestas, el 15.8%. El 59% de las respuestas fueron remitidas por profesionales que ejercen en Servicios de Hospitales Públicos y el 41% de Centros Privados, aunque se debe considerar que muchos de ellos ejercen en ambos medios y que muchas de las respuestas corresponden a equipos formados por más de 2 cirujanos.

Del total de respuestas, el 73% practican exclusivamente Coloproctología y el 27% además la Cirugía General.

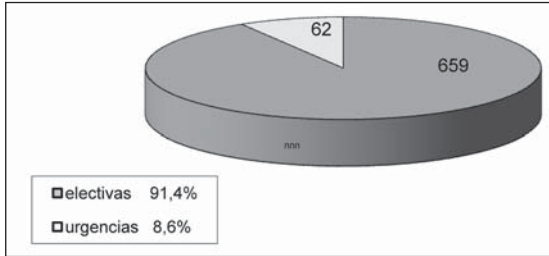


Gráfico 1. Número de cirugías electivas y de urgencia

Respecto al número de cirugías efectuadas por los grupos que respondieron fue de 721, el 91,4% fueron realizadas en forma electiva y solamente el 8,6% de los casos en situaciones de urgencia. (Gráfico 1)

El promedio de edad de los pacientes fue de 53 años en hombres y 63 años en mujeres.

El 90% de los profesionales considera que es necesario efectuar algún método de estudio previo a la cirugía. De esta respuesta surge que el 82,9% indica una videocolonoscopía, el 46,9 % indica la videodefecografía, la manometría el 43,9 %, la radiografía de colon por enema el 41,3%, estudios electrofisiológicos el 17,1%, la ecografía transrectal solo el 14,6 % y la RMNDPP el 9,8%. (Gráfico 2)

Las patologías asociadas al prolapso rectal fueron el rectocele en el 51,3%, el sigmoidocele en el 35,9 %, el cistocele y el histerocele en el 35,9 % y 33,3% respectivamente, el enterocele solo en el 17,9%. (Gráfico 3)

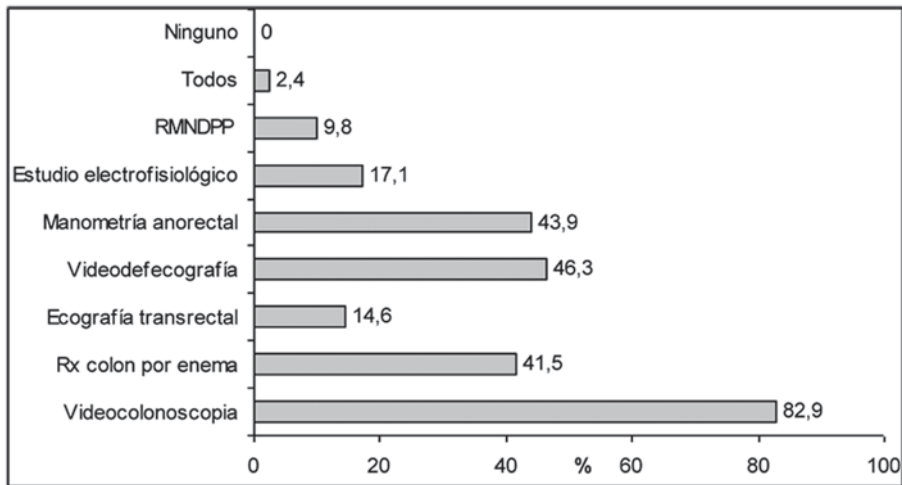


Gráfico 2. Métodos de estudios prequirúrgicos

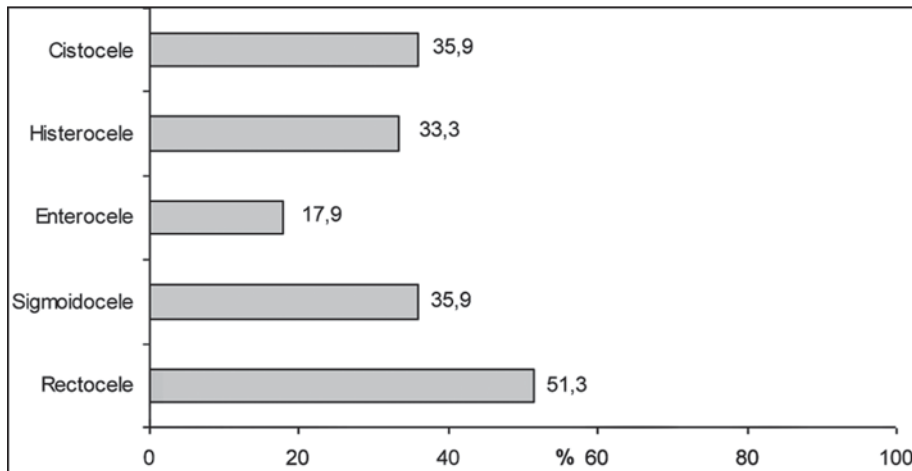


Gráfico 3. Patologías asociadas más frecuentes

Respecto a la frecuencia de trastornos funcionales casi no hay diferencias, ya que la incontinencia fue de 51% y la constipación del 49%.(Gráfico 4)

Con relación a las vías de abordaje, el abdominal lo emplea el 63,4% y el perineal solo el 26,8%. De estos datos surge que por la vía abdominal, el 53,7% utiliza la laparoscópica y el 24,4% la abierta.(Gráfico 5)

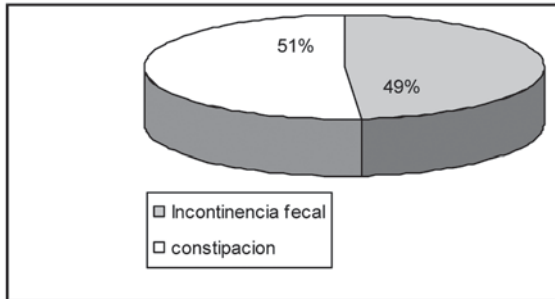


Gráfico 4. Trastornos funcionales más frecuentes

De los que efectúan rectopexia la variante más frecuente fue la asociación de rectopexia con resección y anastomosis en el 71,1% de los casos. La fijación del recto en la cara posterior y lateral del recto fue del 36,8% y 34,2%, mientras que la menos frecuente resultó en la cara anterior, en el 2,6% de los casos.

El 47,4% utiliza para la fijación material protésico y solo el 28,9% no utiliza ningún tipo de malla. De este grupo la mayoría (34,2%) lo fija con puntos y solamente el 18,4% emplea agrafes. (Gráfico 6)

Los cirujanos que no realizan rectopexia, el 93,3% utiliza solamente la resección y anastomosis y solo 20% emplea la movilización rectal como único gesto quirúrgico. (Gráfico 7)

Respecto a si en la movilización rectal se seccionan los ligamentos laterales, el 63,2% respondió por la negativa y solo lo seccionan el 36,8%. (Gráfico 7)

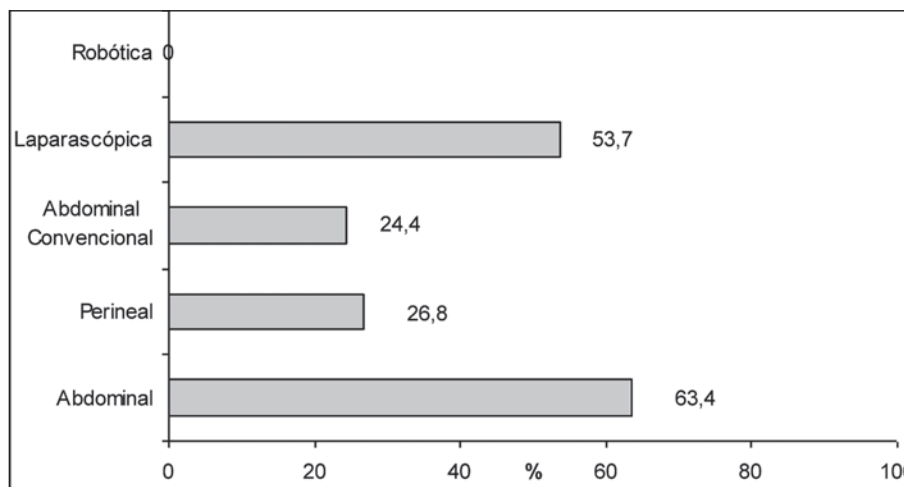


Gráfico 5. Vías de abordaje empleadas

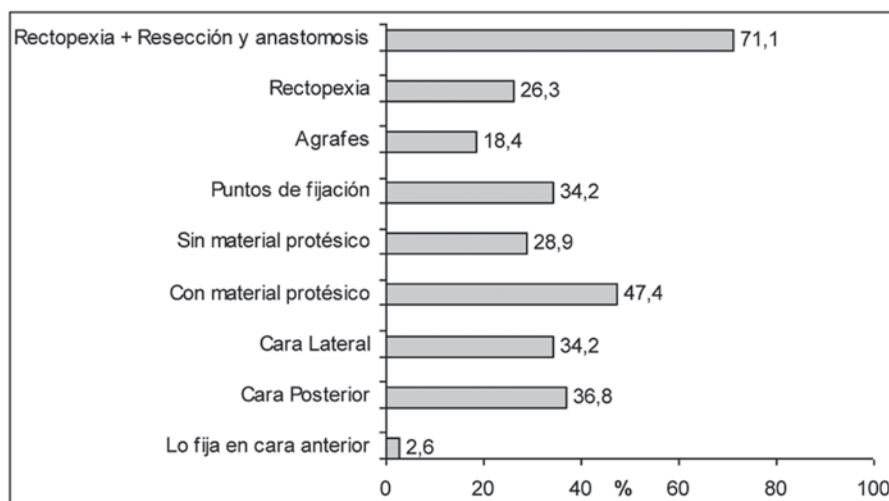


Gráfico 6. Variantes más frecuentes en rectopexia

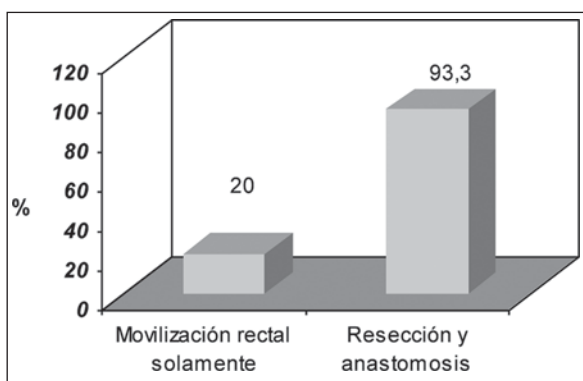


Gráfico 7. Resección y anastomosis vs. movilización rectal solamente

La cara anterior del recto no la libera el 52,6 % y sí es liberada por el 47,4% de los cirujanos encuestados.

Los cirujanos que emplean la vía abdominal informan que la constipación mejoró en el 62,16% de sus pacientes y la incontinencia en el 57,53%. (Gráfico 8)

Para los cirujanos que emplean una técnica por vía perineal la mayoría utiliza la amputación rectosigmoidea o técnica de Altemeier en el 54,8%, la técnica de Delorme en el 35,5% y el cerclaje anal o técnica de Thiersch solo el 6,5%. (Gráfico 9)

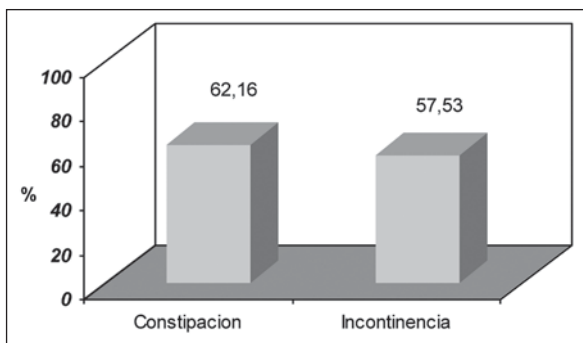


Gráfico 8. Mejoría de constipación e incontinencia posterior al abordaje abdominal

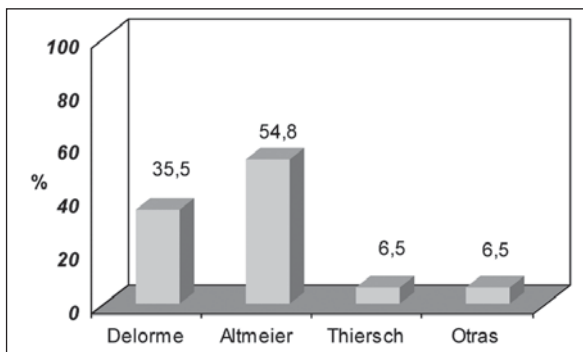


Gráfico 9. Técnicas perineales más frecuentemente empleadas

Los índices de mejoría respecto a los trastornos funcionales para estas vías de abordaje fueron similares, el 61,64% para la constipación y 58,43% para la incontinencia. (Gráfico 10)

Las complicaciones para ambas vías de abordaje no mostraron diferencias, para la vía abdominal el 8,1% y para las vías perineales el 6,1%. Los porcentajes de recurrencias para técnicas por vía abdominal 13,91% y las técnicas perineales 13,3%. (Gráfico 11) (Gráfico 12)

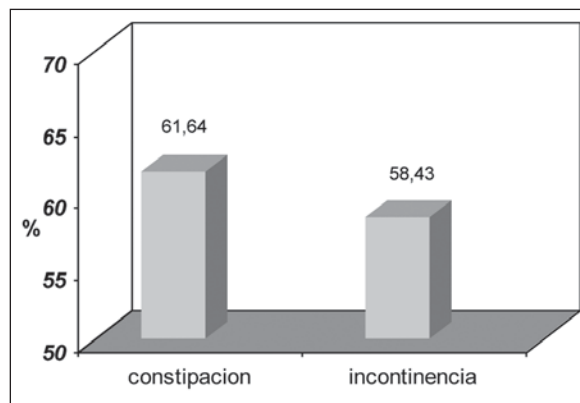


Gráfico 10. Mejoría de incontinencia y constipación posterior al abordaje perineal

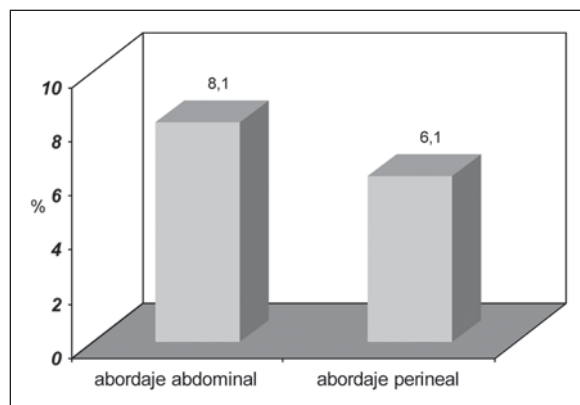


Gráfico 11. Índice de complicaciones en abordaje abdominal y perineal

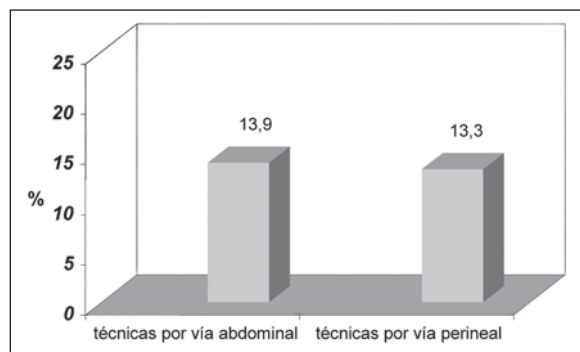


Gráfico 12. Porcentaje de recurrencias por vía abdominal y perineal

En los casos de recurrencias el 68,8% emplea otras variantes técnicas y el 37,5% la misma técnica.

En los pacientes jóvenes casi no hay diferencias en las diferentes conductas, el 55,3% indica resección y pexia y el 50% solo la pexia.

La mayoría de los cirujanos coinciden en indicar la resección de sigmoides cuando existe un marcado cuadro de constipación, dolicosigma, sigmoidocele o una enfermedad diverticular asociada.

Respecto al consentimiento informado el 100% lo utiliza de rutina.

Listado de profesionales y centros que respondieron

Sardiñas Carlos	Unidad Coloproct. Hosp Univ Caracas
Ramon Garridez	Panama
Abadia Carlos	Hosp. Regional Rafael Hernandez
Gaston Lornejo	Clinica Los Olivos. Pcia Bs As.
Barberousse Carlos	Hospital Maciel Montevideo Uruguay
Perna Ezequiel Horacio	Hosp. Naval Buenos Aires
Fermani Claudio Gabriel	Hospital Lagomaggiore Mendoza
Fernando Serra	Sanatorio Delta de Rosario Servicio de Coloproctología Hospital Británico de Buenos Aires
Ricardo Mentz	Hospital Italiano de Buenos Aires
Pablo Vecchio	Hospital Churruca
Gerardo Martin Rodriguez	Clinica "Dr. J. Vrasalovic" Formosa
Angel M. Minetti	Hosp "Evita" San. de la Trinidad Unidad de Coloproctología Hospital Bonorino Udaondo
Borquez V, Tacchi P, Garcia W	CIDEC - Salta
Adolfo Omar Saez	Hospital Privado Regional del Sur SA
Alejandro Moreira Grecco	Hospital de Clinicas
Manson Roberto R	Sanatorio Modelo SA
Alejandro Canelas	Hospital Aleman. Cap. Fed.
Cristian Alberto Gomez	Hosp. de Emerg Cl. Alvarez. Rosario
Fernando J Soria	Hosp. Nacional de Clinicas Cordoba
Castellano Gonzalo	Hospital Italiano. Cap. Fed.
Carrozzo Eduardo	Hosp Esc."Dr Madariaga". Misiones
Alfredo Graziano	Hospital de Gastroent. B. Udaondo

Pablo Catalano	Sanatorio Franchin - Hospital Español
Gabriela Sidra	Hospital Fernandez. Cap. Fed.
Bedino Fernando	Hospital Abel Ayerza
Jorge Font Saravia	Swiss Medical
Nestor Omar Amato	Hospital Argerich
Adrián Mattacheo	Hospital Ramos Mejía
Alejandro Gorodner	Sanat. Frangioli Resistencia Chaco
Nicolás Bassano	Hosp. Prov. Neuquen Castro Rendón
Fabio Leiro	Hospital J. M. Penna (GCBA)
Marcos Hurvitz	Inst. de Coloproctología. Bahía Blanca
Miguel José Dardanelli	Hosp. Dr.Carlos Bocalandro
Javier Ignacio Villaggi	Univ Nac.de Rosario. H.P. Centenario
Cristian Gomez	Hospital Clemente Alvarez. Rosario
Pablo Antonio Farina	Hosp Pirovano- Ctro Priv de Colopr.
Hugo Amarillo H y Hugo Amarillo	Sanatorio Modelo. Tucuman Centro Priv de Cir. y Colopr. Capital Federal.

CAPITULO XII

ASPECTOS MEDICO LEGALES

Tratamiento quirúrgico del prolapso rectal

Los cirujanos debemos tomar conciencia que la mejor forma de prevenir los reclamos judiciales, es ejercitando en forma permanente la prevención del riesgo médico legal.

Por ese motivo los autores hemos incluido este capítulo que encara un tema tan importante y en permanente discusión, siendo el objetivo final crear conciencia sobre los conocimientos médico legales básicos, que el cirujano debe considerar para poder evitar al máximo las situaciones de riesgo y así prevenir los reclamos judiciales.¹

El tratamiento quirúrgico del prolapso rectal no se diferencia de otras patologías cuyo tratamiento puede generar múltiples posibilidades terapéuticas, muchas controversias respecto a la decisión de cual técnica emplear, sus vías de abordaje abdominal o perineal, las patologías asociadas, la presencia de comorbilidades y tratar de obtener el mejor resultado postoperatorio, con éxito en la reducción del prolapso, su mínima o nula recurrencia y la mejoría de los factores asociados como la continencia y/o la constipación.

Por otro lado las diferentes vías de abordaje o el material protésico empleado, pueden generar las complicaciones inherentes a la cirugía en general y además las propias que dependen de la técnica empleada.

No desarrollaremos un extenso capítulo sobre los aspectos médico legales en general, solamente definiremos la responsabilidad profesional de los médicos, la importancia de la historia clínica y el valor del consentimiento informado.

Responsabilidad médica

El vocablo responsabilidad deriva del latín “respondere” y significa la obligación de responder de nuestros actos que cuando han sido origen de un daño en personas o cosas, significa reparar, satisfacer o compensar aquel daño.

Por lo tanto la responsabilidad médica será la obligación que tienen los médicos de reparar y satisfacer las consecuencias de los actos, omisiones y errores voluntarios e incluso involuntarios dentro de ciertos límites, cometidos en el ejercicio su profesión.²

El ejercicio de la profesión médica no es ajeno al marco que rige a la sociedad, debemos aceptar que estamos sometidos a la Ley y por lo tanto la actividad profesional está supervisada por normas jurídicas.

Si bien el ejercicio profesional se encuentra sometido a derecho, igual que cualquier otra actividad, se tiene en cuenta que por las características particulares de la medicina, la ley exige que se cumplan las obligaciones de medios y no de resultados, siendo estos últimos eventualmente exigibles solo para la cirugía estética.

Es obvio que la medicina no es una ciencia exacta, por lo que los resultados dependerán de muchas variables y de cada caso en particular, siendo independiente del accionar del médico. La medicina es materia opinable y discutible, la cirugía con complicaciones y secuelas nunca puede prometer una determinada evolución para casos iguales y menos un resultado exitoso, sin complicaciones.

Ya expresamos que la responsabilidad médica es una variante de la responsabilidad profesional y general, que atañe a todas las personas independientemente que ejerzan o no una profesión. La diferencia estriba que a través de ese ejercicio surja un elemento objetivo “el daño”, que tenga relación directa con el accionar médico, ya sea por una atención médica, una intervención quirúrgica, una práctica, etc., y que desde el punto de vista legal se halle encuadrado dentro de los denominados delitos culposos, en donde la intencionalidad del accionar, es no provocar un daño, que si sucede debe ser por imprudencia, impericia, negligencia e inobservancia de los deberes a su cargo.

El enfoque del tema debe tener siempre desde el punto de vista médico-legal, el siguiente esquema que propuso hace muchos años y es aún vigente el maestro Nerio Rojas,

1. *El actor*: es un médico con diploma y titulo habilitante.
2. *El acto*: es el accionar médico, quirúrgico, etc.
3. Elemento objetivo: el daño en el cuerpo o en la salud, desde una lesión hasta la muerte.
4. *El Elemento subjetivo*: la culpa. Por Impericia, imprudencia o negligencia.
5. *La Relación de causalidad entre el acto médico y el daño*, que debe ser una línea directa sin ninguna interferencia.

Es imprescindible aclarar algunos términos para comprender mejor estos puntos y trataremos de definirlos.

Negligencia: es hacer menos, dejar de hacer o hacer lo que no se debe, el médico actúa sin empeño o con la diligencia exigible.

Impericia: está representada por la falta de conocimientos, sin la capacitación necesaria. Inexperto o falta de habilidad, no sabe o lo hace mal.

Imprudencia: es hacer de más. Obrar ligeramente, excesivamente, precipitadamente, sin cordura o moderación. Sin precaución.

Inobservancia de los reglamentos y deberes del cargo: son las normas que debe cumplir el médico en determinado momento y circunstancia, en el ejercicio de su profesión. No cumplir con los reglamentos se incluye en imprudencia o negligencia. En caso que no haya habido daño en el paciente, pasa a ser un tema administrativo como abandono de guardia u omitir la confección de la historia clínica, como ejemplo.

Los presupuestos que se deben cumplir para que el acto médico sea imputable y genere responsabilidad son:

- Existencia de culpa o de dolo.
- Que exista un daño en el paciente producido por la conducta del profesional.
- Tiene que haber una relación de causalidad entre el hecho médico y el resultado.

La culpa es la falta de previsión de un resultado típicamente antijurídico que pudo y debió haberse previsto. No existe intención ni voluntad de producir un daño (culposo).

El dolo es producir un daño con intención o voluntad (doloso), la Ley reprime la intención expresa de transgredir una norma, el médico realiza voluntariamente el acto prohibido: aborto criminal, certificado falso, etc.

Para que exista responsabilidad médica, debe cumplirse el presupuesto de culpa o falta médica y sus formas son la negligencia, impericia, imprudencia o inobservancia de los reglamentos y deberes del cargo.

Se define el daño como la lesión o perjuicio material o moral producido. Sus requisitos son: lesión de un interés, certeza del daño (tiene que ser real, no presunto) y el mismo debe perdurar al momento de ser reparado. Este daño puede ser psíquico o biológico.

Si no existe una relación de causalidad entre el hecho producido y el daño causado, no existirá responsabilidad profesional, el actor (demandante) deberá demostrar la culpa - el daño y la conexión entre ambos - es decir entre el acto médico y el daño.

Por todo lo expuesto previamente podemos definir los requisitos que se necesitan para un juicio de responsabilidad profesional:

- El autor debe ser médico e imputable.
- La acción u omisión que produjo el daño debe corresponder a un acto médico.
- La culpa o falta médica: negligencia, impericia, imprudencia o inobservancia de los reglamentos y deberes del cargo.
- Daño (moral o material).

- Relación de causalidad: debe quedar demostrado que haya una relación entre el acto médico y los perjuicios sufridos, como consecuencia directa de acciones u omisiones del médico, relación causa-efecto.^{3, 4, 5, 6, 7}

La historia clínica

Los médicos y en especial los cirujanos no somos concientes de la magnitud e importancia de este elemento que tantas veces por día pasa por nuestras manos. Tal vez aquellos que han sufrido la triste experiencia de haber sido demandados, recapaciten y valoren realmente la importancia de este documento y lo puedan transmitir a sus pares o residentes.

Dos son los medios de prueba más importantes en un juicio por responsabilidad médica: la historia clínica y la prueba pericial, estando absolutamente relacionadas una con otra, dependiendo la segunda de la historia clínica. Además en caso de fallecimiento del paciente la historia clínica será casi seguro la única prueba disponible.

Esta es la prueba escrita de la actividad médica desarrollada en el paciente, para procurar la recuperación de su salud. Es un documento o instrumento redactado por el médico, que debe reflejar todo lo visto, oído, descubierto y actuado durante la atención del paciente. Se debe confeccionar en forma obligatoria, tanto en el medio público como privado y es responsable de su conservación y archivo el Director Médico.⁸

Es sabido que a los médicos no les agrada escribir, y si escriben en general lo hacen mal, sin embargo este documento debe ser el reflejo de una conducta médica adecuada, en vez de servir como un medio de prueba a favor, se puede transformar en un medio de prueba en contra. Debemos tener en claro, que lo que no está escrito no se puede demostrar como que se haya realizado.

Puede haber diferentes modelos de historia clínica, según cada profesional o institución elija su confección, pero básicamente debe ser completa, su contenido y redacción adecuados a la realidad, en tiempo y forma, interconsultas, volcar estudios complementarios y al finalizar confeccionar la epicrisis.

En especial los cirujanos debemos ser meticulosos con la confección del protocolo quirúrgico. Este debe ser legible, completo, detallado y debe reflejar los pasos y maniobras quirúrgicas como para que quien lo lea en el futuro, interprete sin dudas cada gesto o maniobra, como si hubiera estado presente durante la intervención. Recuerde no simplificar con siglas o abreviaturas como por ejemplo: "Resección y anastomosis S/T" (anastomosis según técnica), describa por

qué debió efectuar la resección y la anastomosis, si esta es manual o mecánica, que material de sutura utilizó, si la irrigación de los cabos es satisfactoria, si no existe tensión, si se constató mediante prueba hidráulica la indemnidad de la anastomosis, etc.

Se debe considerar que tal vez en 6 o 7 años, si surge una demanda Ud. probablemente no recordará el caso y lo que no describió oportunamente, ya no lo puede revertir y el perito al analizar el protocolo dirá: “no consta en el parte quirúrgico”.

Algunos detalles legales a considerar respecto a la historia clínica:

El paciente puede tener acceso a la historia clínica y esta pertenece tanto al profesional como al paciente y si bien tiene derecho a solicitar una copia, la institución tiene la obligación del archivo y es responsable de la misma.

El archivo está en relación con la prescripción legal de los derechos ejercidos en cada caso (Art. 4023 Código Civil 10 años).^{3, 5, 6, 9, 10}

Una historia clínica completa, legible, ordenada y que refleje todo los actos médicos que se efectuaron para intentar curar al paciente, sin importar el resultado final, implica que el perito médico pueda informar al Juez, que la obligación de medios fue cumplida por el o los profesionales actuantes.

Una historia clínica incompleta, ilegible, desordenada y que no refleje todo los actos médicos que se efectuaron para intentar curar al paciente, predispone mal al perito o a la justicia. Más grave aún si la historia clínica no aparece y no se puede brindar esa prueba o si surge una historia clínica extremadamente prolija, detallada y que permita suponer una historia clínica “arreglada o dibujada”.

Por lo tanto recordar y gravar a fuego, que la historia clínica es y será el instrumento médico – legal que reflejará todos nuestros actos médicos y que puede demostrar que hemos utilizado todos los medios adecuados para beneficio del paciente, “lo que no está escrito” en tiempo y forma, se presume como que no se ha realizado.¹

El consentimiento informado

La palabra consentimiento proviene del latín “consentiré” que significa autorizar, permitir.¹¹

Existe una verdadera evolución en el concepto actual de los derechos del paciente respecto al antiguo concepto paternalista del que gozaba el médico. Ese cambio se fundamenta en el derecho a la autonomía o autodeterminación del ser humano.

Esta evolución presentó importantes consecuencias en sus aspectos jurídicos, como el derecho del

paciente a ser informado para posteriormente prestar el consentimiento o el rechazo.

Estos cambios en la moderna relación médico-paciente y el consentimiento informado o derecho a consentir en todo acto médico, genera deberes al médico y derechos al paciente, siendo de esta relación bidireccional que surgen las obligaciones de medios y resultados.

Este consentimiento tiene fundamentos éticos y jurídicos. El aspecto ético es una regla moral que deriva del reconocimiento del principio de autonomía, el jurídico es exigible según las normas legales vigentes de las Leyes 17132 y 21541, siendo obligación informar al paciente y familiares cercanos los riesgos del tratamiento indicado.¹²

Por lo tanto se consideran diferentes tipos de consentimiento:

- Expreso: cuando se realiza por escrito y es firmado.
- Presunto: aunque no existe se supone que hubiera sido concedido (cambio de conducta intraoperatoria).
- Sustituto: firmado por representante legal.
- Implícito: el que se supone otorgado, aunque no haya sido expresado ni siquiera en forma oral.

Otro aspecto que debemos considerar es cuanto se debe informar, si bien no hay fórmulas, se supone que el buen criterio y la experiencia nos indicarán en cada caso que decir. Se debe informar lo suficiente y necesario, sin excederse ni ocultar información, dependiendo del perfil del paciente y sabiendo interpretar hasta donde quiere llegar el mismo. A veces el exceso de información puede ser contraproducente y actuar negativamente en el estado de ánimo del paciente.

Es una situación especial y que se debe tratar, el tema del consentimiento en la urgencia. Debemos partir de la base que es una circunstancia excepcional en la que siempre que haya urgencia y el paciente no esté en condiciones de ser informado adecuadamente para consentir una intervención quirúrgica y no se presenten familiares directos, el médico debe actuar siempre en beneficio del paciente.

En estos casos, la falta de consentimiento no dará lugar a reclamo alguno en contra del médico actuante, siempre que el mismo haya actuado con fundamento en un estado de necesidad justificante.

Cabe destacar que el consentimiento informado es un compromiso sobre todo ético, de manera que hacerlo no nos cubre legalmente, pero no hacerlo puede ser interpretado por el juez como negligencia.

Otro punto que se debe aclarar; es no olvidar la incorporación del mismo a la historia clínica.^{11, 12}

Opinión de los autores ¹

Desde el punto de vista de la prevención médico legal, creemos adecuado sugerir que la endoscopia debería ser un estudio indicado con el único objetivo de descartar patologías intraluminales asociadas, dependiendo de la edad del paciente y los antecedentes, ya que podría evitarse en los pacientes muy jóvenes.

La ecografía transanal se debe indicar solamente ante pacientes incontinentes, sospecha de lesiones esfinterianas, antecedentes de cirugías o lesiones previas

y así poder documentarlo ante eventuales reclamos judiciales.

Además debemos recordar la importancia de la relación médico paciente, la confección adecuada de la historia clínica y el consentimiento informado detallando las opciones terapéuticas, eventuales resultados y complicaciones, sin excluir las posibles recidivas.

Finalmente se propone un modelo de consentimiento informado para el tratamiento quirúrgico del prolapso rectal.

CONSENTIMIENTO INFORMADO – CIRUGIA DE PROLAPSO RECTAL

1.- Objetivo del procedimiento

El objetivo del procedimiento quirúrgico es intentar curar esta enfermedad, mejorar en la mayor medida posible los síntomas asociados (incontinencia – constipación) y así poder ofrecer al paciente una mejor calidad de vida.

La idea es colocar al recto en su correcta posición y de esa forma poder eliminar o mejorar todos los síntomas asociados.

2.- Procedimiento

La reparación del prolapso rectal se puede efectuar mediante diferentes técnicas quirúrgicas por vía abdominal (laparoscópica o convencional) o por vía anorrectal. El recto se puede fijar en algunos casos con alguna prótesis o mediante diferentes tipo de suturas.

Durante la intervención puede ser necesario modificar estas técnicas y en algunos casos se deberá reseca un segmento de intestino.

Es necesario para poder efectuar la cirugía efectuar una anestesia y si es necesario realizar transfusiones de sangre. (procedimientos que serán informados por los servicios de Anestesiología y Hemoterapia).

3.- Procedimientos alternativos

No existe una alternativa superior al tratamiento quirúrgico.

4.- Resultado previsible de la cirugía

La curación de la enfermedad o la mejoría de los síntomas y signos.

5.- Resultado previsible en caso de no efectuar la cirugía

La persistencia y agravamiento de la enfermedad y/o aparición de complicaciones graves.

6.- Riesgos más frecuentes

El riesgo de complicaciones o efectos adversos, es independiente de la elección de la técnica y de su correcto procedimiento.

Complicaciones generales: hemorragia o infección de la herida, retención urinaria, flebitis, infección urinaria, etc.

7.- Riesgos menos frecuentes

Complicaciones según la técnica: infecciones intraabdominales o perianales, complicaciones inherentes a la prótesis utilizada, probable necesidad de retiro de la prótesis, fístulas intestinales, estenosis de recto, incontinencia a gases o heces, impactaciones de materia fecal, alteraciones de la potencia sexual, recidiva del prolapso.

En general estas complicaciones se resuelven con tratamiento médico, pero no se debe descartar la necesidad de reintervenciones quirúrgicas y riesgo de muerte.

8.- Riesgos inherentes al propio paciente

Es fundamental que el paciente declare todos sus antecedentes clínicos: antecedentes de trastornos de la coagulación, alergia a drogas, enfermedades cardiológicas y/o pulmonares, colocación de prótesis o marcapasos, antecedentes quirúrgicos, tratamientos o medicamentos que tome actualmente.

Los antecedentes o patologías que sufra el pacientes (diabetes, hipertensión arterial, obesidad, anemia, edad, etc) pueden influir agravando o como factor predisponente a complicaciones como: infecciones, trombosis, embolias, dehiscencia de suturas intestinales, etc.

9.- Consentimiento

.....de.....de edad, DNI N°,

con domicilio en.....dede edad, DNI N°,

con domicilio en.....(en calidad de familiar, apoderado o representante legal) del paciente.....

Declaro que el Dr.....me ha explicado detalladamente la necesidad/conveniencia de realizar.....
..... y que he comprendido adecuadamente toda la información que me ha brindado.

Buenos Aires.....de2011

Firma Aclaración.....DNI N°

Firma Aclaración.....DNI N°

Firma Profesional Aclaración.....M.N°

Revocación de consentimiento

Revoco el consentimiento otorgado en fecha.....de.....de 2011 dejando constancia que a partir de la fecha suspendo la continuación del tratamiento:

Buenos Aires.....de2011

Firma Aclaración.....DNI N°

Firma Profesional Aclaración.....M.N°

Referencias Bibliograficas

- Zanoni L. Aspecto legales en la cirugía colónica de urgencia. En: Abdomen agudo de origen colónico. Hequera J, Latif J. Ed Akadia 2005: 341-350.
- Gisbert Calabuig J A. Medicina Legal y Toxicología. 4ta ed. Barcelona. Masson – Salvat. 1992: 63-76.
- López Avellaneda M y col. Implicancias médico-legales de la práctica quirúrgica. Relato 76° Cong Argent Cirug. Núm Extraord. 2002.
- Morello GC, Morello AM. El médico de guardia. Caracterización, modalidades y condiciones en que se desempeña. Responsabilidad Civil. Ed. Librería Platense SRL, La Plata 1996.
- Pereyra Cernadas P. Responsabilidad médica. Medidas de prevención. Conferencia. Hospital Español de Buenos Aires. Agosto 1996.
- Sanguinetti F. Responsabilidad ética y jurídica del cirujano. Rev Argent Cirug Número extraordinario 1988;1.
- Yungano A. Mala Praxis. Conferencia. Hospital Español de Buenos Aires. Agosto 1996.
- Blanco M. Temas de Responsabilidad Médica por Mala Praxis. Buenos Aires. Ed Akadia 1994; Vol I-II.
- Mobilio J. Práctica de Buena Praxis. Ed. Nuevo Pensamiento Judicial 2000.
- Nores P. Abdomen agudo de origen colónico. Rev Argent Coloproct 1998; 9(1):3-58.
- Gramática L. (H), Vezzaro D, Gramática G. El Consentimiento Informado en Medicina. Asoc Argent Cirug 2001; 77-80.
- Rodríguez Martín J, Gonzalez Aguilar O, Pardo H, Yazde Y. Consentimiento Informado; Un dilema ético o legal? Rev Argent Cirug 1999; 77:229-241.

CAPITULO XIII CONCLUSIONES

Al finalizar este análisis podemos asegurar que el problema del prolapso rectal es más que complejo. Si bien no se ha determinado claramente su etiología, esta afección resulta invalidante y se relaciona con otras patologías que suelen incluirse en la denominada patología del piso pelviano.

Junto al prolapso rectal se asocian afecciones genitourinarias, incontinencia y constipación, situación que genera muchas incógnitas en el momento de decidir la mejor conducta.

Si bien está claro que para el diagnóstico no es imperativo contar con métodos complementarios, sí estos serán de utilidad para mejorar los resultados del tratamiento. Posiblemente no debería faltar un tiempo de tránsito intestinal para descartar una disfunción colónica y en algunos casos una ecografía Transrrectal para documentar lesiones esfinterianas previas.

La mayoría de los pacientes portadores de un prolapso completo de recto deben ser considerados para ofrecerles una cirugía correctora, debido a que las medidas conservadoras no lo solucionan. Por otro lado, los avances en el manejo perioperatorio, las técnicas mini-invasivas y el actual manejo anestesiológico, nos permite inferir que sólo un mínimo grupo de pacientes, puede quedar fuera de alguna opción quirúrgica.

El objetivo del tratamiento quirúrgico del prolapso rectal es la corrección del defecto anatómico que lo produjo, intentando restaurar la función intestinal normal mediante un procedimiento que tenga baja morbilidad y una aceptable tasa de recurrencia. La

evidencia por la cual es muy difícil obtener este objetivo radica en los cientos de operaciones que fueron propuestas para el tratamiento del prolapso rectal sin haberse llegado aún hoy a la operación ideal.

En pacientes en buen estado general, consideramos que el abordaje abdominal laparoscópico, en manos experimentadas, tiende a ser la opción ideal, en virtud a que los índices de recurrencias son bajos, con el franco beneficio de las técnicas mínimamente invasivas, sin olvidar que con éstas se pueden reproducir los mismos gestos del abordaje abdominal tradicional.

Por otro lado, no menospreciar al abordaje perineal, que también es poco invasivo, en aquellos pacientes que no acepten un eventual riesgo en la esfera sexual.

Esta última opción sería de elección para pacientes que toleran un abordaje abdominal.

En caso de elección de una técnica abdominal o perineal, fuera del alcance de la experiencia del cirujano, el paciente deberá ser referido a un centro con experiencia en el tratamiento elegido.

Los coloproctólogos debemos preocuparnos en encontrar respuesta al mecanismo íntimo de producción del prolapso, y con la comprensión del mismo hallaremos la solución quirúrgica que se aproxime más a la ideal.

El algoritmo que existe en la actualidad es “caso por caso”.

No hemos encontrado en la bibliografía una técnica quirúrgica común a todos los pacientes portadores de un prolapso completo de recto que reúna resultados óptimos en cuanto a la recurrencia, solución funcional y libre de complicaciones.



REGLAMENTO DE PUBLICACIONES

La Revista Argentina de Coloproctología, órgano oficial de la *Sociedad Argentina de Coloproctología* se publica cuatrimestralmente en un volumen anual con un índice general incluido en el último número. Se considerarán para su publicación trabajos clínicos, experimentales, o de revisión, que estén relacionados con el campo de la Coloproctología y que a juicio del Comité de Redacción tengan interés para la Revista. Su reproducción total o parcial, una vez publicado, sólo será posible previa autorización del Comité de Redacción. Las opiniones vertidas en los mismos son de entera responsabilidad de los autores. La reproducción de cualquier artículo, tabla o figura debe contar con la autorización escrita de la publicación o el autor que posee el copyright. Para ser considerados los trabajos deberán cumplir con los requisitos que se detallan a continuación:

PREPARACION DEL TRABAJO

Debe estar escrito en español, en un solo lado del papel, tamaño carta, con márgenes no menores de 3 cm. y sin justificar. El número de páginas debe figurar en el lado superior derecho del papel, comenzando con la página del título. Cada parte del trabajo debe comenzar en una nueva página en la siguiente secuencia:

- **Título**
- **Resumen:** (estructurado). **Palabras claves:** 3 a 10 palabras para su indexación. (en castellano e inglés)
- **Summary:** (traducción al inglés del resumen estructurado)
- **Texto:** Constará de los siguientes subtítulos que no requieren comenzar en una página nueva: INTRODUCCION (incluye el objetivo), MATERIAL Y METODOS (Material y Métodos si no se trata de pacientes), RESULTADOS, DISCUSION, CONCLUSIONES (pueden estar incluidas en la discusión).
- **Agradecimientos**
- **Referencias bibliográficas**
- **Tablas** (cada una en una página diferente)
- **Leyendas de las figuras** (todas en la misma página)

Título

Debe incluir el título del artículo. Los nombres (el primero completo e iniciales de los siguientes) y apellidos de todos los autores, y el lugar donde fue realizado el trabajo. Debe consignarse el grado o cargo de mayor jerarquía de cada autor, y la dirección, teléfono y correo electrónico del autor a quien se debería dirigir la correspondencia. Debe indicarse si el trabajo recibió apoyo financiero de alguna institución, laboratorio u otra fuente. Además, si fue presentado en alguna sociedad, congreso o simposio, debe consignarse dónde y en qué fecha.

Resumen estructurado

En forma breve y concisa debe sintetizar y enfatizar sólo las observaciones importantes. No deberá exceder de 400 palabras cuando el mismo sea estructurado (dividido en secciones); en caso de Nota técnica, caso clínico el número de palabras será no mayor a 250 si el diseño del mismo no es estructurado. Constará de las siguientes partes: INTRODUCCION, DISEÑO, PACIENTES Y METODOS (MATERIAL Y METODOS si no son pacientes), RESULTADOS, CONCLUSIONES.

Texto

INTRODUCCION: Debe establecer en forma clara y breve el objetivo del trabajo, sin revisar el tema extensamente y citando sólo las referencias bibliográficas más significativas. **DISEÑO:** Describir el tipo de estudio (ej. observacional, retrospectivo, experimental, prospectivo, con o sin randomización, etc.) **MATERIAL Y METODOS:** Describir los sujetos a ser estudiados, el lugar y el período de estudio, y los métodos utilizados, identificando con suficiente detalle los aparatos y procedimientos para permitir la reproducción de los mismos por otros autores. **RESULTADOS:** Deben responder a los objetivos planteados en el trabajo y serán presentados en una secuencia lógica sin repetir la misma información en texto, tablas y figuras. **DISCUSION:** Enfatizará los aspectos importantes y nuevos del estudio comparándolos con otros provenientes de la literatura. Podrá hacer sugerencias, o proponer nuevos estudios con base en los resultados obtenidos y las conclusiones derivadas de los mismos.

Agradecimientos

Se mencionarán (antes de la Referencia bibliográfica) sólo las personas o instituciones que hayan hecho contribuciones sustanciales para la realización del trabajo.

Referencias bibliográficas

Las referencias bibliográficas (sólo las citadas en el texto) se colocarán al final del trabajo y se ajustarán a las normas recomendadas por el Comité Internacional de Editores de Revistas Médicas (JAMA 1997; 277:927-34). No deben exceder de 30, excepto para los trabajos de revisión. Serán numeradas por orden de citación en el texto, usando números arábigos entre paréntesis. Cada cita debe constar de:

- Artículo de revista: Apellido e iniciales de los nombres de todos los autores (hasta 6 autores; si son 7 o más, se citarán los primeros 3, seguido de "y col" o "et al" si la cita no es en español). Título del artículo. Nombre de la publicación (abreviada según el Index Medicus), año; volumen: página inicial y final. Ejemplo: De Hass-Kock DF, Baeten CG, Jager JJ, et al. Prognostic significance of radial margin of clearance in rectal cancer. Br J Surg 1996; 83:781-5.

- Libro: Apellido e iniciales de los nombres de todos los autores y/o editores. Título del libro, edición (si hay más de una), ciudad donde se editó y nombre de la editorial, año de publicación, página inicial y final.

- Capítulo de libro: Apellido e iniciales de los nombres de todos los autores. Título del artículo. Citar luego el libro en que figura el artículo del modo como se indica en el párrafo precedente. Ejemplo: Rothenberger DA. Anal incontinence. In: Cameron J, ed. Current surgical therapy, 3rd ed. Toronto; BC Decker Inc. 1989:185-94.

Tablas

Cada tabla debe figurar en una hoja separada, estar escrita a doble espacio y numerada (números arábigos) en forma correlativa según se cita en el trabajo. Debe tener un título breve. Al pie de la tabla deberán aclararse las abreviaturas y explicar cualquier otro dato, según se considere necesario.

Leyendas de las figuras (fotos, dibujos, gráficos)

Las leyendas que figurarán al pie de las figuras deben escribirse a doble espacio, en orden correlativo de citación en el trabajo, identificadas con los números arábigos correspondientes a la figura. Explicar las flechas, letras o símbolos de las figuras. En las microfotografías identificar método de tinción y magnificación.

Fotos y Gráficos

Se publicarán sin cargo 2 fotos en blanco y negro (de hasta 10 x 15 cm). La publicación de fotos en color, o en un número mayor, correrá por cuenta del autor. Deben tener una etiqueta al dorso donde conste número de la figura, su parte superior, los nombres de los autores y un breve título del trabajo. Las radiografías deben ser fotografías del negativo (elementos radiopacos en blanco). Los gráficos y dibujos también se publicarán en blanco y negro.

Abreviaturas

Evite las abreviaturas en el título. La primera vez que se usa una abreviatura o sigla, ya sea en el texto o resumen, debe figurar entre paréntesis, precedida por las palabras completas a las que representa.

Notas técnicas

Subdivídlas en: Introducción (indicaciones), método (descripción detallada del procedimiento), comparación con otros métodos, ventajas y desventajas, dificultades y complicaciones. No es imprescindible acompañarlas con un reporte de casos. Sólo citar las referencias bibliográficas pertinentes.

Reporte de casos

Una breve introducción debería presentar el tema y el propósito del trabajo. En general no es necesario usar secciones separadas en resultados, discusión, conclusiones, o resumen. No debería exceder de 250 palabras, con 2 ilustraciones y hasta 5 referencias bibliográficas.

Casos en Imágenes

Comunicación de un caso clínico mediante 2 a 4 imágenes relevantes (macroscopía, microscopía, estudios por imágenes). Luego hacer un breve relato del caso clínico (datos de relevancia) y unas breves conclusiones al respecto del caso (Caso clínico, Conclusiones). No debería exceder de 250 palabras y hasta 5 referencias bibliográficas.

Cartas al Editor

Serán referidas a los artículos publicados en la Revista y no exceder de una página, con hasta 5 referencias bibliográficas.

Investigación en Seres Humanos

Enviar la aprobación del Comité institucional de Ética actuante junto con el consentimiento informado. En investigación con animales también deberán ser controlados por el Comité Institucional de Ética.

Conflictos de Interés

La Revista solicita a los autores que revelen cualquier asociación comercial que pueda originar un conflicto de interés en relación con el manuscrito. Todos los subsidios, becas, recursos o asignaciones usadas se agregaran en un pie de página.

ENVIO DEL MANUSCRITO

Se enviarán original y dos copias (incluidos 3 juegos de las figuras) a:

Sr. Editor Jefe Revista Argentina de Coloproctología
Tucumán 1545 - 4° "C"
(C1050AAE) Ciudad de Buenos Aires
Fax: 54+11 4384-9793
E-mail: info@sacp.org.ar

Debe estar acompañado de una carta firmada por todos los autores con la siguiente declaración:

“Dejo (dejamos) constancia de haber participado suficientemente en el diseño, método, recolección, análisis e interpretación de los datos del trabajo. Asimismo, he (hemos) revisado la versión final y apruebo (aprobamos) su publicación. Este trabajo no ha sido publicado, ni está siendo actualmente considerado para su publicación en otra parte”. Firmado por todos los autores.

Debe enviarse además una copia electrónica CD o por e-mail. Utilizar únicamente Word (Microsoft) como procesador de texto. Escribir con letra ARIAL tamaño 12, a doble espacio y sin justificar con sangrías.

LISTADO RAPIDO PARA LA PREPARACION DEL TRABAJO

- Original y dos copias y CD (o formato digital por e-mail)
- Tablas, figuras y gráficos deben ir en hojas por separado al final del trabajo
- Referencias bibliográficas en hoja aparte
- Pagina inicial con datos del autor responsable (teléfono, dirección, fax, mail)
- Numere todas las páginas (arriba derecha)
- Escribir en formato tipo word, doble espacio, letra arial tamaño 12 sin justificar con sangrías (no usar formato pdf)
- Permiso escrito para reproducir tablas, figuras y fotos de otros autores
- Carta de Enunciado de Responsabilidad Científica