
Patología anorrectal

PID_00262563

Dra. Montserrat Planella

Tiempo mínimo de dedicación recomendado: 2 horas



Dra. Montserrat Planella

Licenciada en Medicina y Cirugía por la Facultad de Medicina de Lleida, Universidad de Barcelona, 1992. Doctora en Medicina y Cirugía por la Universidad de Lleida, 2007. Profesora asociada asistencial del Departamento de Medicina de la Universidad de Lleida. Médico adjunto del Servicio de Digestivo del Hospital Universitario Arnau de Vilanova de Lleida.

Índice

Introducción	5
Objetivos	6
1. Patología anal benigna	7
1.1. Hemorroides	7
1.1.1. Definición	7
1.1.2. Función	7
1.1.3. Enfermedad hemorroidal	7
1.1.4. Clasificación	7
1.1.5. Clínica	8
1.1.6. Tratamiento	9
1.2. Fístulas	12
1.2.1. Definición	12
1.2.2. Etiología	12
1.2.3. Clasificación	12
1.2.4. Clínica	13
1.2.5. Diagnóstico	13
1.2.6. Tratamiento	14
1.3. Fisuras	15
1.3.1. Definición	15
1.3.2. Etiología	15
1.3.3. Clínica	15
1.3.4. Diagnóstico	15
1.3.5. Tratamiento	16
1.4. Prolapso anal	17
1.4.1. Definición	17
1.4.2. Etiología	17
1.4.3. Clínica	17
1.4.4. Diagnóstico	17
1.4.5. Tratamiento	18
1.5. Prolapso rectal	18
1.5.1. Definición	18
1.5.2. Etiología	18
1.5.3. Clínica	18
1.5.4. Diagnóstico	18
1.5.5. Tratamiento	18
1.6. Otros	19
1.6.1. Colgajos o repliegues cutáneos hipertróficos	19
1.6.2. Papilas anales hipertróficas	19

2. Enfermedades cutáneas perianales.....	22
2.1. Prurito anal	22
2.1.1. Etiología	22
2.1.2. Diagnóstico etiológico	22
2.1.3. Tratamiento	23
2.2. Rágades y erosiones anales	24
2.3. Efectos secundarios de los esteroides tópicos	24
2.4. Patología infecciosa. Condiloma anal	24
2.4.1. Etiología	24
2.4.2. Presentación	25
2.4.3. Diagnóstico	25
2.4.4. Tratamiento	25
2.4.5. Otras patologías infecciosas	26
2.5. Otras	26
3. Tumores anales.....	27
3.1. Carcinoma	27
3.2. Melanoma	27
4. Otras patologías anorrectales.....	28
4.1. Úlcera rectal solitaria	28
4.2. Proctalgia fugax	29
4.3. Cuerpos extraños rectales	30
Resumen.....	31
Bibliografía.....	33

Introducción

Los síntomas anorrectales son frecuentes y pueden estar causados por un amplio espectro de patologías. Aunque la mayoría de ellas son benignas, debe mantenerse la sospecha de cáncer colorrectal y todos los pacientes deben ser investigados apropiadamente. La inspección anal, el tacto rectal y la anoscopia rígida proporcionan la información necesaria para una correcta evaluación inicial.

Objetivos

Los objetivos que el estudiante deberá alcanzar con el estudio de este material son los siguientes:

1. Conocer las diferentes formas de presentación de la patología anorrectal.
2. Reconocer los hallazgos de la exploración física de la patología anorrectal.
3. Conocer el tratamiento médico de las patologías anorrectales.
4. Conocer las indicaciones de tratamiento quirúrgico de dichas patologías.

1. Patología anal benigna

1.1. Hemorroides

1.1.1. Definición

Las hemorroides son estructuras anatómicas vasculares normales de la submucosa que contienen sinusoides sanguíneos, músculo liso, tejido elástico y conectivo.

1.1.2. Función

Contribuir a la continencia anal y a la capacidad de discriminar entre contenido gaseoso, líquido o sólido.

1.1.3. Enfermedad hemorroidal

Se refiere a los síntomas que aparecen cuando un proceso patológico altera la función o la posición normal de las hemorroides.

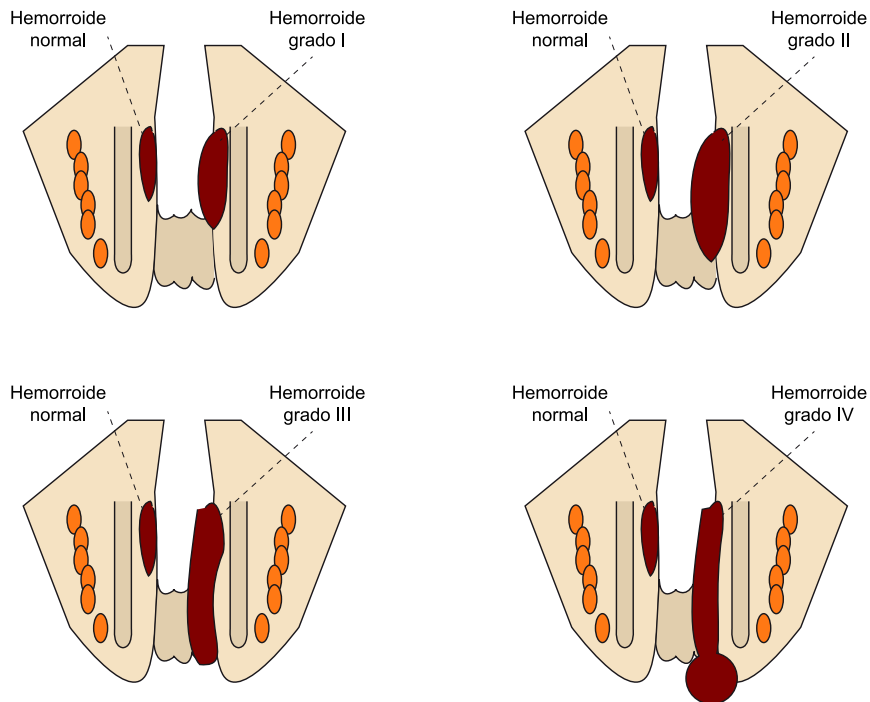
1.1.4. Clasificación

Según su posición por encima o debajo de la línea pectínea las hemorroides se clasifican en internas, externas y mixtas.

Las hemorroides internas, a su vez, se clasifican según el grado de prolapso en:

- Primer grado: protruyen en el canal anal.
- Segundo grado: sobresalen a través del orificio anal con el esfuerzo, pero se reducen espontáneamente.
- Tercer grado: protruyen a través del orificio anal con el esfuerzo o espontáneamente y requieren reducción manual.
- Cuarto grado: el prolapso es permanente y no son reducibles, aunque no estén incarceradas.

Figura 1. Clasificación de las hemorroides internas



1.1.5. Clínica

Hemorroides externas

Observamos **prurito o humedad perianal** y síntomas inflamatorios como eritema y edema cutáneos por rascado o limpieza vigorosa. La infección es extremadamente rara. Las hemorroides externas no causan dolor a menos que se trombosen.

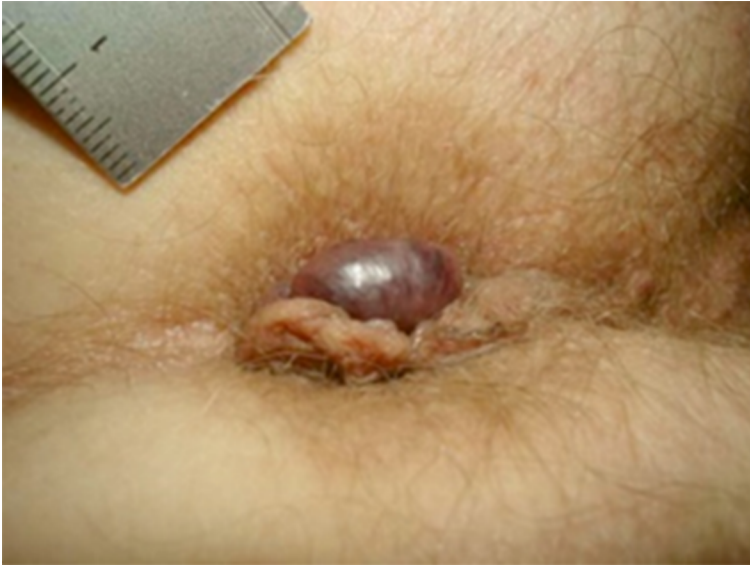Hemorroides internas

Presentan **rectorragia indolora de sangre roja** asociada o no con la deposición, en forma de goteo o chorro, prurito, ardor, sensación de presión, dolor y secreción de moco. La clínica puede ser episódica. Las hemorroides internas carecen de inervación somática, por lo que la presencia de dolor suele relacionarse con la coexistencia de otras patologías anorrectales.

Trombosis hemorroidal

Se manifiesta como una **masa dolorosa azulada de aparición repentina** y de consistencia blanda.

Figura 2. Hemorroide trombosada.



Fuente: O. Gebbensleben, Y. Hilger, y H. Rohde (2009). Aetiology of thrombosed external haemorrhoids: a questionnaire study. Open Access article under CC-by-2.0

1.1.6. Tratamiento

Tratamiento médico

- **Fibra:** nuestra primera recomendación será disminuir la consistencia de las heces en caso necesario y tratar el estreñimiento. Recomendaremos aumentar la ingesta de fibra en la dieta y/o administrar suplementos de esta (plantago, *psyllium*...) y aumentar la ingesta de agua. Se recomienda una ingesta de 25-40 g/d de fibra. Para los pacientes que no aportan esta cantidad de fibra con la dieta, recomendamos pautar agentes formadores de bolo fecal que son baratos, se toleran bien y son efectivos: actúan al absorber líquido de la luz del intestino hacia el bolo de las heces. Una revisión de siete estudios revela que la suplementación de fibra reduce el sangrado hemorroidal y otros síntomas relacionados con las hemorroides. En caso de estreñimiento, se aconseja añadir un laxante hasta que el aumento de la ingesta de fibra surta su efecto (habitualmente unas seis semanas).
- **Limpieza:** se debe evitar el exceso de limpieza y la humedad de la zona perianal, ya que pueden favorecer lesiones cutáneas.
- **Tratamiento tópico:** la evidencia de la eficacia de los tratamientos tópicos en forma de pomadas, cremas o geles es escasa. Su uso prolongado puede producir irritación y maceración cutánea, en especial las fórmulas que contienen esteroides, que pueden provocar atrofia cutánea.
- **Flebotónicos:** son un grupo heterogéneo de fármacos que se usan en el tratamiento de las hemorroides de primer y segundo grado, episodios de trombosis hemorroidal y como adyuvante antes del tratamiento quirúrgico. Disminuyen la inflamación del endotelio vascular y normalizan la permeabilidad capilar. La mayoría son productos vegetales (flavonoides y saponidos), pero algunos, como el dobesilato de calcio, son compuestos sintéticos. Están comercializados para su administración vía oral (Daflon® 500 mg/12 h durante 2 semanas, Venoruton® sobres 1 g/día, Do-

xium Fuerte® 500 mg 2 c/12 h). Una revisión Cochrane del 2012 demostró que estos fármacos mejoraban significativamente el prurito y el sangrado después de hemorroidectomía cuando se compararon con un control. No demostraron eficacia para el control del dolor, el dolor después de la hemorroidectomía o la necesidad de analgésicos en el postoperatorio.

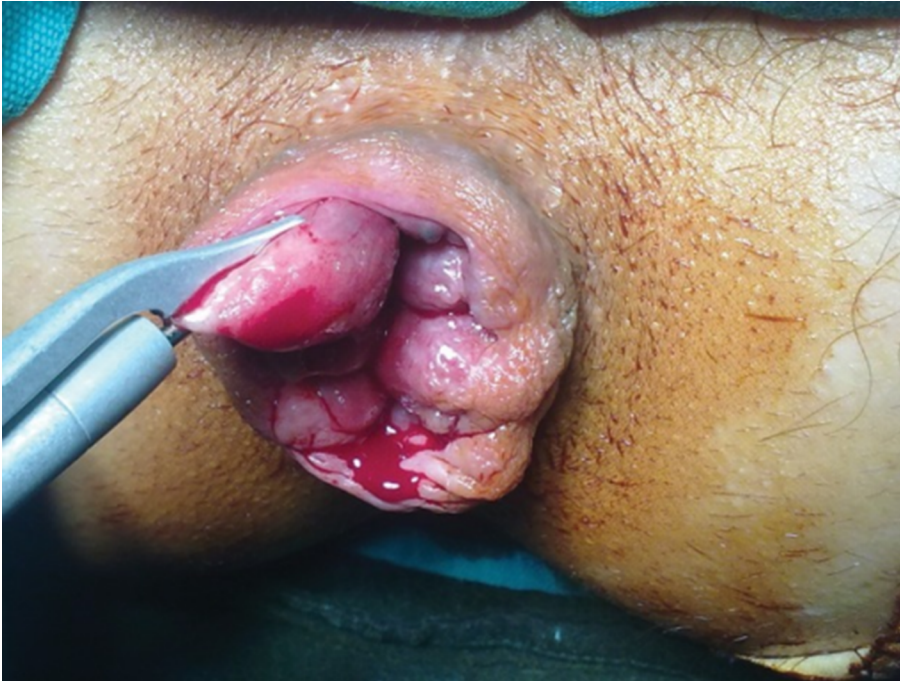Tratamientos quirúrgicos ambulatorios

- **Objetivo:** producir una fijación del cojín hemorroidal desplazado en una posición más proximal y fisiológica.
- **Tipos:** esclerosis hemorroidal, ligadura con bandas elásticas, fotocoagulación con infrarrojos, diatermia bipolar y electroterapia. Los dos métodos más utilizados son la ligadura y la fotocoagulación.
- **Indicación:** únicamente los usaremos en el tratamiento de hemorroides internas; sus mejores resultados se obtienen en las de segundo grado.

Una revisión Cochrane del 2005 comparó la ligadura con el tratamiento quirúrgico y concluyó que la ligadura con bandas elásticas es el tratamiento de elección para las hemorroides de segundo grado, ya que obtiene resultados similares a la hemorroidectomía pero con menos efectos secundarios.

- **Tratamiento quirúrgico:** solo entre el 5 y el 10 % de los pacientes con enfermedad hemorroidal requerirán tratamiento quirúrgico, que consiste en la escisión del paquete hemorroidal. Las dos técnicas más utilizadas son la de Ferguson y la de Millian-Morgan (figura 3).
 - Indicaciones: fracaso del tratamiento no quirúrgico, hemorroides grado IV y los casos con componente de hemorroides externas.

Figura 3.



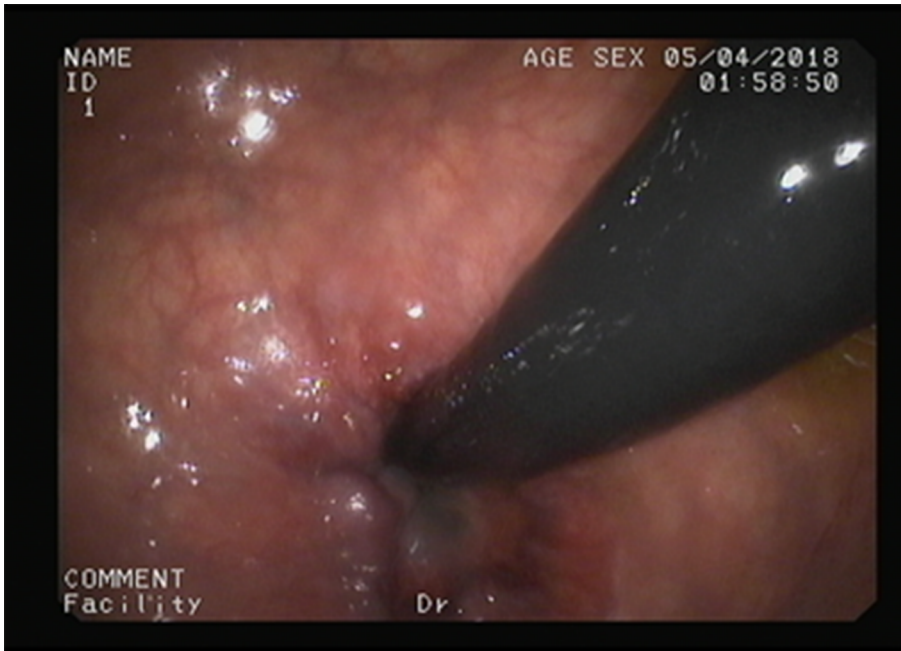
https://openi.nlm.nih.gov/detailedresult.php?img=PMC3840836_ircmj-15-488-g001&query=hemorrhoidectomy&req=4&npos=26. Open Access.

- **Tratamiento de la trombosis hemorroidal:** el objetivo principal es calmar el dolor. En las primeras 24-72 horas se puede realizar la extracción del coágulo de forma ambulatoria, lo que mejora rápidamente el dolor.

Caso clínico

Mujer de 58 años que refiere, desde hace cinco años, episodios de rectorragias de sangre roja no mezclada con la deposición en forma de gotas o chorro al final de esta. Asegura ingesta correcta de fibra, se ha automedicado con una pomada que ha comprado en la farmacia y con un venotónico pautado por el médico de familia, pero sin mejoría. En la inspección anal no se observan hemorroides externas, pero protruyen internas al solicitar esfuerzo defecatorio, y el tacto rectal es normal. No disponemos de anoscopio rígido en la consulta y, dada la edad, se solicita colonoscopia. Se observan hemorroides internas al realizar retrovisión en ampolla rectal. ¿Qué tratamiento aconsejaríais a esta paciente?

Figura 4. Hemorroides internas



Fuente: Imagen propia

Recordad:

La ligadura con bandas elásticas es un tratamiento ambulatorio efectivo y seguro en el tratamiento de las hemorroides de segundo grado.

1.2. Fístulas**1.2.1. Definición**

Comunicación anormal entre el canal anal o el recto y la piel perianal. Es la forma más común de infección perineal.

1.2.2. Etiología

La mayoría se deben a una infección criptoglandular. Las glándulas anales penetran en el esfínter anal a diferentes profundidades. La obstrucción de las glándulas provoca supuración, que tiende a extenderse hacia la piel y, según el trayecto que adopte, determina el tipo de fístula. El diagnóstico diferencial de la fístula criptoglandular lo haremos con la enfermedad de Crohn, quiste pilonidal, linfogranuloma venéreo, actinomicosis, tuberculosis y la hidrosadenitis supurativa.

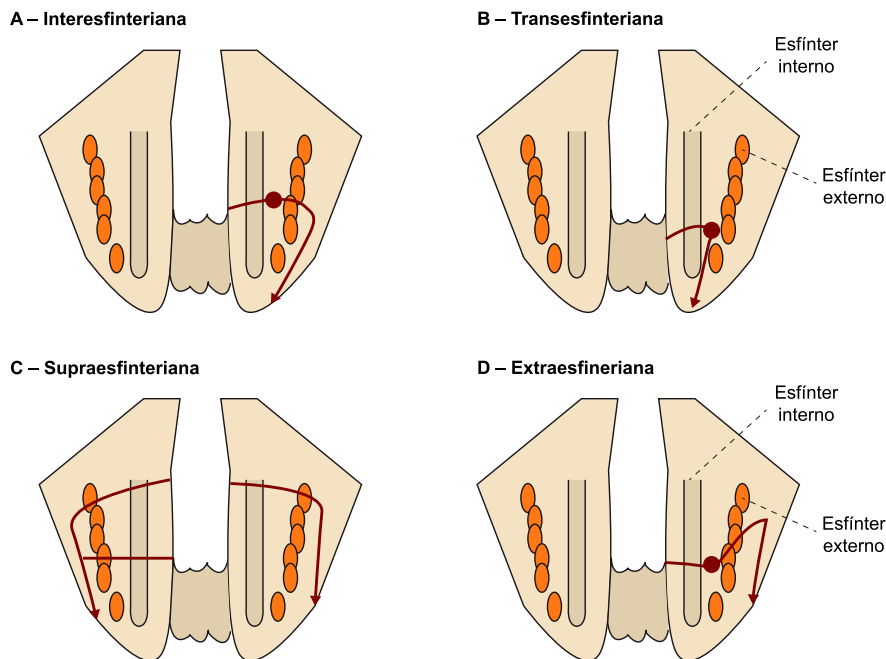
1.2.3. Clasificación

En función del trayecto fistuloso y su relación con el esfínter anal según la clasificación de Parks:

- 1) Interesfinteriana: representan el 70 % y suelen asociarse a absceso perianal; el orificio externo, si está presente, se sitúa en el canal anal.
- 2) Transesfinteriana: representan el 25 % y se forman a partir abscesos isquioanales. La fístula rectovaginal es un tipo de fístula transesfinteriana.

- 3) Supraesfinteriana: representan el 5 % y surgen a partir de abscesos de supraelevadores.
- 4) Extraesfinteriana: son raras y su etiología incluye la enfermedad de Crohn, neoplasias, traumatismos...

Figura 5. Tipos de fístulas anales. Clasificación de Parks



Las fístulas también podemos clasificarlas en simples (incluyen las interesfinterianas y las transesfinterianas no complejas) y complejas (supraesfinterianas, extraesfinterianas, fístulas que afectan a más del 30 % del esfínter externo, fístulas en pacientes con incontinencia, presencia de múltiples trayectos, fístulas rectovaginales, fístulas recurrentes, fístulas de la enfermedad de Crohn, fístulas secundarias a infecciones como tuberculosis y HIV, radiación o neoplasias).

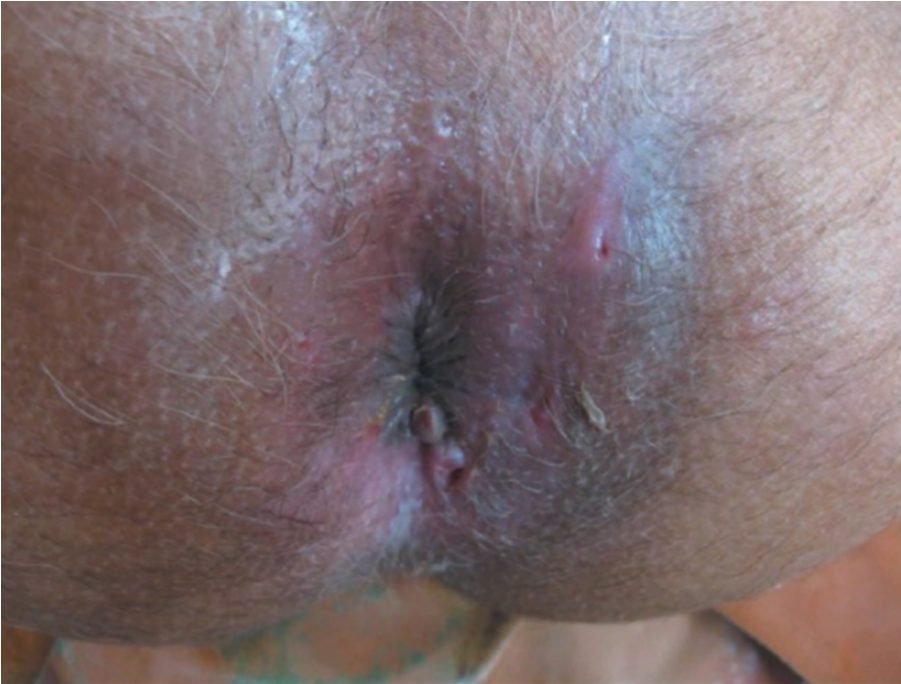1.2.4. Clínica

Suele existir historia de drenaje episódico anal o perianal de pus, sangre o líquido seroso, y puede existir dolor.

1.2.5. Diagnóstico

Inspección anal, exploración bajo anestesia, anuscopia, rectosigmoidoscopia, ecoendoscopia, resonancia magnética y tomografía.

Figura 6. Orificios fistulosos perianales.

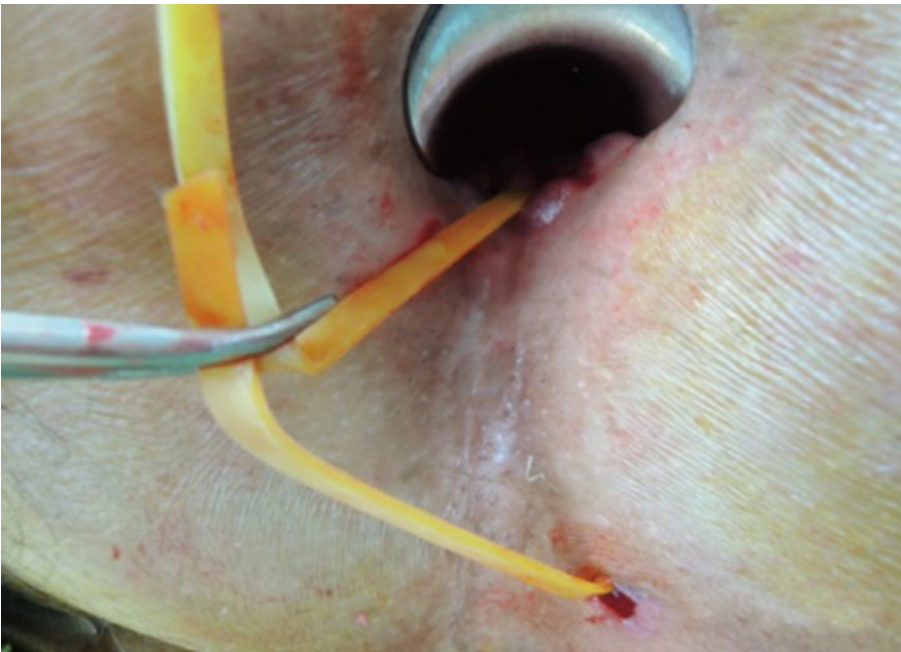


Fuente: https://openi.nlm.nih.gov/detailedresult.php?img=PMC3456871_Ayu-33-85-g002&query=anal+fistula&req=4&npos=224. Open Access.

1.2.6. Tratamiento

Quirúrgico. El tipo de cirugía depende del tipo de fístula. El objetivo del tratamiento es la eliminación de la fístula con preservación de la función esfinteriana anal y prevención de la recurrencia. El tratamiento más común es la fistulotomía. Las fístulas complejas con abscesos requieren la colocación de sedales previo tratamiento quirúrgico definitivo.

Figura 7. Sedales en una fístula compleja



https://openi.nlm.nih.gov/detailedresult.php?img=PMC3548146_jksc-28-309-g003&query=anal+fistula+seton&req=4&npos=13. Open access

Los sedales se utilizan para facilitar que un tracto fistuloso drene antes de la intervención quirúrgica de la fístula y también pueden usarse para impedir el cierre de cualquier parte de la fístula, como tratamiento prolongado para prevenir la formación de abscesos recurrentes en casos como la enfermedad de Crohn perineal, fístulas múltiples, fracaso de tratamiento quirúrgico o cuando el paciente tiene contraindicaciones para la cirugía.

1.3. Fisuras

1.3.1. Definición

La fisura anal es una grieta, un corte, una ruptura del ano que se produce distalmente a la línea pectínea. Son más comunes en adultos jóvenes, tanto en hombres como en mujeres.

1.3.2. Etiología

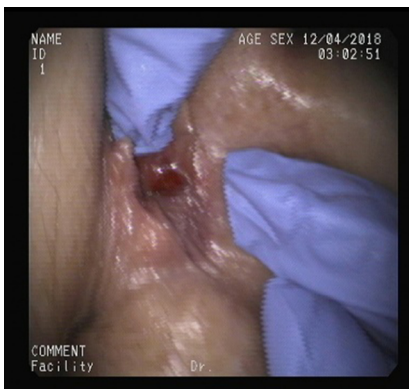Es desconocida, pero suelen producirse con el paso de heces duras por el canal anal, que rompen el anodermo y causan espasmo del esfínter interno. El espasmo provoca isquemia de la mucosa, lo que retrasa la cicatrización. La mayoría de las fisuras anales se producen en la línea media posterior, del 10 al 15 % en la parte anterior, y menos del 1 % ocurren en posición lateral. Se consideran crónicas cuando no se resuelven en 6-8 semanas.

1.3.3. Clínica

Las fisuras provocan dolor intenso con la defecación y rectorragias de sangre roja después de la deposición. También pueden provocar espasmos anales, que condicionan dolor que aparece, en ocasiones, unas horas después de la deposición.

1.3.4. Diagnóstico

Figura 8. Fisura anal aguda



Fuente: Imagen propia

En la inspección anal se observa, en el margen anal, una ulceración en forma de huso de hasta 2 cm de longitud y 1,5 cm de ancho, y en el fondo se observan las fibras del esfínter anal interno. En las fisuras crónicas, suele existir una papila anal hipertrófica en el borde interno y un pólipo centinela en el extremo externo. Por lo general, las fisuras anales agudas son tan dolorosas que no es posible realizar una inspección anal, tacto rectal o anuscopia sin anestesia local: la inyección de aproximadamente 1 ml de lidocaína, primero en la periferia de la fisura y luego en la base, reduce el dolor, lo que permite la exploración correcta.

Diagnóstico diferencial

Debe establecerse con la enfermedad de Crohn, sífilis, herpes, carcinoma e infección por virus de la inmunodeficiencia humana, especialmente en las fisuras de localización lateral.

1.3.5. Tratamiento

- **Tratamiento médico:** la mayoría de las fisuras anales agudas se resuelven sin necesidad de tratamiento quirúrgico. Cuando la fisura se cronifica, la curación es más difícil de lograr.
 - **Objetivos:** 1. Eliminar la patología subyacente responsable de la formación de la fisura (alivio del estreñimiento y el esfuerzo, evitar otras causas de trauma anal). 2. Conseguir la relajación del esfínter anal interno para mejorar el flujo sanguíneo y permitir la curación. 3. Reducir los síntomas de la fisura (sangrado y dolor).
 - **Medidas higiénico-dietéticas:** se aconseja aumentar la ingesta de fibra, el uso de laxantes reblandecedores de heces si es necesario y realizar baños de asiento con agua caliente durante unos 10 minutos, que han demostrado disminuir el dolor y disminuir la hipertonia del esfínter anal.
 - **Nitratos tópicos.** Pomada de nitroglicerina (Rectogesic®): el óxido nítrico es un neurotransmisor en el esfínter anal interno. La liberación de óxido nítrico provoca la relajación del esfínter anal interno, lo que mejora el flujo de sangre hacia la fisura y promueve su curación. La presentación más recomendada es la pomada de nitroglicerina al 0,2-0,4 % aplicada tópicamente dos o tres veces al día durante 4-6-8 semanas. Se han descrito tasas de curación del 88 %; sin embargo, la recurrencia tardía es común. El efecto secundario más frecuente es la cefalea por vasodilatación.
 - **Bloqueadores de los canales de calcio:** tópicos y orales actúan de manera similar a los nitratos, pero sin provocar cefalea. Son más efectivos y tienen menos efectos secundarios administrados de forma tópica. Las pautas recomendadas son la pomada de nifedipino al 0,3-0,5 % tres veces al día, y la de diltiazem al 2 % tres veces al día durante 4-6-8 semanas. El efecto secundario principal es el prurito y escozor. No están comercializadas, sino que se solicitan en fórmula magistral.

Contenido complementario

La cefalea a menudo limita la adherencia al tratamiento. Si recomendamos al paciente un analgésico suave y disminuir la dosis de nitroglicerina al principio, mejora mucho la aceptabilidad. La pomada se dosifica poniendo una determinada extensión de esta en un dedo de guante antes de aplicarla. Simplemente tenemos que explicar al paciente que en vez de los 2,5 cm recomendados ponga la extensión que tolere.

- Toxina botulínica: la inyección de toxina en el esfínter anal interno se ha asociado a tasas de curación superiores a placebo, pero no existe un consenso sobre la dosificación, la forma y el sitio de administración, el número de inyecciones o la eficacia.
- Tratamiento quirúrgico: indicado para el tratamiento definitivo de las fisuras anales crónicas cuando fracasa el tratamiento médico. La técnica de elección es la esfinterotomía lateral. La principal complicación es la incontinencia anal.

1.4. Prolapso anal

1.4.1. Definición

Consiste en eversión de la mucosa y submucosa anal a través del canal anal hacia el exterior. Puede ser desde parcial, si afecta a parte de la circunferencia, hasta total, si está afectada por completo. Puede ser reductible o permanente e incarcerarse.

1.4.2. Etiología

Complicación de enfermedad hemorroidal crónica severa, estreñimiento crónico o posquirúrgico.

1.4.3. Clínica

Aparición de una masa de mucosa de color rojo pálido debido a la obstrucción vascular, de consistencia firme, a la palpación es delgada y que tiene pliegues radiales. Por el contrario, en el prolapso rectal la mucosa es más gruesa y los pliegues son circulares. Puede causar incontinencia, síntomas por irritación de la mucosa, secreciones y sangrado.

1.4.4. Diagnóstico

Se establece por inspección anal. Si el prolapso no es permanente, se debe provocar solicitando al paciente que intente maniobra defecatoria.

Diagnóstico diferencial

Con cualquier entidad que provoque masa o crecimientos en la línea ano-cutánea: prolapso rectal, pólipos y tumores anorrectales prolapsados, condiloma acuminado...

1.4.5. Tratamiento

En los prolapsos crónicos, irreductibles o incarcerationados, el tratamiento es quirúrgico. Los prolapsos reductibles se pueden tratar con escleroterapia.

1.5. Prolapso rectal

1.5.1. Definición

Es la intususcepción de la pared rectal. Puede ser externo, cuando se produce la protrusión de la pared rectal a través del orificio anal, o interno, cuando se produce en la ampolla rectal. En mujeres se puede acompañar de prolapso genito-urinario. Puede afectar a niños, generalmente menores de 3 años.

1.5.2. Etiología

Defectos congénitos del tejido conectivo o de la musculatura esfinteriana, embarazo, traumatismos perineales, estreñimiento...

1.5.3. Clínica

En el prolapso externo: aparición de una masa de mucosa gruesa y de pliegues circulares. Suele provocar incontinencia, sensación constante de necesidad defecatoria, sensación de cuerpo extraño y dolor. La observación endoscópica de eritema de la pared anterior del recto o la presencia de una úlcera rectal solitaria deben sugerir la posibilidad de un prolapso interno.

1.5.4. Diagnóstico

Del prolapso externo se establece por inspección anal. El prolapso interno se puede estudiar con el defecograma.

Diagnóstico diferencial

Prolapso anal, pólipos y tumores anorrectales prolapsados.

1.5.5. Tratamiento

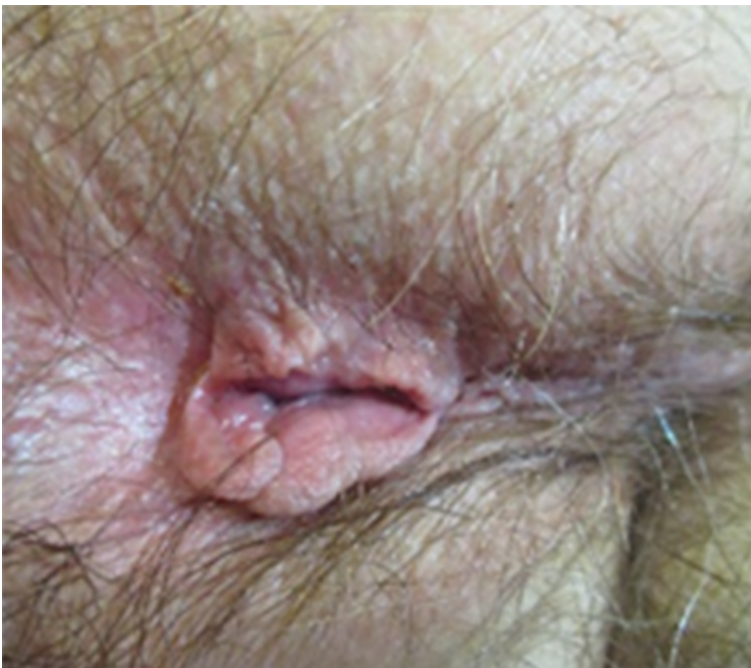Quirúrgico.

1.6. Otros

1.6.1. Colgajos o repliegues cutáneos hipertróficos

Son protuberancias fibrocutáneas en el anillo anal externo que, a diferencia de las hemorroides, no se rellenan de sangre con el esfuerzo defecatorio. Son blandos, móviles, pediculados y de tamaño variable. Se desarrollan tras episodios de trombosis hemorroidal, fisuras o procesos inflamatorios anales. Suelen ser asintomáticos, pero en ocasiones provocan prurito y problemas de higiene. En estos casos el tratamiento es la resección quirúrgica.

Figura 9. Colgajos cutáneos



Fuente: Imagen propia.

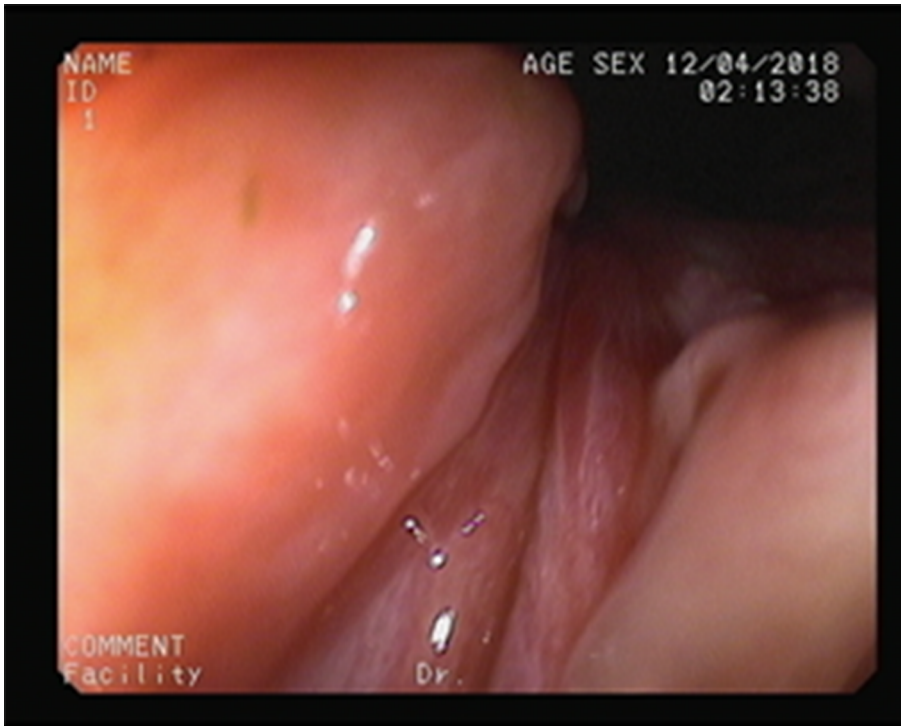
1.6.2. Papilas anales hipertróficas

Son lesiones situadas en la línea pectínea, de aspecto verrugoso o polipoideo, blanquecinas, lisas, móviles y blandas. Pueden alcanzar varios cm de tamaño. Se producen por procesos inflamatorios o microtraumas reiterados en el área de las papilas anales y criptas. Suelen ser asintomáticas, pero las de gran tamaño pueden provocar dolor, molestias anales, tenesmo rectal, etc., en cuyo caso se pueden operar.

Caso clínico

Varón de 58 años con historia de estreñimiento crónico y que consultó hace dos meses por dolor intenso con la deposición y rectorragia en forma de gotas al final de esta. Se practicó inspección anal, sin conseguir identificar lesión por intenso dolor. Se practicó rectoscopia tras inyección de lidocaína y se observó una fisura en comisura posterior. Se pautó tratamiento laxante y tópico con pomada de nitroglicerina durante ocho semanas, con lo que quedó asintomático.

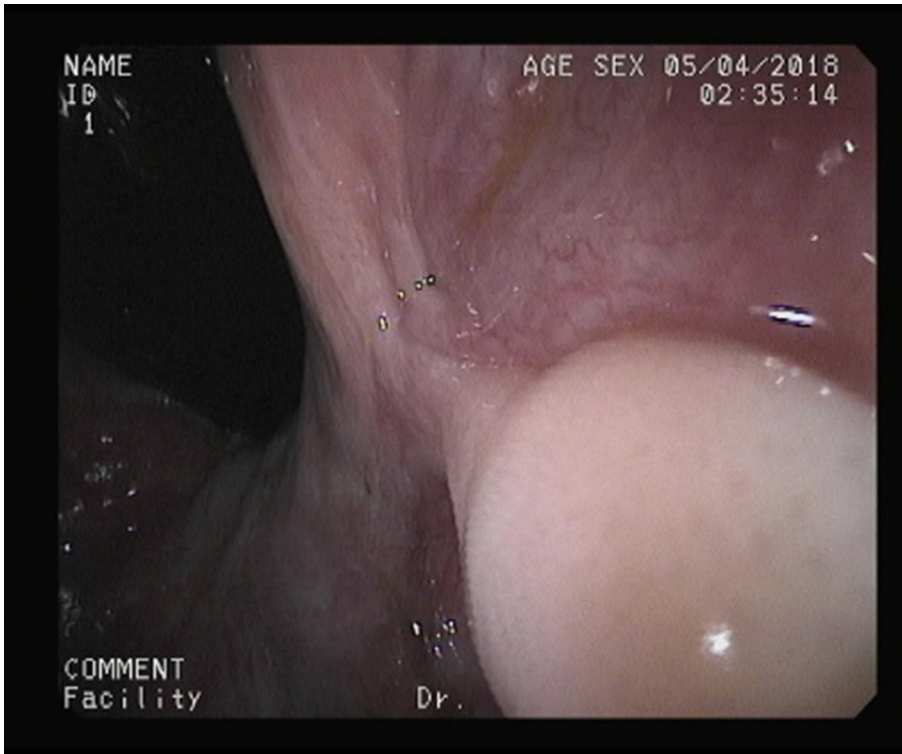
Figura 10. Imagen endoscópica de fisura anal aguda



Fuente: Imagen propia

A los doce meses el paciente acude de nuevo por notar la aparición ocasional de un nódulo no doloroso en el ano. Refiere que ha presentado varios episodios de dolor similar al inicial y que se ha automedicado con la misma pomada que la primera vez. La inspección anal es normal y el tacto rectal detecta una formación polipoide que parece depender de margen anal interno. Se practica endoscopia y se observa en retrovisión rectal.

Figura 11. Imagen endoscópica de papila anal hipertrófica



Recordad:

La mayoría de las fisuras anales se resuelven con tratamiento médico: medidas higiénico-dietéticas + tratamiento tópico.

Fuente: Imagen propia

2. Enfermedades cutáneas perianales

2.1. Prurito anal

2.1.1. Etiología

Es un síntoma muy común y puede ser primario idiopático o secundario a múltiples patologías dermatológicas, infecciosas, sistémicas, mecánicas y proctológicas (tabla 1). Hay que descartar parásitos como causa muy frecuente y tratable. Independientemente de la etiología, puede autoperpetuarse debido a lesiones crónicas por el rascado incluso si la patología inicial causante del prurito se ha tratado. Cuando el prurito se vuelve crónico, el área perianal se liquenifica. A menudo es de predominio nocturno, por lo que interfiere en el descanso.

Tabla 1. Causas de prurito anal secundario

<i>Patología sistémica</i>	Diabetes mellitus. Hiperbilirrubinemia. Leucemia. Anemia aplásica. Patología tiroidea.
<i>Patología dermatológica</i>	Psoriasis. Dermatitis seborreica. Intertrigo. Neurodermitis. Enfermedad de Bowen. Dermatitis atópica. Liquen plano. Dermatitis de contacto.
<i>Infecciones</i>	Eritrasma. Intertrigocandidiásico. Virus herpes simple. Virus del papiloma humano. Enterobius. Sarna. Absceso bacteriano local. Gonorrea. Sífilis.
<i>Patología proctológica</i>	Hemorroides, fisuras, prolapso anorrectal, neoplasias.
<i>Otros</i>	Diarrea crónica. Incontinencia anal. Jabones, desodorantes, perfumes. Limpieza excesivamente vigorosa. Toallitas a base de alcohol. Fármacos (colchicina, quinidina). Alimentos (café, té, tomate, chocolate...). Psicógeno.

2.1.2. Diagnóstico etiológico

Siempre se debe practicar una inspección anal, un tacto rectal y una ano-rectoscopia. Se solicitarán las exploraciones necesarias para descartar las causas secundarias no proctológicas. En ocasiones, es necesario practicar una biopsia cutánea.

2.1.3. Tratamiento

La calidad de la evidencia de los tratamientos del prurito anal es baja y existen pocos estudios rigurosos para establecer una pauta de tratamiento. La mayoría de los tratamientos se basan en la experiencia y la opinión de expertos.

El tratamiento inicial del prurito secundario es el de la patología identificada.

El tratamiento del prurito anal idiopático se basa en:

- Medidas generales
 - Evitar el rascado, ya que puede aumentar la excoriación e irritación cutánea.
 - Evitar el exceso de higiene y el uso de jabón, particularmente los perfumados. Se aconseja usar agua tibia, y el área no debe fregarse vigorosamente.
 - Evitar el uso de toallitas, utilizar papel higiénico sin perfume humedecido con agua tibia. Evitar la humedad, asegurar el secado de la zona incluso con secadores de pelo.
 - Se aconseja el uso de ropa interior de algodón amplia para permitir la aireación natural.

- Tratamientos tópicos
 - Ungüento de óxido de zinc.
 - Se ha sugerido que la capsaicina, un componente del chili, podría ser eficaz como tratamiento tópico debido a su capacidad para inhibir la histamina, pero no hay datos concluyentes.
 - Hay estudios que sugieren la eficacia de la aplicación tópica de tacrolimus.
 - Los esteroides tópicos pueden ser útiles en el tratamiento del prurito anal. Sin embargo, no deben utilizarse durante más de dos semanas para que el paciente cese el rascado y para permitir la cicatrización de las lesiones cutáneas.
 - Se ha descrito la utilización de tratamientos intradérmicos con inyección de varias sustancias (azul de metileno, bupivacaina) en casos de prurito refractario.

- Tratamientos sistémicos
 - Los antihistamínicos sedantes o los antidepresivos tricíclicos pueden ser útiles en el tratamiento del prurito anal idiopático.

2.2. Rágades y erosiones anales

Son lesiones erosionadas cutáneas secundarias a traumatismos, procesos inflamatorios, irritación mecánica o uso prolongado de esteroides tópicos. Provocan dolor más leve que el de la Fs. Se debe tratar la causa y se pueden utilizar tratamientos tópicos con soluciones de nitrato de plata y zinc.

2.3. Efectos secundarios de los esteroides tópicos

En la práctica clínica es frecuente que el paciente acuda a la consulta habiendo realizado tratamientos prolongados con esteroides tópicos. Enumeramos los efectos secundarios de estos:

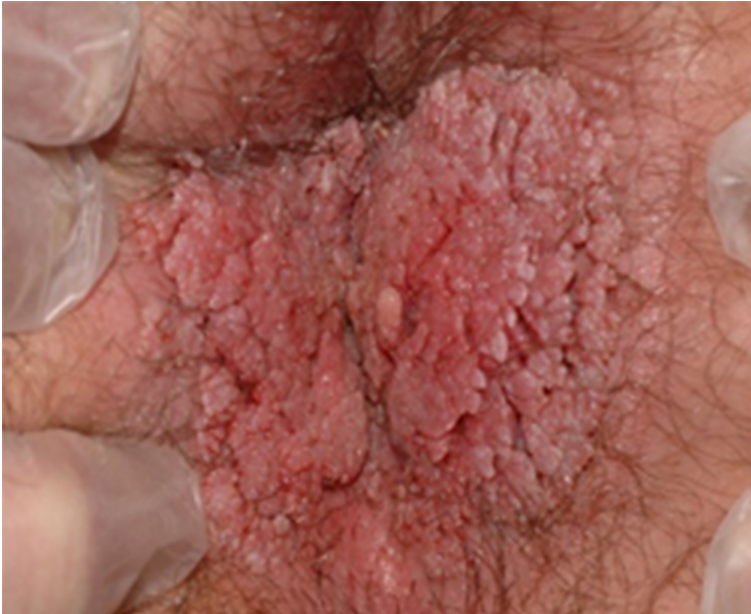- Efecto antiproliferativo: atrofia de epidermis, dermis y tejido subcutáneo; estrías; retraso en la cicatrización de las heridas.
- Efectos vasculares: telangiectasias, púrpura, equimosis.
- Alteración de la respuesta inmune: candidiasis, impétigo, foliculitis, herpes, virus del papiloma.
- Otros: acné perianal, hipertrichosis, cambios de pigmentación, efectos sistémicos por absorción sistémica.

2.4. Patología infecciosa. Condiloma anal

2.4.1. Etiología

El condiloma anal es una de las infecciones de transmisión sexual más frecuente. Está causado por el virus del papiloma humano, del que se han identificado más de setenta subtipos. El virus puede ser transmitido por contacto sexual, autoinoculación o contacto con materiales infectados. Su periodo de incubación generalmente es de 2-3 meses, pero puede ser de hasta veinte meses. Los trataremos generalmente en colaboración con el dermatólogo y el coloproctólogo.

Figura 12. Condiloma anal



Fuente: Imagen cedida por el Servicio de Dermatología H.U. Arnau de Vilanova, Lleida.

2.4.2. Presentación

Los condilomas son formaciones papilomatosas o filiformes que típicamente afectan a los pliegues húmedos del cuerpo, como la región anogenital. Se pueden extender a recto y uretra. Los de pequeño tamaño suelen ser asintomáticos, pero cuando crecen pueden provocar prurito y molestias anales. La progresión de las lesiones durante años puede provocar un tumor destructivo, el tumor de Buschke-Löwenstein.

2.4.3. Diagnóstico

Se realiza por inspección anal y se debe realizar ano-rectoscopia para descartar lesiones en el canal anal y extensión rectal. Se deben descartar otras enfermedades de transmisión sexual.

Diagnóstico diferencial

Verrugas vulgares, enfermedad de Bowen, sífilis secundaria, molluscum contagioso, enfermedad de Paget y liquen plano.

2.4.4. Tratamiento

Dado que el condiloma anal prácticamente carece de remisión espontánea, puede malignizarse y se transmite sexualmente, se recomienda el tratamiento de las lesiones lo antes posible. El tratamiento depende de la localización y del tamaño de la lesión.

- Lesiones de pequeño-moderado tamaño: criocirugía, aplicación tópica de podofilino o ácido tricloroacético. La tasa de fracaso es del 25 %.

- En 2010, la FDA aprobó la crema de imiquimod para el tratamiento de las verrugas genitales y condiloma acuminado.
- El tratamiento tópico con sinecatechins (*camelliasinensis*, extracto del té verde) también es efectivo.
- Lesiones de gran tamaño: suelen requerir tratamiento quirúrgico. Se ha utilizado, para reducir el tamaño del tumor antes de la cirugía, terapias con interferón o quimioterapia, ya sea intralesional, tópicas o sistémicas, lo que facilita la escisión quirúrgica. El uso de la radioterapia es controvertido. La terapia con láser de CO₂ se ha aplicado con éxito.
- Vacunación: mientras que la vacuna puede prevenir el desarrollo de verrugas en aquellas personas que no están infectadas, parece tener poco efecto en quienes están infectados. Los datos sugieren que no debe utilizarse para tratar infecciones activas.

2.4.5. Otras patologías infecciosas

La piel perianal puede verse afectada por múltiples patologías infecciosas que no trataremos: verrugas vulgares, sífilis, molluscum contagioso, herpes simple y zoster, tiña, candida...

2.5. Otras

Únicamente mencionaremos: acné, liquen, psoriasis invertida y Behçet, entre otras.

3. Tumores anales

3.1. Carcinoma

Los tumores epiteliales malignos son mucho menos frecuentes que las neoplasias colorrectales. Los carcinomas de canal anal distal y perianales son más frecuentes en varones, mientras que los de canal anal proximal lo son en mujeres. Pueden ser múltiples. El factor de riesgo mejor establecido es la infección por el VPH.

3.2. Melanoma

Son tumores que pueden aparecer en cualquier región que contenga melancitos y, por tanto, pueden desarrollarse en la región perianal. Son poco frecuentes. Hay que sospecharlo ante cualquier lesión pigmentada.

4. Otras patologías anorrectales

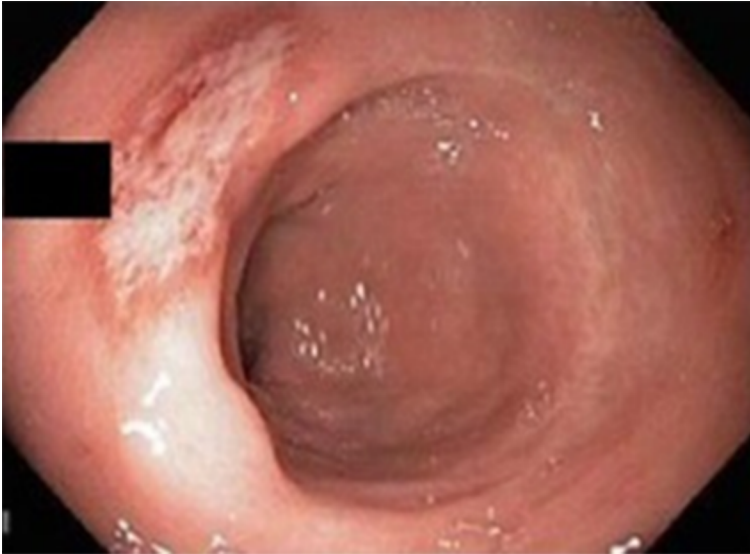4.1. Úlcera rectal solitaria

Es una lesión ulcerada crónica de causa desconocida pero que se puede asociar a trastornos de la defecación. Se ha relacionado con esfuerzos defecatorios excesivos, con prolapso rectal y contracción paradójica del suelo pélvico, con traumatismos por autodigitación, con el uso de supositorios de ergotamina y tras radioterapia. Se ha sugerido que en la patogenia interviene un proceso de isquemia local que conduce a ulceración. La ulceración puede intensificar aún más el deseo de defecar y el esfuerzo, lo que provoca cambios en el flujo sanguíneo local y ulceración crónica

Es más frecuente en mujeres. Suele manifestarse por rectorragia, expulsión de moco y tenesmo rectal. Puede tener un tamaño de 1 a 5 cm y se localiza, en la mayoría de los casos, en la pared anterior del recto, unos 7-10 cm por encima de la línea pectínea. En un tercio de los casos es múltiple y puede tener apariencia polipoidea en el 25 % de los pacientes. El diagnóstico diferencial incluye la enfermedad inflamatoria intestinal, neoplasia, colitis isquémica, ulceración inducida por medicamentos, traumatismos e infecciones, incluida la amebiasis y la sífilis secundaria.

El diagnóstico se establece por endoscopia con toma de biopsias. En la anatomía patológica se identifica una sustitución fibromuscular de la lámina propia por colágeno y de fibras musculares lisas derivadas de la muscularis mucosae. La muscularis a menudo está hipertrofiada, y sus fibras están en continuidad con la lámina propia. No hay un aumento significativo de células inflamatorias.

Figura 13. Imagen endoscópica de úlcera rectal solitaria



Fuente: https://openi.nlm.nih.gov/detailedresult.php?img=PMC3444426_1471-230X-12-72-1&query=solitary+ulcer&req=4&npos=10 . Open Access.

Los pacientes asintomáticos pueden no requerir ningún tratamiento, y en algunos pacientes se resuelve espontáneamente. El tratamiento incluye mejorar los hábitos intestinales, consumir una dieta rica en fibra, usar laxantes formadores de bolo, tratamientos tópicos (los esteroides y aminosalicilatos no son efectivos, los enemas de sucralfato han sido efectivos en series de pequeño tamaño), *biofeedback* y tratamiento quirúrgico: incluye la extirpación de la úlcera, resección anterior baja, resección anterior con rectopexia, colostomía y rectopexia laparoscópica sin resección, pero faltan estudios aleatorizados para establecer una recomendación.

Se ha utilizado tratamiento endoscópico con gas argón para casos con hemorragia.

4.2. Proctalgia fugax

Es un dolor continuo, con sensación de contracción dolorosa, intenso y espontáneo localizado en la región anorrectal. Suelen aparecer por la noche y su duración varía de los 30 segundos a los 20-30 min, con una periodicidad variable entre días y meses. Su causa es desconocida. No existen lesiones orgánicas o anatómicas. El tratamiento incluye medidas locales con aplicación local de frío o calor y presión digital anal. Se ha atribuido a un espasmo del esfínter anal y, por este motivo, se han ensayado tratamientos médicos con relajantes de fibra muscular lisa, como inhalaciones de salbutamol durante las crisis o nitroglicerina sublingual.

4.3. Cuerpos extraños rectales

Los cuerpos extraños pueden alcanzar el recto por vía digestiva alta (alimentos no digeribles, como espinas, huesos, dentaduras, etc.) o por vía anal en accidentes, intencionadamente en prácticas sexuales, transporte de drogas... Se pueden extraer por vía endoscópica pero en ocasiones es necesario el abordaje quirúrgico.

Resumen

A modo de resumen, en los siguientes puntos se repasan los síntomas proctológicos más frecuentes y las entidades con las que se debe realizar el diagnóstico diferencial.

- Dolor: Trombosis hemorroidal, fisura, absceso, fístula, enfermedad de Crohn perianal, trastornos funcionales del suelo pélvico, proctalgia fugax.
- Sangrado: Hemorroides, fisura, fístula, neoplasias rectales y anales, colitis de cualquier etiología, prolapso anal y rectal.
- Prurito: Hemorroides internas, fístula, parásitos, incontinencia, condiloma, prolapso rectal, prurito idiopático, papila anal hipertrófica, dermatitis.
- Masa: Hemorroides prolapsadas o trombosadas, abscesos, carcinoma anal, pólipo o papila anal prolapsada, *tags* cutáneos, prolapso rectal y condiloma.

Bibliografía

- Ansari, P. (2016). Pruritus Ani. *Clin Colon Rectal Surg.* , 29, 38-42.
- Dimarino, A. J. (2010). *Sleisenger and Fordtran's Gastrointestinal and Liver Disease* (10.^a ed). Pathophysiology / Diagnosis / Management. Elseiver. ISBN: 978-1-4557-4692-7.
- Pfenninger, J. L. y Zainea, G. G. (2001). Common anorectal conditions: Part II. Lesions. *Am Fam Physician.* , 64, 77-88.
- Pfenninger, J. L. y Zainea, G. G. (2001). Common anorectal conditions: Part I. Symptoms and complaints. *Am Fam Physician.* , 63, 2391-2398.
- Rakinic, J. y Poola, V. P. (2014). Hemorrhoids and fistulas: new solutions to old problems. *Curr Probl Surg.* , 51, 98-137.
- Scheinfeld, N. (2013). Update on the treatment of genital warts. *Dermatol Online J.* , 19, 18559.
- Stein, E. (2003). *Anorectal and colon diseases. Textbook and color atlas of proctology* . Springer. ISBN: 3-540-43039-3.
- Tupe, C. L. y Pham, T. V. (2016). Anorectal Complaints in the Emergency Department. *Emerg Med Clin North Am.* , 34, 251-270.

