

Uso del poste columelar en rinoplastia abierta. Nuestra experiencia y revisión

Columellar strut in open rhinoplasty. Our experience and review

Dr. Hernán Chinski¹, Dr. Luis Chinski²

Abstract

Open rhinoplasty is a procedure that leads to decrease nose projection unless several support measures are taken. Columellar strut graft could be used to prevent this problem. Besides, this type of graft has other purposes: increase in tip projection, tip rotation, support for other grafts. Successful rhinoplasty depends on nasal tip support and its influence on nasal tip projection. Columellar strut could provide consistent long-term outcomes. Cartilage could be easily harvested and molded from septum, ear or rib. From January 2007 through May 2008, fifty eight open rhinoplasty were performed, using columellar strut in 93% of them.

Keywords: columellar strut, rhinoplasty, nasal tip.

Resumen

El abordaje de rinoplastia abierta es un procedimiento quirúrgico que lleva en forma inherente un debilitamiento de las estructuras de soporte de la punta nasal, como consecuencia de la disección de los ligamentos intercrurarles, suspensorios de la

punta y conexiones fibrosas. Si no se toman medidas intraoperatorias específicas, la consecuencia posoperatoria más habitual es el retroceso (desproyección), caída y/o debilitamiento de la punta. La estabilidad de los resultados en el largo plazo también obliga a tomar en cuenta algunas medidas de refuerzo del soporte nasal. El poste columelar puede cumplir esta función de forma sencilla y segura. Además, este cartílago puede resultar como sitio de anclaje de otros injertos que se requieran colocar durante la rinoplastia. Se utiliza cartílago autólogo mayormente obtenido del propio septum nasal o de otros sitios dadores. El injerto cartilaginoso es sencillo de confeccionar y colocar. En nuestra experiencia, sobre 58 casos de rinoplastia abierta entre enero de 2007 y mayo de 2008, la colocación del poste columelar se realizó en el 93% de las intervenciones quirúrgicas.

Palabras clave: poste columelar, vástago columelar, strut columelar, rinoplastia.

Sinonimia

El poste columelar recibe diferentes nombres en la literatura habla hispana en el mundo. Todas las siguientes son formas posibles de llamar al mismo tipo de injerto:

Poste columelar.
Vástago columelar.
Vara columelar.
Strut columelar.
Tutor columelar.

Efectos de abordaje abierto sobre el soporte estructura nasal

El abordaje abierto de la rinoplastia otorga un excelente campo quirúrgico para resolver la mayoría

¹ Charcas 2777. 1 Piso A. (1425) Buenos Aires, Argentina.
Tel.: (54-11) 4821-1272. E-mail: hernanch@cechin.com.ar
Trabajo realizado en el Centro de Otorrinolaringología Dr. Chinski (CECHIN). Buenos Aires. Argentina.
Tipo de trabajo: Revisión y actualización

² Médicos de Planta Honorarios del Hospital de Clínicas de Buenos Aires y Médicos integrantes del Staff del Centro de Otorrinolaringología Dr. Chinski (CECHIN). Buenos Aires. Argentina

de los problemas de la punta y el tercio medio nasal. La exposición completa en un abordaje abierto requiere de la disección y el debilitamiento de diversos puntos de soporte de la punta nasal.

Diversos autores sostienen que el soporte de la punta nasal se debilita luego de una rinoplastía abierta si no se toman medidas específicas para prevenirlo (2). Según Adam y colaboradores, el promedio de pérdida de proyección de la punta en el abordaje abierto es de 3,43 mm versus 1,98 mm en las técnicas cerradas, salvo que se utilicen medidas específicas. Esta desproyección podría ser mayor si la disección incluye la separación de la unión fibrosa entre los cartílagos laterales superiores e inferiores y entre el septum y los cartílagos laterales inferiores (3).

Anatomía del soporte de la punta de la nariz

Según Toriumi (4), el éxito de un resultado quirúrgico de rinoplastía depende en gran medida del soporte de la punta nasal.

La punta nasal está mantenida en su posición debido a la interacción de diferentes estructuras anatómicas. La preponderancia que tiene cada elemento de soporte varía de un individuo en otro. Es así que la evaluación del soporte de la punta nasal se realiza en cada paciente en particular. Por ejemplo, mientras algunas personas tienen cartílagos laterales inferiores lo suficientemente fuertes como para mantener la proyección de la punta per se, en otros casos la punta nasal mantiene su posición soportada por el cartílago cuadrangular. En este último caso, la resección del dorso cartilaginoso como único paso quirúrgico conllevará al retroceso de la punta y a su rotación cefálica (5).

Los estudios de Janeke y Wright (6) sobre los elementos de soporte de la punta fueron un avance para interpretar cuáles son los factores que influyen en la posición y grado de rotación nasal.

Los elementos intervinientes en el soporte y posición de la punta nasal son los siguientes (véase Ilustración 1):

- Longitud y fuerza de los cartílagos laterales inferiores.
- Ligamento suspensorio intercrural.
- Conexiones fibrosas entre los cartílagos laterales superiores y los inferiores.
- Adherencia fibrosa de los cartílagos laterales inferiores a los cartílagos accesorios y a la escotadura piriforme.

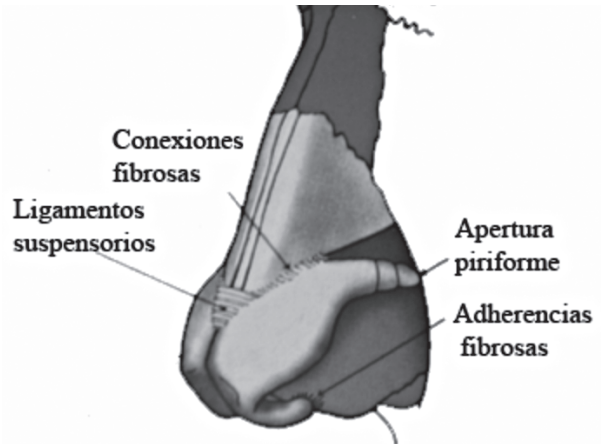


Ilustración 1: Soporte de la punta nasal. (Modificado de «Rinoplastia de Dallas», ed. 2003).

Ligamentos de unión de los cartílagos laterales inferiores al septum cartilaginoso.
 Tejido conectivo de unión a la piel nasal.

Evidentemente la técnica abierta de rinoplastía conlleva a la modificación de estos puntos de anclaje de la punta. El reposicionamiento de las estructuras anatómicas al finalizar la cirugía contribuirá a dar estabilidad al resultado. Parte del debilitamiento inherente al procedimiento también puede ser suplido por medio del poste columelar.

Objetivos del uso del poste columelar

Los reportes del uso del poste columelar aparecen en la literatura durante la década del '70(7), especialmente cuando lo que se buscaba era aumentar la proyección de la punta nasal en aquellos casos de severa desproyección o en rinoplastías de pacientes con paladar hendido o síndrome de Binder, como lo describe Ortiz-Monasterio (8).

Con el correr de los años el uso del poste columelar se universalizó y su aplicación se extendió a las siguientes indicaciones:

- Proyección de la punta.
- Rotación de la punta nasal.
- Punto de anclaje de otros injertos.
- Fortalecimiento del soporte de la punta nasal.
- Mantenimiento de los resultados a lo largo del tiempo.

1. Proyección de la punta

Rohrich(9) considera que el poste columelar es una opción ideal para el mantenimiento y el aumento de la proyección de la punta. Los incrementos de la proyección de la punta con este método generalmente son sutiles, de alrededor de 2 a 3 mm.

Según Gunter (10), un poste columelar de mayor tamaño y anclado a la espina nasal puede otorgar mayor proyección consiguiendo, en algunos casos, hasta 8 mm adicionales. Este tipo de poste recibe el nombre de «vara fija», debido al tipo de anclaje que requiere. Sin embargo, el autor también alerta sobre la alta probabilidad de lateralización identificada por el uso de este tipo de injerto.

Siempre hay que tener en cuenta que los incrementos adicionales de la proyección de la punta se pueden obtener utilizando los injertos propuestos por Sheen¹¹ y/o los de Peck (12).

2. Rotación de la punta nasal

Según Tebbetts el poste columelar debe ser ligeramente convexo para marcar más claramente el ángulo columelo-lobular, es decir la angulación existente entre las cruras medias e intermedias. Además, Tebbetts¹³, sostiene que el uso del poste columelar permite hacer los ajustes finales en cuanto a la rotación anteroposterior utilizando distintos puntos de fijación a los cartílagos laterales inferiores.

3. Punto de anclaje de otros injertos

Los injertos cartilagosos son ampliamente utilizados en rinoplastía en los últimos 30 años.

El poste columelar puede servir de anclaje para los injertos de punta y los injertos de anclaje septal. El injerto de Sheen puede ser fijado al poste columelar adicionalmente a su fijación natural sobre los bordes caudales de los cartílagos laterales inferiores. Lo mismo ocurre con los injertos onlay, umbrella y otros.

4. Fortalecimiento del soporte de la punta nasal

Según Gunter (14) el injerto de cartílago en forma de poste columelar es un excelente elemento para lograr un soporte de la punta adecuado, con resultados que se mantienen en el tiempo.

Ha y Byrd (15) estudiaron a sus pacientes con análisis fotográfico y notaron que la punta nasal se puede desproyectar de 0,5 a 2 mm en el posoperatorio cuando no se toman las medidas de fijación adecuadas.

La comprobación del fortalecimiento de la punta nasal es sencilla: el solo hecho de presionar con el dedo la punta nasal del paciente en el prequirúrgico y el posoperatorio evidencia el cambio obtenido con el uso del poste columelar.

5. Mantenimiento de los resultados a lo largo del tiempo

El mantenimiento los resultados en el tiempo luego de una cirugía de rinoplastía estética es uno de los objetivos principales buscados. Numerosos autores (16-17) ponen énfasis en que el uso de injertos de cartílago autólogo produce resultados más sostenibles en el tiempo que aquellas rinoplastías en donde no se utilizan.

Técnica quirúrgica Obtención del injerto cartilagosos

Los sitios dadores de cartílago son en orden de frecuencia e importancia los siguientes:

Cartílago cuadrangular – porción inferior en contacto con cresta maxilar. Obtenido por condrotomía posterior durante la septoplastia clásica.

Cartilago cuadrangular – borde ventrocaudal. Este injerto es especialmente atractivo cuando existe un excedente cartilagosos a este nivel, como ocurre en la luxación ventrocaudal (véase el ejemplo de la Ilustración 2 A).

Cartilago de oreja: concha auricular, cimba o fosita navicular, según experiencia y necesidad.

Cartilago costal. En casos de ausencia de otros injertos o bien cuando se requiere mayor cantidad de cartílago para otros fines (batten graft, butterfly graft, escudo, injerto de dorso, spreader graft, etc.).

Otros injertos utilizados para poste

Si bien la mayoría de los rinólogos utilizan injerto cartilagosos para el uso de poste columelar, algunos autores describen técnicas de uso de hueso etmoidal-vomeriano y, más creativamente, de hueso turbinal inferior (18). Este tipo de injerto óseo puede ser más dificultoso de modelar y de fijar. Sin embargo podría representar una alternativa cuando no hay otros injertos disponibles o el paciente no desea que se tome injertos de otros sitios. Otros posibles materiales descriptos para utilizar como poste columelar son los sintéticos, como siliconas, polietileno de alta densidad (medpore), politetrafluoretileno (Gore-Tex), metil-metacrilato, etc.(19) Debe tenerse en cuenta que este tipo de injertos tiene un índice de complicaciones significativamente mayor que los de material autólogo (20).

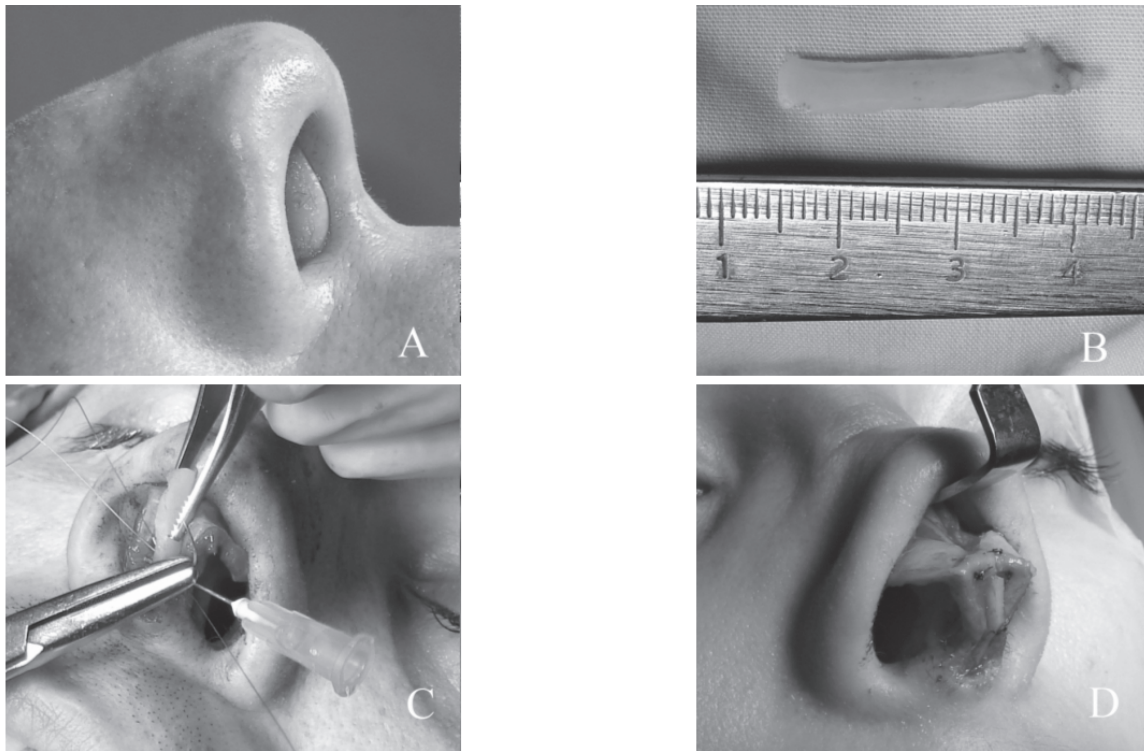


Ilustración 2: Secuencia de colocación de poste columelar. A) obtención de cartílago septal – borde ventrocaudal. B) confección de cartílago para su inserción. C) Fijación del cartílago con sutura irreabsorbible. D) Posición final del injerto.

Colocación y fijación del poste

Luego de la obtención del cartílago, se talla una pieza única de aproximadamente 25 mm x 4 mm para colocar en un bolsillo que se extiende inferiormente hacia la dirección de la espina y entre las cruras mediales e intermedias (21) (ver Ilustración 2-B).

Antes de realizar la sutura se puede sujetar y fijar la posición del cartílago con una aguja «mosquito» en la posición deseada y probar las variedades de posición hasta la satisfacción del cirujano (ver Ilustración 2- C). La sutura puede realizarse con hilos irreabsorbibles de 5.0 ó 6.0 (22).

Byrd sostiene que el poste columelar debe ser fijado también al septum nasal para evitar el retroceso de la punta de 0,5 a 2 mm observado en el estudio fotográfico de sus pacientes que en los que no había tenido este recaudo (23).

La posición final debe ser de tal forma que permita la normal divergencia de los domos y no exceda la altura de los mismos, excepto que se pretenda colocar un injerto por encima (ver Ilustración 2-D).

** Todos los casos se encuentran debidamente documentados con historia clínica completa informatizada y fotografías pre y post operatorias.*

Uso del poste columelar en abordajes cerrados

La escuela latinoamericana de rinoplastía estética está profundamente influenciada por las enseñanzas del Dr. Fernando Pedroza (Bogotá, Colombia) y su técnica de los «nuevos domos». Su abordaje principal es el Delivery, que constituye una forma de abordaje cerrado con incisiones marginales. En este tipo de abordaje la colocación del poste columelar resulta esencial para reproducir los resultados deseados y mantenerlos a largo plazo (24).

En aquellos casos en que se realice una rinoplastía cerrada por vía intercartilaginosa y transcartilaginosa, el uso del poste columelar también puede resultar de utilidad. Su colocación es técnicamente más dificultosa y requiere de la confección de un bolsillo por vía retrógrada desde la incisión intercartilaginosa hacia las cruras medias. También está descrita la colocación transcutánea para estos casos (25).

Nuestra experiencia con el uso del poste columelar

Durante el período comprendido entre enero de 2007 y mayo de 2008 han sido intervenidos quirúrgicamente 58* pacientes de rinoplastía abierta. Todas las cirugías han sido realizadas por los autores. El seguimiento fue entre 5 meses y 1 año y medio posoperatorio. La edad de los pacientes fue

entre 11 y 58 años, con un promedio de 28 años. Entre 11 y 17 años: 9 casos. Entre 18 y 33 años: 35 casos. Entre 34 y 58 años: 14 casos. Los casos de sexo femenino fueron 37 (64%) vs 21 casos masculinos (36%). De los 58 casos, 51 fueron rinoplastías primarias y 7 fueron secundarias. De las 7 secundarias, 5 habían sido operadas por vía cerrada y 2 por vía abierta. Ninguno de ellos presentaba poste columelar.

Uso del poste columelar: de los 58 casos, en 54 se colocó un poste columelar. En 2 casos no se colocó por haber realizado la técnica de acortamiento de proyección de la punta con resección y reconstrucción de las cruras medias.

Toma de injerto: en 46 casos se tomó cartílago septal como dador del injerto. De estos, 35 fueron tomados en el contexto de una septumplastia, preferentemente una lonja de cartílago cuadrangular adyacente a la cresta maxilar. En otros 11 casos se tomó cartílago septal de borde ventrocaudal del cuadrangular (Ilustración 3).

En 5 casos se tomó cartílago costal por tratarse de cirugías que requerían otros injertos: 3 por nariz en silla de montar con requerimiento de injerto de dorso, 2 por hipoplasia nasal con requerimiento de injerto de dorso y poste (uno de ellos pediátrico) y 1 por coloca-

Número de casos	Sitio de toma de injerto
35	Sptum- lonja de cartílago adyacente a la cresta maxilar
11	Sptum- borde ventrocaudal
5	Cartílago costal
3	Pabellón auricular

Ilustración 3: sitio de la toma de injerto.

ción de batten graft para corrección de colapso valvular. El sitio de toma fue la 5ta. costilla derecha en todos los casos. Esta costilla es de preferencia por ser más rígida y fácil de obtener. Además, de tratarse de un paciente de sexo femenino, la incisión en el pliegue submamario se disimula fácilmente.

En 3 casos el injerto fue tomado de pabellón auricular (concha auricular). Los tres casos eran rinoplastías secundarias en donde no se encontraba cartílago septal remanente y la necesidad de injertos no era mayor.

Técnica de colocación y utilidad: la técnica de colocación implementada fue la descrita anteriormente en este artículo. Generalmente el poste fue cortado inicialmente de mayor tamaño para que, luego de colocado, se recorte el excedente superior.

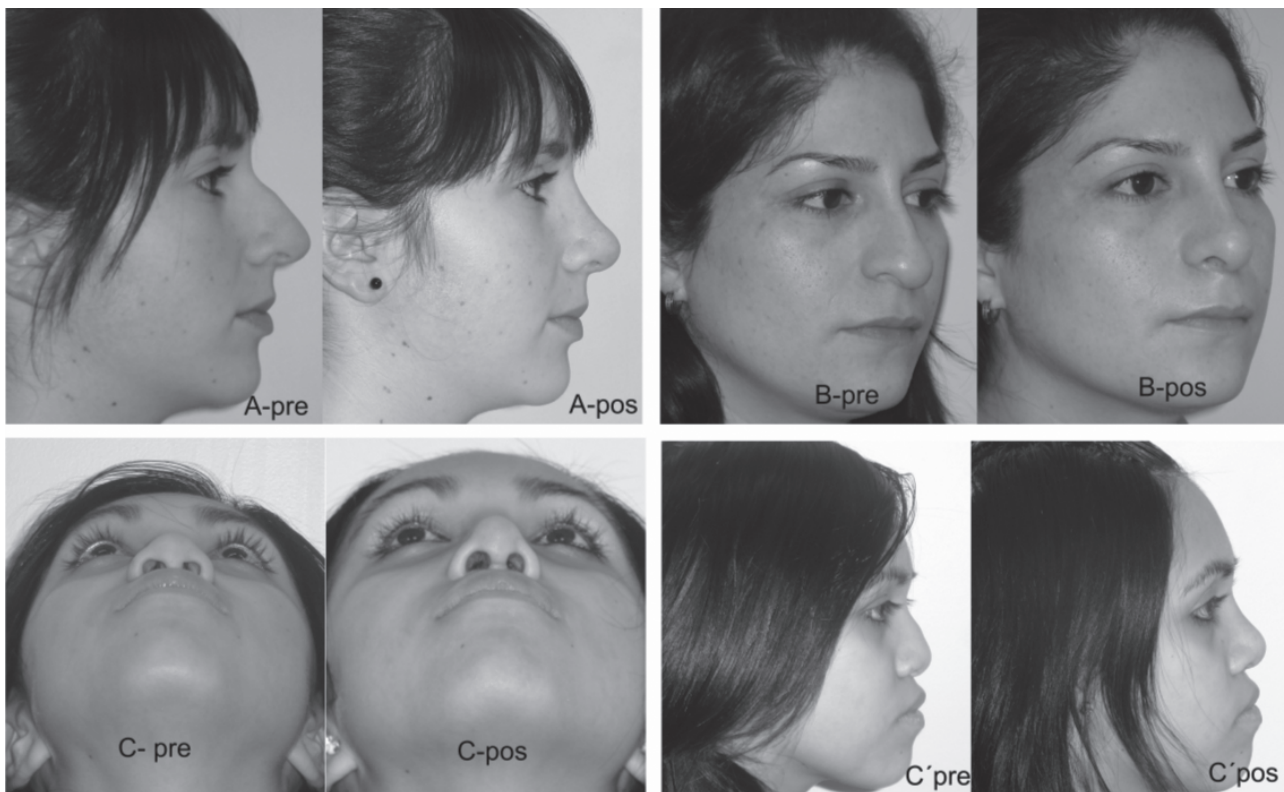

Ilustración 4: Resultados pre y posoperatorio de rinoplastía abierta con uso de poste columelar. A y B- Véase la rotación de la punta en ambos pacientes. C y C' véase la ganancia en la proyección de la punta en un caso de gran desproyección.

Una altura de 24 mm generalmente resultó suficiente. La sutura mayormente utilizada fue Prolene 5.0 y Prolene 6.0, cuidando que el nudo quede entre los cartílagos y no en contacto con la piel columelar.

Principalmente utilizamos postes rectos, aunque una pequeña convexidad inferior puede ayudar a su colocación más anatómica. En todos los casos utilizamos al menos tres puntos de fijación con suturas. Una sutura adicional fue colocada en muchos casos entre el borde superior y el borde cefálico de los cartílagos alares para lograr una pequeña rotación hacia arriba.

La fortaleza de la punta en el posoperatorio se comprobó en todos los casos. La permanencia de esta fortaleza a largo plazo no pudo ser establecida debido a que aún no pasó el tiempo suficiente como para realizar una evaluación al respecto.

El poste columelar fue útil para dar proyección a la punta y algún grado de rotación, según necesidad. También resultó útil como cartílago de anclaje de otros injertos y para dar equilibrio y simetría al armado de la punta. Algunos resultados son mostrados en la Ilustración 4.

Complicaciones: en ninguno de los 54 pacientes hubo complicaciones mayores. Las complicaciones menores observadas fueron: insensibilidad persistente de la punta en 6 casos (cedió antes de los 6 meses en todos los casos). Supuración en sitio de la incisión columelar (3 casos). Hipersensibilidad en unión columelo-labial (1 caso, cedió espontáneamente). Lateralización de la punta (2 casos, ambos de grado leve).

En las complicaciones observadas, en ningún caso puede adjudicarse las mismas al uso del poste columelar, debido a que la rinoplastía abierta por se, puede producir todas ellas.

Conclusiones

El uso del poste columelar se encuentra ampliamente difundido en todo el mundo. La técnica de toma de injerto y colocación no es compleja. Las aplicaciones del injerto son múltiples, entre las más destacadas se encuentran la rotación de la punta y el fortalecimiento logrado. En nuestra experiencia, la utilización de este tipo de injerto es de rutina en la casi totalidad de las rinoplastías abiertas y, en menor medida, en las vías de abordaje cerradas.

Bibliografía

1. Petroff MA, McCollough EG, Hom D, Anderson JR. Nasal tip projection. Quantitative changes following rhinoplasty. *Arch Otolaryngol Head Neck Surg.* 1991 Jul;117(7):783-8.
2. Adams, William P. Jr. M.D. et al. *Anatomic Basis and Clinical Implications for Nasal Tip Support in Open versus*

- Closed Rhinoplasty. Plastic & Reconstructive Surgery.* 103(1):255-261, January 1999.
3. Toriumi DM. New concepts in nasal tip contouring. *Arch Facial Plast Surg.* 2006 May-Jun;8(3):156-85.
4. Rich JS, Friedman WH, Pearlman SJ. The effects of lower lateral cartilage excision on nasal tip projection. *Arch Otolaryngol Head Neck Surg.* 1991 Jan;117(1):56-9.
5. Janeke JB, Wright WK. Studies on the support of the nasal tip. *Arch Otolaryngol* 94:458, 1971.
6. Baum SJ. Nasal projection. *Arch Otolaryngol.* 1977 May;103(5):262-7.
7. Monasterio FO, Molina F, McClintock JS. Nasal correction in Binder's syndrome: the evolution of a treatment plan. *Aesthetic Plast Surg.* 1997 Sep-Oct;21(5):299-308.
8. Rorhich RJ. Graduated approach to tip projection in rhinoplasty. *Dallas Rhinoplasty Symp* 10:109, 1990.
9. Gunter JP. Basic Nasal tip surgery. *Dallas Rhinoplasty Symp* 14:101. 1997.
10. Sheen JH. Achieving more nasal tip projection by the use of a small autogenous vomer or septal cartilage graft. *Plast Reconstr Surg* 56:35, 1975.
11. Peck GC Jr, Peck GC. An 18-years experience with the umbrella graft in rhinoplasty. *Plast Reconstr Surg* 102: 2158, 1998.
12. Tebbetts. *Rinoplastía de Dallas. Cirugía Nasal por los Maestros.* Tomo 1. Pag 242. Ed Amolca. Edición 2003.
13. Gunter JP, Rohrich RJ. External approach for secondary rhinoplasty. *Plast Reconstr Surg* 80: 161, 1987.
14. Ha RY, Byrd HS. Septal extension grafts revisited: 6-year experience in controlling nasal tip projection and shape. *Plast Reconstr Surg.* 2003 Dec;112(7):1929-35.
15. Morera Serna E, Escobar Forero CM, Pedroza Campos F, Frontera Juan G. Long-term Changes on Nasal Tip in Rhinoplasty Patients Operated With the New Domes Technique and the Banner Technique. *Acta Otorrinolaringol Esp.* 2008 Oct;59(8):390-8. Spanish.
16. Toriumi DM. Structure approach in rhinoplasty. *Facial Plast Surg Clin North Am.* 2002 Feb;10(1):1-22.
17. Jones ME, Westreich RW, Lawson W. Augmentation of nasal tip projection using the inferior turbinate: review of technique and evaluation of long-term success. *Arch Facial Plast Surg.* 2008 Jan-Feb;10(1):34-7.
18. Lawson W, Reino AJ, Seidman D. The silicone columellar strut. *Plast Reconstr Surg.* 1996 Apr;97(5):938-43.
19. Godin MS, Waldman SR, Johnson CM Jr. The use of expanded polytetrafluoroethylene (Gore-Tex) in rhinoplasty. A 6-year experience. *Arch Otolaryngol Head Neck Surg.* 1995 Oct;121(10):1131-6. Review.
20. Daniel RK. Rhinoplasty: Creating an aesthetic tip: A preliminary report. *Plas Reconstr Surg* 80: 775, 1987.
21. Tebbetts JB. Shaping and positioning the nasal tip without structural disruption. A new systematic approach. *Plast Reconstr Surg* 94: 61, 1994.
22. Steve Byrd MD et al. Injertos de extensión septal: un método para controlar la proyección de la punta nasal, la rotación y la forma. *Rinoplastía de Dallas.* Pág. 366. Ed. Amolca. Año 2003.
23. Pedroza F. A 20-year review of the «new domes» technique for refining the drooping nasal tip. *Arch Facial Plast Surg.* 2002 Jul-Sep;4(3):157-63. Review.
24. Bloom DC, Cupp CL. The percutaneous columellar strut. *Am J Rhinol.* 2003 Nov-Dec;17(6):357-61.