

CASOS CLÍNICOS

Escorbuto en el siglo XXI

Scurvy in XXI century

Alejandro Oxilia¹, Mariela Alonso², Juliana Martínez del Sel³, Dante Chinchilla⁴ y Miguel Ángel Allevato⁵

RESUMEN

El escorbuto es una enfermedad causada por la deficiencia de vitamina C o ácido ascórbico. Sus manifestaciones clínicas son variadas debido a que esa vitamina es un cofactor de enzimas que intervienen en numerosos procesos, como la síntesis de colágeno y la absorción de diferentes nutrientes. La expresión cutánea característica son las petequias foliculares con pelos en cuello de cisne y en tirabuzón. El compromiso mucoso se manifiesta como hipertrofia y hemorragia gingival, gingivitis y pérdida de piezas dentarias. El diagnóstico es clínico y puede confirmarse mediante la determinación de la vitam-

na C plasmática o leucocitaria. El tratamiento se basa en el aporte suplementario de esa vitamina.

Se presenta el caso de un paciente de 32 años con escorbuto debido a una dieta casi exclusivamente a base de harinas y carente de frutas y verduras.

Palabras clave: ácido ascórbico, escorbuto, pelos en tirabuzón, petequias foliculares, vitamina C.

Dermatol. Argent. 2020, 26 (1): 38-41

ABSTRACT

Scurvy is a disease caused by vitamin C deficiency (also called ascorbic acid). Its clinical manifestations are varied because this vitamin is a cofactor of enzymes that take part in numerous processes, such as the synthesis of collagen and the absorption of different nutrients. Cutaneous expression of scurvy is follicular petechiae with corkscrew hairs. Mucous involvement manifests as gingival hypertrophy and bleeding, gingivitis and loss of teeth. The diagnosis of this entity is clinical and can be confirmed by plasma

or leukocyte vitamin C dosing. The treatment consists of vitamin C supplementation.

We present a 32-year-old male patient with scurvy secondary to a diet based almost exclusively on flour and lacking in fruits and vegetables.

Key words: *ascorbic acid, scurvy corkscrew hairs, follicular petechiae, vitamin C.*

Dermatol. Argent. 2020, 26 (1): 38-41

¹ Médico Residente de Tercer Año

² Instructora de Residentes

³ Médica de Planta

⁴ Médico de Planta

⁵ Jefe de División

Cátedra y División de Dermatología, Hospital de Clínicas José de San Martín, Universidad de Buenos Aires, Ciudad Autónoma de Buenos Aires, Argentina

Contacto del autor: Miguel Ángel Allevato

E-mail: divisiondermatologia@gmail.com

Fecha de trabajo recibido: 21/12/2019

Fecha de trabajo aceptado: 5/3/2020

Conflicto de interés: los autores declaran que no existe conflicto de interés.

CASO CLÍNICO

Un varón de 32 años, con antecedente de bajo peso (índice de masa corporal 20), consultó a nuestro Servicio por una púrpura no palpable de un año de evolución en los miembros inferiores, asociada a astenia y adinamia. En los últimos 2 meses se habían agregado gingivorragia y halitosis. En el examen físico dermatológico presentaba pápulas purpúricas foliculares en el pubis, ingles y los

miembros inferiores (Foto 1); queilitis angular derecha, e hipertrofia gingival con áreas hemorrágicas (Foto 2). La dermatoscopia de las pápulas foliculares evidenció una púrpura perifolicular, así como pelos en cuello de cisne y en tirabuzón (Foto 3). En el interrogatorio dirigido, el paciente reveló que su dieta era casi exclusivamente a base de harinas. No consumía vegetales ni fru-

tas. Con impresión diagnóstica de escorbuto se solicitó una rutina de laboratorio, que evidenció anemia leve (hematocrito 35,9%; hemoglobina 12,3 g/dl), recuento leucocitario y plaquetario dentro de valores normales (9.000 y 319.0000/ml, respectivamente), coagulograma alterado (tiempo de protrombina 63%; TTPa 38,2 segundos) y VSG acelerada (55 mm/1.^{era} hora). La medición de la vitamina C plasmática se encontró por debajo del límite normal, con un valor de 0,5 mg/dl (VN 0,6 a 2 mg/dl). Se realizó el estudio histopatológico de la lesión equi-

mótica en el muslo derecho, que identificó una unidad pilosebácea con dilatación infundibular, dermis con escaso infiltrado inflamatorio linfocitario perivascular, capilares dilatados y eritroextravasación focal (Foto 4). En conjunto con el Servicio de Nutrición, se inició tratamiento con ácido ascórbico 500 mg/día por vía oral y se reforzaron las medidas higiénico-dietéticas. El paciente evolucionó satisfactoriamente, con desaparición de los signos y síntomas al mes de iniciada la suplementación.

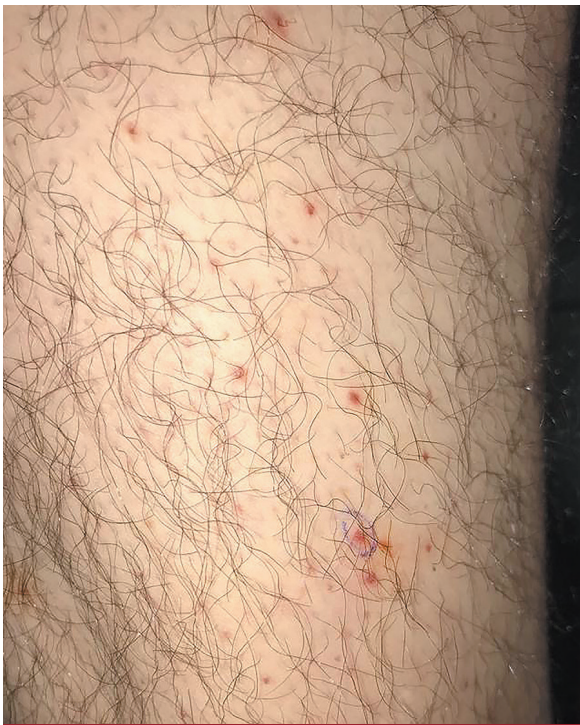

FOTO 1: Pápulas purpúricas foliculares en la cara posterior del muslo.

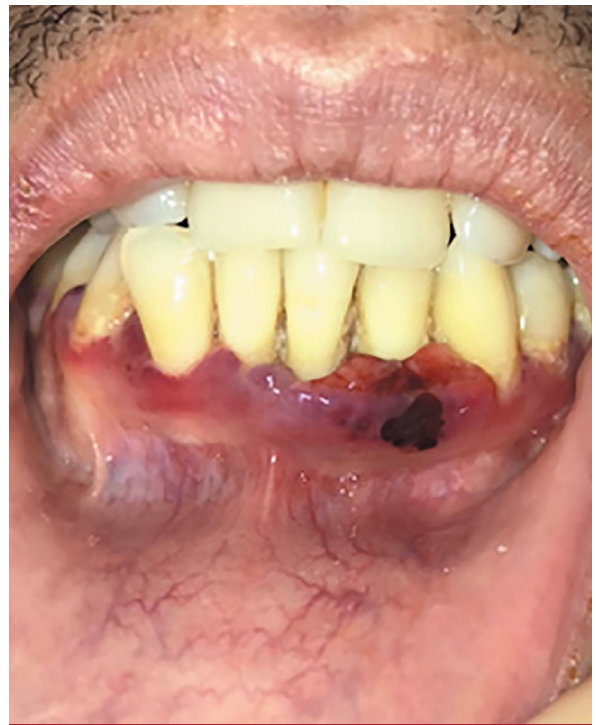

FOTO 2: Hemorragia gingival y queilitis angular derecha.

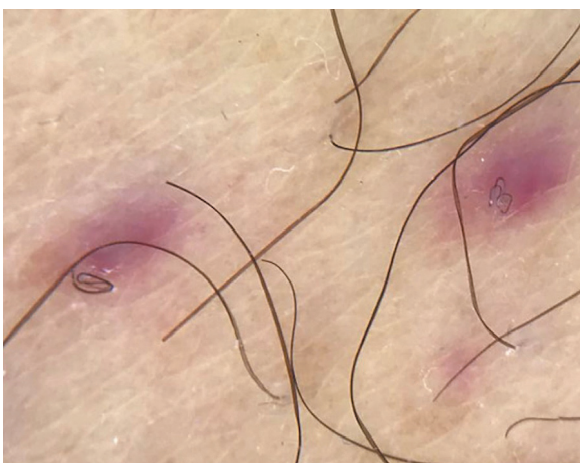


FOTO 3: Dermatoscopia: púrpura folicular con pelos en tirabuzón.

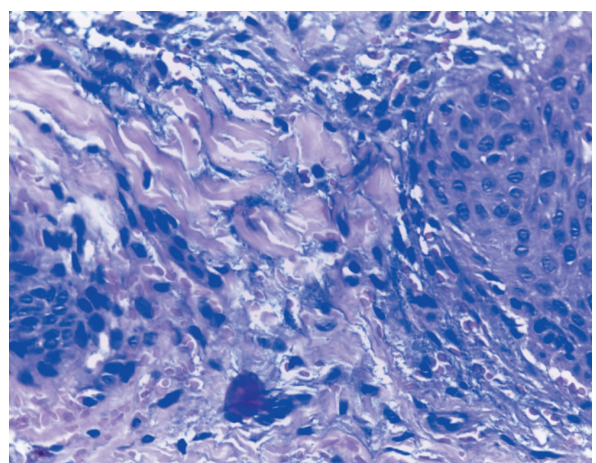


FOTO 4: Estudio histopatológico. Extravasación eritrocitaria perifolicular (HyE, 100X).

COMENTARIOS

El escorbuto es una enfermedad causada por el déficit de vitamina C, también conocida como ácido ascórbico. Es una de las enfermedades más antiguas en la historia de la humanidad. Los primeros informes se encuentran en los papiros de Ebers en el Antiguo Egipto (1550 a. C.), que detallan los síntomas y su tratamiento, a base de verduras y cebolla. Hipócrates también la describió, haciendo hincapié en sus manifestaciones cutaneomucosas: “La boca se siente mal; las encías se desprenden de los dientes; la sangre corre de las fosas nasales. A veces se desarrolla con ulceraciones en las piernas; algunas de ellas se curan, otras no”¹. En los tiempos actuales, los trastornos alimentarios como la anorexia, las enfermedades como el alcoholismo y la desnutrición, las dietas extremas mal balanceadas y no confeccionadas por profesionales y los trastornos como el autismo, entre otros, contribuyen al aumento de la prevalencia de esta enfermedad. Conocerla y reconocer sus manifestaciones cutáneas permite iniciar rápidamente el tratamiento de suplementación y evitar sus expresiones más severas.

La vitamina C actúa como cofactor de la enzima propil-lisil hidroxilasa, que es la encargada de la biosíntesis del colágeno en distintos tejidos del organismo como piel, mucosas, anexos, vasos sanguíneos, huesos y dientes. Interviene también en muchos otros procesos biológicos, como la síntesis de sustancias endógenas (corticosteroides, aldosterona y carnitina), la absorción gastrointestinal del hierro, la unión de las queratinas del pelo mediante puentes disulfuro y la regulación del metabolismo de la tirosina. Funciona, además, como un antioxidante, disminuye la concentración de radicales libres y el daño que estos provocan en lípidos, proteínas, ADN y paredes de los vasos sanguíneos². La vitamina C no es sintetizada por el organismo y se la suplementa con la dieta. Las frutas y los vegetales frescos son la fuente mayoritaria de vitamina C. Entre las frutas que contienen una mayor cantidad se encuentran los cítricos (naranja, mandarina, limón), el kiwi, el mango, la piña, las frutillas, la sandía y el melón. Por su parte, algunos de los vegetales con mayor cantidad de vitamina C son el brócoli, la coliflor, la acelga, la espinaca, la papa y el tomate. Una vez ingerida, se absorbe en la porción distal del intestino delgado por medio de transportadores con requerimiento de ATP³.

El escorbuto se caracteriza por la afección de diversos órganos y sistemas. Inicialmente la clínica es inespecífica, con astenia, adinamia y fatiga. A continuación se presentan los signos cutaneomucosos. Las manifestaciones cutáneas del déficit de vitamina C son múltiples, no patognomónicas, pero sí características.

De ahí la importancia de conocerlas para poder hacer un diagnóstico precoz de la enfermedad. En la piel se observan hiperqueratosis folicular, pelos enroscados, petequias, hematomas, púrpura perifolicular y xerosis. También se describió el retraso en la cicatrización de las heridas⁴. El compromiso mucoso está dado por hipertrofia y hemorragia gingival y gingivitis. Si los síntomas progresan, comienzan las caries y la pérdida de piezas dentales debido a la resorción ósea⁵.

Más avanzada la enfermedad, puede desarrollarse irritabilidad, depresión, artralgias, mialgias y hemartrosis. En la infancia, el dolor articular por hemorragias subperiósticas, hemartrosis y sangrado intramuscular puede conducir a la inmovilidad. En el estudio radiológico se observan hallazgos característicos: diáfisis con apariencia de vidrio esmerilado debido a la atrofia trabecular y, en las metafisis, una línea blanca engrosada denominada línea de Frankel. En la resonancia magnética se pueden evidenciar hematomas subperiósticos agudos y en fase de curación, periostitis, cambios metafisarios y una intensidad heterogénea en la médula ósea^{5,6}.

Si la enfermedad progresa, sobreviene la inestabilidad vasomotora e, incluso, la muerte⁵. El paciente del caso analizado presentó púrpura perifolicular con pelos enroscados, hemorragia gingival, astenia y adinamia. No se observó compromiso articular ni de otros órganos.

Los estudios complementarios ayudan a confirmar el diagnóstico de escorbuto, que es eminentemente clínico. La dermatoscopia permite distinguir las petequias perifoliculares con pelos enrollados en tirabuzón, característicos de la enfermedad. Se observa anemia moderada en hasta el 75% de los pacientes, secundaria a hemorragias, a déficit de hierro por alteración de la absorción intestinal o a déficit de ácido fólico. También se puede encontrar leucopenia y velocidad de eritrosedimentación acelerada. La vitamina C se puede medir en el plasma. Los niveles séricos son específicos, pero no sensibles, ya que varían con facilidad en función de la ingesta diaria. Se pueden evaluar con mayor fidelidad los depósitos corporales mediante la determinación de la vitamina C leucocitaria. Sin embargo, esta prueba no está disponible en muchos centros. Clásicamente, los signos y síntomas del escorbuto ocurren cuando los niveles de ácido ascórbico plasmático están por debajo de 0,2 mg/dl (11 μ mol/l)^{7,8}. El paciente tenía anemia leve, eritrosedimentación acelerada y un valor de vitamina C plasmática de 0,5 mg/dl. El hallazgo dermatoscópico de petequias perifoliculares con pelos enrollados en tirabuzón fue una clave importante para diagnosticar la enfermedad.

La histopatología de las lesiones cutáneas evidencia presencia de tapones de queratina en el *ostium* infundibular, rotura de folículos pilosos y extravasación de eritrocitos en la dermis perifolicular, sin signos de vasculitis⁹. El estudio histopatológico del paciente del caso reveló extravasación eritrocitaria.

El tratamiento se basa en la suplementación con vitamina C. Se recomienda de 1 a 2 g de vitamina C diariamente durante los primeros 2 a 3 días, seguidos de 500 mg por día durante la próxima semana. Después, se debe asegurar una ingesta diaria de 100 mg de vitamina C durante 1 a 3 meses (equivalente a la ingesta de un cítrico por día). Los síntomas de fatiga, letargo, dolor, anorexia y confusión se alivian dentro de las 24 horas posteriores a la suplementación, mientras que los hematomas, las hemorragias perifoliculares, el sangrado gingival y la debilidad suelen hacerlo al cabo de 1 a 2 semanas. Los pelos en tirabuzón recuperan su apariencia normal a las 4 semanas. La

recuperación completa se obtiene después de aproximadamente 3 meses de aporte regular de vitamina C¹⁰. En el paciente presentado, la recuperación cutaneomucosa se pudo observar al mes de suplementar el déficit.

Es importante conocer esta entidad y reconocer su expresión en la piel y las mucosas, ya que si bien era muy frecuente en el pasado por los viajes prolongados o las guerras, vuelve a observarse en tiempos contemporáneos, en general asociada a trastornos en la conducta alimentaria de etiologías diversas (autismo, anorexia nerviosa, dietas extremas o mal balanceadas), a alcoholismo o a desnutrición.

Agradecimientos

Los autores agradecen la colaboración de los doctores María de los Ángeles Juárez por la realización del estudio histopatológico y Mariano Gómez por el seguimiento clínico conjunto del paciente.

BIBLIOGRAFÍA

1. Agriello MF, Buonsante ME, Franco C, Abeldaño A, et al. Escorbuto: una entidad que aún existe en la medicina moderna. *Med Cutan Iber Lat Am* 2010;38:76-80.
2. Joshi R, Gustas-French CN, Fanburg-Smith JC, Helm KF, et al. Scurvy: a rare case in adult. *Skeletal Radiol* 2019;48:977-984.
3. Callus CA, Vella S, Ferry P. Scurvy is back. *Nutr Metab Insights* 2018;11:1-2.
4. Smith A, Di Primio G, Humphrey-Murto S. Scurvy in the developed world. *CMAJ* 2011;183:752-755.
5. Wijkmans RA, Talsma K. Modern scurvy. *J Surg Case Rep* 2016;10:1-3.
6. Valentini MA, Racioppi F, Serrano N, Rossetti E, et al. Escorbuto: a propósito de un caso. *Medicina Infantil* 2019;26:71-73.
7. Wambier CG, Cappel MA, Werner B, Rodrigues E, et al. Dermoscopic diagnosis of scurvy. *J Am Acad Dermatol* 2017;76: 52-54.
8. Fain O, Mathieu E, Thomas M. Scurvy in patients with cancer. *BMJ* 1998;316:1661-1662.
9. Nguyen RT, Cowley DM, Muir JB. Scurvy: a cutaneous clinical diagnosis. *Australas J Dermatol* 2003;44:48-51.
10. De Luna RH, Colley BJ 3rd, Smith K, Divers SG, et al. Scurvy: an often-forgotten cause of bleeding. *Am J Hematol* 2003;74:85-87.