

**Universidad Autónoma de Barcelona**

**Facultad de Medicina**

**Departamento de Cirugía**

**CICATRIZACIÓN DEL**

**MIELOMENINGOCELE CUBIERTO CON**

**BIOSELLANTE EN UN MODELO**

**QUIRÚRGICO EN FETO OVINO**



José-Adolfo Orellana Gómez-Rico

**Universidad Autónoma de Barcelona**

**Facultad de Medicina**

**Departamento de Cirugía**

**“Cicatrización del mielomeningocele cubierto con biosellante en un modelo quirúrgico en feto ovino”**

**Doctorando:**

José-Adolfo Orellana Gómez-Rico

Médico Especialista en Cirugía Ortopédica y Traumatología.

Adjunto de servicio COT del Hospital Central de la Defensa “Gómez-Ulla”. Madrid.

**Directores:**

Dr. Joan Nardi Vilardaga

Profesor titular de Cirugía Ortopédica y Traumatología de la UAB

Jefe de Servicio COT Hospital Vall d’Hebron.Barcelona.

Dr. César Galo García Fontecha.

Adjunto de la Unidad de Ortopedia y Traumatología Pediátrica del Hospital Vall d’Hebron.

Coordinador del grupo de investigación Bioingeniería, Ortopedia y Cirugía Pediátrica.

Dr. Mario Aguirre Canyadell.

Jefe de la Unidad de Ortopedia y Traumatología Pediátrica del Hospital Vall d’Hebron.

Barcelona.

*Cicatrización del mielomeningocele cubierto con biosellante en un modelo quirúrgico en feto ovino.  
José-Adolfo Orellana Gómez-Rico. Universidad Autónoma de Barcelona.*

*“A mi padre, por su silencio reconfortante y apoyo incondicional.*

*A mi madre, por su sacrificio desinteresado y dedicación.*

*A mi hermano, mi discípulo y mentor.*

*Gracias a vosotros he llegado hasta aquí.*

*Gracias de todo corazón”.*

## AGRADECIMIENTOS

En primer lugar y de manera más importante, quiero agradecer al **Dr. García Fontecha** la dirección de esta tesis, gracias a él descubrí el mundo de la cirugía experimental, inculcándome el interés por la investigación, sin su constante estímulo y apoyo, tanto desde el punto de vista académico como personal, este trabajo no habría sido posible.

Agradecer también de manera muy especial la dirección del **Dr. Aguirre**, gracias al cual he descubierto el mundo de la ortopedia infantil, y sin el cual la realización de esta tesis no habría sido posible, prestándome en todo momento sus conocimientos, apoyo y dirección.

Agradecer al **Profesor Joan Nardi** sus enseñanzas y apoyo en toda mi época de formación como residente, así como la dirección de este trabajo, prestando su tiempo y dedicación al mismo.

Agradecer la imprescindible ayuda de la **“Unidad de investigación de Vall’d Hebron”**, en la cual desarrolle la primera parte de la cirugía experimental de este trabajo, poniendo a mi disposición sus instalaciones para el desarrollo de las cirugías, y dentro de esta unidad, en especial a la veterinaria que me prestó su ayuda en las mismas y que proporcionaba el cuidado veterinario a los especímenes, **Mareille Esteves**.

A la **Facultad de Veterinaria de la Universidad de Bellaterra de Barcelona (UAB)**, fué aquí donde desarrollé la segunda parte de la cirugía experimental, prestándome igualmente instalaciones y personal, agradecer de manera muy especial a las becarias colaboradoras, las cuales en todo momento me facilitaron la realización de las cirugías, **Laura Santos y Laura Fresno**.

Agradecer a la **Dra. Torán**, del servicio de anatomía patológica del Hospital Vall’d Hebron, su dedicación a la hora de realizar el estudio anatomopatológico de las piezas, parte fundamental del objeto de esta tesis.

Agradecer a la **Dra. Vesga** su colaboración a la hora de ayudarme de manera desinteresada en la fase quirúrgica de este trabajo.

*Cicatrización del mielomeningocele cubierto con biosellante en un modelo quirúrgico en feto ovino.  
José-Adolfo Orellana Gómez-Rico. Universidad Autónoma de Barcelona.*

Agradecer a todos mis compañeros médicos y residentes del Hospital Vall'd Hebron todo su apoyo, comprensión y estímulo.

Por último, agradecer a la **“Unidad de Traumatología y Ortopedia Infantil” del Hospital Vall'd Hebron**, con el **Dr. Aguirre** como jefe, y con el **Dr. Garcia Fontecha** y **Dr. Soldado** como adjuntos del servicio, el interés que despiertan en los residentes de esta unidad por la cirugía experimental y la investigación, gracias a su continuo estímulo y cercanía personal, yo y otros muchos compañeros hemos iniciado el caminar por la senda de la investigación.

<b>INTRODUCCIÓN</b>	<b>9</b>
<b>RECUERDO EMBROLÓGICO</b>	<b>10</b>
Desarrollo Embriológico del SNC	10
<b>RECUERDO ANATÓMICO</b>	<b>15</b>
Anatomía SNC	15
Sistema Meníngeo	20
Senos Venosos	23
Sistema ventricular	23
Endocráneo Óseo	24
Columna Vertebral	27
<b>FISIOLOGÍA DEL LÍQUIDO CEFALORRAQUIDEO (LCR)</b>	<b>30</b>
<b>RECUERDO HISTÓRICO</b>	<b>33</b>
<b>CIRUGÍA FETAL DEL MMC</b>	<b>35</b>
Experiencia en humanos (cirugía fetal MMC)	40
<b>MIELOMENINGOCELE</b>	<b>47</b>
Defectos del tubo neural	47
Malformación de Chiari II e hidrocefalia	50
El MMC después del parto	52
Importancia del MMC	55
<b>CÓMO SE PRODUCE EL DAÑO NEUROLÓGICO</b>	<b>56</b>
El problema medular	56
El problema craneal	58
<b>ENFOCANDO EL TRATAMIENTO</b>	<b>58</b>
<b>LA CIRUGÍA FETAL</b>	<b>59</b>
Resultados de la cirugía fetal	64
Proceso de cicatrización fetal	65
<b>PERSPECTIVAS ACTUALES</b>	<b>68</b>

<b>HIPOTESIS</b>	<b>70</b>
<b>BASES</b>	<b>70</b>
<b>OBJETIVOS CONCRETOS</b>	<b>70</b>
<b>HIPOTESIS</b>	<b>71</b>
<b>APLICABILIDAD</b>	<b>71</b>
<b>MATERIAL Y MÉTODOS</b>	<b>72</b>
<b>EL MODELO ANIMAL</b>	<b>72</b>
MACROAMBIENTE Y MANEJO	73
<b>NÚMERO TOTAL, CREACIÓN DE GRUPOS</b>	<b>74</b>
<b>ELECCION DEL BIOSELLANTE</b>	<b>74</b>
<b>CREACION DEL MMC EN FETO OVINO Y SELLADO.</b>	<b>76</b>
A.- Ecografía de la oveja gestante.	77
B.- Anestesia de la oveja gestante.	77
C.- Cirugía de la oveja gestante.	78
D.-Profilaxis antibiótica	85
E.-Cuidados postoperatorios	85
F.-Cesárea	85
<b>OBTENCIÓN Y PROCESADO DE MUESTRAS</b>	<b>86</b>
<b>RECOGIDA DE DATOS DE ESTUDIO.</b>	<b>90</b>
<b>ANÁLISIS DE DATOS.</b>	<b>94</b>
<b>TINCIÓN HEMATOXILINA-EOSINA</b>	<b>95</b>
<b>TINCIÓN TRICRÓMICO GOMORI</b>	<b>96</b>
<b>TABLAS ESTADÍSTICAS DEL ESTUDIO</b>	<b>97</b>
Edad gestacional en la creación del defecto	97
Gestación simple o doble por grupos	98
<b>TABLAS ESTADÍSTICAS DEL MMC</b>	<b>99</b>
Presencia de biosellante	99

Solución de continuidad _____	100
Cierre del defecto _____	102
Presencia de quiste _____	103
Relación entre presencia de quiste, cierre del defecto y solución de continuidad _____	104
Daño medular _____	104
Grosor del tejido de cierre _____	106
<b>TABLAS ESTADÍSTICAS CHIARI II _____</b>	<b>107</b>
Relación fosa posterior / grado de herniación _____	107
Relación deformidad del cerebelo / grado de herniación _____	111
Relación porcentaje de herniación y presencia de quiste _____	115
Relación entre porcentaje de herniación cerebelar y solución de continuidad del defecto _	117
<b>RESULTADOS _____</b>	<b>119</b>
Variables quirúrgicas _____	119
<b>ZONA DEL DEFECTO LUMBAR (MMC). _____</b>	<b>120</b>
REparación inmediata – 1ª semana _____	120
REparación inmediata – 2ª semana _____	123
REparación inmediata – 3ª semana _____	126
REparación inmediata – 4ª semana _____	129
REparación inmediata – 5ª semana _____	131
REparación inmediata – 6ª semana _____	136
REparación inmediata – 7ª semana _____	139
REparación inmediata – 8ª semana _____	141
REparación DIFERIDA _____	144
REparación DIFERIDA – 2ª semana _____	145
REparación DIFERIDA – 4ª semana _____	148
REparación DIFERIDA – 6ª semana _____	150
REparación DIFERIDA – 7ª semana _____	152
Estudio estadístico del cierre del MMC _____	155
<b>ZONA CRANEO-CERVICAL (CHIARI II). _____</b>	<b>165</b>
REparación inmediata – 1ª semana _____	165
REparación inmediata – 2ª semana _____	165
REparación inmediata – 3ª semana _____	166
REparación inmediata – 4ª semana _____	167



REparación inmediata – 5ª semana	167
REparación inmediata – 6ª semana	168
REparación inmediata – 7ª semana	169
REparación inmediata – 8ª semana	169
REparación DIFERIDA – 2ª semana	170
REparación DIFERIDA – 4ª semana	170
REparación DIFERIDA – 6ª semana	171
REparación DIFERIDA – 7ª semana	171
Análisis estadístico de la malformación de Chiari II (Anexo E)	172
<b>RESULTADO GLOBAL</b>	<b>176</b>
Estudio estadístico de las variables resultado	176
<b>DISCUSIÓN</b>	<b>177</b>
Resumen	177
Datos macroscópicos	177
Datos del estudio microscópico	178
Proceso de cicatrización	181
Malformación de Chiari	183
Fortalezas del estudio	185
Debilidades del estudio	186
Líneas de futuro	187
<b>CONCLUSIONES</b>	<b>189</b>
<b>BIBLIOGRAFIA</b>	<b>190</b>

## INTRODUCCIÓN

---

El MMC es la malformación congénita no letal más frecuente del sistema nervioso central, apareciendo en 1 de cada 2000 recién nacidos. Se caracteriza por un déficit de cierre de la parte posterior de la columna vertebral, provocando la exposición del tejido neural al medio intrauterino, lo cual provoca una pérdida de integridad del sistema del líquido cefalorraquídeo y una lesión tóxica-mecánica del tejido neural expuesto.

Todo esto condicionará al nacimiento una serie de trastornos de la función neurológica que suelen ser severos y de carácter progresivo, limitando la supervivencia de estos pacientes de manera muy importante. No podemos olvidar la gran repercusión familiar, social y sanitaria que conllevan estos pacientes, ya que consumen numerosos recursos sanitarios, necesitando atención médica constante, así como frecuentes intervenciones quirúrgicas.

Estas razones han llevado a numerosos investigadores a realizar estudios sobre el mielomeningocele, para su profilaxis, diagnóstico precoz y tratamiento. Actualmente, las alternativas de manejo actual de esta patología incluyen la interrupción legal del embarazo, la reparación del defecto intraútero y la reparación después del nacimiento.

Tras numerosas investigaciones y experimentos por parte de la comunidad científica, parece que cirugía fetal podría ser una buena alternativa de tratamiento, con el objetivo de cerrar lo más tempranamente posible el defecto, y así evitar, o al menos intentar disminuir la aparición de defectos neurológicos al nacimiento. Sin embargo, a pesar del avance en la técnica quirúrgica y de la monitorización de la madre y del feto, este tipo de cirugías constituyen un auténtico reto, suponiendo un importante riesgo tanto para la madre como para el feto. Es por ello que se han investigado métodos para disminuir la agresividad de la cirugía, buscando alternativas en el procedimiento de reparación y en el tipo de abordaje quirúrgico. El hecho de trabajar con un feto implica una serie de ventajas e inconvenientes. El principal inconveniente es la gran dificultad quirúrgica que supone su manejo; como ventaja (siendo una de las bases de hipótesis de este trabajo), es que el feto, al ser inmaduro inmunológicamente en la primera mitad del embarazo, conserva la capacidad de realizar una curación "ad integrum".

Nos proponemos investigar una nueva técnica de reparación fetal del mielomeningocele utilizando únicamente un sellante sintético y comprobar cómo se produce la cicatrización local.

## RECUERDO EMBROLÓGICO

---

### DESARROLLO EMBRIOLÓGICO DEL SNC

---

#### A.- Encéfalo

---

En el desarrollo del embrión, el esbozo de lo que en el futuro será el sistema nervioso central, aparece en el periodo presomita, concretamente al inicio de la tercera semana desde el inicio de la gestación, a partir de una placa alargada de ectodermo engrosado localizada en la línea media de la región dorsal, la cual recibe el nombre de *placa neural*. Unos días después, alrededor del día veinte del desarrollo, cuando ya están presentes los somitas, los bordes laterales de la placa neural se elevan y forman los *pliegues neurales* (figura 1).

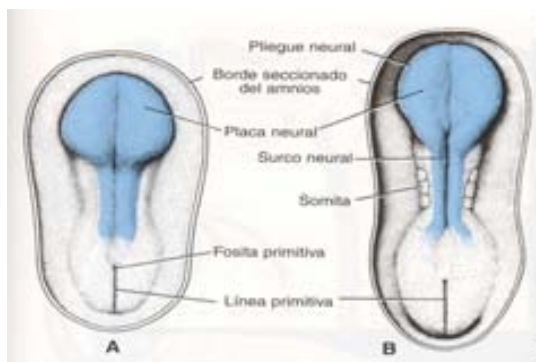


Figura 1.- Vista dorsal de un embrión en periodo presomita tardío al que se le ha extirpado el amnios. En color azul la placa neural. **(A)**: embrión de 18 días. **(B)**: embrión de 20 días. (Tomado de "Langman Embriología Médica" 5ª Ed)

En los siguientes días, los pliegues neurales se van elevando aún más acercándose a la línea media y, finalmente, acaban fusionándose formando de este modo el *tubo neural*. Dicha fusión se inicia en la región cervical y se continúa en ambos sentidos, cefálico y caudal hasta terminar cerrando toda la línea media a excepción de los extremos, los cuales permanecerán abiertos comunicando la luz del tubo neural con la cavidad amniótica y recibirán el nombre de *neuroporo craneal* y *caudal*. El cierre definitivo del neuroporo craneal ocurrirá el día veinticinco del desarrollo, mientras que el caudal lo hará el día veintisiete (figura 2 y 3).

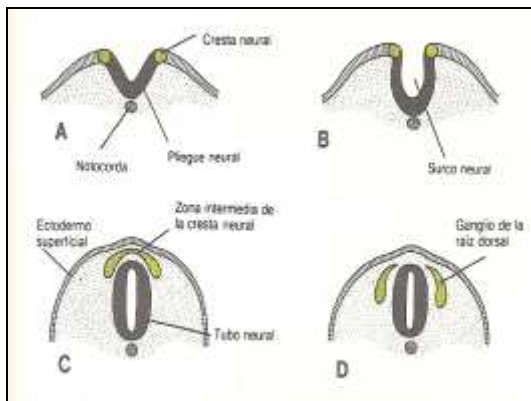


Figura 2.- Cortes transversales de embriones en etapas sucesivas de desarrollo, que muestran la formación del pliegue neural, cresta neural, surco neural y tubo neural. Las células de la cresta neural, que en la etapa inicial forman una zona intermedia entre el tubo neural y el ectodermo superficial darán origen posteriormente a los ganglios sensitivos de la raíz dorsal. (Tomado de “Langman Embriología Médica” 5ª Ed)

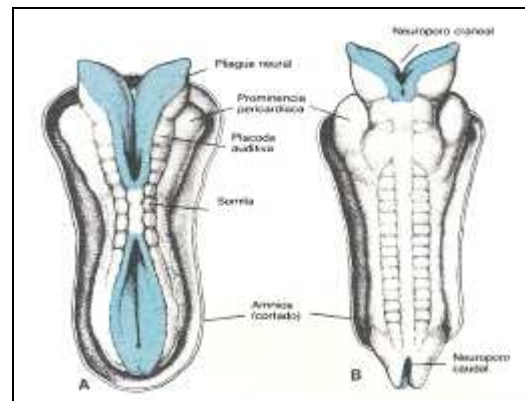


Figura 3.- Vista dorsal de un embrión en el que se está formando el tubo neural. (A): 22 días. (B): 23 días. (Tomado de “Langman Embriología Médica” 5ª Ed)

Cuando el embrión alcanza las cuatro semanas de edad, el extremo cefálico del tubo neural se ha transformado en tres zonas dilatadas, las cuales pasan a ser denominadas *vesículas encefálicas primarias*, que de craneal a caudal, reciben los nombres de *prosencefalo* o cerebro anterior; *mesencefalo* o cerebro medio y *rombencefalo* o cerebro posterior. Simultáneamente a la formación de las vesículas encefálicas se producen dos plegamientos o acodaduras que se denominan *pliegue mesencefálico*, situado entre el mesencefalo y el rombencefalo, y *pliegue cervical*, en la unión del cerebro posterior y la médula espinal (figura 4 y 5).

A las cinco semanas de desarrollo, el prosencefalo se diferencia en dos porciones: *telencefalo* o cerebro terminal, constituido por una porción central y dos evaginaciones laterales, los *hemisferios cerebrales primitivos*, y el *diencefalo*, el cual se caracteriza por la aparición de dos evaginaciones: las *vesículas ópticas*. En este momento del desarrollo, el pliegue mesencefálico se hace más prominente formando un surco profundo entre el mesencefalo y el rombencefalo: el *istmo del rombencefalo* o *haz de His*. Del mismo modo, en el rombencefalo también se empiezan a diferenciar dos partes separadas por un pliegue, llamado *pliegue protuberancial*, y que reciben los nombres de *metencefalo* y *mielencefalo*.

Posteriormente, el metencéfalo se diferenciará en la *protuberancia* y el *cerebelo* y el mielencéfalo en el *bulbo raquídeo*.

En este momento, los hemisferios cerebrales pasan a denominarse *ventrículos laterales*; el diencefalo, *tercer ventrículo*; y el rombencéfalo, *cuarto ventrículo*. Los ventrículos laterales se comunican con el tercer ventrículo mediante los agujeros interventriculares de Monro. El tercer y cuarto ventrículos se comunican entre sí por el mesencéfalo, el cual irá progresivamente haciéndose más estrecho hasta dar lugar al denominado *acueducto de Silvio*. Por último, el mielencéfalo se comunicará con el conducto del *epéndimo* o *médula espinal* (97).

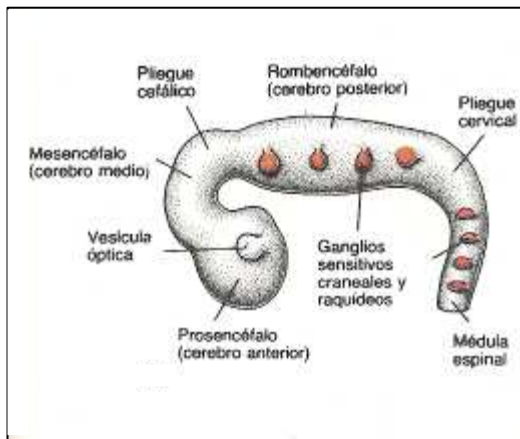


Figura 4.- Vista lateral de un embrión de cuatro semanas de edad en el que se aprecian tres vesículas. (Tomado de "Langman Embriología Médica" 5ª Ed)

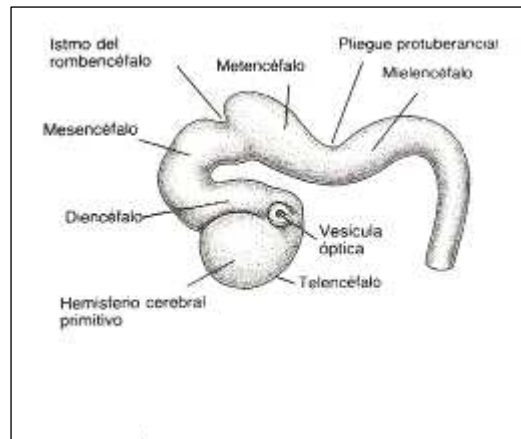


Figura 5.- Vista lateral de un embrión de seis semanas de edad en el que se aprecian cinco vesículas. (Tomado de "Langman Embriología Médica" 5ª Ed)

### ***B.-Médula espinal.-***

Una vez cerrado el tubo neural, su pared está formada por una gruesa capa de epitelio pseudoestratificado constituido por células neuroepiteliales, que se denomina *capa neuroepitelial* o *neuroepitelio*. Posteriormente, las células neuroepiteliales pasan a originar otro tipo de estirpe celular, los *neuroblastos* o células nerviosas primitivas, que forman una zona que rodea a la capa neuroepitelial y que se conoce como *capa del manto*, que en un futuro pasará a formar la sustancia gris de la médula espinal.

Por encima de la capa del manto, se sitúan las fibras nerviosas que salen de los neuroblastos, formando la *capa marginal*, que debido a la mielinización de estas fibras adquirirá un aspecto de color blanco, se denominará sustancia blanca de la médula espinal.

Como consecuencia de la continua adición de neuroblastos a la capa del manto, empiezan a aparecer dos engrosamientos, o astas, a cada lado del tubo neural, dos ventrales y dos dorsales. Los engrosamientos ventrales, o *placas basales*, como contienen las células motoras forman las *áreas motoras de la médula espinal*; por el contrario, los engrosamientos dorsales, o *placas alares*, forman las *áreas sensitivas de la médula espinal*. A su vez, las porciones ventral y dorsal de la línea media del tubo neural, denominadas *placas del piso* y *placa del techo*, respectivamente, están libres de neuroblastos, sirviendo para el paso de fibras nerviosas de un lado a otro de la médula espinal. Por último, entre el asta anterior motora y la posterior sensitiva aparece un pequeño acúmulo de neuronas pertenecientes al sistema nervioso autónomo, que formará el *asta lateral o intermedia*.

Los neuroblastos darán lugar por diferenciación a las células nerviosas adultas o *neuronas*. Los axones de las neuronas de la placa basal, o asta motora ventral, atravesarán la capa marginal y saldrán al exterior de la médula espinal, formando de este modo la raíz motora ventral del nervio raquídeo.

Por el contrario, los axones de las neuronas de la placa alar, o asta sensitiva dorsal, se comportan de un modo diferente puesto que, penetrando en la capa marginal de la médula espinal, ascienden o descienden para formar neuronas de asociación. Durante el desarrollo se produce un acúmulo de células ectodérmicas en la zona dorsolateral del tubo neural que formarán los *ganglios sensitivos* o *ganglios de la raíz dorsal* de los nervios raquídeos y craneales. Posteriormente, estas células presentarán dos prolongaciones. Las posteriores penetrarán en la porción dorsal del tubo neural terminando en el asta posterior de la médula espinal o ascendiendo por la capa marginal a centros cerebrales superiores, recibiendo el nombre de *raíz sensitiva dorsal del nervio raquídeo*. Las prolongaciones anteriores del ganglio se unen a las fibras anteriores de la médula espinal formando de este modo el tronco del nervio raquídeo (figura 6).

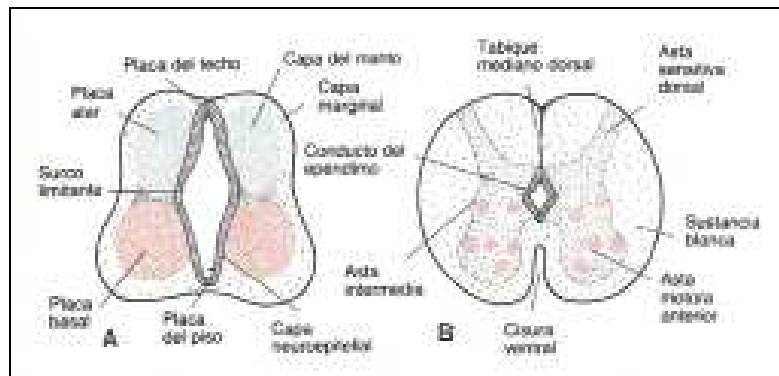


Figura 6.- Etapas sucesivas de desarrollo de la médula espinal en las que se aprecia la formación de las astas anteriores y posteriores. (Tomado de "Langman Embriología Médica" 5ª Ed)

Una característica de la médula espinal es la modificación de la posición que ocurre durante todo el proceso del desarrollo. En el tercer mes del mismo, la médula espinal comprende toda la longitud del embrión y los nervios raquídeos atraviesan su correspondiente agujero raquídeo. Sin embargo, según aumenta la vida del embrión, el raquis y la duramadre crecen de un modo más rápido que el tubo neural, desplazándose el extremo final de la médula a niveles cada vez más altos, como consecuencia de este desproporcionado crecimiento, los nervios raquídeos toman una dirección oblicua desde su segmento de origen en la médula espinal hasta su nivel correspondiente de la columna vertebral. Así, en el neonato, el extremo final de la médula espinal se sitúa a nivel de la tercera vértebra lumbar y en el adulto, lo hace a nivel de la segunda, por debajo de este punto únicamente existen un resto del desplazamiento de la médula espinal, que se conoce como *filum terminale*, y unas fibras nerviosas que forman la *cola de caballo* o *cauda equina*.

Este proceso tiene una importancia fundamental en relación a la reparación de un defecto de cierre del tubo neural porque si existen adherencias cicatriciales entre el saco neural y la cicatriz reparativa, puede producirse un deterioro neurológico por tracción en este punto. Es lo que conocemos como síndrome de la médula anclada.

## RECUERDO ANATÓMICO

### ANATOMÍA SNC

Al hablar del Sistema Nervioso Central nos referimos a todo los órganos neurológicos que están alojados en el conducto oseo craneorraquídeo, el cual se puede dividir en 5 partes: 1.- *Cerebro e Istmo del encéfalo* 2.- *Protuberancia y Bulbo raquídeo* 3.- *Cerebelo* y 4.- *Médula espinal*.. Puntualizar que cuando nos referimos a las 3 primeras estructuras del SNC nos estamos refiriendo al encéfalo.

#### *A.- Cerebro e Istmo del encéfalo.-*

El cerebro es la parte más voluminosa de todo el encéfalo, ocupa casi la totalidad de la cavidad craneal, siendo convexo por la parte superior, anterior y posterior, correspondiéndose con el casquete craneal, y plano por la parte inferior, correspondiendo a la base craneal en los compartimentos anterior-medio y tienda del cerebelo en la parte más posterior de la cara inferior del cerebro (figura 7).

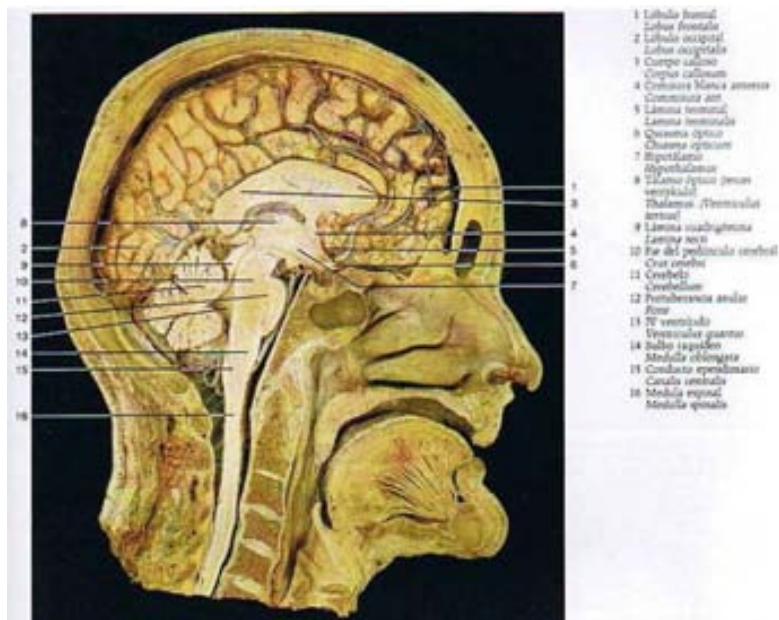


Figura 7.- Corte mediosagital craneal (Tomado del "Atlas fotográfico de anatomía humana" Rohen-Yokochi. Ed.Doyma 1987).



Tiene forma de ovoide con eje mayor en sentido anteroposterior y con la parte más gruesa en la zona posterior, tiene de longitud unos 17 cm, 14 de anchura y altura de 13 cm de media, tiene un peso medio que oscila entre 1160 gr y los 1000 gr.

El cerebro consta de **dos hemisferios** con forma de prisma triangular, presentando tres astas, tres caras y tres bordes, y divididos entre sí por la denominada *cisura interhemisférica*, en la cual hay una serie de **formaciones interhemisféricas** que los conectan.

A su vez, cada hemisferio se divide en un *Asta frontal*, *Asta temporal* y el *Asta posterior u occipital*. Los hemisferios también están atravesados por una serie de cisuras, siendo las más importantes la *Cisura de Silvio y la Cisura de Rolando*.

Las estructuras interhemisféricas o del istmo del encéfalo unen, como su nombre indica, los dos hemisferios, son muy numerosas, si bien la más relevante para este trabajo es el Cuerpo Calloso, y con funciones muy diferentes que a continuación se describen brevemente:

1.-Cuerpo calloso (figura 8).- Es el más craneal de todos, tiene forma alargada con una rodilla anterior. Esta estructura es fundamental, ya que se encarga de la interconexión de los hemisferios cerebrales, siendo una de las estructuras más afectadas en su desarrollo cuando existe un mielomeningocele.

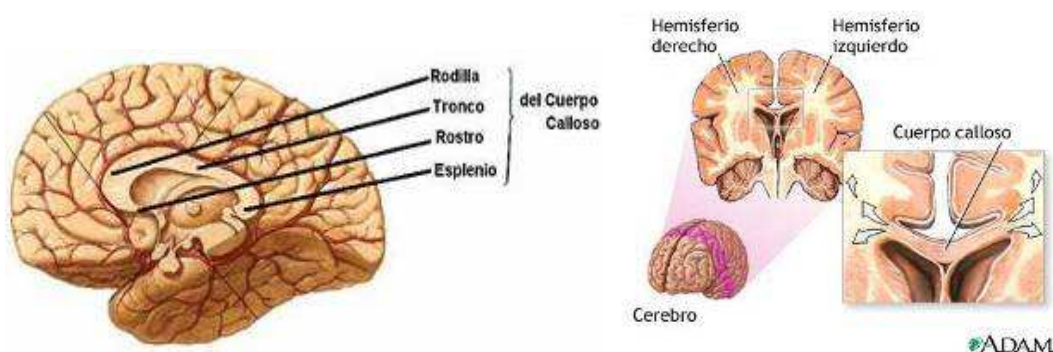


Figura 8.- Cuerpo calloso, vista lateral y coronal donde se aprecia su función de interconexión. (Tomado "Atlas Anatomía Humana".Netter. 2ºEd.)

2.-Otras estructuras interhemisféricas son: El Quiasma óptico; Espacio perforado anterior; Tuber cinéreo; Tallo pituitario; Cuerpo pituitario o hipófisis; Tubérculos mamilares y el Espacio perforado posterior.

### *B.- Protuberancia cerebral o anular*

También conocido como *mesocéfalo o puente de Varolio*, ocupa la parte central e inferior del istmo cerebral, de forma cuadrangular y color blanquecino, mide de media 27 milímetros en sentido vertical, 38 mm. en el sentido transversal y 25 en anteroposterior (figura 9).

### *C.- Bulbo Raquídeo*

También denominada *Medula Oblongata*, es la conexión entre cerebro y cerebelo con la médula espinal. Tiene forma de cilindro aplanado de delante a atrás, ensanchándose en su parte más superior, mide 30 mm. de longitud por 17 mm. de anchura y 13 mm. de espesor, con un peso de 6-7 gramos de media (figura 9).

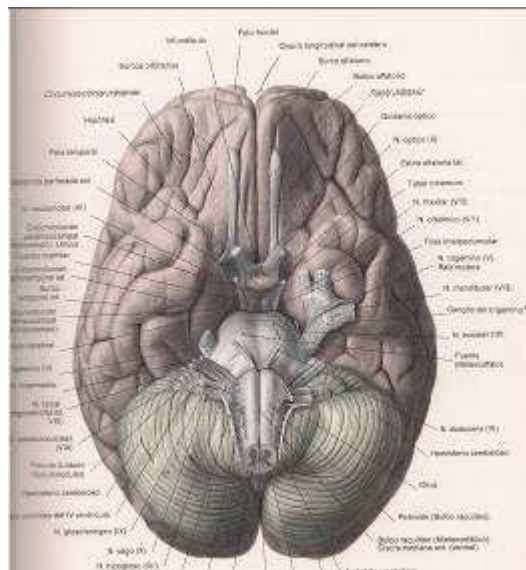


Figura 9.- Visión caudal del encéfalo, se puede observar la situación del bulbo y la protuberancia respecto al resto del mismo (bulbo y protuberancia en blanco) (Tomado "Atlas Anatomía Humana".Netter. 2ªEd.)

#### *D.- Cerebelo*

---

El cerebelo o también denominado por algunos autores antiguos como “*cerebro pequeño*”, está situado en la fosa posterior del endocráneo, detrás de la protuberancia, encima del bulbo raquídeo y debajo del cerebro (figura 10)..

Se divide en tres partes, que son, una parte impar y media llamado *lóbulo medio*, y dos partes laterales simétricas que son los *lóbulos laterales o hemisferios cerebelosos*. Tiene un diámetro transversal de 8-10 cm, una longitud anterosuperior de alrededor de 5-6 cm. y una longitud vertical de unos 5 cm; tiene un peso aproximado de 140 gramos (alrededor de la octava parte del peso del cerebro). Tiene una consistencia parecida a la del cerebro, pero reseñar que el lóbulo medio es más blando y es la parte del cerebelo que se altera con mayor rapidez ante cambios de presión del LCR.

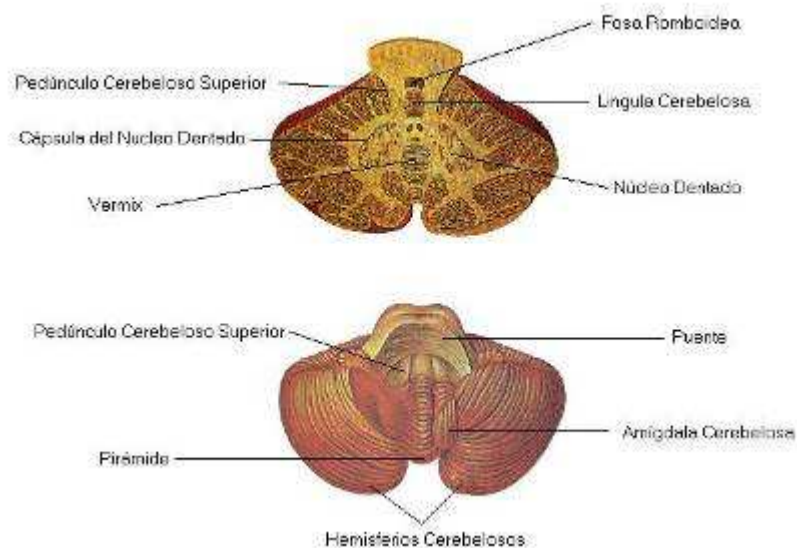


Figura 10.- Cerebelo (Tomado “Atlas Anatomía Humana”.Netter. 2ºEd.)

El cerebelo es la estructura del SNC más dañada cuando existe un MMC, ya que se encuentra situada en la fosa posterior del cráneo, la cual tiene una falta de desarrollo secundario a la pérdida de integridad del sistema de LCR, provocando una herniación del esbozo cerebelar (lesión de Chiari).

### E.- Médula Espinal.-

La médula espinal es la parte del sistema nervioso central que se encuentra situada en el interior del conducto raquídeo. Macroscópicamente forma un cordón largo y blanquecino que continúa al bulbo raquídeo en dirección caudal. A lo largo de toda ella está presente una clara segmentación, terminando caudalmente de forma afilada en lo que se conoce como *cono medular*, el cual se continúa con una porción estrecha y fibrosa, el *filum terminale*. Generalmente el extremo caudal de la médula solamente llega en el adulto hasta el disco intervertebral situado entre la primera y segunda vértebra lumbar.

El centro de la médula espinal lo constituye la sustancia gris, mientras que la periférica lo hace la sustancia blanca. La parte más anterior de la sustancia gris es el *cuerno* o *asta anterior*, mientras que la más posterior corresponde al *cuerno* o *asta posterior* (figura 11).

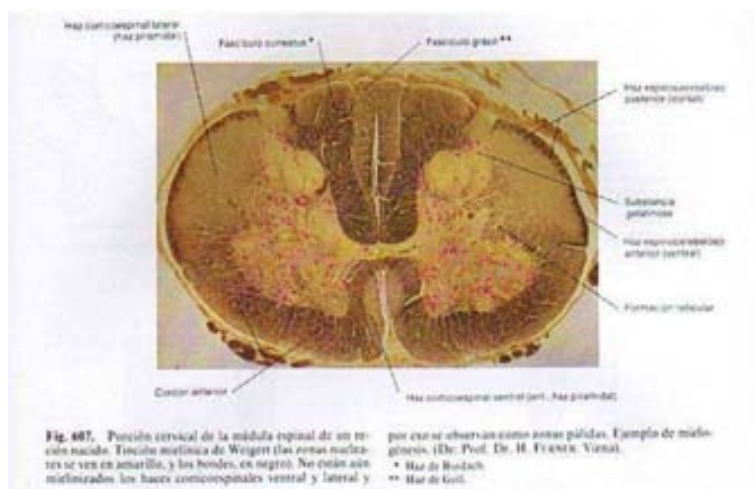


Figura 11.- Corte Médula Espinal Cervical

(Tomado del "Atlas fotográfico de anatomía humana" Rohen-Yokochi. Ed. Doyma 1987).

Varias raicillas ventrales (cuatro a seis) y dorsales (seis a ocho) se reúnen para formar, respectivamente, una raíz ventral y una dorsal, las cuales se reúnen ya fuera de la médula espinal para constituir de este modo los treinta y uno a treinta y tres nervios raquídeos o espinales que existen. Estos nervios saldrán fuera del conducto raquídeo a través de los agujeros de conjunción.

Por tanto, en la médula espinal existen las mismas porciones que en la columna vertebral, pero debido a que en el adulto solamente llega hasta la altura de la primera ó segunda vértebra lumbar, existe

una incongruencia en las relaciones entre ellas. Ello hace que las raíces de los nervios raquídeos sean tanto más oblicuas cuanto más caudal sea el nervio y que, por tanto, el trayecto intrarraquídeo sea también mayor (figura 12).

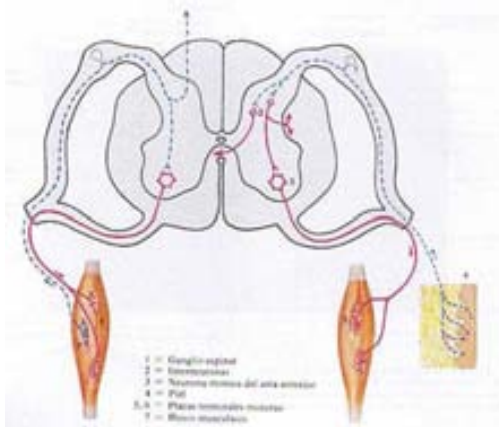


Figura 12.- Rama dorsal y ventral raíces nerviosas raquídeas (Tomado "Atlas Anatomía Humana".Netter. 2ºEd.)

## SISTEMA MENÍNGEO

---

Tanto el encéfalo como la médula espinal se encuentran, en el interior de sus respectivos estuches óseos, envueltos por un sistema especial amortiguador compuesto por tres membranas denominadas meninges y que reciben el nombre, de más externa a interna, de *duramadre*, *aracnoides* y *piamadre*. Entre ellas se forman dos cavidades, con contenido de líquido cefalorraquídeo, conocidas como *cavidad subdural* y *cavidad subaracnoidea*. Diversos autores consideran a la aracnoides y piamadre como una única entidad, denominándola *leptomeninge* o meninge blanda (figuras 13 y 14) (96).

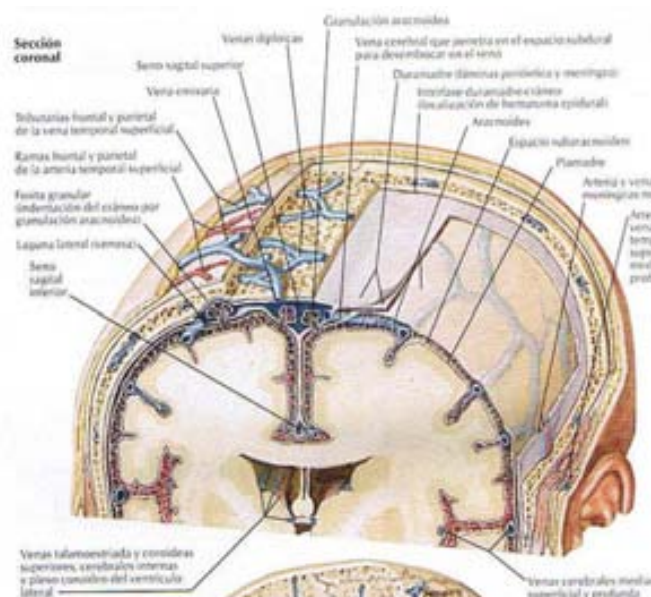


Figura 13.- Capas Meníngeas (Tomado "Atlas Anatomía Humana".Netter. 2ªEd.)

## 1.-Duramadre

La duramadre, o *paquimeninge*, es la situada más superficialmente de las tres, siendo una capa de colágeno denso muy vascularizada e innervada.

En el interior del encéfalo, la duramadre se considera formada por dos hojas yuxtapuestas, una externa que constituye el periostio de la teca interna ósea y otra interna de superficie lisa., existiendo en el adulto, principalmente a nivel de la región frontoparietotemporal, un intersticio entre ambas hojas, mientras que a nivel de las suturas y en la base del cráneo se encuentran íntimamente unidas. Por el contrario, en el canal raquídeo la duramadre envuelve toda la médula espinal y la cauda equina, existiendo un espacio considerable entre el periostio de la cara interna ósea y la duramadre, conocido como *cavidad epidural*.

Señalar que la duramadre presenta zonas de desdoblamiento que constituyen senos y lagunas venosas y, por otro lado, prolongaciones o tabiques que se sitúan entre los segmentos encefálicos y dividen la cavidad craneal en departamentos intercomunicados, siendo los más relevantes la *hoz del cerebro*, la *tienda del cerebelo* y la *hoz del cerebelo*.

## 2.-Aracnoides

---

La aracnoides o membrana media, es una capa muy delicada que no posee vasos ni nervios. La aracnoides craneal se continúa con la aracnoides medular y finaliza caudalmente fundiéndose al filamento terminal de la médula espinal y al de la duramadre. La cavidad subaracnoidea presenta una serie de dilataciones o cisterna, siendo las más relevantes: *La Cisterna magna o cerebelomedular*; *La Cisterna pontina*; *La Cisterna interpeduncular*; *La Cisterna del quiasma*; *La Cisterna de la fosa de Silvio*.

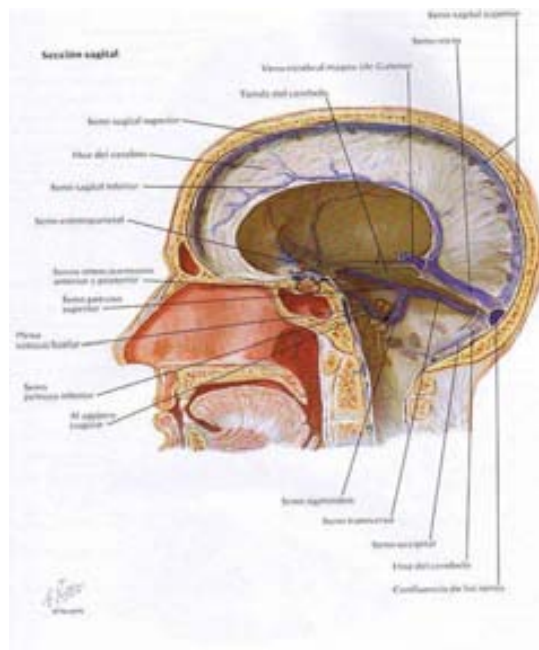


Figura 14.- Hoz del cerebro, senos venoso durales  
(Tomado del "Atlas de anatomía humana" Netter.2º Ed.).

## 3.-Piamadre

---

La piamadre, o meninge interna, es una capa muy fina, difícil de ver a simple vista y que reviste todos los relieves y pliegues del encéfalo, siendo, al igual que la duramadre, una membrana muy vascularizada e innervada. Puede afirmarse que constituye la membrana nutricia de los centros nerviosos.

La piamadre espinal se encuentra íntimamente adherida a la médula espinal. Cranealmente se continúa con la piamadre encefálica y termina caudalmente en el cono de la médula espinal constituyendo el ligamento o filum terminale. Por fuera de ella y limitada por la aracnoides se encuentra la cavidad subaracnoidea, que caudalmente a la segunda vértebra lumbar es de mayor amplitud puesto que a este nivel ya no existe médula espinal, sino solamente la cauda equina. A la salida de los nervios espinales la piamadre también recubre los primeros segmentos, continuándose con el endoneuro.

## SENOS VENOSOS

---

Como ya he mencionado al describir la duramadre, esta se desdobra de su lámina perióstica en el interior craneal, para formar espacios para albergar sangre venosa en su interior, por lo que reciben el nombre de senos venosos. Son los encargados de recoger la sangre procedente de las venas del encéfalo y de las órbitas y, por convergencia de los mismos, drenarla en el seno lateral, el cual se continúa en el agujero rasgado posterior con la vena yugular interna. Se caracterizan por no poseer un sistema valvular en su interior, por lo que la sangre puede fluir de modo bidireccional en su interior, yendo de este modo del seno con mayor presión hacia el seno donde la presión es más débil (96).

La función más importante de los senos venosos es la refrigeración y drenaje del SNC, viéndose comprometidos en su función en el caso que se produzca una hidrocefálica secundaria al MMC.

## SISTEMA VENTRICULAR

---

Se denomina sistema ventricular el conjunto de cavidades y sus comunicaciones que existen en el interior del encéfalo y de la médula espinal, encontrándose en el interior de este sistema el Líquido Cefalorraquídeo junto con los plexos coroideos, estructuras responsables tanto de su producción como de su absorción (figura 15) (96).

. Se dividen en:

**Ventrículos laterales o telencefálicos**, situados cada uno en un hemisferio cerebral. En el interior del ventrículo lateral, concretamente en el suelo de la parte central y el cuerno inferior, se encuentran



situados los plexos coroideos, los cuales se continúan con el plexo coroideo del tercer ventrículo a través del foramen interventricular.

**Tercer ventrículo**, localizado en el diencéfalo y que comunica con los ventrículos laterales por el orificio de Monro y con el IV ventrículo por el conducto de Silvio.

**Cuarto ventrículo**, en el mesencéfalo y comunica con el tercer ventrículo mediante el acueducto cerebral, mientras que caudalmente se continúa con el conducto del epéndimo de la médula espinal en el embrión, pero no así en el adulto puesto que el canal central termina obliterándose.

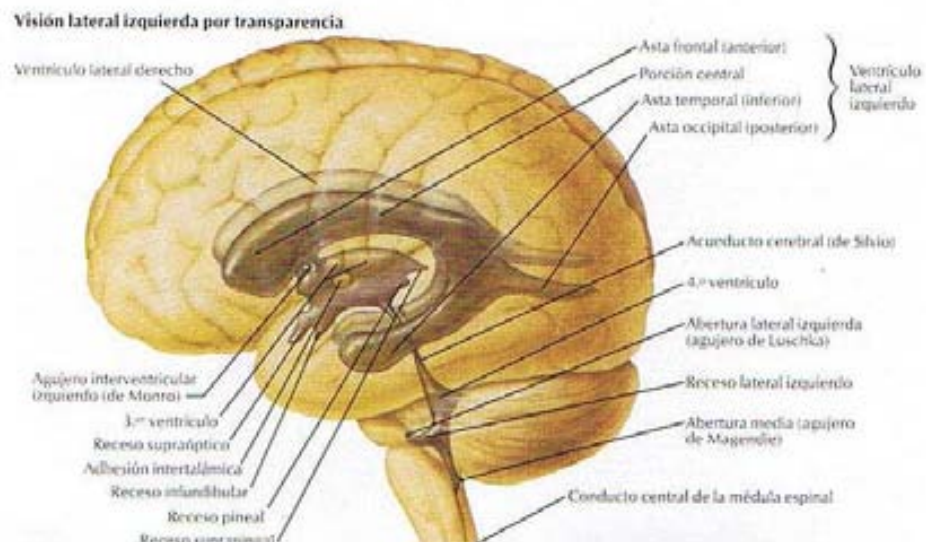


Figura 15.- Sistema Ventricular (Tomado de "Atlas Anatomía Humana".Netter.2º Ed.)

## ENDOCRÁNEO ÓSEO

La base del endocráneo óseo se divide en tres fosas fundamentalmente, *fosa anterior*, *media* y *posterior*. Es esta última fosa, la posterior, la que tiene más importancia y relevancia en la patología objeto de esta tesis y donde se alberga el cerebelo. Un déficit de continuidad en el sistema de LCR provocará una malformación de la fosa posterior del cráneo y un enclavamiento del cerebelo en la columna vertebral (malformación de Chiari II) (figuras 16 y 17) (96).

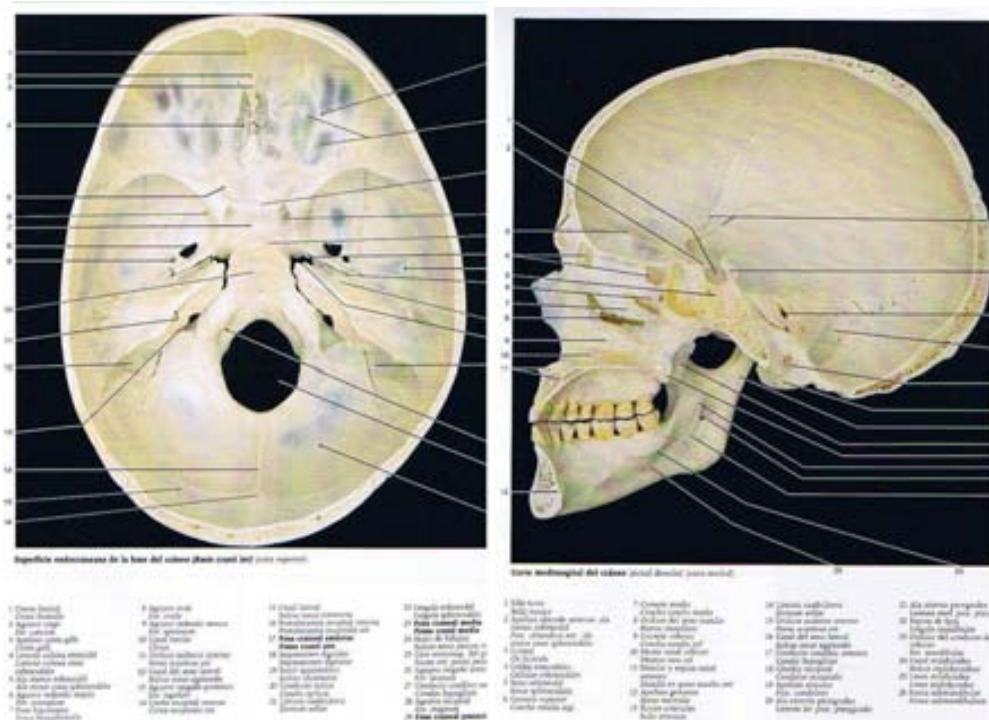


Figura 16.- Endocráneo (Tomado del “Atlas fotográfico de anatomía humana” Rohen-Yokochi. Ed.Doyma 1987).

### 1.-Fosa anterior.-

Está delimitada por su parte anterior por el ángulo que separa la bóveda endocraneal de la base del endocráneo, por detrás limitado por el canal óptico y por el borde posterior de las alas menores del esfenoides.

En la línea media presenta la cresta frontal, el *agujero ciego*, la *apófisis cristagalli* y el *canal óptico* que termina a cada lado en los *agujeros ópticos*., En los lados presenta los *canales olfatorios*, y la *hendidura etmoidal*, limitadas lateralmente por la sutura frontoetmoidal, los *conductos orbitarios internos anterior y posterior*. Lateralmente a estos conductos presenta las *protuberancias orbitarias*.

### 2.-Fosa media.-

Limitada anteriormente por la fosa anterior previamente descrita, el límite posterior está formado en su parte media por la lámina cuadrilátera del esfenoides, y a los lados por el borde superior del peñasco.

En la línea media de cabe reseñar la presencia de una estructura importante, *la silla turca*, la cual alberga la hipófisis. A ambos lados presenta dos fosas, llamadas *fosas esfenotemporales*, donde se encuentra la *depresión de Gasser*, para el ganglio del mismo nombre y 9 agujeros para el paso de estructuras vasculonerviosas, que son: la *hendidura esfenoidal*, *agujero redondo mayor*, *agujero oval*, *conducto de Arnold*, *agujero redondo menor*, *agujero de Vesalio*, *hiato de Falopio*, *agujero rasgado anterior* y *orificio del conducto interno carotídeo*.

### *3.-Fosa posterior.-*

---

Su límite anterior es el límite posterior de la fosa media, el límite posterior es el ángulo que forma la bóveda craneal con la base del cráneo, inferiormente está delimitado por el agujero occipital.

Si analizamos la línea media encontramos de delante hacia atrás el *canal basilar* para la protuberancia y parte del bulbo; *el agujero occipital*; *la cresta occipital interna* (para la hoz del cerebelo) y la *protuberancia occipital interna* (prensa de Herófilo). A los lados encontramos las *fosas cerebelosas* (para los hemisferios cerebelosos), *el canal petroso superior*; *el canal petroso inferior*; *el canal lateral*; *el conducto auditivo interno*; *el acueducto del vestíbulo*; *agujero condíleo anterior*; *agujero condíleo posterior*; *agujero mastoideo* y *el agujero rasgado posterior*.

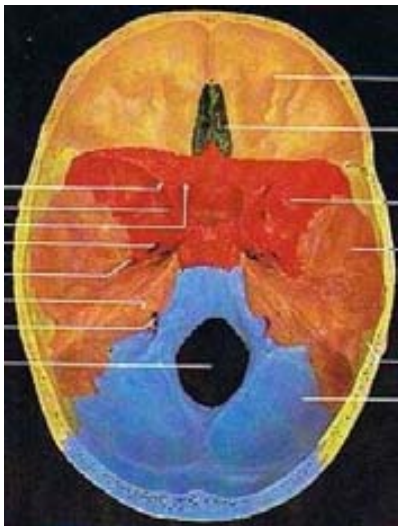


Figura 17.- Vista craneal de la base del cráneo, naranja fosa anterior, rojo-marron fosa media, azul fosa posterior (Tomado "Atlas Anatomía Humana".Netter. 2ºEd.)

## COLUMNA VERTEBRAL

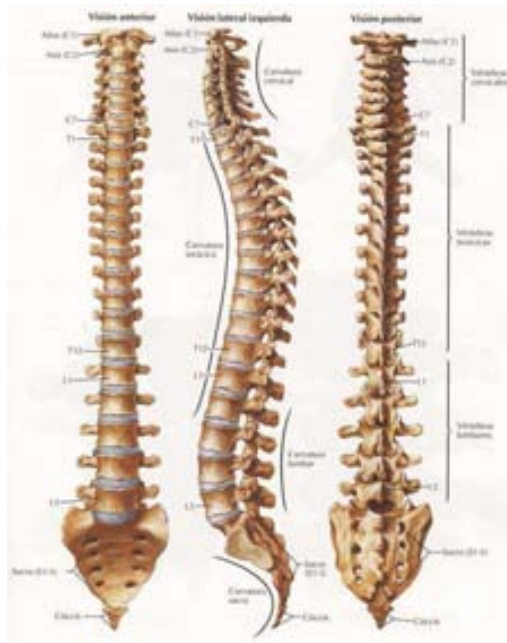

Figura 18.- Vista anterior, lateral y posterior de la columna vertebral (Tomado "Atlas Anatomía Humana".Netter. 2ºEd.)

La columna vertebral adulta consta de 7 vértebras cervicales, 12 vértebras dorsales o torácicas, 5 vértebras lumbares, 5-7 vértebras fusionadas que forman el sacro y 2-3 vértebras fusionadas finales que conforman el coxis. Entre vértebra y vértebra hay unos elementos cartilagosos que las separan entre sí, los discos vertebrales, y una serie de estructuras ligamentosas que sirven de unión entre ellos. Las funciones fundamentales son dos, una mecánica, tanto estática, sirviendo de sostén y eje mecánico axial del esqueleto, como dinámica, permitiendo los movimientos de flexo-extensión y rotación del tronco., La segunda función de la columna vertebral es la de protección de la médula espinal, la cual discurre por un espacio central que se encuentra dentro de la columna que se denomina canal medular (figura 18) (96).

Para cumplir con su función mecánica estática de soportar el peso corporal, las vértebras aumentan de tamaño desde craneal a distal, siendo las vértebras lumbares las más grandes. Las carillas articulares también cambian su disposición y orientación según la zona: a grandes rasgos las vértebras más craneales tienen más movimiento de rotación y flexoextensión que las caudales, pasando las carillas de una orientación anteroposterior a más laterolateral según pasamos a vértebras más caudales. Respecto al canal medular, éste se localiza en el centro de la columna vertebral y es por donde discurre la médula espinal y sus cubiertas meningeas, la médula espinal acaba aproximadamente a nivel de L2 en numerosas raíces denominándose "cola de caballo" o "*fillum terminale*".

El origen embriológico de la columna vertebral lo constituyen los esclerotomos que rodean a la notocorda y al sistema nervioso, los cuales, por un proceso de segmentación, originan una serie de porciones esqueléticas constituidas por una zona más anterior que rodea la notocorda, que es el cuerpo vertebral, y otra posterior que rodea al sistema nervioso y que se conoce como arco dorsal. La condricificación de las vértebras se realiza durante el segundo mes de vida intrauterina. Este proceso comienza por la parte más anterior de los arcos dorsales, avanzando desde aquí en dirección anterior hacia el cuerpo vertebral y en posterior hacia el resto de los arcos costales hasta encontrarse con el arco dorsal contralateral, cerrando de este modo la vértebra. Posteriormente, después de esta reunión dorsal, la condricificación continúa en dirección posterior, dando lugar a las apófisis espinosas.

Al tercer mes de vida fetal la condricificación ya finalizada da paso a la osificación de la columna vertebral cartilaginosa. Los puntos de origen aparecen, al igual que en la condricificación, en los arcos dorsales, avanzando en dirección ventral hasta únicamente contactar con el cuerpo vertebral, mientras que en dirección dorsal continúa hasta contactar con el del otro lado, si bien la reunión de los dos arcos óseos por detrás de la médula espinal no se realiza hasta los primeros años de la vida. Esta fusión no ocurre al mismo tiempo sino que comienza por las vértebras la zona lumbar y desde aquí avanza rápidamente en dirección craneal y más lentamente en la caudal. Casi simultáneamente aparecen otros dos puntos de osificación en el cuerpo vertebral, los cuales darán lugar al cuerpo vertebral definitivo. La zona de contacto entre el origen óseo del cuerpo vertebral y el arco dorsal, en sus caras craneal y caudal, permanece sin osificarse hasta la edad de diecisiete o dieciocho años, mientras que las zonas cartilaginosas de las puntas de las apófisis transversas y espinosas lo hacen hacia los dieciséis o veinte años, terminándose en este momento el proceso de formación de las vértebras óseas definitivas.

Durante todo este proceso de desarrollo pueden producirse alteraciones, originando de este modo malformaciones de la columna vertebral. La más frecuente es la detención de la unión en la línea media de los dos arcos dorsales y se conoce como *raquisquisis*, siendo muy raro que ocurra a nivel cervical, extraordinariamente raro a nivel dorsal, puesto que solamente se han descrito dos casos y muy frecuente a nivel de la última lumbar y dos primeras sacras, pudiendo formar parte de un cuadro de una *espina bífida oculta*.

Debido a que la lesión quirúrgica del MMC que creamos se localiza a nivel lumbar, describiré anatómicamente una vértebra lumbar, la cual, como ya he comentado, se diferencia del resto en tamaño y arquitectura anatómica, pero los elementos que forman las vértebras son comunes a todas ellas.

El **cuerpo** de la vértebra lumbar se localiza en la parte anterior de la misma, es bastante voluminoso, con un diámetro transverso mayor que anteroposterior, el cuerpo forma la pared anterior del canal medular; de los ángulos posterolaterales del cuerpo se dirigen hacia atrás y ligeramente hacia fuera dos estructuras (una a cada lado) que se denominan **pedículos**, y que forman los límites anterolaterales del **canal medular**. Los pedículos tienen dos escotaduras, una en su porción superior y otra en la inferior, encajando la superior de una con la inferior de la superior y formando el **agujero de conjunción** por donde saldrán los nervios raquídeos desde la médula espinal. Desde el final de los pedículos, se dirigen hacia arriba y abajo dos estructuras por cada lado que son las **apófisis articulares**. Desde este punto se dirigen hacia atrás dos estructuras denominadas **láminas**, formando la porción posterior el canal medular (las láminas son punto de apertura de la columna vertebral en el proceso quirúrgico de creación del MMC). Las láminas confluyen en una estructura que se denomina **apófisis espinosa**; lateralmente se observan dos estructuras que son las **apófisis transversas** (figura 19).

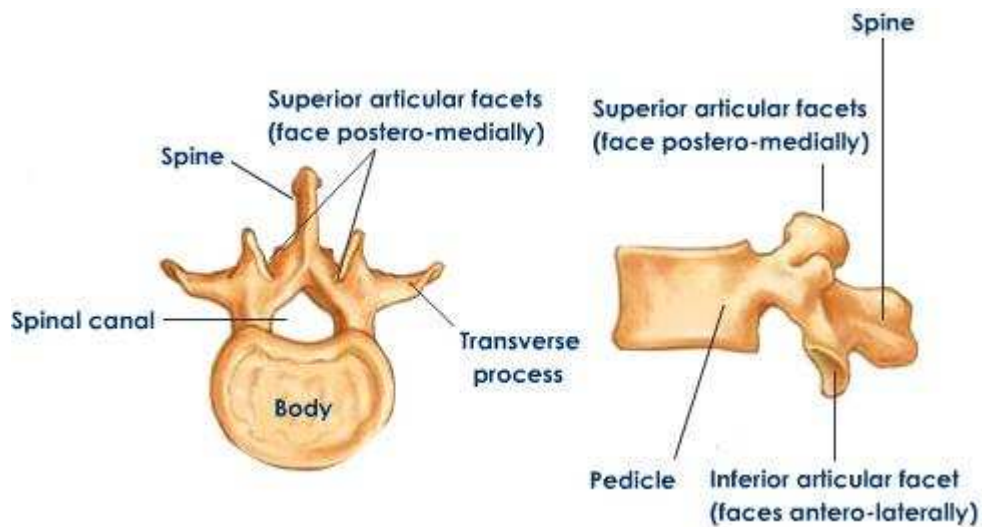


Figura 19.- Vértebra lumbar (Tomado "Atlas Anatomía Humana".Netter. 2ªEd.)

## **FISIOLOGÍA DEL LÍQUIDO CEFALORRAQUIDEO (LCR)**

El líquido cefalorraquídeo (LCR) es un líquido acuoso, claro, casi transparente, “como agua de roca”, que rodea al sistema nervioso central, ocupando el interior del sistema ventricular del cerebro, las cisternas del encéfalo y el espacio subaracnoideo del encéfalo y la médula espinal. Una de sus principales funciones es la de servir de colchón amortiguador al encéfalo dentro del estuche óseo sólido que supone el cráneo, de tal modo que al producirse un impacto externo sobre el mismo se produce un movimiento en bloque de todo el encéfalo sin producirse ninguna deformidad en él. Otra función fundamental es la de comportarse como “líquido refrigerante”, manteniendo así una temperatura adecuada para el correcto funcionamiento del SNC (63).

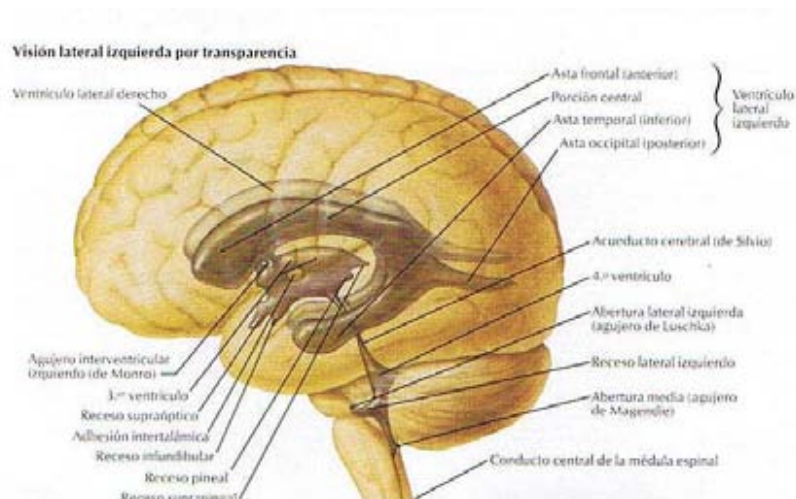


Figura 20.- Sistema ventricular (Tomado de “Atlas Anatomía Humana” .Netter, 2º Ed.)

Se calcula que existe un volumen de 90-150 ml, estando la cuarta parte localizada en el sistema ventricular y el resto en el espacio subaracnoideo. Diariamente se producen unos 500 ml, lo que equivale a tres veces el volumen total. Aproximadamente dos terceras partes se originan en los plexos coroideos de los ventrículos cerebrales, sobre todo en los ventrículos laterales, mientras que el tercio restante se produce en el interior de las superficies ependimarias de los ventrículos y membranas aracnoideas y una pequeña cantidad a partir de los espacios perivascuales de los vasos sanguíneos que penetren en el encéfalo (figura 20).

El LCR producido en los ventrículos laterales y el III ventrículo pasa, a través del acueducto de Silvio al interior del IV ventrículo, donde se añade una pequeña cantidad en él producida. Desde aquí sale por tres pequeñas aberturas existentes, los dos agujeros laterales de Luschka y el agujero central de Magendie, hacia la cisterna magna, un gran espacio situado posteriormente al bulbo raquídeo y por debajo del cerebelo. La cisterna magna se continúa con el espacio subaracnoideo que rodea a todo el encéfalo a la médula espinal, fluyendo la gran mayoría del LCR hacia la convexidad del cerebro, donde están situadas las vellosidades aracnoideas, lugar de absorción del mismo y el cual drena directamente al seno venoso longitudinal superior, para desde aquí verterse al sistema venoso.

El "motor" de la circulación del LCR son las ondas de presión generadas por la sístole cardiaca en el interior de los vasos del sistema nervioso central y por los cambios de presión que se generan por movimientos respiratorios. Estas presiones generadas sobre el LCR se distribuyen rápida y equitativamente en todo el espacio subaracnoideo, tanto espinal como de la convexidad, por lo tanto cualquier discontinuidad en el mencionado espacio producirá potencialmente gradientes de presión pulsátil en determinadas zonas.

Los plexos coroideos que originan el LCR no son más que un conglomerado excrecente de vasos sanguíneos, recubiertos por un fino epitelio, que se proyectan hacia las astas temporales de ambos ventrículos laterales, la porción posterior del III ventrículo y al techo del IV ventrículo.



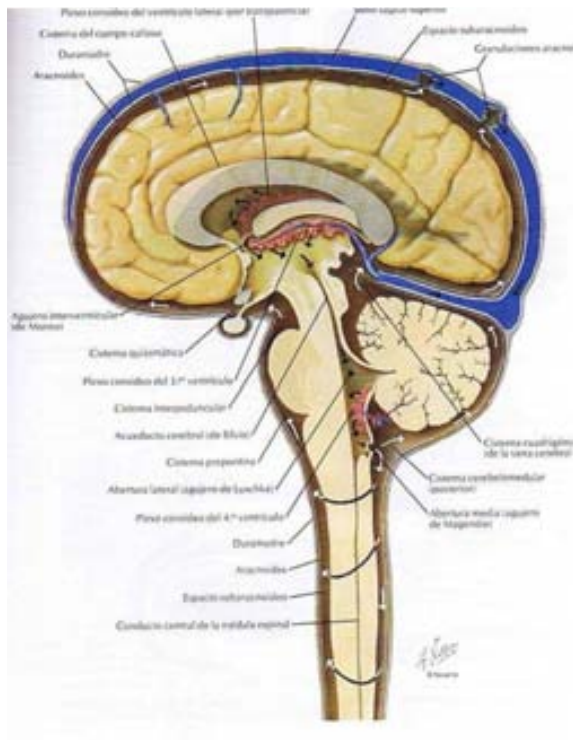


Figura 21.- Circulación LCR (Tomado de "Atlas Anatomía Humana" .Netter. 2º Ed.)

A través de la fina capa de células epiteliales se produce un transporte activo de iones de sodio, los cuales arrastran consigo, para equilibrar su carga positiva, a grandes cantidades de iones cloruro. De este modo se produce un aumento del contenido osmolar, produciéndose casi inmediatamente el paso de agua a través del epitelio. Por otros mecanismos se produce también paso de pequeñas cantidades de glucosa hacia el LCR y de iones potasio y bicarbonato desde éste a los capilares. De este modo resulta un LCR que presenta las siguientes características: presión osmótica muy similar a la del plasma; concentración de sodio prácticamente igual a la del plasma; cloruro, un 15% más de concentración que el plasma; potasio, un 40% menos que el plasma; y glucosa, un 30% menos que el plasma.

Las vellosidades aracnoideas, lugar de absorción del LCR, son proyecciones de la membrana aracnoidea a través de las paredes de los senos venosos que, igualmente, poseen una fina capa de células epiteliales a través de las cuales es posible el paso del LCR e incluso moléculas proteicas y células, como los eritrocitos, hacia la circulación venosa.

En el interior del sistema ventricular y el espacio subaracnoideo, el LCR se encuentra a una presión que oscila entre 70-180 mm de agua, siendo el término medio cuando un individuo está tumbado en posición horizontal, de 130 mm de agua, equivalentes a unos 10 mm Hg. La regulación de la presión del LCR está regulada casi por completo por la absorción de líquido a través de las vellosidades

aracnoideas, ya que la velocidad de formación del mismo es prácticamente constante. Además, las vellosidades aracnoideas poseen un sistema de válvula que no permite el flujo retrógrado de sangre venosa de los senos hacia el sistema ventricular. Cuando el LCR alcanza una presión 1.5 mm Hg por encima de la presión sanguínea en los senos, se produce el paso del mismo hacia el torrente venoso (figura 21).

Los procesos patológicos del sistema nervioso central por alteración de la función de las vellosidades aracnoideas provocarán modificación de la presión de LCR. Así, una lesión tumoral ocupante de espacio puede comprimir el encéfalo, enclavarlo y detener el flujo ascendente del LCR a través del espacio subaracnoideo que rodea al tallo cerebral. Del mismo modo, cuando se produce una hemorragia o infección en el interior de la bóveda craneana, el LCR se llena de un gran número de células que pueden bloquear los canales de absorción de las vellosidades. En otros casos, existen alteraciones constitucionales en las vellosidades aracnoideas, bien por un número demasiado escaso de ellas, o bien poseen unas propiedades de absorción anormales, produciéndose en este caso el nacimiento de niños con hidrocefalia.

En el caso concreto del mielomeningocele, se produce una interrupción de ciclo fisiológico del LCR al haber una solución de continuidad en las meninges en la zona de la lesión, esto provoca un descenso del contenido cerebral, afectando fundamentalmente a las estructuras situadas en la fosa posterior, provocando una herniación de las mismas a través del agujero occipital (Malformación de Chiari II). Esta herniación, provoca un colapso que afecta fundamentalmente al III y IV ventrículo (como ya se ha expuesto anteriormente, la producción de LCR es constante, variando únicamente la capacidad de absorción del mismo por las vellosidades aracnoideas), este colapso provoca la acumulación de LCR en los ventrículos laterales dando lugar a una hidrocefalia (115).

## **RECUERDO HISTÓRICO**

---

La malformación de Chiari (MC) descrita en 1891 por Hans Chiari (Figura 23), se caracteriza por herniación de médula, amígdalas cerebelosas y vermis cerebeloso a través del agujero magno, hipoplasia de la fosa posterior, alteraciones en el tálamo y el cuerpo calloso y cambios estructurales en el cráneo (73;128).

Hans Chiari publicó una serie de casos de herniaciones cerebelosas basadas en hallazgos mediante autopsia (22;156). Chiari describió 4 tipos diferentes de malformación, incluyendo el Tipo II como exclusivo de los pacientes con MMC, describiéndolo como un desplazamiento caudal del vermis cerebeloso, cuarto ventrículo y tronco cerebral, acompañándose de siringomielia hasta en un 50% de los casos de mielomeningocele. La asociación con hidrocefalia también es alta, siendo la malformación de Arnold-Chiari la causa más común de hidrocefalia en la niñez precoz.

Cabe mencionar otros dos investigadores por su temprana aportación a la descripción de la MC. En 1883, Cleland (figura 22) publicó el caso de un único niño afecto de MMC y alteraciones cerebelosas similares a la MC II (24). A pesar de haberlo publicado 8 años antes que Chiari, el trabajo de Cleland sigue siendo relativamente desconocido. Tres años después del trabajo de Chiari, Arnold publicó un caso aislado de un paciente con MMC y herniación cerebelosa dentro del canal cervical. La primera descompresión de una malformación de Chiari se realizó en 1932 por Grafidijk. A pesar de la importante contribución de Cleland y Arnold en la literatura temprana sobre la MC, está aceptado que es Chiari quien merece usar su nombre para nombrar esta malformación.



Figura 22.- John Cleland.  
([www.historiadelamedicina.org](http://www.historiadelamedicina.org).)



Figura 23.- Hans von Chiari  
([www.historiadelamedicina.org](http://www.historiadelamedicina.org).)

## **CIRUGÍA FETAL DEL MMC**

---

### *Experiencia en animales (cirugía fetal MMC)*

---

En primer lugar, para poder realizar un experimento con animales, estos han de reunir una serie de características, en primer lugar, tiene que permitir diferentes tipos de reparación para poder contrastarlo con controles inter-animal, y en segundo lugar tiene que tener un periodo relativamente corto de gestación y tamaño fetal adecuado para poder realizar cirugía (76).

El primer modelo animal fue creado por Michedja et al., en su estudio se utilizaron 8 fetos simios en los que se provocó una lesión quirúrgica de MMC, realizando una laminectomía desde L3 a L5, en un grupo de animales no se reparó el defecto y en otro se reparó con una pasta ósea osteogénica (5 casos), dejando evolucionar a término la gestación de los animales para analizar las secuelas. Los 5 casos reparados no tuvieron secuelas neurológicas, mientras que los fetos no reparados presentaron déficits neurológicos importantes (parálisis MMII, incontinencia esfínteres), presentando además lesiones quísticas a nivel del defecto neural al igual que se presentaba en niños humanos. Este estudio es el primero con animales que confirman que la reparación del MMC es beneficiosa para disminuir las secuelas al nacimiento de estos pacientes, desafortunadamente, este experimento no estudiaba el efecto del contacto del tejido neural con el ambiente uterino, debido al corto periodo de tiempo entre la creación del defecto y su cierre (121).

Heffez realizó un estudio similar con fetos de ratas. En este estudio creaba un MMC quirúrgico en el día 18 de gestación (gestación rata 22 días), cubriéndolo con un flap de piel en el día 20, obteniendo resultados similares al estudio realizado por Michedja (69). Este mismo autor realizó posteriormente un estudio con fetos de cerdo en el que también obtuvo resultados similares (70).

Housley et al. proponen un modelo animal en conejo en el que reproducen un MMC observando que se reproducen las mismas alteraciones que en el humano, postulando su modelo para el estudio y tratamiento del MMC (76). Grande et al. también elaboran un modelo animal en conejo para el estudio del MMC corroborando la aplicabilidad del modelo propuesto por Housley (61).

En 1993 Meuli et al. crean un modelo animal en oveja para el estudio del MMC quirúrgico, en que se intervenía al animal en el día 75 de gestación (145 días de gestación de la oveja), se dejaba continuar la

gestación y se realizaba una cesárea en el día 140 de gestación. Los hallazgos histológicos de los especímenes revelaban una pérdida de tejido neural, áreas de necrosis e interrupción de las meninges en el segmento expuesto por el MMC. Por el contrario, el análisis anatomopatológico en niveles proximales a la lesión eran normales, clínicamente las ovejas tenían paraplejía flácida, incontinencia urinaria, insensibilidad en MMII (comprobado mediante potenciales evocados), secuelas iguales a las que se producen en niños con MMC (118).

Este mismo autor realiza un estudio en el que utilizando el modelo creado por él repara este defecto utilizando un "flap" muscular de *latissimus dorsi* a los 100 días de gestación, realizando posteriormente una cesárea pretermino a los 140 días, comparando el grupo control con el grupo reparado observó que el grupo en que se había realizado la cobertura del MMC tenía una función motora y sensitiva normal en los MMII, con una continencia y tono urinario conservado. También observó una anatomía patológica de la lesión aparentemente normal en el grupo reparado, solamente mostrando un ligero edema y dilatación moderada del canal central, llegando a la conclusión que la reparación intrafetal del defecto disminuye las secuelas al nacimiento (117). A diferencia de los estudios anteriores, este modelo de oveja tenía más similitudes al humano con MMC en cuanto a la exposición de la médula espinal al ambiente uterino, al examen clínico y a la histología.

Paek utiliza el modelo animal creado por Meuli y realiza un estudio que tiene como objetivo el estudio del efecto que tiene la reparación del MMC por diferentes métodos sobre la malformación Chiari II. Para ello utiliza 14 fetos de los cuales 4 son controles, en 3 se crea la lesión pero no se repara, 5 reciben un parche alodérmico y en 2 se realiza una reparación primaria quirúrgica. Todos los animales en los que se creó el MMC sin reparación desarrollaron la MC, mientras que en los animales en los que se reparó el defecto, independientemente del método, no se apreció el nacimiento la MC. Concluyendo que la reparación del MMC disminuye la incidencia de MC independientemente del método utilizado para reparar el MMC (128).

Bouchard et al. realizan un estudio en el que confirman las conclusiones a las que llega Paek sobre el efecto de la reparación intrafetal sobre la MC. Este estudio parte de la hipótesis que la extravasación de LCR a través del defecto del MMC produce la malformación de Chiari II, y que el cierre del defecto disminuye esta malformación. Este estudio se realizó con 34 fetos de oveja en cuatro grupos, uno control, uno en que se realiza solamente una laminectomía vertebral, otro en la que además se realiza una mielotomía que no se repara y el último en que se realiza mielotomía y se repara el defecto. Se observó una herniación cerebelar en el 85% de los fetos, no observándose esta herniación en los fetos en los que

se ha realizado laminectomía pero no mielotomía. En los fetos reparados, la herniación cerebral posterior se observa a la 1 y 2 semana postreparación, pero a la 3 semana la herniación ha revertido en el 88% de los fetos. Concluyendo este estudio que la reparación precoz del MMC disminuye y revierte la MC (9).

Yingling et al. realizan un estudio para analizar la capacidad de respuesta del feto ante lesiones del SNC, utilizando para ello el fetos de oveja y creando 4 grupos en el primero se realiza un MMC, en el segundo grupo se crea un MMC y la lesión se repara en un segundo tiempo quirúrgico, en el tercer grupo se realiza una sección completa del cordón medular y, por último, en el cuarto grupo se lesiona el nervio ciático. En el primer grupo, los fetos nacieron con déficits neurológicos distales a la lesión, con flacidez y parálisis de las extremidades, sin respuesta a los potenciales evocados y evidenciándose una destrucción del tejido neural en el estudio histológico. En el segundo grupo, de 12 animales, 5 murieron en el intervalo entre la lesión y la reparación, de los 7 restantes solo sobrevivieron 3, que mostraron una ligera descoordinación respecto a las ovejas normales, con un control normal de esfínteres, histología normal de la arquitectura medular y respuesta normal a potenciales evocados, no habiendo diferencias con animales control. Estos resultados apoyan que la reparación de la lesión del MMC ayuda a disminuir las secuelas al nacimiento en esta patología (179).

Julia et al. realizan un estudio en fetos de conejo, en los que reproducen un mielomeningocele en el día 23 de gestación (gestación del conejo 31 días), provocando su nacimiento por cesárea 7 días más tarde. Se establecieron tres grupos: un primer grupo (M), formado por fetos en que no se repara posteriormente la lesión, un grupo T, en que si se repara el MMC, y un grupo control C de fetos sanos. Al nacimiento se realizan estudios comparativos entre los diferentes grupos, en que se realiza una exploración física, potenciales evocados de las extremidades inferiores, morfometría ventricular cerebral y análisis histológico de la médula espinal. Los resultados de este estudio no encuentran diferencias en la exploración física entre los grupos M y T, respecto a los potenciales evocados de las extremidades inferiores, no están presentes en el nacimiento en el grupo M y sí en el grupo T, aunque presentan un patrón de latencia alargado y de menor amplitud que en el grupo control (C). Los diámetros ventriculares, fueron significativamente mayores en el grupo M que en los grupos T y C, donde fueron similares. La histología de la médula, mostró cambios degenerativos evidentes en el grupo M y no en los grupos T y C donde los hallazgos fueron similares. Concluyeron que la reparación del MMC intrafetal produce un efecto beneficioso en el SNC mejorando la malformación Chiari II y la lesión sobre la médula, mientras que no reporta ningún beneficio sobre la función de los MMII (85).

Fontecha et al, estudiaron las posibilidades terapéuticas prenatales del tratamiento con corticoides y adelantamiento del parto en un modelo de MMC en feto de conejo creado quirúrgicamente. Los resultados mostraban que los animales del grupo pretérmino presentaban una menor deformidad a nivel de las extremidades, la movilidad refleja y el reflejo de retirada era mejor en el grupo de animales tratados con corticoides. Concluyeron que el parto prematuro y el tratamiento prenatal con corticoides parecen ser dos tratamientos efectivos para obtener una menor lesión neurológica en los pacientes con MMC (54). Este mismo trabajo fue reproducido en fetos de ratón en los que producían un MMC congénito no quirúrgico utilizando un teratógeno al inicio de la gestación; comprobaron que los animales presentaban menor lesión neurológica medular y menor MC cuanto más a término nacían (50).

Yoshizawa et al. realizaron un estudio en fetos de oveja para determinar si la reparación fetal de un MMC afecta al desarrollo de la musculatura rectal y sus plexos nerviosos y por lo tanto, como afecta a la clínica de estos pacientes. Para ello utilizaron 13 fetos de oveja en el día 75 de gestación, 8 fueron reparados a los 100 días de gestación y 4 no fueron reparados y al nacimiento los especímenes fueron analizados histológicamente, utilizándose como marcador la proteína S-100, que es un marcador del desarrollo neuronal. Todos los fetos reparados tuvieron un desarrollo normal de la musculatura y plexos nerviosos rectales mientras que los no reparados tenían una mucosa y musculatura longitudinal hipoplásica, aunque en estos fetos los plexos nerviosos intermusculares y la musculatura circular estaban bien desarrollados. Concluyeron que la reparación del MMC intraútero permite el normal desarrollo de la musculatura rectal y plexos nerviosos (180).

El mismo autor, realizó otro estudio en el que analizaba también el desarrollo de la musculatura y plexos nerviosos anales en fetos de oveja con MMC. En este estudio utilizó 13 fetos, a los cuales creó un MMC quirúrgico a los 75 días de gestación y reparó a los 100 días mediante 3 métodos diferentes. Observó que los fetos no reparados no desarrollan los esfínteres con normalidad ni los plexos nerviosos, en cambio, los fetos reparados sí los desarrollan, pero no evidenciándose ninguna diferencia entre los tres métodos de reparación del MMC (181).

Otra línea de investigación importante en la cirugía fetal del MMC es intentar discernir cual es el método y la sustancia mejor para la reparación del MMC (objeto entre otros de este trabajo). Una reciente publicación de Sanchez e Oliveira et al. se compara la efectividad de dos sustitutos de dura madre, una matriz acelular dermica (HADM) frente a una celulosa biosintética (BC) en la reparación intraútero del MMC. Los análisis histopatológicos demostraron que el uso de BC proporcionó un crecimiento más intenso y organizado de fibroblastos alrededor de esta sustancia, protegiendo la médula

y constituyendo una “neoduramadre” que podría evitar la aparición de médula anclada (142). Eggink et al. realizan un estudio comparando tres métodos de cerrado del defecto, una matriz biocompatible-biodegradable (UCM), una biomatriz de submucosa intestinal (SIS) y un cierre directo del defecto, concluyendo que tanto el UCM como el SIS son métodos válidos para el cierre del defecto del MMC (43).

Como ya se ha comentado, uno de los grandes inconvenientes de la cirugía fetal abierta es la alta tasa de morbilidad y mortalidad ya que implica una laparotomía y una histerectomía (92). Para intentar disminuir en lo posible estas tasas de morbilidad y mortalidad se han desarrollado estudios para analizar la validez y aplicabilidad de las técnicas fetoscópicas en la reparación del MMC.

Copeland et al. desarrollaron un modelo animal en oveja para el tratamiento fetoscópico del MMC, cubriendo el defecto con injerto de piel materna fijado con fibrina autóloga en un medio de dióxido de carbono. Uno de los factores en investigación actualmente es encontrar algún método para aislar la zona a reparar en el feto del ambiente uterino, ya que, hasta ahora todos los compuestos investigados para la reparación del MMC necesitan aplicarse sin estar en contacto con el líquido amniótico (31).

Kohl et al. realizaron un estudio utilizando técnicas fetoscópicas en 7 ovejas entre los días 90 y 100 de gestación, en las que se realiza fetoscópicamente una lesión en piel en la región lumbosacra y tras esto, en el mismo acto, se cubre la lesión con un parche de piel fetal mediante fetoscopia. De los 7 fetos, 5 nacieron sanos y sin lesión cutánea apreciable. Concluyeron que esta técnica es aplicable a la reparación del defecto del MMC (92).

Fontecha et al. realizan un estudio con ovejas en el que reparaban un MMC quirúrgico a las tres semanas de ser producido, utilizando una cobertura fetoscópica con un material inerte y sellante, y llegaron a la conclusión que es una técnica poco agresiva y aplicable para el tratamiento prenatal del mielomeningocele (56).

Pero los modelos animales también tienen sus limitaciones. Una es que el MMC es creado quirúrgicamente en un momento gestacional mucho más tardío que el MMC congénito y por lo tanto no tiene el mismo proceso fisiopatológico ni las anomalías de desarrollo que el MMC congénito. Otra importante limitación es que el defecto es creado de forma quirúrgica en una espalda sana, y por lo tanto los bordes del defecto tienen capacidad de curación “per se”. Para intentar obviar este último problema, en este trabajo se crean (como más adelante se comenta) 2 grupos en los animales de trabajo, en el primero se cubrirá de manera inmediata el defecto del MMC quirúrgico en el mismo acto operatorio, y en



el segundo se creará el MMC quirúrgico, procediéndose en un segundo acto 3 semanas después a la cobertura del defecto, intentando así eliminar la variable atribuible a la cicatrización propia de la herida quirúrgica que producimos en el feto.

Otras medidas para evitar estas limitaciones han sido la creación de cepas de animales genéticamente seleccionados que desarrollan un MMC de forma natural durante la gestación. Mehmet realizó un estudio con ratones “curly-tail” (cepa que desarrolla un MMC) en el que estudiaba el tejido neural de estos fetos mediante un marcador neural específico para las neuronas clase III beta tubulinas (TuJ1), comparando los resultados con fetos sin MMC, llegando a la conclusión que el tejido medular en estos fetos en los primeros momentos de gestación es igual que en fetos sin MMC, reforzando así la teoría fisopatológica de los “2 hits” (146). Stiefel et al. desarrollan un estudio con ratones “loop-tail” (ratones con MMC de forma congénita) en el cual, mediante análisis inmunohistoquímicos, marcadores neuronales y PEV sensitivos-motores demuestran que la lesión principal en el cordón medular se produce por el “segundo impacto”, concluyendo que la degeneración neuronal aumenta según progresa el tiempo de gestación y por lo tanto, el “segundo impacto” (157).

Actualmente se está realizando por parte de Fontecha et al. en el Hospital Vall d’Hebron de Barcelona un estudio con ratones con MMC congénito, para valorar el efecto del parto pretérmino tanto en la zona del defecto como a nivel de la malformación de Chiari. Sin embargo estos modelos congénitos no se han podido desarrollar en animales grandes como la oveja.

## EXPERIENCIA EN HUMANOS (CIRUGÍA FETAL MMC)

---

Alentados por los resultados obtenidos en la cirugía experimental en fetos animales, se iniciaron programas de tratamiento quirúrgico en el feto humano. Los resultados obtenidos con la cirugía fetal de reparación del MMC en humanos confirman los datos obtenidos de los modelos animales en cuanto a disminución de la lesión neurológica caudal al nivel de la lesión y en cuanto a mejoría de la malformación de Chiari II, aunque encontraron un alto índice de complicaciones derivadas de la cirugía uterina, ya que es una técnica agresiva sobre la pared del útero capaz de desencadenar una dinámica uterina con riesgo de parto prematuro, rotura uterina secundaria o infecciones, y gran morbimortalidad neonatal derivada principalmente de la prematuridad (4;10;16;47;159).

En 2003 se realizó una encuesta a los familiares de pacientes con MMC sobre la cirugía fetal, sorprendentemente solo se plantearían la cirugía fetal si se garantizara que solo un 5% de estos pacientes quedarían con secuelas propias del MMC. (123)

Previo a 1997, sólo se consideraba candidatos a cirugía fetal de cobertura del MMC, aquellos fetos que sufrían lesiones que ponían en peligro su vida y que tenían pocas expectativas favorables (4;174). Sin embargo, la severa morbilidad de los fetos afectados de MMC combinado con los resultados prometedores de la investigación animal, posibilitó la ampliación de la indicación a fetos que reunieran los siguientes parámetros: defectos toracolumbares extensos, malformación Chiari, ventriculomegalia moderada, movimientos extremidades conservados, no deformidades en pies, cariotipo normal y ausencia de lesiones concomitantes severas o letales.

Existen, sin embargo, pocos centros a nivel mundial que realicen cirugía fetal para la reparación del mielomeningocele humano. Actualmente encontramos tres sitios donde la practican de forma rutinaria, el "Vanderbilt University Medical Center" (VUMC) en Nashville, "The Children's Hospital of Philadelphia" (CHOP) y "The University of California at San Francisco" (UCSF), pero poco a poco este número va aumentando en todo el mundo, y actualmente se realiza cirugía fetal fetoscópica en el "Florida Institute for fetal diagnosis and treatment" en Tampa, en el Hospital Universitario de Lovaina en Bélgica y el Hospital Vall d'Hebron de Barcelona en España. Los resultados obtenidos con la cirugía fetal de reparación del MMC en humanos confirman los datos obtenidos de los modelos animales en cuanto a disminución de la lesión neurológica caudal al nivel de la lesión y mejoría de la malformación de Chiari II (3;16;47;159).

Se desarrollaron técnicas fetoscópicas con el objetivo de disminuir en lo posible todos los riesgos que conlleva la cirugía fetal abierta. El primer intento de reparación fetoscópica lo realizó Bruner et al. en 1994, siguiendo el modelo animal de Copeland para el tratamiento del MMC de manera fetoscópica. Bruner et al. intervienen 4 fetos humanos, realizando una cobertura con un injerto de piel entre la semana 22+3 días y la semana 24 + 3 días, y de los 4 fetos, 2 nacieron por cesárea a las 28 y 30 semanas presentando leves deficiencias a nivel motor y sensorial, 1 feto murió tras el nacimiento por la gran prematuridad y el otro murió por un desprendimiento de placenta. El mismo autor realizó en 1997 una cobertura fetoscópica en dos pacientes mediante la misma técnica de cobertura cutánea, pero de los 2 pacientes tratados, uno murió después de la cirugía y el otro no mostró mejoría en la función neurológica y ante estos malos resultados, los autores decidieron abandonar esta técnica (12;17).

Bruner et al. compararon sus 4 primeras fetoscopias con sus 4 primeras reparaciones abiertas en la semana 28 y 5 días de gestación, pero de los fetos operados fetoscópicamente, solo 2 sobrevivieron, y tuvieron que ser reoperados postnatalmente porque no había cerrado el defecto, observando por lo tanto, que el injerto de piel no fue adecuado. Los 6 fetos supervivientes de las dos técnicas demostraron una disminución de la malformación de Chiari II, pero el nivel de lesión neurológica se relacionó más con el nivel del MMC que con la mejora por la reparación, por lo que no se atribuye a la cirugía fetal ninguna mejoría en este punto. Concluyeron que ante el gran número de complicaciones de la cirugía fetoscópica, la técnica de elección debe ser una cirugía fetal abierta (16).

Kohl reporta 3 casos de fetos humanos reparados fetoscópicamente entre las semanas 23 y 25 de gestación, en uno de los casos el parche colocado se desprendió después del procedimiento, y en 2 de los casos permanecía al nacimiento. De los tres neonatos uno murió por complicaciones respiratorias y otro necesitó la colocación de una derivación ventrículo-peritoneal. Concluyeron que la reparación vía fetoscópica es un método válido para la reparación intraútero del MMC, reduciendo de manera significativa la morbilidad materna respecto a la cirugía abierta, si bien es cierto que esta técnica requiere una curva de aprendizaje importante (93).

Adzick fue el primero en publicar una cirugía fetal abierta en feto humano, realizada en una mujer embarazada de 27 años, la cual en la semana 20 de gestación es diagnosticada de ser portadora de un feto con MMC desde T11 a S1. La ECO inicial mostró buenos movimientos de ambas extremidades, el cariotipo y la amniocentesis fueron normales, y se detectó una malformación Chiari II. Fue intervenida a las 23 semanas de gestación, el niño fue obtenido por cesárea en la semana 30 de gestación previa tanda de corticoides para favorecer la maduración pulmonar, al nacimiento, el niño tenía buen movimiento de MIE excepto en flexión plantar (L5), presentó un pie equinovaro en la extremidad inferior izquierda y una resolución del Chiari II. Estos hallazgos confirman lo obtenido con modelos animales, y es el primer estudio que confirma que la MC revierte de manera clara con la cirugía fetal y que el cierre precoz del defecto del MMC disminuye las secuelas al nacimiento al disminuir el "2 impacto" (4).

Sutton et al. estudiaron el grado de herniación cerebral en pacientes humanos, comparando RNM previas al nacimiento y posteriores al nacimiento en 10 pacientes con cierre fetal del MMC. Prenatalmente, la RNM mostraba herniación en todos, 4 fallecieron y de los 6 todos mostraron una mejoría del grado de herniación en RNM a las 6 semanas de vida. En cuanto a la lesión neurológica, todos mejoraron entre 1 y 2 niveles respecto al nivel esperado por el nivel del MMC, y un 44 % de ellos necesitaron una derivación ventriculoperitoneal. Los autores concluyeron que con la cirugía fetal hay una

mejoría en el grado de herniación, pero también la dificultad que entraña encontrar un grupo control dificulta este estudio (159;161).

Bruner et al compararon 29 fetos con MMC que fueron reparados intraútero con fetos reparados postnatalmente, y se estudió la necesidad de derivación ventricular por hidrocefalia siendo seguidos hasta los 6 meses de vida. Encontraron una reducción del 91% al 59 % de la necesidad de derivación, y la edad de colocación de la derivación aumentó desde los 5 días hasta los 50, decreció la incidencia de herniación cerebral del 95% al 38%, y la de pie equinovaro de un 70 % a un 28%. Este estudio tiene como limitación es que el seguimiento solo fue de 6 meses, y quizá estos niños necesitaran derivación mas tardíamente. En cuando a las complicaciones maternas, hubo un aumento de la incidencia de oligoamnios, del 4% al 48%, se incrementó el número de contracciones pretermino del 9% al 50%, aumentó la incidencia de ruptura de membranas (4% al 28%), disminuyó el tiempo gestacional al nacimiento (33.2 semanas frente a 37 semanas), y disminuyó el peso al nacimiento (2171 frente a 3075 gr.); otras complicaciones en la madre fueron "abruptio placentae" intraoperatoria, obstrucción de la vejiga urinaria, dehiscencia herida uterina con herniación fetal a través del útero. Este estudio concluyó que la mejoría de la herniación no es predecible con la reparación intraútero, no habiendo correlación entre la herniación y las secuelas neurológicas, que dependen mas del nivel de la lesión previa (11;12;15).

Los mismos autores realizaron un estudio cuyo objetivo era determinar qué factores predicen la necesidad de derivación ventriculoperitoneal en el primer año de vida. Se revisaron 128 fetos que fueron reparados intrauterinamente en el Vanderbilt University Medical Center desde 1997, concluyendo que la presencia de lesión por debajo de L4, tamaño ventricular de menos de 14 mm y la intervención por debajo de la 25 semana disminuyen la necesidad de shunt en el primer año de vida, y que las lesiones por encima de L2 necesitan todos derivación ventriculoperitoneal (15).

Tulipan et al. realizan un estudio parecido concluyendo que si bien el grado de herniación disminuye con la cirugía, no sucede lo mismo con la hidrocefalia, postulando que la mejoría de la herniación no se correlaciona con la de la hidrocefalia (167) .

Walsh postuló que la mejoría en la MC y la hidrocefalia se debe a una mejora de la hidrodinámica del LCR , que tiene como consecuencia un ascenso del cerebelo en el cráneo y una reducción de la hidrocefalia, lo que implica una reducción en las secuelas neurológicas debidas al MC y la hidrocefalia (173;174).

Johnson et al. revisan 50 fetos en los que se ha realizado cierre del MMC intraútero por cirugía abierta antes de la semana 26 con una supervivencia del 94%. Todos los fetos tenían inicialmente una herniación cerebral que todos revirtieron, no obstante, el 43 % de pacientes requirieron una derivación ventriculoperitoneal. Concluyó que la reparación temprana disminuye la necesidad de derivación ventriculoperitoneal, disminuye la ventriculomegalia y la herniación cerebral debido al restablecimiento de la circulación de LCR subaracnoidea (83). Los datos que nos ofrece la literatura médica sobre la necesidad de derivación con la cirugía clásica son que las lesiones a nivel torácico necesitan el drenaje en el 100% de los casos, 88 % le lumbares y el 68 % de los sacros.

Danzer et al. realizaron un estudio en que parten de la hipótesis de que la reparación intraútero del MMC permite una recuperación del perímetro cefálico, concluyendo que la reparación permite la recuperación del perímetro cefálico y del tamaño ventricular (38). Este mismo autor posteriormente realiza otro estudio en que confirma estos resultados afirmando en este estudio que la recuperación del perímetro cefálico, tamaño ventricular se debe fundamentalmente al restablecimiento de un correcto circuito del líquido cefalorraquídeo al cerrar el defecto del MMC (37).

McLaurin et al. realizaron un estudio para analizar la mejoría del nivel de lesión medular, comparando niños con MMC no reparados prenatalmente con niños sometidos a reparación fetal, concluyendo que la mejoría del nivel de lesión tras la cirugía es de 1 o 2 niveles, pero ello depende del nivel de la lesión inicial (112).

En cuanto a la lesión esfinteriana urinaria el nivel de la lesión determina su afectación, de modo que una lesión motora que afecte a S2-S4 tiene muchas posibilidades que la vejiga no esté afectada mientras que una lesión a nivel lumbar generalmente implica una disfunción vesical. Un reciente estudio revisa en la tercera década de la vida a 12 pacientes con MMC reparado postnatalmente y objetiva que todos muestran una buena función renal aunque presentan incontinencia. El hecho de que la función renal sea normal se atribuye al cuidado e higiene de estos pacientes, tratando precoz y adecuadamente las infecciones, realizándose cateterizaciones intermitentes, etc. y la normalidad de la función renal no se atribuye a la reparación del MMC (131;163).

Holzbeierlein et al. realizaron un estudio en que se evalúan pacientes que han sufrido cobertura intraútero del MMC y pacientes que se han tratado postnatalmente con métodos urodinámicos, electromiografía y ECO renal, concluyendo que no hay diferencias significativas entre pacientes con

espina bífida reparada intraútero y pacientes en los que no se ha realizado esta técnica aunque estas mediciones se hayan realizado a los 6 meses de vida (75).

Holmes et al. realizaron un estudio parecido con pruebas urodinámicas al mes de vida en 6 pacientes con MMC que fueron reparados antes de la semana 24, y concluyeron que a nivel genitourinario no hay diferencias en el nacimiento entre fetos reparados intrauterinamente y los reparados postnatalmente, si bien no se puede afirmar que no reporte beneficios, para lo que habrá que esperar a estudios a largo plazo (74).

Un reciente estudio de Koh et al. compara 5 pacientes reparados intraútero con 88 pacientes reparados postnatalmente entre 1979 y 2002, realizándose estudios urodinámicos en ellos, y concluyendo que el cierre intraútero del MMC se asocia a un aumento en la incidencia de la completa denervación del esfínter externo urinario y el detrusor de la orina comparándolo con los MMC reparados postnatalmente (91).

Carr et al. realiza una revisión de la literatura sobre los resultados de la cirugía fetal en MMC respecto a la clínica urológica, concluyendo si bien hay un beneficio claro de la cirugía sobre el SNC y la malformación Chiari II, esto no se puede extrapolar a la clínica urológica, no beneficiándose está de la cirugía fetal sobre la cirugía postnatal (19).

Respecto a la mejoría de la lesión a nivel motor de las extremidades inferiores, tampoco parece que la cirugía fetal aporte gran beneficio sobre la cirugía estándar postnatal. Tubbs et al. realizaron un estudio concluyendo que no hay diferencias en la función motora de los MMII entre la cirugía fetal y la convencional postnatal (166).

Zambelli et al. reportaron el caso de una paciente de 19 años, a la que se le diagnostica embarazo con feto con MMC lumbar a las 20 semanas de gestación, con una lesión de L1 a L5, MAC e hidrocefalia. Utilizándose los criterios de inclusión del programa MOMS, la paciente es intervenida realizándose cirugía fetal abierta a las 24 semanas de gestación, realizándose un cierre directo de la piel sobre el defecto, se realiza RNM control a las 28 semanas comprobándose mejoría de la MC pero manteniéndose la hidrocefalia. La paciente tuvo un parto espontáneo a las 36 semanas, y al nacimiento, la lesión del MMC estaba completamente cerrada, con mejoría de la MC y persistencia de la hidrocefalia, el control a los 5 meses de vida indicó estabilización de la hidrocefalia, mejoría de la MC, movimientos en extremidades

inferiores compatibles con lesión de L5 de carácter mínimo, aunque el paciente presentó déficits en el control de esfínteres (182).

Uno de los puntos fundamentales es datar el momento ideal para la cobertura del MMC, y estudios en animales demuestran que la regeneración axonal ocurre de manera íntegra antes del proceso de mielinización, que en el humano ocurre en la semana 20 aproximadamente (70). Un estudio realizado por Bruner et al. determina que en el humano el mejor momento para la cirugía fetal es entre la semana 21 y 22, por varias razones, la primera que el estado inmunitario del feto es inmaduro, no reaccionando contra el "injerto" o sustancia que coloquemos, la segunda que el feto ya tiene una consistencia para poder ser manipulado quirúrgicamente, y la tercera es que a partir de la semana 22 comienza el proceso de queratinización en el feto y por lo tanto la curación de heridas con cicatriz (12). Walsh recomienda la cirugía entre las semanas 20-25 de gestación (174).

Otro de los puntos en investigación para intentar disminuir al máximo la morbimortalidad fetal es la monitorización del mismo durante el acto quirúrgico. Keswani et al. realizan un estudio en el que monitorizan 9 fetos durante la intervención quirúrgica fetal en adenoma quístico congénito o teratomas sacrococcígeos, se monitoriza y se controla el feto continuamente mediante ECO, pulsioximetría fetal, gasometrías arteriales seriadas y medición de la hemoglobina fetal. Fue necesario en algunos casos la infusión de expansores de plasma y/o agentes inotrópicos, con un resultado de una supervivencia del 78% frente al 42% previo a monitorización de forma estándar del feto, concluye este estudio que la monitorización del feto aumenta la supervivencia del mismo (90).

Hamdan et al. realizan un estudio que estudia la incidencia de prematuridad de los fetos que han sido sometidos a reparación intrafetal del MMC respecto a otros fetos afectados de otras patologías. La conclusión es que a corto plazo no hay diferencias de prematuridad entre fetos reparados MMC al compararlos con fetos patológicos durante el embarazo por otras causas. Este mismo autor realiza otros estudios en los que llega a la misma conclusión (66-68).

Una de las principales controversias acerca de la cirugía fetal abierta es la morbilidad de la madre. Longaker et al. realizó un estudio en 17 mujeres que fueron sometidas a cirugía intrauterina abierta, 15 de las cuales fueron intervenidas por hernia diafragmática congénita o hidronefrosis severa bilateral. Las complicaciones más frecuentes fueron el desencadenamiento de dinámica uterina y parto prematuro, no habiéndose detectado complicaciones en la futura fertilidad, teniendo las pacientes unos embarazos

siguientes normales, concluyeron que el desencadenamiento de un parto prematuro es la principal complicación de la cirugía abierta, no siendo así la esterilidad futura de la madre (106).

Golombeck et al. compararon la morbi-mortalidad materna en tres tipos de intervención fetal: histerectomía abierta, fetoscopia y técnicas percutáneas. No se observaron diferencias entre técnicas abiertas y fetoscópicas en prematuridad, ruptura de membranas, edema pulmonar, abrupcio de placenta, sangrado vaginal y tiempo entre el procedimiento quirúrgico y nacimiento del niño, pero sí se observaron significativas diferencias con las técnicas percutáneas con disminución en general de la incidencia de todas las complicaciones antes mencionadas. Concluyeron que las técnicas percutáneas reducen la morbimortalidad materna (59).

Johnson et al. reportaron un control del desarrollo mental y psicosocial de 30 pacientes intervenidos intraútero de MMC a los dos años de vida. Los resultados fueron que un 67% tenían un desarrollo psicosocial normal, 20% medio y 13% tienen un desarrollo retrasado. El autor postuló que el desarrollo psicosocial no se ve empeorado por la cirugía fetal, cree que las mejoras observadas frente a los pacientes reparados postnatalmente son debidas a la disminución en la necesidad de derivación ventriculoperitoneal (82).

## **MIELOMENINGOCELE**

---

Para entender las posibilidades de manejo de esta patología, haremos una breve descripción del problema y su fisiopatología porque ésta es la base del enfoque terapéutico prenatal.

### **DEFECTOS DEL TUBO NEURAL**

---

El sistema nervioso humano se desarrolla a partir de una placa de células pequeñas pertenecientes a la capa mesodérmica a lo largo del dorso del embrión, llamada *placoda neural*. Al comienzo del desarrollo, los bordes de esta placa comienzan a tubulizarse y acercarse entre sí, creando el *tubo neural*, el cual, a medida que progresa el desarrollo se cerrará, la parte superior del tubo se convertirá en el cerebro y el resto se convertirá en la médula espinal. Este proceso generalmente se completa en el día 28 del embarazo. Ocasionalmente, puede haber alteraciones en este desarrollo, dando lugar a los **DEFECTOS DEL TUBO NEURAL**. Se trata de una anomalía relativamente frecuente (1:1000 nacimientos), siendo cuatro veces más frecuente en mujeres que en varones (100).



Estos defectos pueden producirse en la zona craneal del tubo neural, desarrollando lo que denominamos anencefalia (figura 25), esta malformación se caracteriza porque al nacer el niño presenta expuesto tejido cerebral degenerado, acompañándose casi siempre por médula espinal expuesta a nivel cervical, situación generalmente incompatible con la vida (122).

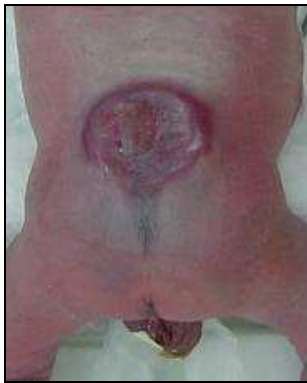

Figura 24.- Mielomeningocele (Fotos cedidas Dr. Garcia-Fontecha).

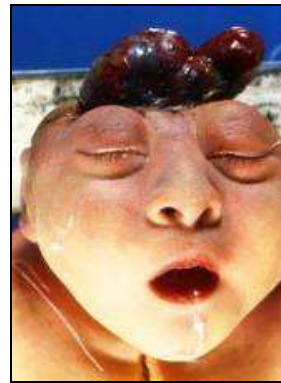

Figura 25.- Anencefalia (Fotos cedidas Dr. Garcia-Fontecha).

La **ESPINA BÍFIDA**, que literalmente significa "columna hendida," está caracterizada por el desarrollo incompleto del cerebro, la médula espinal, o las meninges. Es el defecto del tubo neural más común (40) y se puede clasificar en cuatro tipos: oculta, lipomeningocele, meningocele y mielomeningocele.

La espina bífida oculta es la forma más común y generalmente asintomática, siendo generalmente un hallazgo casual en un estudio radiológico de la columna lumbar.

El lipomeningocele es un quiste que contiene un lipoma íntimamente unido a las raíces sacras. La función neurológica al nacimiento suele ser normal pero empeora con el tiempo.

En el meningocele, las meninges salen a través de la apertura espinal pero el quiste no contiene elementos neurales, y la malformación puede o no estar cubierta por una capa de piel. El cuadro neurológico es variable desde ningún síntoma a déficits importantes.

El mielomeningocele, es la forma más grave y se caracteriza por la "herniación" del tejido medular a través de un defecto de cierre de los tejidos, que incluye piel, tejido subcutáneo, tejido muscular, tejido óseo (vértebras) y tejido meníngeo, y como consecuencia las raíces nerviosas de la médula espinal son arrastradas hacia el fondo de saco (figura 26). (174).

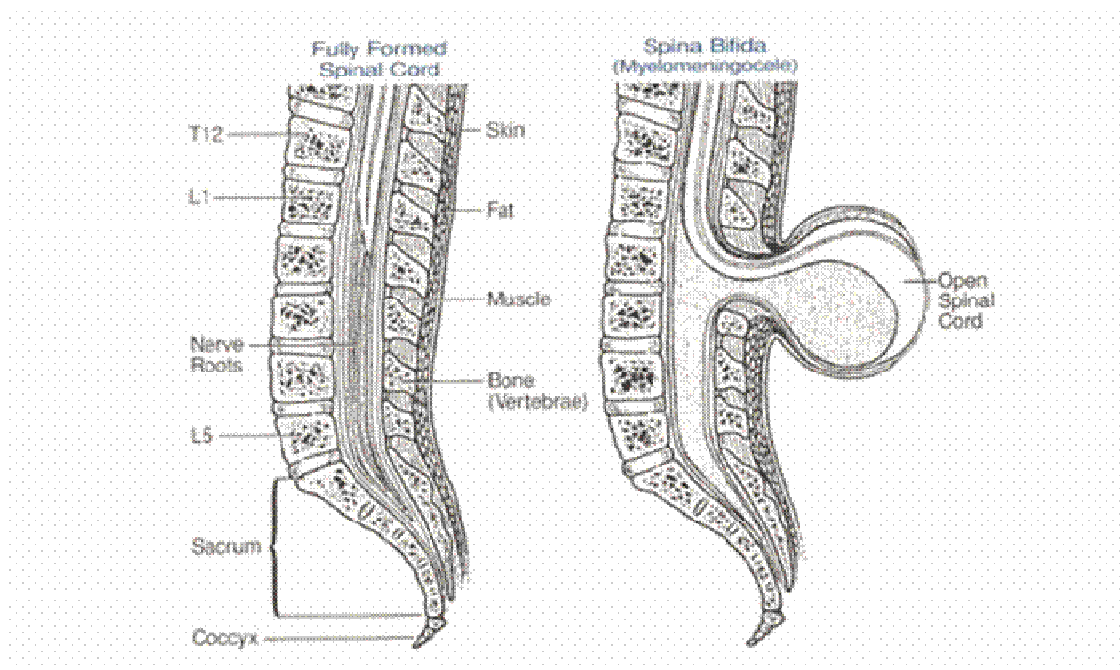


Figura 26.- Derecha: Médula espinal completamente formada. Izquierda: Mielomeningocele: defecto del desarrollo del tubo neural con protrusión de este a través del defecto ([www.spinabifidamoms.com](http://www.spinabifidamoms.com).)

Un estudio realizado por Zambelli et al. en que revisan 98 casos entre Enero 1994 y Diciembre 2002 describen las siguientes localizaciones del mielomeningocele: cervical 1.02%, toracolumbar 35.71%, lumbar 3.06% y lumbosacro 52.04%(figura 9) (183). El MMC cervical es la localización menos frecuente, el MMC cervical es estructural, embriológica y clínicamente diferente al torácico, lumbar o lumbo-sacro, teniendo un mejor pronóstico, con menor afectación neurológica distal y cerebral (64;89).

Si bien la causa exacta no se conoce bien, se han identificado una serie de factores de riesgo como los déficits de ácido fólico (36;86;87;109;145;169) y de vitamina B12 (138), factores genéticos (73;88;122;126;137) y ambientales (98;109;135;141) y patologías como la diabetes mellitus (62;150) y la obesidad (71).

El mecanismo por el que actúan los factores etiológicos no es del todo conocido. Una teoría sobre la causa del MC afirma que los pliegues neurales no se fusionan durante este proceso de cierre del tubo neural (figura 27), y según otra teoría, el defecto se debe a la rotura del tubo neural previamente cerrado

(41;78;147). Otros autores apuntan que el crecimiento disarmónico lumbar, más precoz en el segmento L1 a L4 que en L5 favorece el defecto de cierre del tubo neural (168).

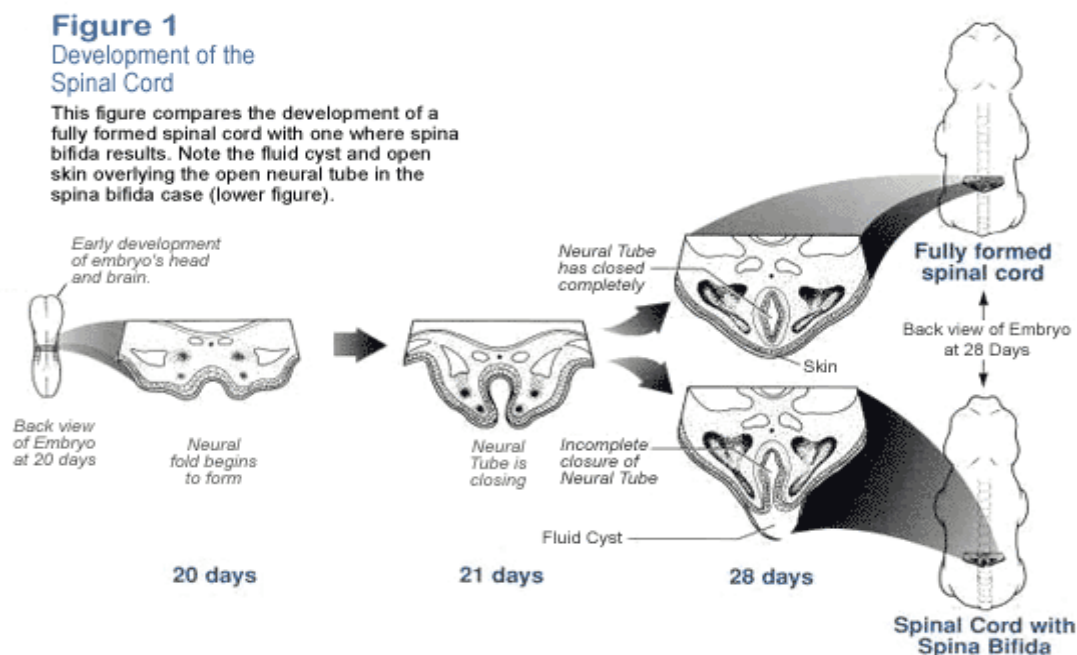


Figura 27.- Desarrollo médula espinal. Comparación del desarrollo de la médula espinal completa con un caso de mielomeningocele ([www.spinabifidamoms.com](http://www.spinabifidamoms.com)).

## MALFORMACIÓN DE CHIARI II E HIDROCEFALIA

La malformación de Chiari tipo II (MC) descrita en 1891 por Hans Chiari, está presente en todos los pacientes con espina bífida. Se caracteriza por herniación de médula, amígdalas cerebelosas y vermis cerebeloso a través del agujero magno y se acompaña de hipoplasia de la fosa posterior, anomalías en el sistema ventricular (45), alteraciones en el tálamo, el cuerpo caloso y en el cortex (113;170) y cambios estructurales en el cráneo (73;128;174) (figuras 28,29,30).

El término hidrocefalia se deriva de las palabras griegas "hidro" que significa agua y "cefalo" que significa cabeza. La hidrocefalia es una acumulación excesiva de LCR en el cerebro, dando como

resultado un aumento de la presión intracraneal potencialmente perjudicial para los tejidos cerebrales, y está presente hasta en el 80% de los pacientes con espina bífida.

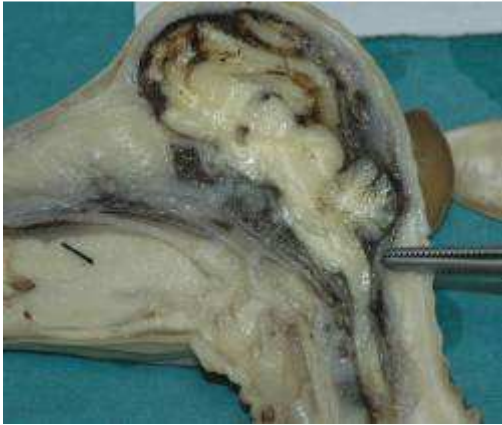

Figura 28.- Feto oveja sin MC, la pinza señala final fosa posterior, observamos que el cerebelo no esta herniado en el canal medular.

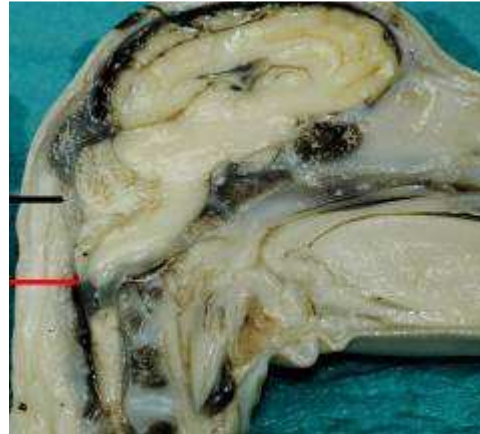


Figura 29.- Feto oveja con MC, línea negra señala final fosa posterior, línea roja señala hasta donde se hernia el cerebelo en canal medular, se observa con la típica forma de embudo de la zona de cerebelo herniado.

Existen numerosas teorías sobre el origen de la MC, algunas tienen una base molecular genética (23), pero las teorías sobre un origen mecánico de la MC han sido siempre las consideradas como más plausibles.

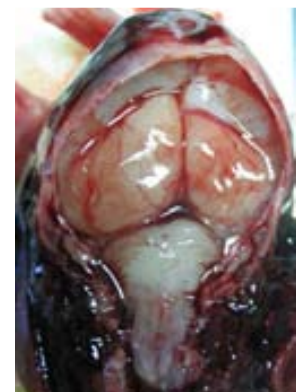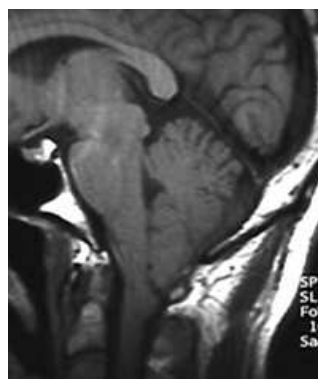
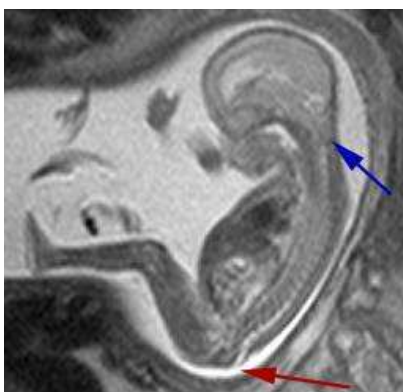


Figura 30.- (A) Imagen de RMI donde puede observarse la doble lesión: MMC a nivel lumbar (flecha roja) y MC con descenso del vermis (flecha azul). (B) Imagen RMI, descenso de vermis y tronco cerebral. (C) Imagen macroscópica de la zona posterior de la cabeza en la que se ha extraído la parte posterior del cráneo, observándose la herniación cerebelar (Foto cedida por Dr. Garcia-Fontecha).

La teoría fisiopatológica más aceptada actualmente es la propuesta por McLone y Knepper's, quienes postulan que el defecto de cierre del tubo neural altera la circulación del LCR repercutiendo en el sistema ventricular, creando un flujo de LCR desde la fosa posterior hacia el MMC, lo que hace que progresivamente se vaya herniando el cerebelo, coaptándose el cuarto ventrículo y los forámenes de Luschka y Magendie que finalmente provocan ventriculomegalia e hidrocefalia (115), y a su vez, la hidrocefalia contribuirá en mayor medida a la herniación cerebelosa.

Recientes estudios en fetos humanos con MMC describen una denudación endodival que precede al desarrollo de una hidrocefalia y una malformación Chiari II, estos hallazgos sugieren que esta denudación endodival implica una pérdida de células madre (80) y un déficit en el flujo de LCR, influyendo también en la proliferación y migración neuronal (39). También se postula que este daño endodival altera la dinámica de producción y absorción de LCR (140;143).

## EL MMC DESPUÉS DEL PARTO

---

Al nacimiento los déficits neurológicos son irreversibles y dependen del nivel del mielomeningocele. La clínica del paciente está producida por la lesión medular, por la alteración craneal (MC e hidrocefalia) y por otros trastornos asociados a esta entidad, y en general puede considerarse que es progresiva (72).

### *Clínica derivada de la MC e hidrocefalia.*

---

La MC produce alteraciones en el desarrollo de los pares craneales bajos y raíces cervicales altas (8;34;58;69;70;76;84;101;110;111;119;121;151;152) que pueden provocar trastornos de la deglución, alteraciones en el reflejo de la tos al atragantarse, ausencia del reflejo de chupeteo, llanto débil, apneas, aspiraciones y neumonías. Algunos niños desarrollan espasticidad en extremidades superiores, opistótonos o incluso problemas cereberolos (27;129). La clínica más frecuente, no obstante, incluye la dificultad respiratoria y la apnea (45-65% de los pacientes) siendo frecuentemente la causa final del fallecimiento, especialmente en menores de 2 años en hasta un tercio de los pacientes (79;156). La hipoxemia, las infecciones y el aumento de presión intracraneal aumentan la incidencia de retraso mental en estos pacientes (27). Cuanto más precozmente aparezca la clínica, más grave es. (156).

Hasta un 85% de los pacientes con MC desarrollan una hidrocefalia y de éstos un 80% necesitan de derivación ventriculoperitoneal y alrededor de un 46% presenta complicaciones durante el primer año

tras su colocación, lo que conduce a deterioro neurológico. Las manifestaciones de fracaso de la derivación incluyen signos de hidrocefalia inmediata, como náuseas, vómitos y cefaleas intensas. El diagnóstico puede ser más difícil en niños mayores, y el mal funcionamiento de la derivación se puede asociar con mayor irritabilidad, disminución de la atención, disminución de la función motora perceptual, disminución de la atención, cefalea intermitente, escoliosis progresiva y aumento del nivel de parálisis.

### *Clínica debida a la lesión medular*

---

La lesión medular en la espina bífida provoca una pérdida irreversible de función neurológica distal al nivel de la lesión (58;111;149;151;152), de manera que dependiendo de la situación anatómica del defecto, la alteración neurológica será diferente.

La alteración motora provoca parálisis de grupos musculares distales o paraplejía, que se ha descrito progresiva en los primeros días de vida (155) y se acompaña de alteración de la sensibilidad (hipoestesia o anestesia). Muchos pacientes no tendrán capacidad de marcha y precisarán de silla de ruedas. El desequilibrio muscular provoca deformidades en extremidades inferiores y otros problemas como la luxación de cadera hasta en un 35% de los casos (183).

Suele aparecer incontinencia urinaria hasta en el 83% con ausencia de contracciones en vejiga, arreflexia y anergia del detrusor (183). Ello obliga a estos pacientes a sondajes vesicales constantes favoreciendo la aparición frecuente de infecciones del tracto urinario que pueden afectar progresivamente a todo el aparato urogenital (75). La incontinencia anal hasta en un 61% (183) y las disfunciones sexuales (72) también son comunes.

También son frecuentes las deformidades asociadas (58;111;149;151;152). La escoliosis está presente en el 100% de los defectos torácicos disminuyendo a medida que el nivel se hace más caudal, llegando al 60% en el nivel L4. El pie equinovaro (figura 31) está presente en el 50% de los niños con MMC (4).

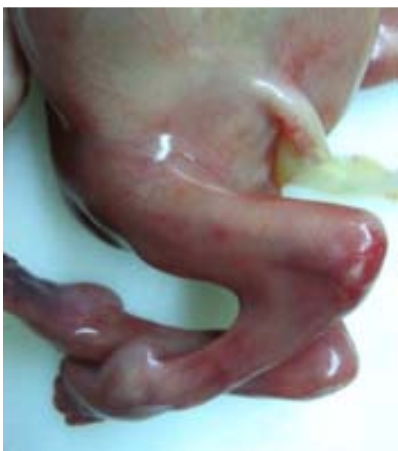

Figura 31.- Pies equinovaros en feto humano con MMC (Foto cedida por Dr. Garcia-Fontecha).

### *Clínica debida a otros trastornos y anomalías asociados*

---

El deterioro neurológico progresivo de los pacientes afectados de MMC ha sido asociado junto a la malformación de Chiari y la hidrocefalia a otros trastornos como son la hidrosiringomielia y síndrome de la médula trabada (174) produciendo aumento del nivel de parálisis en extremidades inferiores, escoliosis progresiva y debilidad en extremidades superiores. El MMC puede asociarse a otras anomalías de la médula espinal, entre ellas duplicación de la médula, diastematomelia y alteraciones vertebrales graves, como defectos de segmentación y defecto de fusión de los cuerpos vertebrales, lo que origina escoliosis, cifosis y cifoescoliosis congénitas (40).

La hidrosiringomielia es un trastorno en el cual hay una dilatación del canal central de la médula espinal, y que al crecer destruye el centro de la médula espinal. Suele constituir el resultado de la hidrocefalia comunicante o de una alteración dinámica normal del LCR. El dolor es el síntoma predominante en la mayoría de pacientes con siringomielia. Las molestias más habituales incluyen: cervicalgia, cefaleas, dolor radicular y áreas de disestesia segmentaria, las cuales, en algunos pacientes, se corresponden con la presencia de trastornos tróficos.

El síndrome de la médula espinal anclada se produce cuando la médula espinal se encuentra fijada, ya sea a la columna ósea como a tejidos adyacentes como ocurre en las adherencias que presentan pacientes intervenidos quirúrgicamente para cerrar el defecto (156;174). Los signos clínicos resultan variables, pero los más constantes son: pérdida de función motora, desarrollo de espasticidad en las extremidades inferiores, desarrollo de escoliosis antes de los 6 años de edad en ausencia de malformaciones congénitas de los cuerpos vertebrales, dolor de espalda y aumento de la lordosis lumbar en los niños mayores, y cambios en la función urológica (49;144).

## IMPORTANCIA DEL MMC

---

La incidencia del MMC es de 1 de cada 2000 recién nacidos (72;173), pero esta cifra varía dependiendo de la zona geográfica en el nos centremos, ya que el control del embarazo, suplemento de folatos, etc., hace que esta lesión sea menos frecuente en países desarrollados, siendo en España de 8 de cada 10.000 nacidos (61). Si extrapolamos al número de niños nacidos en España en 2008, el número de niños afectados de MMC en España en dicho año fue de aproximadamente de 259.

El pronóstico vital de estos niños depende fundamentalmente de la existencia de MC y/o hidrocefalia, siendo ésta la causa más frecuente de fallecimiento en menores de 2 años a pesar de un correcto tratamiento (40;72;73;156;174). Según un estudio epidemiológico realizado por Wong et al., solo el 68% de los pacientes que sobreviven al año de vida llegan a la edad de 17 años, y de ellos solo la mitad tienen un coeficiente intelectual de 80 pudiendo llevar una vida independiente incluso con adaptaciones del entorno específicas (178), estos porcentajes coinciden con otros estudios similares (83;174).

En cuanto a la localización de la lesión, las lesiones sacras son las de mejor pronóstico ya que estos pacientes tienen capacidad para la deambulación, y por el contrario las lesiones a nivel de L2 o por encima son las de peor pronóstico, desarrollando parálisis de los MMII, parálisis esfinteriana y MC. En cuanto a las lesiones entre L3-L5 son las más difíciles de predecir, generalmente podrán deambular con ayuda de ortesis especiales o férulas (72).

Debido a la gran complejidad y a la característica evolutiva de los síntomas a lo largo de la vida, estos pacientes necesitarán de un seguimiento continuo por un equipo médico multidisciplinario especializado formado por cirujanos pediátricos, cirujanos ortopédicos, neurocirujanos, rehabilitadores, urólogos, pediatras, etc. (10). Estos pacientes precisarán múltiples intervenciones quirúrgicas como son la reparación del defecto espinal, la cirugía de la herniación cerebelosa, la colocación de válvulas de derivación ventrículo-peritoneal y sus respectivos recambios, la corrección de las deformidades espinales (escoliosis) y de las extremidades inferiores, además requerirán numerosos ingresos hospitalarios adicionales por complicaciones numerosas (como infecciones de orina o problemas respiratorios) y precisarán pruebas diagnósticas, programas específicos de rehabilitación, etc.



Por lo anteriormente expuesto, es fácil deducir que la repercusión familiar, social y económica de esta patología es enorme, siendo específicamente la repercusión en los sistemas de salud de los países desarrollados muy alta; en Estados Unidos se calculó que el gasto sanitario medio en la década de los 80 fue de 200 millones de dólares al año (60).

## **CÓMO SE PRODUCE EL DAÑO NEUROLÓGICO**

---

Si bien hemos descrito la patología en sí, los problemas al nacimiento y la repercusión de la enfermedad, la parte más interesante para entender el porqué de esta tesis se sitúa en el conocimiento que ha aparecido en los últimos años sobre cómo se produce el daño neurológico en la espina bífida y como consecuencia en qué momento podemos aplicar un tratamiento reparativo.

## **EL PROBLEMA MEDULAR**

---

Clásicamente se creía que esta malformación era debida a un desorden primario de la neurorregulación en las primeras fases del desarrollo embrionario del sistema nervioso central, conllevando una alteración en la neurulización y desarrollando una mielodisplasia (18). De hecho existen estudios utilizando marcadores inmunohistoquímicos que demuestran un desarrollo anómalo de la placoda neural humana, disminuyendo su expresión dorsal y “rostralizando” la placoda, así como un aumento de su expresión y desarrollo a nivel ventral (57).

Pero numerosos estudios en animales y fetos humanos sugerían que tenía que ser un mecanismo fisiopatológico más complejo el que se desarrollara en el mielomeningocele. Posteriormente surgía una teoría que decía que el desorden primario no es neural sino de las estructuras del mesodermo: espina posterior, meninges y tejidos blandos que no se cierran dorsalmente y dejan expuesta la médula espinal, dejando un tejido neural primariamente normal desprotegido frente a agresiones de tipo mecánico y químico durante la gestación, realizándose así el primer “esbozo” de la teoría fisiopatológica más aceptada actualmente (77;147).

Diversos estudios reforzaban la idea que en la segunda mitad del embarazo se desarrollaba algún proceso que era el responsable principal de las secuelas del MMC. Ecografías en fetos con MMC en etapas tempranas del desarrollo fetal constataban que había movimientos de los miembros inferiores distalmente al MMC, lo que indicaría una correcta transmisión nerviosa (95) y estudios histológicos del tejido neural de la zona del MMC en fases tempranas de gestación mostraban una correcta estructura

(130;146). También estudios experimentales en animales mostraron que un mielomeningocele creado quirúrgicamente reproducía la lesión neural del MMC humano, pero que si se reparaba en el período fetal, no aparecían las alteraciones neurológicas al nacimiento (69;114;117;121) o que si se creaba un mielomeningocele quirúrgico pero no se abría la duramadre y no quedaba expuesta la médula, tampoco había lesión neurológica (69). Otros estudios en un modelo congénito de ratón con MMC mostraron que a medida que avanza la gestación se desarrolla un progresivo daño histológico medular (139;157).

Fue Hutchins (78) quien sugirió la teoría fisiopatológica actualmente aceptada, la teoría de los **dos impactos** ("double hit"), el "**impacto 1**" es el debido a la mielodisplasia, mientras que el "**impacto 2**" es debido a la exposición prolongada de la médula al exterior. Numerosos estudios posteriores con animales y fetos humanos sirven de refuerzo para esta teoría (78;119;120;146;154).

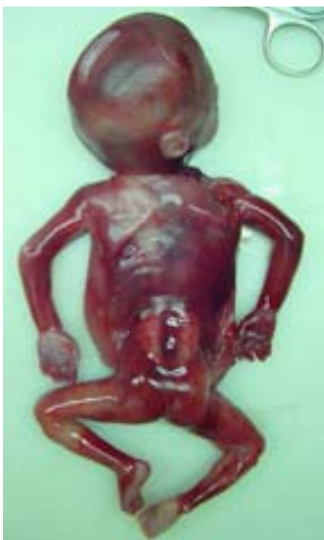

Figura 32.- Feto con MMC lumbar  
(Foto cedida Dr. Garcia-Fontecha).

Este segundo impacto parece estar producido en parte por la **toxicidad** del líquido amniótico. Estudios en humanos han demostrado que al inicio de la gestación el líquido amniótico tiene una composición parecida al plasma, pero a medida que progresa la gestación se convierte progresivamente hipotónico y aparecen cada vez en mayor concentración detritus, como orina del feto y enzimas intestinales (104;105). Otros estudios en animales identifican diversas proteínas que dañan la médula y que aumentan su concentración a medida que progresa la gestación (42;124;125;134;164), habiéndose incluso determinado que el daño tóxico aumenta exponencialmente a partir de la semana 34 de gestación (42;72;115). Otros estudios han mostrado que el recambio del líquido amniótico tóxico disminuye su toxicidad (127) o que añadir meconio aumenta el daño medular (35).

También existe un componente **traumático** que contribuye al segundo impacto, el cual se basa en la existencia de pequeñas y seriadadas contusiones de la zona dorsal del feto en el lugar del mielomeningocele con la placenta y el útero, tanto por lesión directa como por aumento de presión hidrodinámica en el espacio subaracnoideo, postulándose que el crecimiento del feto y la disminución de cantidad de líquido amniótico a medida que progresa la gestación hacen que haya un contacto entre la médula espinal y las membranas uterinas, produciendo contusiones que impiden la formación del tejido alrededor de la médula, a lo que hay que añadir los efectos traumáticos de las contracciones del parto y el proceso expulsivo a través del canal del parto (21;26;65;78;107;116;165).

En conclusión, la propia malformación en sí altera en parte la función medular, pero parece ser que el daño tisular y la pérdida de función más importante se producen a lo largo de la gestación por efecto tóxico y traumático sobre la médula expuesta.

## EL PROBLEMA CRANEAL

---

Clásicamente se pensaba que la herniación del cerebelo era debida a la malformación de la fosa posterior craneal, pero se han realizado estudios que han comprobado que la herniación y la hidrocefalia son debidas al defecto de cierre del canal medular y son adquiridas en el periodo fetal temprano y que progresan a partir de este momento (159).

Numerosos estudios tanto en humano como en animal han demostrado que esta situación es progresiva y que la cirugía fetal para e incluso revierte la malformación de Chiari.(83;85;117;121;123;128) Se ha postulado, además que la pérdida constante de líquido cefalorraquídeo por la zona del defecto puede ser el responsable de la denudación ependimal observada, la cual puede ser responsable de alteraciones como los defectos de migración cortical neuronal (132).

## ENFOCANDO EL TRATAMIENTO

---

Durante muchos siglos el tratamiento de la Espina Bífida ha sido desalentador. Los conocimientos de sobre su etiología y el papel del ácido fólico supusieron un avance importante en la prevención de la patología, de manera que el número de niños afectados de MMC ha disminuido drásticamente en las últimas 3 décadas.

Desde el punto de vista quirúrgico, a partir de la segunda década del s. XX son ya posibles medidas terapéuticas efectivas desde el momento del nacimiento y en el momento actual los recién nacidos con espina bífida son sometidos a un cierre del defecto y, en caso necesario, a la colocación de una válvula de derivación ventrículo-peritoneal (figura 33). En el momento del nacimiento, las lesiones neurológicas son irreversibles, por lo que el cierre precoz postnatal del mielomeningocele tiene como objetivo fundamental prevenir el riesgo de infección al que está sometido el tejido neural expuesto a nivel del defecto espinal, así como protegerlo de un traumatismo adicional. El adelantamiento del parto puede ser una opción para que el recién nacido presente menor lesión neurológica y la reparación postnatal consiga una situación menos grave (50;54).

La interrupción legal del embarazo, es probablemente una de las opciones más utilizadas en los países en que la legislación lo permite.

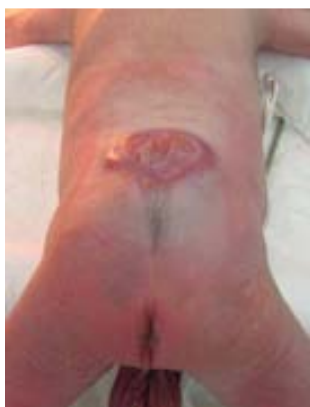

Figura 33.- MMC cerrado postnatalmente (Foto cedida por Dr. Garcia Fontecha).

Sin embargo, en el momento actual se abre paso una nueva alternativa de tratamiento, disponible hoy sólo en algunos centros especializados en todo el mundo, la cirugía fetal.

## **LA CIRUGÍA FETAL**

---

La cirugía fetal de la espina bífida ha sido propiciada por el conocimiento que tenemos actualmente del proceso de daño medular durante todo el período fetal, tal como se ha comentado. El objetivo fundamental y principio básico de la cirugía fetal es disminuir en lo posible el “segundo impacto” que sufre el tejido neural debido a la toxicidad del líquido amniótico, haciéndolo mediante la reparación y cierre del defecto del MMC durante el periodo gestacional. Numerosos trabajos confirman que la reparación fetal de

los defectos de cierre del tubo neural resultan en un menor grado de lesión neurológica al nacimiento (42;69;70;76;118;121) al disminuir la exposición del tejido neural al líquido amniótico mientras el feto está en el interior del útero.

También ha sido fundamental la mejora en el diagnóstico prenatal. El primer paso para el diagnóstico del MMC es la realización de un test materno en el que se miden los niveles de alfa-fetoproteína materna entre las semanas 15 y 18, si estos niveles son elevados, se realiza una amniocentesis para medir la alfa-fetoproteína en el líquido amniótico y la acetilcolinesterasa, que es específica de pérdida de líquido cefalorraquídeo; si las enzimas están elevadas, se investiga la presencia del defecto mediante una ecografía, la cual se puede complementar con una RNM (12;25;28;73;102;108;136) ya que en ocasiones la ecografía puede infradiagnosticar la lesión del MMC (2;13). La realización de tests de *screening* genético pueden diagnosticar la asociación de un síndrome asociado (88).

El tercer punto básico para la cirugía fetal del mielomeningocele ha sido la mejora técnica de la cirugía, de la anestesia y del control gestacional y del neonato.

### *Experiencia en animales (cirugía fetal MMC)*

---

Antes de comenzar a realizar un breve repaso de la experiencia en cirugía fetal animal del MMC, se ha de tener presente que los animales de experimentación han de reunir una serie de requisitos para este tipo de estudios (76).

El primer modelo animal fue creado por Michedja et al., utilizando para ello 8 fetos simios en los que se provocó una lesión quirúrgica de MMC, este estudio es el primero con animales que confirman que la reparación del MMC es beneficiosa para disminuir las secuelas al nacimiento de estos pacientes (121).

Hefez realizó un estudio similar con fetos de ratas, obteniendo resultados similares al estudio realizado por Michedja (69). Este mismo autor realizó posteriormente un estudio con fetos de cerdo en el que también obtuvo resultados similares (70).

Housley et al. proponen un modelo animal en conejo en el que reproducen un MMC, postulando su modelo para el estudio y tratamiento del MMC (76). Grande et al. también elaboran un modelo animal en conejo para el estudio del MMC corroborando la aplicabilidad del modelo propuesto por Housley (61).

Julia et al. utilizan este modelo animal, llegando a la conclusión de que el cierre del defecto es beneficioso para disminuir la clínica al nacimiento (85).

En 1993 Meuli et al. crean un modelo animal en oveja para el estudio del MMC quirúrgico (118), a diferencia de los estudios anteriores, este modelo de oveja tenía más similitudes al humano con MMC en cuanto a la exposición de la médula espinal al ambiente uterino, al examen clínico y a la histología. Este mismo autor realiza un estudio en el que utilizando el modelo creado por él repara este defecto utilizando un "flap" muscular de *latissimus dorsi* a los 100 días de gestación, llegando a la conclusión que la reparación intrafetal del defecto disminuye las secuelas al nacimiento (117).

Numerosos autores como Paek, Bouchard y Yingling utiliza el modelo animal creado por Meuli, llegando a conclusiones similares y dando como válido que la reparación intrauterino del MMC disminuye las secuelas al nacimiento (9;128;179).

Fontecha et al, estudiaron las posibilidades terapéuticas prenatales del tratamiento con corticoides y adelantamiento del parto en un modelo de MMC en feto de conejo creado quirúrgicamente. Concluyeron que el parto prematuro y el tratamiento prenatal con corticoides parecen ser dos tratamientos efectivos para obtener una menor lesión neurológica en los pacientes con MMC (54). Este mismo trabajo fue reproducido en fetos de ratón en los que producían un MMC congénito no quirúrgico utilizando un teratógeno al inicio de la gestación; comprobaron que los animales presentaban menor lesión neurológica medular y menor MC cuanto más a término nacían (50).

Yoshizawa et al. realizaron un estudio en fetos de oveja para determinar si la reparación fetal de un MMC afecta al desarrollo de la musculatura rectal y sus plexos nerviosos. Concluyeron que la reparación del MMC intrauterino permite el normal desarrollo de la musculatura rectal y plexos nerviosos (180). El mismo autor, realizó otro estudio en el que analizaba también el desarrollo de la musculatura y plexos nerviosos anales en fetos de oveja con MMC y reparación mediante 3 métodos diferentes. (181).

Otra línea de investigación importante en la cirugía fetal del MMC es intentar discernir cual es el método y la sustancia mejor para la reparación del MMC (objeto entre otros de este trabajo). Estudios como el de Sanchez e Oliveira (142) o Eggink et al. investigan sobre diferentes posibilidades de cobertura (43).

Como ya se ha comentado, uno de los grandes inconvenientes de la cirugía fetal abierta es la alta tasa de morbilidad (92). Para intentar disminuir en lo posible estas tasas de morbilidad se han desarrollado estudios que analizan la validez de las técnicas fetoscópicas en la reparación del MMC.

Copeland et al. desarrollaron un modelo animal en oveja para el tratamiento fetoscópico del MMC, cubriendo el defecto con injerto de piel materna fijado con fibrina autóloga en un medio de dióxido de carbono. Uno de las líneas de investigación actualmente es encontrar algún método para aislar la zona a reparar en el feto del ambiente uterino, ya que, hasta ahora todos los compuestos investigados para la reparación del MMC necesitan aplicarse sin estar en contacto con el líquido amniótico (33). Kohl et al. realizaron un estudio utilizando técnicas fetoscópicas y concluyeron que esta técnica es aplicable a la reparación del defecto del MMC (92). Fontecha et al. realizan un estudio con ovejas en el que reparaban un MMC quirúrgico a las tres semanas de ser producido mediante técnicas fetoscópicas y concluyendo que es una técnica poco agresiva y aplicable para el tratamiento prenatal del mielomeningocele (56).

Pero los modelos animales también tienen sus limitaciones, siendo la principal que el MMC creado no es congénito, para obviar en lo posible esta limitación han sido creadas cepas de animales genéticamente seleccionados, los cuales desarrollan un MMC de forma natural. Mehmet realizó un estudio con ratones "curly-tail" (146), en la misma línea, Stiefel et al. desarrollan un estudio con ratones "loop-tail", ambos trabajos demuestran que la lesión principal en el cordón medular se produce por el "segundo impacto"(157).

Actualmente se está realizando por parte de Fontecha et al. en el Hospital Vall d'Hebron de Barcelona un estudio con ratones con MMC congénito, para valorar el efecto del parto pretérmino tanto en la zona del defecto como a nivel de la malformación de Chiari. Sin embargo estos modelos congénitos no se han podido desarrollar en animales grandes como la oveja.

### *Experiencia en humanos (cirugía fetal MMC)*

---

Alentados por los resultados obtenidos en la cirugía experimental en fetos animales, se iniciaron programas de tratamiento quirúrgico en el feto humano, obteniendo resultados superponibles a los encontrados con los estudios sobre fetos animales (4;10;16;47;159). En 2003 se realizó una encuesta a los familiares de pacientes con MMC sobre la cirugía fetal, sorprendentemente solo se plantearían la cirugía fetal si se garantizara que solo un 5% de estos pacientes quedarían con secuelas propias del MMC. (123)

Previo a 1997, las indicaciones para la cirugía fetal de cobertura del MMC eran muy restrictivas (4;174). Actualmente, las indicaciones se han ampliado de manera importante debido a los avances en el diagnóstico y tratamiento del defecto del MMC.

Bruner et al. realizó en 1997 una cobertura fetoscópica en dos pacientes humanos mediante la misma técnica de cobertura cutánea, pero, ante estos malos resultados, los autores decidieron abandonar esta técnica (12;17). Bruner et al. compararon sus 4 primeras fetoscopias con sus 4 primeras reparaciones abiertas en la semana 28 y 5 días de gestación, llegando a la conclusión que la técnica de elección debe ser una cirugía fetal abierta ante el gran número de complicaciones de la cirugía fetoscópica. (16).

Kohl reporta 3 casos de fetos humanos reparados fetoscópicamente entre las semanas 23 y 25 de gestación, en este estudio se concluye que la reparación vía fetoscópica es un método válido para la reparación intraútero del MMC, reduciendo la morbilidad materna respecto a la cirugía abierta, requiere una curva de aprendizaje importante (93).

Adzick fue el primero en publicar una cirugía fetal abierta en feto humano, obteniendo resultados similares a los estudios con fetos animales, en el que la MC revirtió de manera clara y disminuyeron las secuelas (4). Sutton et al. estudiaron el grado de herniación cerebral en pacientes humanos, comparando RNM previas al nacimiento y posteriores al nacimiento en 10 pacientes con cierre fetal del MMC, concluyendo que con la cirugía fetal hay una mejoría en la MC (159;160).

Bruner et al compararon 29 fetos con MMC que fueron reparados intraútero con fetos reparados postnatalmente, encontraron una reducción del 91% al 59 % de la necesidad de derivación, y la edad de colocación de la derivación aumentó desde los 5 días hasta los 50, decreció la incidencia de herniación cerebral del 95% al 38%, y la de pie equinovaro de un 70 % a un 28% (11;12;15). Tulipan et al. realizan un estudio parecido concluyendo que si bien el grado de herniación disminuye con la cirugía, no sucede lo mismo con la hidrocefalia, postulando que la mejoría de la herniación no se correlaciona con la de la hidrocefalia (167). Walsh postuló que la mejoría en la MC y la hidrocefalia se debe a una mejora de la hidrodinámica del LCR (37;38;83;173;174).



Numerosos autores han estudiado los resultados de la cirugía de cobertura del MMC intrafetal a nivel esfinteriano y concretamente, a nivel urinario, llegando a la conclusión que la cobertura intraútero del defecto no tiene influencia en la funcionalidad esfinteriana (20;74;75;93;131;162).

Respecto a la mejoría de la lesión a nivel motor de las extremidades inferiores, tampoco parece que la cirugía fetal aporte gran beneficio sobre la cirugía estándar postnatal. Tubbs et al. realizaron un estudio concluyendo que no hay diferencias en la función motora de los MMII entre la cirugía fetal y la convencional postnatal (166).

Uno de los puntos fundamentales es datar el momento ideal para la cobertura del MMC, que en el humano ocurre en la semana 20 aproximadamente (70). Un estudio realizado por Bruner et al. determina que en el humano el mejor momento para la cirugía fetal es entre la semana 21 y 22 (12). Walsh recomienda la cirugía entre las semanas 20-25 de gestación (174).

Otro de los puntos en investigación es intentar disminuir al máximo la morbimortalidad fetal mediante la monitorización del mismo durante el acto quirúrgico. Keswani et al. realizaron un estudio en que se monitorizó y se controló al feto continuamente mediante ECO, pulsioximetría fetal, gasometrías arteriales seriadas y medición de la hemoglobina fetal, concluye este estudio que la monitorización del feto aumenta la supervivencia del mismo (90). Hamdan et al. realizan compara la prematuridad entre fetos operados intrafetalmente de MMC e intervenidos de otras patologías, concluyendo que no hay diferencias respecto a esta (66-68).

Respecto a la morbimortalidad manterna, numerosos autores han realizado estudios los mismos, encontrando complicaciones de partos prematuros, pero no encontrando complicaciones respecto a la fertilidad de las mismas ulteriores a la cirugía fetal (59;106).

Johnson et al. reportaron un control del desarrollo mental y psicosocial de 30 pacientes intervenidos intraútero de MMC a los dos años de vida. Los resultados fueron que un 67% tenían un desarrollo psicosocial normal, 20% medio y 13% tienen un desarrollo retrasado. (81).

## RESULTADOS DE LA CIRUGÍA FETAL

---

La cirugía fetal en humanos tiene apenas 1 década y media de experiencia, numerosos autores han dedicado tiempo y trabajo para intentar proporcionar una solución para estos pacientes y sus familias.

Estos estudios nos informan de que, en general, la incidencia de complicaciones en fetos operados intraútero de MMC disminuye, fundamentalmente en cuanto a la MC, no siendo así en las complicaciones a nivel esfinteriano y motor de extremidades inferiores. Las complicaciones a nivel materno también deben tenerse en cuenta, y entre ellas destacan: infección, abrupcio placentae, histerectomía.

Los parámetros consensuados por toda la comunidad científica para valorar los resultados de la cirugía fetal en el tratamiento del MMC son tres: el grado de herniación cerebral y necesidad de derivación ventricular, función sensitivomotora y función de la vejiga urinaria (72).

Para intentar responder a esta pregunta se ha llevado a cabo el estudio MOMS (Management of Myelomeningocele Study) que compara los pacientes sometidos a cirugía prenatal con pacientes que han sido sometidos a cirugía postnatal. Son tres los centros que participan en el estudio MOMS: University of California at San Francisco, en San Francisco, California; Children's Hospital of Philadelphia, en Filadelfia, Pensilvania y Vanderbilt University Medical Center en Nashville, Tennessee. El objetivo de este estudio es evaluar de forma precisa el beneficio de la cirugía fetal respecto a la cirugía postnatal. El MOMS es un estudio a 5 años que comenzó a principios de 2003 y se realizó con doscientas mujeres mayores de 18 años que estaban embarazadas con fetos afectados de espina bífida antes de la semana 25 de gestación. Éste es un estudio aleatorizado, a la mitad de las mujeres se les asignó someterse a cirugía prenatal y a la otra mitad cirugía postnatal. La cirugía prenatal se llevó a cabo entre la 19ª y la 25ª semana de embarazo. En ambos grupos se realizó el parto por cesárea aproximadamente a la 37ª semana de gestación (1). Los resultados de este estudio se han publicado en 2011 y son realmente alentadores, concluyen que la cirugía fetal disminuye la necesidad de derivación ventriculoperitoneal y mejoran también las secuelas a nivel motor en el recién nacido, si bien aumentan los niveles de morbimortalidad materno-fetal debido a la cirugía fetal. (5;153)

## PROCESO DE CICATRIZACIÓN FETAL

---

El proceso de cicatrización fetal es diferente al del adulto y por ello puede tener importantes implicaciones en los procedimientos reparativos en cirugía fetal. El estudio de la cicatrización fetal es fundamental en el ámbito de la cirugía fetal, pero también busca su aplicación en el adulto con el fin de conseguir una curación de las heridas sin cicatriz, para el tratamiento de algunas enfermedades del tejido conjuntivo como la esclerodermia, para evitar o disminuir las cicatrices hipertróficas, las cicatrices queloides, evitar la retracción en quemaduras, etc.

Embriológicamente la piel en el feto se desarrolla a partir de la capa ectodérmica desde la semana 7, queratinizándose a partir de la semana 21 (30). Varios estudios en animales de laboratorio demuestran que el proceso de cicatrización en el feto en el primer y segundo trimestre es completamente diferente al que se produce en el feto en el tercer trimestre y en el niño/adulto: mientras en que el feto joven (1-2 trimestre) las fibras de colágeno se desarrollan de manera fisiológica, en el feto maduro del 3 trimestre estas fibras se organizan de manera desorganizada y densa (7;48) (figura 34).

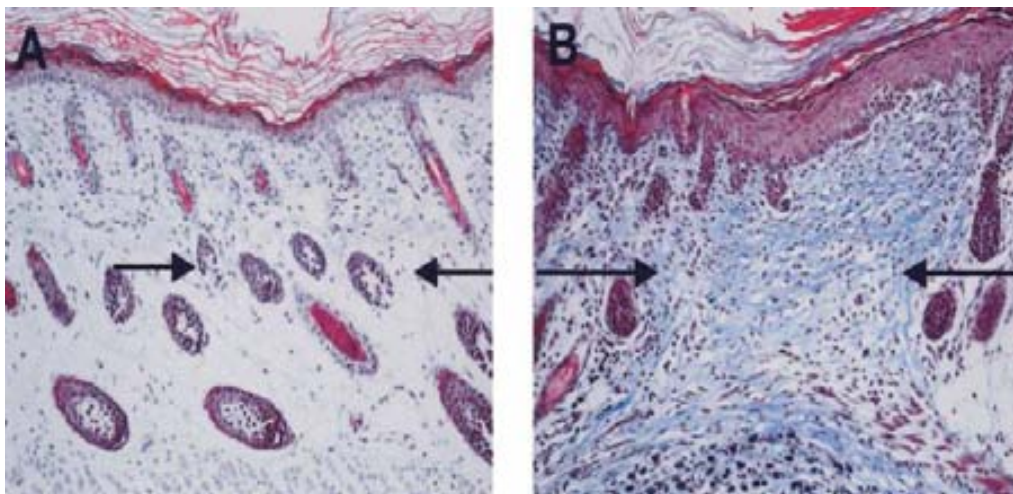


Figura 34 .- A.- Imagen histológica reparación "Ad Integrum" herida en feto ratón 15 semanas.

B.-Reparación con presencia cicatriz en feto ratón 18 semanas.

(www.medigraphic.com).

La presencia de una cicatriz implica la pérdida de la función fisiológica del tejido donde se asiente. Así por ejemplo, el músculo pierde su capacidad de contractilidad y la piel pierde capacidad elástica y sus anejos. De ahí deriva la importancia de buscar estrategias que disminuyan la presencia de cicatriz cuando realizamos un acto quirúrgico.

El proceso de cicatrización normal que se produce fisiológicamente en el niño/adulto y feto en tercer trimestre, es un mecanismo dirigido fundamentalmente por la activación de un proceso inflamatorio en el lugar donde se ha producido la herida, donde intervienen numerosos mediadores proinflamatorios, entre ellos la COX-2, PGE2, TGF-B, etc.. Este último parece el responsable final que estimulará la enzima "Lisil oxidasa", que provocará la activación de fibroblastos y el proceso de "cross-link" entre el colágeno y la elastina, responsable final de la producción de la cicatriz. También se ha observado que el feto en primer y segundo trimestre temprano tiene respecto al adulto menos factores proinflamatorios como son la IL-6 y

IL-8, y por contra, tiene mayor concentración de IL-10, que es un potente antiinflamatorio que actúa inhibiendo la IL-6 y 8; esta situación contribuye a que en el feto en estadios primarios no se produzca la respuesta inflamatoria tras una herida (103), las heridas pueden así repararse fisiológicamente y sin la formación de cicatriz (29;30;177). Se ha observado que la enzima "Lisil Oxidasa" está elevada en numerosas patologías del tejido conectivo, como esclerodermia y cicatrices hipertróficas, pero también en el feto, pudiendo plantearse que una inhibición de esta enzima podría favorecer un periodo más largo de curación sin cicatriz en el feto aumentando así el tiempo para poder realizar la cirugía fetal. No obstante, se ha comprobado que esta enzima es fundamental para el desarrollo de los distintos órganos del feto, luego su inhibición podría conllevar graves alteraciones en el desarrollo fetal (29).

En el feto en el primer y segundo trimestre se dan numerosas diferencias respecto al feto en tercer trimestre o el niño/adulto. En primer lugar, el feto (1-2 trimestre) es inmaduro inmunológicamente, no pudiendo desarrollar el proceso inflamatorio que da lugar a la cicatriz, aunque sí se presenta un aumento de la angiogénesis respecto al adulto. En segundo lugar hay estudios que concluyen que la síntesis de las diferentes proteínas implicadas en la curación de una herida tiene diferente expresión en el feto joven (1-2 trimestre) y en el feto tardío; por ejemplo, en el adulto el factor de crecimiento más importante en el desarrollo de la cicatriz es el TGB1 en su forma isomorfa (7), mientras que en el feto joven el más importante es el TGB3, el cual estimula menos la formación de colágeno. En tercer lugar, el tipo de colágeno más importante en el feto joven es el colágeno III (99), mientras que en el adulto es el tipo I. Y en cuarto lugar, la matriz extracelular en el feto es decisiva para la curación sin la formación de cicatriz, ya que es rica en colágeno tipo III, metaloproteasas, proteoglicanos y ácido hialurónico que estimulan la angiogénesis y prostaglandinas que favorecen este proceso. En el feto humano el paso del estadio de curación sin cicatriz a una curación con cicatriz se produce de forma progresiva alrededor de la semana 24 (30;48).

Shah et al. realizaron un estudio con fetos en ratas en el que estudiaron la cicatrización fetal. En un grupo inhibieron la expresión de TGB1 y 2, y en otro grupo estimularon la expresión de TGB3, comprobando que en los dos grupos se inhibía la formación de cicatriz. Concluyeron que la inhibición de TGB1 produce una curación con menos cicatriz (148).

Beanes et al. realizaron un estudio centrándose fundamentalmente en la actividad del "**DECORIN**", una pequeña leucina de la familia de los proteoglicanos, fundamental para la cicatrización del adulto. Esta leucina se glicosila con condroitinsulfato o dermatosulfato, lo cual regula la actividad de las metaloproteasas de la matriz extracelular y del TGB, observándose un aumento de Decorin en la matriz

celular entre 3-5 días tras producirse la herida. En este estudio, realizado con fetos de ratas, produjeron una herida y controlaron los niveles de Decorín en los días 17.5, 18.5 y 21.5, observándose que la concentración de decorín tras producirse la lesión aumenta notablemente en los sucesivos controles, coincidiendo con el paso de la curación "Ad Integrum" a la curación por cicatriz. Este grupo sugiere que la inhibición del Decorín puede disminuir la formación de cicatriz (7).

Bindi et al. realizaron un estudio de la expresión de las células endoteliales en el feto partiendo de la hipótesis de que la interacción entre las células endoteliales y los leucocitos es fundamental para una migración correcta, y por lo tanto para que se desencadene la cascada inflamatoria. Para ello utilizaron células endoteliales de fetos porcinos en los días 65 (mitad de gestación), 85 (gestación tardía) y a los 100 días (periodo gestación porcino de 115 días), y estimularon estas células endoteliales con sustancias proinflamatorias como la IL-1 beta, y analizaron cómo responden éstas al reclutamiento de neutrófilos y leucocitos. Observaron que la activación de las células endoteliales por sustancias proinflamatorias depende de la edad del feto, en estadios más tempranos (día 65) se requiere mucho más estímulo para desencadenar un reclutamiento de células que en estadios tardíos (día 100). Estos resultados refuerzan la idea de que en el feto en estadios primarios no hay cascada inflamatoria o bien ésta es mínima (6).

Wilgus et al. observaron en un estudio con fetos de oveja, que no solamente había un aumento de sustancias proinflamatorias en la zona de la herida producida en el feto, sino que también había un aumento de sustancias oxidantes como el peróxido de hidrógeno, que inducen la activación del TFN-B1, fundamental a la hora de la formación de la cicatriz, y postulan que el control de estas sustancias oxidantes puede contribuir a disminuir la formación de cicatriz (176).

## **PERSPECTIVAS ACTUALES**

---

Todavía hacen falta numerosos estudios para establecer el verdadero efecto de la cirugía fetal en el tratamiento de esta patología. Actualmente, y tras numerosos estudios por parte de la comunidad científica, parece claro que la cirugía fetal puede frenar la lesión neurológica que se produce durante la gestación, e incluso revertir las alteraciones craneales que puedan estar presentes en el momento de la cirugía, disminuyendo la aparición de la malformación de Chiari II, así como también el porcentaje de hidrocefalia y por lo tanto la necesidad de derivación ventrículo peritoneal (11;158).

Una de las cuestiones más importantes a investigar y estudiar es el desarrollo de procedimientos y técnicas quirúrgicas que disminuyan la morbimortalidad del feto y de la madre. La disminución de la

agresividad para la madre está en relación al desarrollo de técnicas fetoscópicas que permitan una reparación del defecto espinal fetal evitando la laparotomía y la histerotomía. En este sentido debemos destacar los trabajos de Kohl et al (92;94) y Fontecha et al (51). No obstante, en el momento actual todavía la cirugía fetoscópica del mielomeningocele muestra unos tiempos quirúrgicos elevados y una complejidad técnica notable que imposibilita la normalización del procedimiento quirúrgico.

La disminución de la agresividad para el feto está en relación a la simplificación del procedimiento de reparación. En el momento actual la reparación suele hacerse mediante una técnica de cierre en capas semejante a la cirugía de reparación del recién nacido: se libera la placoda de la piel, la duramadre se cierra envolviendo la médula y la musculatura y/o la piel se aproximan a la línea media y se suturan (14;159), para evitar tensión en la sutura, puede ser necesario disecar bastante la piel o bien hacer incisiones de descarga laterales (16;47) que todavía contribuyen a aumentar la agresividad al feto y el tiempo de cirugía.

Recientemente Fontecha et al (53) han comprobado en animal de experimentación que la reparación mediante simple aposición de un parche inerte y el sellado con un biosellante consigue el cierre del defecto y previene el deterioro neurológico, contribuyendo a disminuir drásticamente el tiempo y la agresividad de la cirugía. Esta técnica ha sido aplicada en dos casos de mielomeningocele humano con buen resultado (133). Esta técnica no necesita de la manipulación de los tejidos fetales, por lo que podría ser utilizada en períodos algo más precoces del embarazo en los que la piel todavía no está queratinizada (semanas 18-20), en un intento de solucionar el defecto de cierre lo más precozmente posible para evitar al máximo el daño neurológico. La mejora de esta técnica utilizando únicamente un biosellante podría ser una alternativa todavía más sencilla y que posibilitaría todavía más el desarrollo de la aplicación fetoscópica.

Además, parece interesante conocer los mecanismos íntimos de la cicatrización en las diferentes edades gestacionales para valorar las técnicas de reparación y el momento de aplicación más adecuado. Una reparación sin cicatriz puede evitar complicaciones como la médula anclada, mientras que determinadas técnicas como podría ser la terapia celular podrían necesitar factores que sólo están presentes si existe respuesta inflamatoria.

En el momento actual no se ha estudiado el proceso de cicatrización que se produce cuando reparamos intraútero la espina bífida, siendo ésta es una de las cuestiones de base de esta tesis.

## **HIPOTESIS**

---

### **BASES**

---

1.- La reparación prenatal del MMC ha demostrado mejorar el pronóstico y evolución de estos pacientes al disminuir el daño secundario sobre el tejido medular expuesto que producen, en primer lugar, el contacto en el líquido amniótico tóxico y en segundo, la fricción con las paredes uterinas del tejido neural expuesto, evitándose también la pérdida continua de líquido cefalorraquídeo por la zona del MMC.

2.- El proceso de cierre de una herida en un feto en el primer y segundo trimestre tiene unas particularidades especiales: se realiza fisiológicamente y sin desarrollo de una cicatriz, fundamentalmente a través de colágeno tipo III, mientras que en el tercer trimestre y adulto es mediante colágeno tipo I.

3. En cirugía humana se utilizan diferentes bioproductos con capacidad adherente que podrían tener un papel en el sellado del defecto del MMC.

### **OBJETIVOS CONCRETOS**

---

1.- Estudiar la adherencia y permanencia de un biosellante en la zona del defecto de cierre del tubo neural en un medio intrauterino con líquido amniótico.

2.- Estudiar la capacidad de crecimiento del tejido meníngeo, muscular y cutáneo a través del biosellante posibilitando el cierre fisiológico del defecto.

3.- Estudiar si existen diferencias entre el efecto de un biosellante aplicado inmediatamente tras producir el MMC quirúrgico (cobertura en un defecto inmediato) y aplicado a las 3 semanas después de producir el MMC (cobertura en un defecto diferido).

4.- Determinar la madurez del colágeno hallado en el tejido de cierre.

## **HIPOTESIS**

---

El uso de un biosellante puede ser de utilidad en la reparación fetal del mielomeningocele, permitiendo un cierre del defecto con características de cicatriz laxa, posibilitando un cierre “ad integrum” de la lesión.

## **APLICABILIDAD**

---

Optimizar la reparación fetal del MMC, con el objetivo de disminuir los defectos neurológicos del recién nacido, lo cual tendrá no solo una repercusión en la clínica que presentará el feto al nacimiento, sino que también repercutirá en una disminución de la carga familiar, social y económica que supone el tratamiento de esta patología.

Esta optimización del tratamiento se ha de realizar fundamentalmente desde la perspectiva de diseñar estrategias de reparación fetal más efectivas al conocer la fisiopatología de la cicatrización del defecto.



## **MATERIAL Y MÉTODOS**

---

En este estudio experimental, se propone el uso y estudio de un biosellante como método de cubrimiento del mielomeningocele en fase inmediata y diferida en el feto ovino.

En la realización de este estudio hay una implicación multidisciplinar, desde médicos de diferentes especialidades (traumatólogos, cirujanos pediátricos, patólogos) a un equipo veterinario dedicado exclusivamente al cuidado de los animales, sin olvidar su imprescindible intervención a la hora de realizar las cirugías de las ovejas prestándonos sus conocimientos anestésicos. La gran infraestructura que se necesita para abordar este tipo de estudios ha sido fundamental, disponiendo en todo momento de un estabulario con totales garantías donde poder realizar los estudios y con la disponibilidad de la universidad de Veterinaria de la Universidad de Bellaterra (Universidad Autónoma de Barcelona), lo cual refuerza la validez de este estudio.

Este estudio experimental en fetos ovinos se ha realizado siguiendo las regulaciones del Real Decreto 1201/2005 (10 de octubre) sobre protección de los animales utilizados para experimentación y otros fines científicos (BOE nº 252, de 21 de octubre, p. 34367), la cual traspone y desarrolla la Directiva 86/609/CEE y ha sido aprobado por el Comité Ético de Experimentación Animal de nuestro centro. De acuerdo a las normas en experimentación animal se han seguido las llamadas tres R de Russell y Burch:

**Reemplazamiento** por otros métodos que no impliquen el uso de animales,

**Reducción** del número si es necesario su uso y

**Refinamiento** de la técnica para evitar su sufrimiento.

### **EL MODELO ANIMAL**

---

El estudio experimental se ha diseñado empleando como animal de experimentación la oveja de raza rípollesa, siendo diferentes razones las que han motivado la elección de este animal, como son:

**1- Existencia de amplia bibliografía sobre este modelo animal.-** Disponemos en la literatura médica de una amplia bibliografía sobre la cirugía experimental en la oveja, que comienza con la descripción de un modelo experimental ovino bien contrastado y validado por parte de *Meuli et al.* (1993), y utilizado después por numerosos estudios (9;14;32;44;52;128;171).

**2- Periodo gestacional extrapolable al humano.-** El período gestacional de la oveja es de 21 semanas, lo cual constituye algo más de la mitad que el período de gestación del embarazo humano y nos permite poder extrapolar los datos a la gestación humana con mayor fiabilidad que en el caso de animales con gestaciones más cortas (118).

**3- Tamaño adecuado.-** El feto de oveja en la mitad de gestación nos posibilita la realización de técnicas quirúrgicas de reparación intrafetal, debido a que tiene un tamaño y consistencia adecuados.

**4- Animales dóciles para la experimentación.-** Las ovejas nos ofrecen una buena manejabilidad para la experimentación, debido fundamentalmente a que son animales gregarios, y por lo tanto dóciles al vivir de forma habitual con otros miembros de su especie; si bien son bastante desconfiados y asustadizos, se acostumbran rápidamente a las personas que habitualmente los cuidan.

## MACROAMBIENTE Y MANEJO

---

Se trata de animales que pueden ser alojados en recintos internos o en el exterior. No se recomienda el alojamiento individual, debiendo posibilitar el contacto entre varios individuos. Debe prestarse especial cuidado a las características del suelo de sus recintos, debiendo ser blando o de rejilla y cubierto por paja o serrín que debe cambiarse con cierta frecuencia para evitar la aparición de enfermedades podales.

La alimentación debe suministrarse mediante comederos donde se deposita heno junto con un complemento de pienso. Al lado de los mismos se colocan bebederos automáticos. Las ovejas que se van a utilizar en experimentación deben estar en contacto directo con humanos desde muy jóvenes. Se trata de animales muy tozudos que necesitan un período de adaptación, por lo menos, de una semana.

## **NÚMERO TOTAL, CREACIÓN DE GRUPOS**

---

Se establecerán dos grupos de animales. En el primer grupo aplicaremos el biosellante sobre el MMC quirúrgico inmediatamente después de la creación del defecto (modelo inmediato), en el segundo grupo aplicaremos el biosellante sobre el MMC quirúrgico a las tres semanas de creación del defecto (modelo diferido). En cada grupo los animales se sacrificarán de forma secuencial una cada 7 días para estudiar la progresión de la reparación.

Una de las grandes limitaciones de este estudio es la capacidad de crecimiento de los bordes del MMC quirúrgico, ya que realmente lo que realizamos es una herida en un feto sano con capacidad de regeneración. La reparación en el modelo diferido pretende que los bordes de la herida hayan perdido o al menos disminuido su potencial de cicatrización espontánea durante las tres semanas que transcurren entre la creación del defecto y su sellado; por otra parte, también pretendemos analizar si la lesión en el tejido neural que se ha producido en esas tres semanas que permanece sin sellar es subsanable tras la cobertura y si la cicatrización es similar o no a la del grupo inmediato.

En los casos de embarazos dobles, debido a que la tasa de aborto aumenta considerablemente al realizar la cirugía sobre los dos fetos, se procederá a la creación del MMC quirúrgico sólo en uno de los dos fetos.

No conocemos a priori cual será el proceso de cicatrización ni las diferencias que pueda haber entre los dos grupos, lo dificulta establecer un tamaño muestral adecuado. Si buscásemos diferencias de cierre del defecto superiores al 70% entre ambos grupos, con una potencia del 80% y un riesgo alfa del 5%, necesitaríamos 5 animales por grupo, y asumiendo una tasa de aborto del 50%, el total sería de 10 animales por grupo.

## **ELECCION DEL BIOSELLANTE**

---

Se ha escogido el "CoSeal" (figura 35 y 36) (Fabricado por *Baxter Healthcare Corporación*, 34175 Ardenwood Blvd., Fremont, CA 94555 USA) como biosellante por las siguientes razones :



Figura 35.- Coseal

- 1.- Se utiliza actualmente en cirugía humana.
- 2.- Se halla fácilmente disponible en el mercado.
- 3.- Su tiempo de degradación se describe superior a 3 semanas.

El “CoSeal” (CoSeal Surgical Sealant) es un hidrogel sintético utilizado fundamentalmente como producto de sellado quirúrgico. “CoSeal” está formado por dos glicoles de polietileno sintéticos (PGEs), una solución de cloruro de hidrogeno diluida y otra de fosfato de sodio-carbonato sódico.

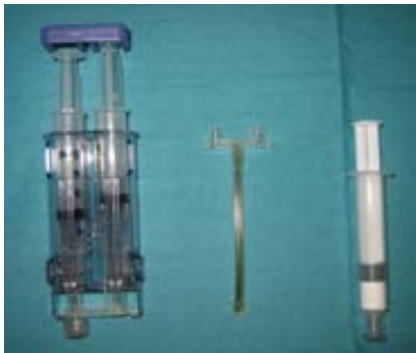

Figura 36.-Coseal

Este sellante viene preparado en tres jeringas independientes (figura 13), en una de ellas se encuentra el fosfato de sodio-carbonato cálcico, la cual se distingue por su color blanco y porque no viene ensamblada en la cánula de mezclado; en las otras se encuentran una solución con los glicoles de polietileno y el cloruro de hidrógeno, estando estas jeringas ensambladas conjuntamente en una cánula y conteniendo un líquido transparente. A continuación, afrontaremos la jeringa con el fosfato de sodio-carbonato cálcico con una las jeringas portadora de los glicoles, lo cual puede realizarse gracias a un sistema de roscado que la cánula posee, una vez están acopladas las dos jeringas, los dos productos han de mezclarse entre sí pasando el contenido de una jeringa a otra, haciéndolo al menos 20 veces y quedando todo como un líquido blanquecino (figura 37).



Figura 37,.. - Pasos de preparación del biosellante.

Posteriormente, al aplicar el sellante en la zona de la lesión y mezclarse este líquido blanquecino con el contenido de la jeringa lateral, se producirá una condensación de los dos líquidos quedando una consistencia mucosa y gelatinosa que gradualmente se va compactando. Al aplicar el producto hay que tener especial cuidado de hacerlo de manera rápida y continua, ya que es habitual la condensación del producto dentro de la cánula si tardamos demasiado tiempo en su aplicación. En todos los casos se aplicó la misma cantidad de sellante, 8 ml de producto, suficiente para sellar completamente todo el defecto.

## **CREACION DEL MMC EN FETO OVINO Y SELLADO.**

---

Se realizará este procedimiento en 20 fetos, estableciendo 2 grupos de 10 fetos. En un primer grupo se realizará una cobertura del defecto del MMC de manera inmediata en el mismo acto quirúrgico, y en el segundo grupo se realizará la cobertura del defecto de forma diferida tres semanas después de su creación.

## **A.- ECOGRAFÍA DE LA OVEJA GESTANTE.**

---

El primer paso a realizar es un estudio ecográfico para confirmar la existencia o no de la gestación, así como si nos encontramos ante la presencia de un embarazo único o doble. Además permite conocer el tamaño aproximado del o de los fetos, lo que permite comprobar si la datación del embarazo concuerda con la estimada, siendo la edad gestacional deseada de alrededor de 75 días.

De este modo se puede evitar la realización de un acto quirúrgico sobre la madre si ésta no está gestante. También nos permite planificar el acto quirúrgico en los embarazos dobles decidiendo sobre cuál de los dos se va a realizar el modelo experimental de MMC y decidir practicar la cirugía o retrasarla los días necesarios para que el feto tenga el tamaño correspondiente a los 75 días de gestación.

## **B.- ANESTESIA DE LA OVEJA GESTANTE.**

---

Por parte del servicio de veterinaria se procede a la anestesia del animal siguiendo una serie de pasos perfectamente protocolizados.

*B.1 Premedicación:* Administración i.m de Midazolam (0.5mg/Kg) + bupremorfina 0.02 mg/kg

*B.2 Preparación del animal:* Colocación de acceso venoso en vena cefálica, rasurado y lavado del abdomen.

*B.3 Colocación del animal:* decúbito supino y posterior fijación de las patas a la mesa para su inmovilización durante el proceso quirúrgico (figura 15).

*B.4 Monitorización materna.* Monitorización de ECG, presión arterial no invasiva, frecuencia cardíaca y temperatura corporal (39°C), mediante monitores "Horizon", capnógrafo y pulsi-oxímetro "Ohmeda".

*B.5 Inducción anestesia:* Mediante administración de Propofol 5 mg/kg e.v.

*B6 Mantenimiento de la anestesia.* Mediante anestesia gaseosa con Isoflurano 3 %.

*B.7 Ventilación materna.* Conseguido el nivel anestésico, realización de una intubación endotraqueal que se conecta a un respirador “Boyle ciclador” modificado a volumétrico. Control de la presión ventilatoria, volúmenes y FiO<sub>2</sub> del aire inspirado.

## C.- CIRUGÍA DE LA OVEJA GESTANTE.

---

La intervención quirúrgica comienza con la colocación de la oveja sobre la mesa quirúrgica en posición de decúbito supino y la fijación del animal a la misma para evitar una posible movilización durante la práctica quirúrgica (figura 38). Tras las correctas medidas higiénicas de desinfección del personal quirúrgico y la vestimenta con ropaje estéril, se procede a realizar la limpieza y desinfección del campo quirúrgico.

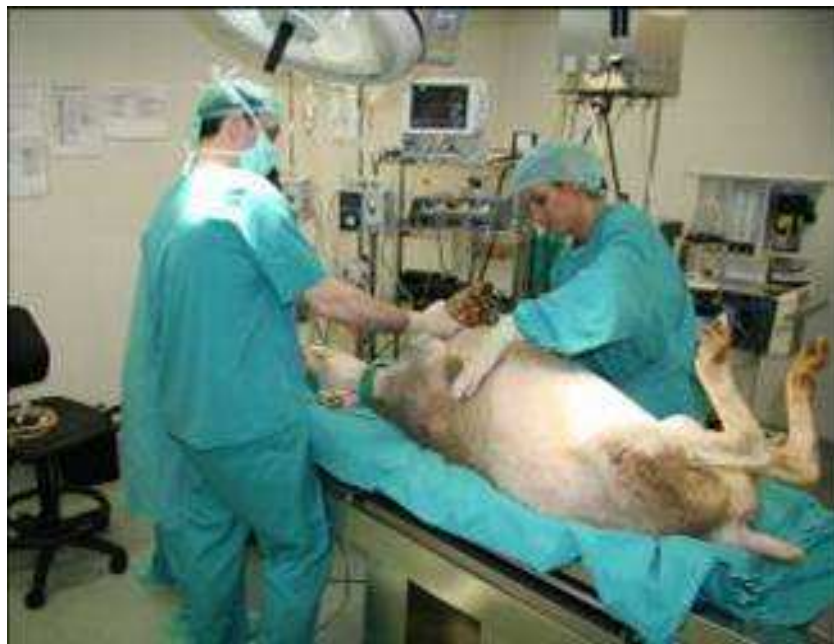

Figura 38.- Colocación oveja en la mesa de quirófano (Foto cedida por Dr. Sevilla).

La vía de abordaje abdominal se realiza mediante una laparotomía media infraumbilical (figura 39). Previamente es necesario localizar la vena mamaria, la cual esta hipertrofiada y que es necesario lateralizar para no dañarla en el proceso de abordaje de la cavidad abdominal ya que nos causaría un sangrado muy importante, con la consiguiente complicación añadida que supone para la cirugía. Seguidamente se aborda la cavidad abdominal y exponemos el cuerpo bicornio uterino de la oveja (figura

40). A continuación, se realiza una exploración manual externa del útero para localizar el feto o fetos en el interior, se identifican el dorso del feto objeto del proceso quirúrgico (figura 41) y los cotiledones uterinos con el fin de no dañarlos y provocar un sangrado masivo (figura 42).

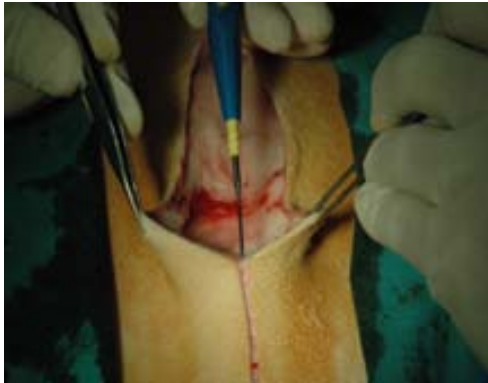

Figura 39.- - Laparotomía infraumbilical

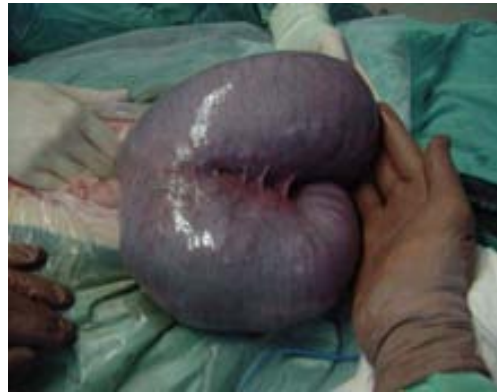

Figura 40.- Utero bicorne

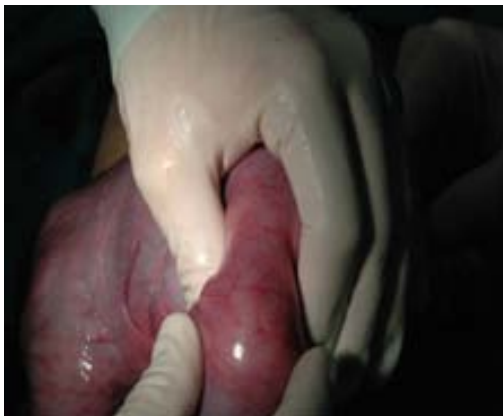

Figura 41.- Localización dorso feto

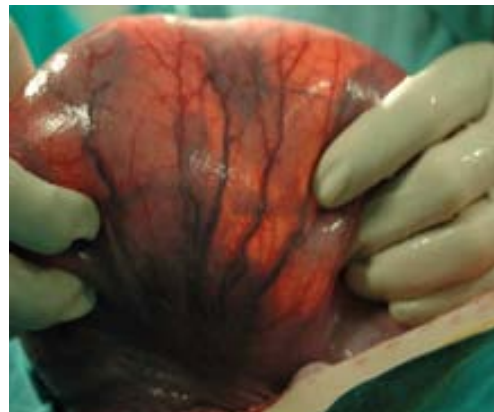

Figura 42.- Visualización cotiledones

Se procede ahora a la inmovilización por sujeción manual por parte del ayudante a través de la pared uterina, se colocan de 2 puntos de tracción hemostáticos de PDS 2/0 con especial cuidado de englobar todas las membranas uterinas para evitar un desprendimiento de membranas en el proceso quirúrgico, y se realiza entre ambos puntos de tracción una mini-histerotomía de 3-4 cm (figura 43). Una vez realizada la minihisterectomía, se fijan las membranas con un par de pinzas uterinas, para no perder líquido amniótico se extraen unos 120 cc del mismo (figura 44), que posteriormente se repondrá y al que se añadirá antibiótico; si a pesar de esta medida hay pérdida de líquido amniótico se puede reponer con suero Ringer Lactato a 37°C.



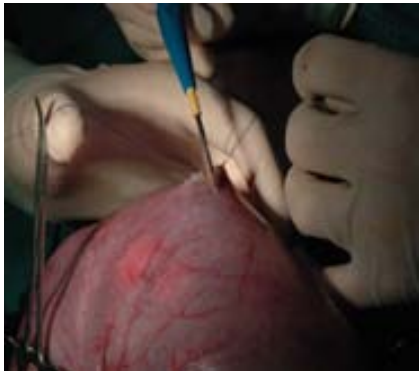

Figura 43.- Minihisterectomia

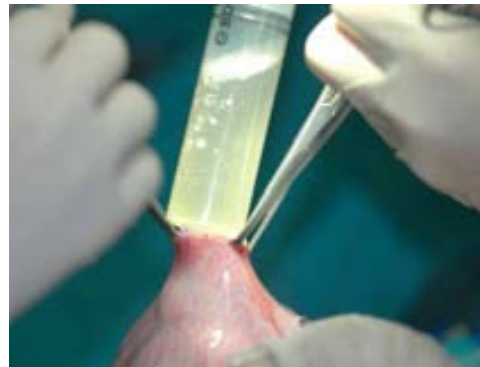


Figura 44.- Extracción líquido amniótico

*C.1.- Cirugía del feto ovino.-* Una vez expuesta la zona lumbar del feto (figura 46), se realiza un marcaje de la lesión en la piel (figura 47), procediéndose a continuación a la exéresis de piel, fascia y tejido muscular (figuras 48,49 y 50), una vez extraídas estas tres capas quedan expuestos los arcos posteriores de las vértebras lumbares y se procede a continuación a la realización de resección de los arcos posteriores de las tres últimas vértebras lumbares (figura 51) exponiendo así el cordón medular. Con una aguja intramuscular y con el bisel apuntando hacia arriba, se realiza una apertura amplia de la duramadre para permitir la salida del LCR (figura 52) y dejar expuesto el tejido neural medular (pretendemos así reproducir quirúrgicamente lesión del mielomeningocele congénito) (figura 45 y 53).

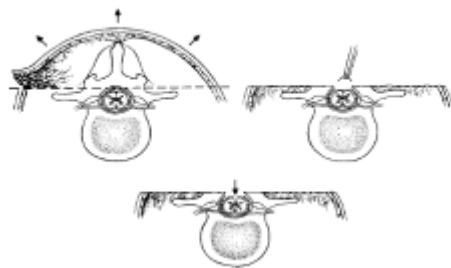


Figura 45.- Esquema creación MMC ([www.spinabifidamoms.com](http://www.spinabifidamoms.com).)

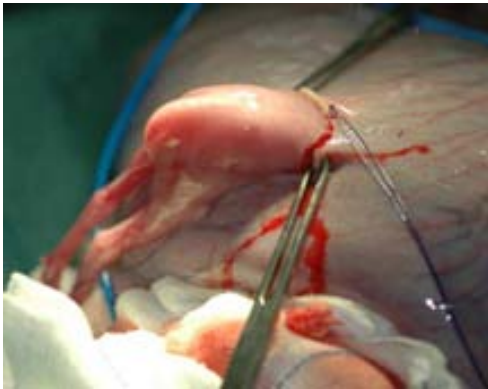

Figura 46.- Extracción feto

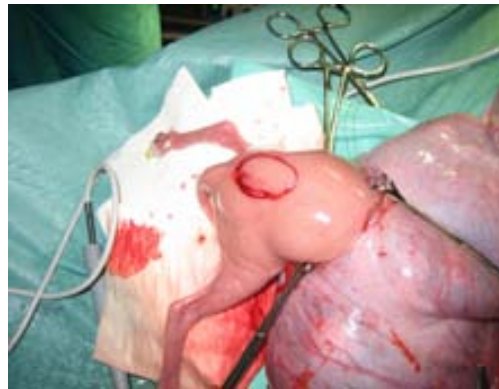

Figura 47.- Marcaje de la zona de lesión

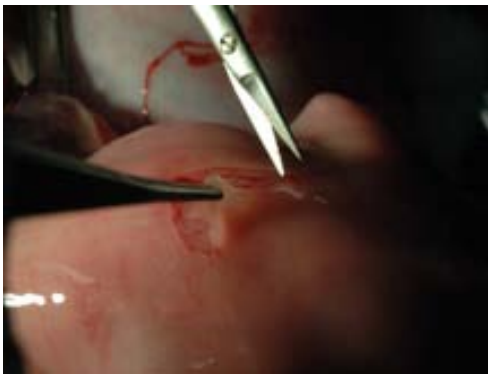


Figura 48.- Resección piel

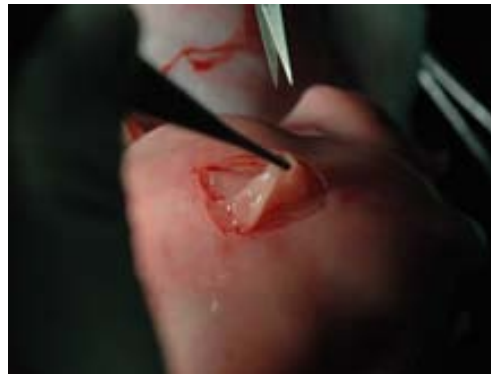

Figura 49.- Resección fascia

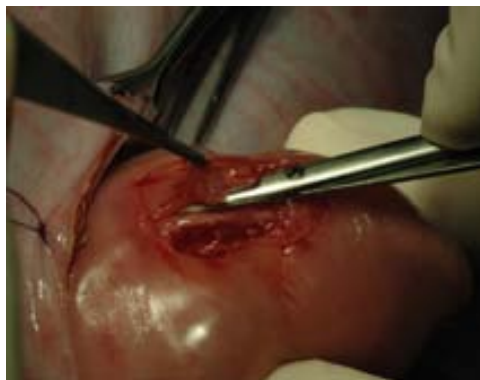


Figura 50.- Resección músculo

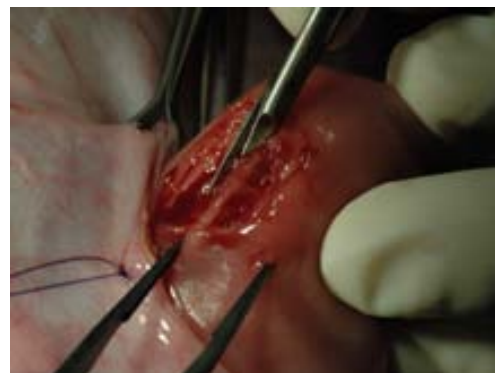

Figura 51.- Laminectomía

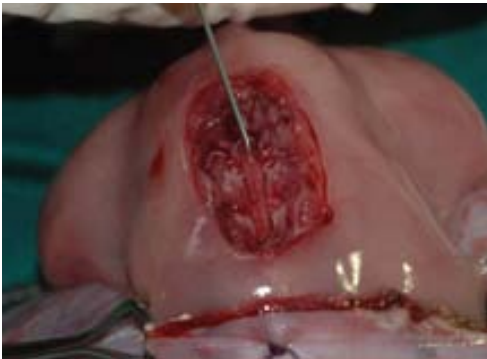

Figura 52.- Apertura tejido meningeo

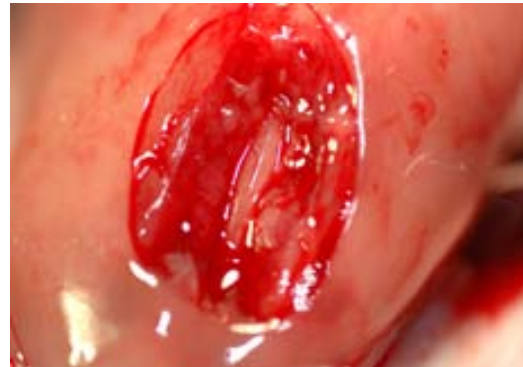

Figura 53.- Mielomeningocele quirúrgico

En el grupo de reparación inmediata se procede en el mismo acto quirúrgico al sellado del MMC utilizando el biosellante (figuras 54 y 55) que se aplica directamente en el defecto creado hasta cubrir todo el tejido expuesto y parte de la piel adyacente. Conseguimos así proteger los elementos neurales, evitando su lesión química o mecánica y evitando la pérdida de líquido cefalorraquídeo. En el grupo de reparación diferida no se realiza ningún otro gesto sobre el feto.

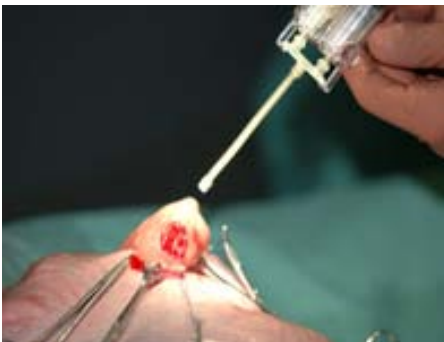

Figura 54.- Sellado del defecto

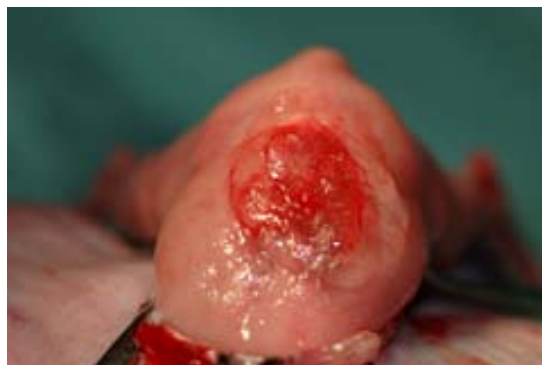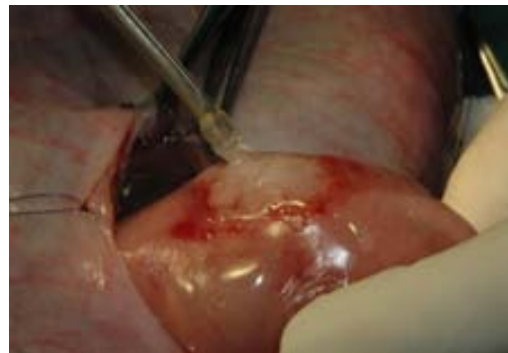


Figura 55.- Mielomeningocele quirúrgico sellado

El feto es reintroducido con especial cuidado en el interior del útero materno, reponiendo el líquido amniótico previamente extraído y administrando profilaxis antibiótica local. Finalmente, se sutura la pared uterina mediante sutura monofilamento reabsorbible de polydioxanone (*PDS 2/0*) y realizándose una invaginación de la sutura para evitar en la medida de lo posible las adherencias del útero con las vísceras abdominales. El útero materno se devuelve al interior de la cavidad pélvica, procediendo al cierre por planos de la incisión quirúrgica, comenzando por el cierre conjunto del peritoneo parietal y de la pared abdominal mediante el empleo de sutura reabsorbible de polyglactin trenzado (*Vicryl® 2*); para la sutura del tejido celular subcutáneo se utiliza sutura reabsorbible (*Vicryl® 2/0*) y, por último, la piel también se cierra con sutura reabsorbible (*Vicryl® 2*). Finalmente sobre la cicatriz quirúrgica se aplica un producto antiséptico (*Aluspray®*) (figuras 56,57 y 58).

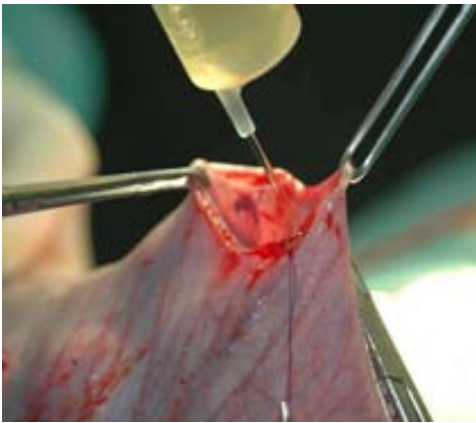


Figura 56.- Reintroducción líquido amniótico en útero

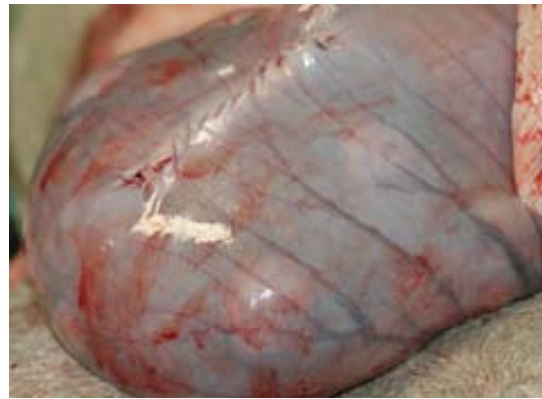

Figura 57.- Sutura uterina invaginada

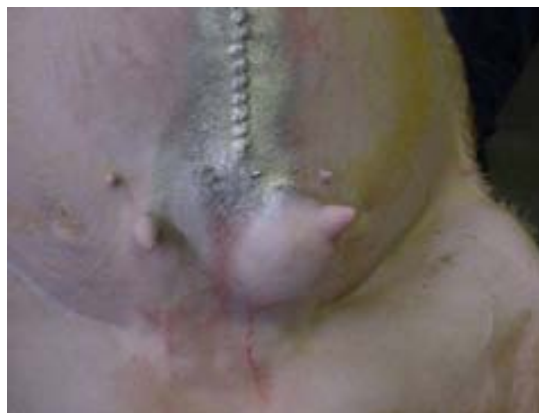

Figura 58.- Cierre laparotomía

*C.2.- Cirugía de sellado en el feto ovino del grupo diferido.-* Como he comentado anteriormente, se ha creado un grupo de ovejas en las que se realiza el sellado de la lesión en el feto tres semanas después de haberla creado, requiriendo evidentemente una nueva cirugía fetal.

Las características de la cirugía son esencialmente las mismas que en el proceso anterior, el animal y el campo quirúrgico se preparan de manera idéntica, se realiza una laparotomía media como vía de abordaje, en este punto hay que tener cuidado con las adherencias de las asas intestinales con la pared abdominal que previsiblemente se han producido como consecuencia de la primera cirugía, debiendo diseccionarlas cuidadosamente antes de abordar el útero. Realizaremos una exposición al exterior del útero, y aquí encontramos la única diferencia de esta cirugía con el proceso anterior, aquí no extraeremos la zona lumbar del feto, si no que, mediante una histerectomía mínima y previa localización del dorso del feto, procedemos a exponer la zona de la lesión del feto y a su sellado (figuras 59 y 60) de idéntica manera que en la reparación inmediata.

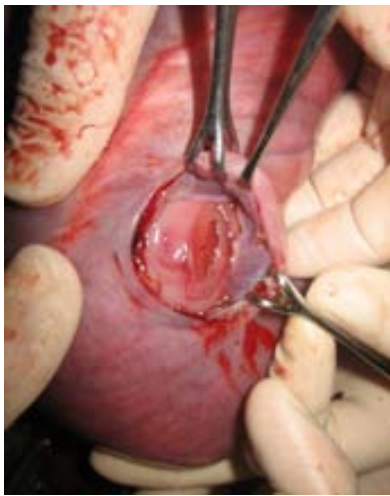

Figura 59.- Externalización lesión MMC

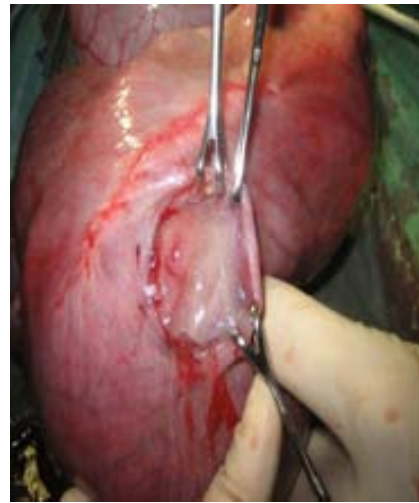


Figura 60.- Sellado del defecto

Posteriormente, realizamos el sellado del útero de nuevo con una sutura invaginada, sutura por planos del abdomen y de la piel.

## D.-PROFILAXIS ANTIBIÓTICA

---

Se realiza a tres niveles durante todo el proceso.

En primer lugar, previamente al inicio de la cirugía y con fines profilácticos, se practica cobertura antibiótica mediante la administración de por vía endovenosa de 1 g de Cefazolina por vía endovenosa. La segunda profilaxis antibiótica se realiza intraoperatoriamente, administrando 0,1 cc de Cefazolina en el interior de la cavidad uterina antes del cierre de la misma. Por último, los cuidados postoperatorios incluyen la cobertura profiláctica mediante la administración de Amoxicilina por vía intramuscular: *Duphimax LA* 1 ml/10 Kg cada 48 horas durante 10 días.

## E.-CUIDADOS POSTOPERATORIOS

---

Los cuidados postquirúrgicos incluyen la aplicación de medidas analgésicas mediante parches transdérmicos de 16,8 mg de Fentanilo (*Durogesic® Matrix, JANSSEN-CILAG, Madrid*), equivalentes a una liberación de 100 mcg/h de dicho principio activo, que se mantienen por un periodo de 96 horas. Para evitar el periodo ventana de aproximadamente 24 horas que tarda en actuar el Fentanilo por vía cutánea, se administra una única dosis de Bupremorfina (*Buprex®, RECKITT BENCKISER HEALTHCARE, Null, U.K.*) 0,01 mg/Kg intramuscular a las 8 horas de finalizado el acto quirúrgico.

## F.-CESÁREA

---

La preparación física del animal es idéntica a los procedimientos quirúrgicos descritos con anterioridad. En primer lugar, y una vez conseguido el acceso venoso periférico, se procede a la eutanasia de la oveja madre mediante la administración en bolo de 30cc de Pentobarbital sódico (*Dolethal® 10 mg, VETOQUINOL, Francia*). Posteriormente se realiza una laparotomía media anteriormente descrita, exteriorización del útero grávido (figura 61), localización de la incisión de la histerectomía anterior, histerotomía amplia, externalización del feto (figura 62) y ligadura-sección del cordón umbilical. La teoría nos dice que el feto, en este punto de la cesárea, debe estar ya fallecido, pero nos hemos encontrado casos en los que el feto permanece aún vivo, debiendo siempre comprobar el latido fetal manualmente, y en caso de encontrar latido proceder a la inyección intracardiaca de un bolus de pentotal para eutanasiar así también al feto y evitar sufrimientos de todo punto innecesarios.

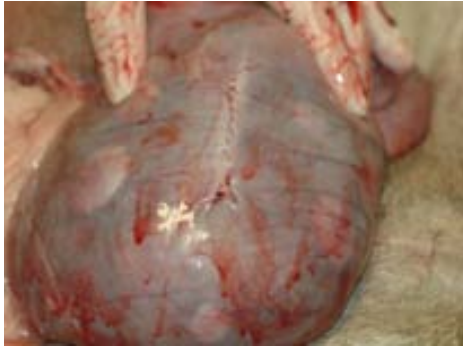

Figura 61.- Visualización histerectomía anterior

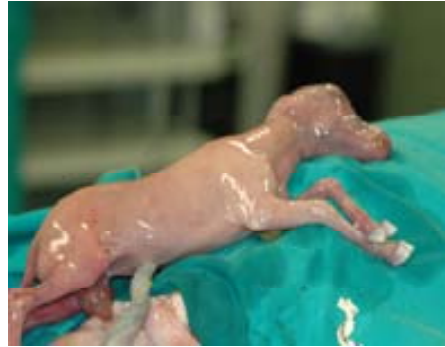

Figura 62.- Exposición del feto

## **OBTENCIÓN Y PROCESADO DE MUESTRAS**

---

Se procederá a la cesárea de los animales de estudio mediante el proceso descrito en el apartado de material y métodos, con un intervalo de 7 días desde el día 75 (días 82, 99, 106, 113, 120 y 127 de gestación) en el caso del grupo de cobertura inmediata, y con un intervalo de 7 días desde el día 96 (días 103, 110, 111, 124, 131 y 138 de gestación) en el caso del grupo cubierto de manera diferida.

Una vez realizada la cesárea y extraído el feto, se procede a la obtención de las muestras. La primera es la zona en la que se produjo el MMC quirúrgico, en la que realizamos una exéresis en bloque y en profundidad de toda la lesión creada en la cirugía de creación del MMC, para posteriormente poder realizar los cortes anatomopatológicos (figuras 63y 64).

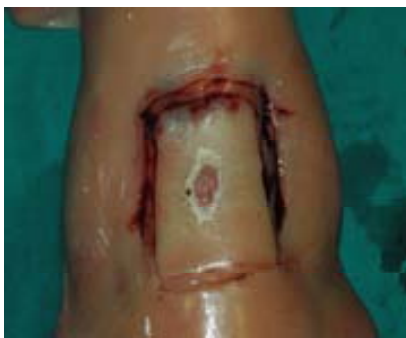

Figura 63.- Exéresis zona MMC quirúrgico

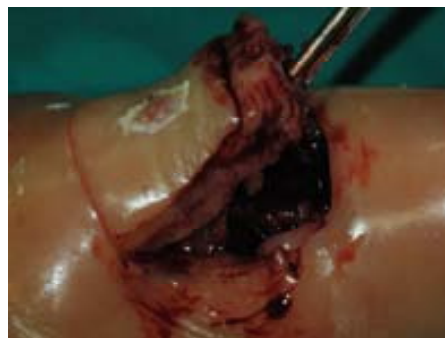

Figura 64.- Exéresis zona MMC quirúrgico

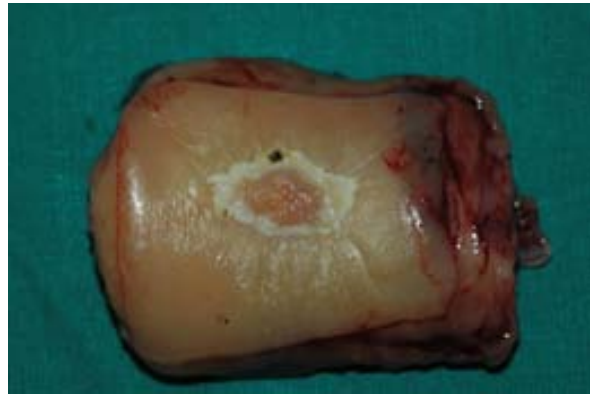

Figura 65.- Bloque para procesamiento y estudio anatomopatológico.

Una vez tenemos el bloque muestra (figura 65), se introduce en formol para su conservación hasta el siguiente paso del procesado, en el que se sustituye el formol por decalcificante rápido, que tiene como objetivo reblandecer el tejido óseo y poder así proceder a realizar cortes en el bloque de manera más fácil y sin dañar excesivamente los tejidos. Este decalcificante tiene una actividad de 1 hora y tras este periodo de tiempo debemos comprobar la consistencia del bloque y valorar si está apto para el corte, y de no ser así, volveremos a meter el bloque en decalcificante durante 1 hora más. Tras comprobar que el bloque es apto para el corte, se procede a la obtención de bloques más pequeños del bloque inicialmente obtenido de la zona del MMC: uno de la zona proximal, otro de la zona central y por último de la zona distal de la lesión (figura 66). Estos pequeños bloques se colocan en placas (figura 67) que se identifican con el número de la oveja y semana de gestación y se vuelven a reintroducir en formol. Una vez hecho esto, y ya en el laboratorio de Anatomía Patológica, son procesadas en parafina, y así poder realizar cortes con microtomo de 0.4 micras, siendo estos últimos cortes ya aptos para su examen histológico.

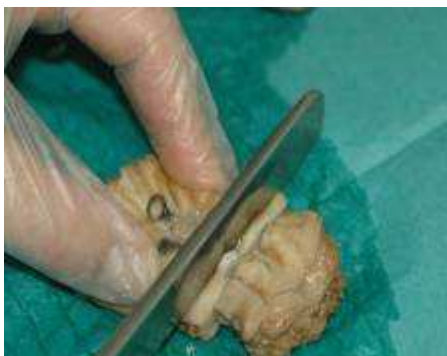

Figura 66.- Obtención zonas a estudio



Figura 67.- Bloque para procesar con parafina



En un primer momento, los cortes histológicos son teñidos con una tinción de **HEMATOXILINA EOSINA (Anexo A) (figura 68)**, pudiendo así valorar la presencia o no de cobertura de la lesión creada, el tipo de tejido, su organización y disposición, la presencia o no de restos del biosellante colocado (coseal), presencia o no de médula espinal y cobertura meníngeas.

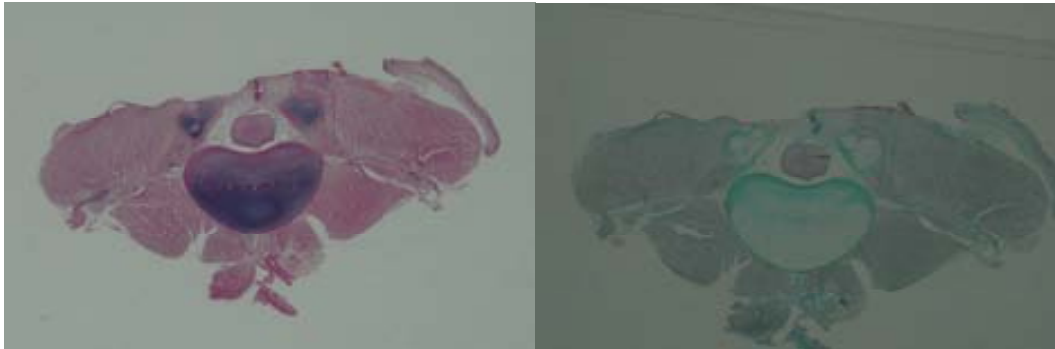


Figura 68.- Tinción Hematoxilinaeosina

Figura 69.- Tinción Tricrómico

Posteriormente, se realiza una selección de cortes, que se procesaran con **TRICROMICO DE GOMORI (Anexo B) (figura 69)**, que nos orientará hacia el grado de maduración y diferenciación celular, interesante especialmente para analizar la madurez o no del tejido resultante, pudiendo así valorar si este tejido es funcional o no. Con esta tinción teñiremos de rojo las fibras musculares, fibrina y citoplasmas, de verde las fibras colágenas, cartílagos, mucina y membranas basales y de marrón los núcleos celulares.

La segunda zona de interés para el estudio es la zona de la cabeza fetal, donde se estudiará el grado de MC. Para ello, previamente a cortar la cabeza del feto (figura 72), diseccionaremos la vena yugular (figura 70), a través de la cual administraremos mediante inyección intravenosa de formol, con el fin de que este se distribuya por el SNC lo más homogéneamente posible (figura 71). Una vez hecho esto procederemos a la obtención de la cabeza del feto mediante sección por del cuello en una zona cervical media-baja para asegurar incluir las primeras vértebras cervicales y la médula cervical alta.

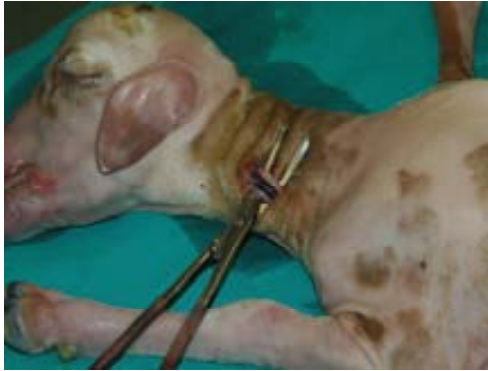

Figura 70.- Diseción vena yugular

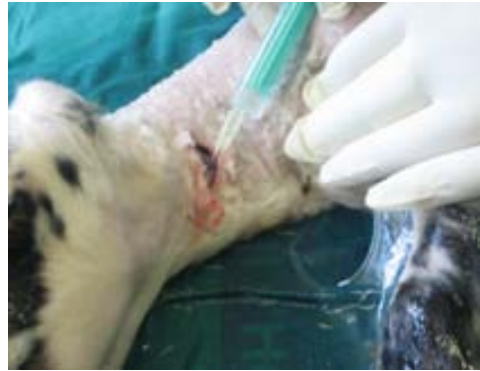

Figura 71.- Inyección de formol

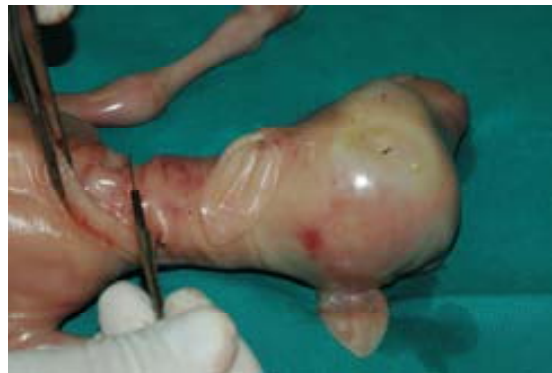

Figura 72.- Sección cabeza fetal a nivel base cuello.

Con la cabeza del feto realizaremos el mismo proceso de decalcificación que con el bloque de MMC, en primer lugar lo conservaremos en formol, para posteriormente introducirlo en decalcificante rápido. En este caso, al tratarse de decalcificar la cabeza, habitualmente se ha tenido que reintroducir la cabeza en un segundo baño de decalcificante. Una vez decalcificada la cabeza, procederemos al corte mediante un escalpelo especial de manera sagital de la cabeza, prestando especial atención al corte en la fosa posterior y canal medular proximal, ya que lo que nos interesa es poder observar la presencia o no de la malformación de Chiari II y cuantificar la cantidad de cerebelo herniado (figuras 73 y 74).

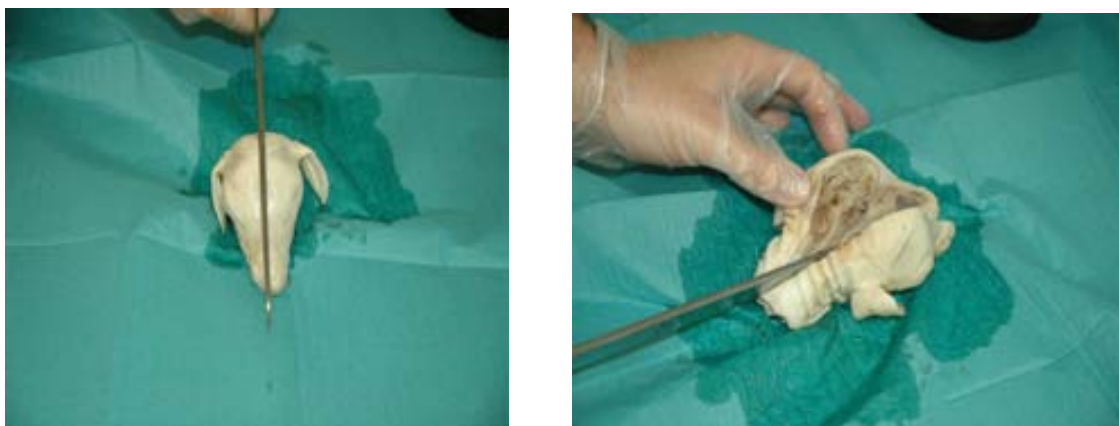


Figura 73 y Figura 74.- Sección sagital de la cabeza fetal tras el proceso de decalcificado.

## RECOGIDA DE DATOS DE ESTUDIO.

---

Una vez que obtenemos todas las muestras, procedemos al fotografiado macroscópico tanto de la zona del MMC como de la MC, posteriormente, la zona del MMC se procesará como ya se ha comentado y se realizarán fotografías a nivel microscópico de los cortes obtenidos. Para el estudio informático de estas fotografías se ha utilizado el **“K-Pacs Workstation V 1.5.0”**, este programa de visionado de imágenes permite realizar mediciones y valoraciones diversas sobre las mismas.

Se han recogido datos relativos a las cirugías fetales y al estudio descriptivo de las muestras, que se relacionan a continuación.

Variables quirúrgicas	Tipo de variable
Reparación inmediata/diferida	Categórica (Inmediata / Diferida)
Edad gestacional en la creación del defecto	Continua
Edad gestacional en la reparación tardía	Continua
Problemas en la cirugía	Categórica (Sí / No)
Animal válido	Categórica (Sí / No)
Gestación	Categórica (Simple / Doble)

*Reparación inmediata o diferida* describe los dos grupos de estudio. La *edad gestacional* en la creación del defecto y en la reparación tardía se sitúan alrededor de los días 75 y 96 respectivamente

pero existe una cierta variación entre los animales. Se han recogido como *problemas en la cirugía* aquellos que puedan provocar una lesión para el feto o para la madre que puedan provocar una interrupción del embarazo. La variable *animal válido* describe si el feto obtenido es válido para entrar en el estudio descriptivo y estadístico. Se ha recogido la variable *gestación* porque si es doble puede favorecer el aborto en la cirugía fetal.

Zona del defecto (MMC)	Tipo de variable
Presencia de biosellante	Categórica (Sí / No)
Porcentaje de solución de continuidad	Continua
Porcentaje de cierre tisular del defecto	Continua
Presencia de quiste	Categórica (Sí / No)
Estructura medular	Categórica (Conservada / Dañada)
Bordes de cierre activos	Categórica (Sí / No)
Presencia de capa meníngea de cierre	Categórica (Sí / No)
Presencia de capa conectiva de cierre	Categórica (Sí / No)
Presencia de capa muscular de cierre	Categórica (Sí / No)
Presencia de capa subcutánea de cierre	Categórica (Sí / No)
Presencia de capa cutánea de cierre	Categórica (Sí / No)
Presencia de anejos cutáneos	Categórica (Sí / No)
Grosor del tejido de cierre	Continua ( $\mu\text{m}$ )
Maduración del tejido conjuntivo	Categórica (Maduro / Inmaduro)

Macroscópicamente se ha estudiado la *presencia de biosellante* para valorar el tiempo que tarda en degradarse el producto. Se ha diferenciado *porcentaje de solución de continuidad* de *porcentaje de cierre tisular* del defecto porque en las primeras semanas el defecto está totalmente cubierto por el sellante y no existe solución de continuidad (no están expuestos los tejidos neurales). El *porcentaje de cierre tisular* se refiere a aquél cierre producido por el crecimiento de los tejidos fetales. La *presencia de quiste* es un hallazgo común en la evolución natural de esta malformación y por ello se ha incorporado como variable. La *presencia de bordes activos* se refiere a aquéllos con un proceso de crecimiento activo.

Histológicamente se ha valorado si la *estructura medular* está conservada o si hay daño tisular. También se ha valorado la aparición de las diferentes *capas tisulares* que cierran en defecto. En el caso de la piel se ha valorado la presencia de *anejos cutáneos*. El *grosor del tejido de cierre* corresponde a la

medición bajo microscopio óptico calibrado del grosor de tejido que cubre dorsalmente la médula. La *maduración del tejido* es un parámetro histológico valorado con la tinción de tricrómico de Gomori para valorar la presencia de tejido conjuntivo laxo, propio del animal más inmaduro.

Zona cráneo-cervical (Chiari II)	Tipo de variable
Forma de la fosa posterior craneal	Categórica (Normal / Embudo)
Forma del cerebelo	Categórica (Normal / Afilado)
Porcentaje de herniación del cerebelo	Continua

La *forma de la fosa posterior* se ha categorizado en normal o deformada en embudo, y la *forma del cerebelo* en normal y con forma afilada. La *herniación cerebelar* se ha medido cuantitativamente tal como se explica a continuación.

Si bien en el ser humano el grado de herniación cerebelar se realiza midiendo los milímetros de cerebelo que sobrepasan caudalmente el borde posterior del agujero magno, en el feto ovino no aplicamos este método, debido a que los fetos tienen una variabilidad de tamaño dentro de la misma semana de gestación. Debido a esta limitación nos basamos en el porcentaje de herniación cerebelar, entendido como qué porcentaje del espacio entre el agujero magno y el arco posterior de la primera vértebra cervical está ocupado por el cerebelo. En condiciones normales el cerebelo no sobrepasa el agujero magno y el porcentaje es cero. A medida que progresa la herniación, el porcentaje ocupado es mayor, y si el cerebelo llega a nivel del arco posterior de la primera vértebra el porcentaje es del 100%.

En esta primera fotografía se puede observar una cabeza de un feto normal sin herniación cerebelar (malformación Chiari II), la marca negra superior indica el borde inferior del orificio magno y la marca negra inferior se encuentra cranealmente en el arco posterior de C1, la línea roja marca el límite inferior del cerebelo, pudiendo observarse como éste se encuentra por encima del orificio magno y situado en una fosa posterior congruente y bien formada (figura 75). El porcentaje de herniación es del 0%.

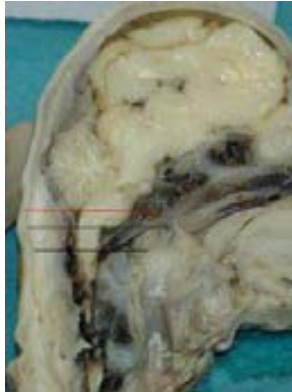

Figura 75.- Las líneas negras marcan los límites entre orificio magno y C1, la línea roja marca el límite inferior del cerebelo.

En la siguiente fotografía, que corresponde a un feto en el que se ha desarrollado una malformación de Chiari II, se puede observar como la herniación del cerebelo ha sobrepasado el límite del arco posterior de C1. Las líneas negras corresponden, al igual que en la anterior fotografía, al límite inferior del borde inferior de agujero magno y arco posterior de C1, y la línea roja corresponde al límite inferior del cerebelo (figura 76). El porcentaje de herniación es del 105%.

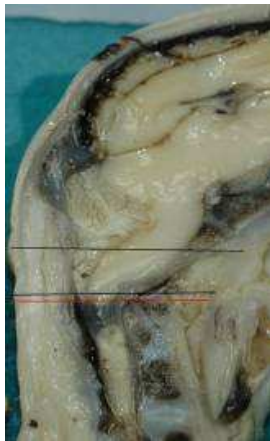

Figura 76.- Se observa como el cerebelo desciende por debajo de C1.

<b>Variables resultado</b>	<b>Tipo de variable</b>
Cierre satisfactorio del defecto lumbar	Catagórica (Sí / No)
Prevención satisfactoria contra Chiari	Catagórica (Sí / No)

Se han incluido dos variables resultado para estudiar si la reparación del defecto utilizando exclusivamente un biosellante quirúrgico es *satisfactoria en cuanto al cierre del defecto lumbar* y a la *prevención en el desarrollo de la malformación de Chiari II*.

## **ANÁLISIS DE DATOS.**

---

Estudio descriptivo para cada grupo con medias e intervalos de confianza para las variables continuas y proporciones para las variables categóricas. Estudio comparativo entre los dos grupos mediante pruebas no paramétricas para muestras independientes (U de Mann Whitney) y estudio intragrupo mediante pruebas no paramétricas para muestras relacionadas (test de Wilcoxon). Comparación de parámetros categóricos en el tiempo mediante estudio de supervivencia da Kaplan Meier.

## **TINCIÓN HEMATOXILINA-EOSINA**

---

### **Tinción hematoxilinaeosina –Proceso**

1º-Desparafinado.

Estufa durante 30 min. a 60°.

Sumergimos en xilol durante 10 o 15 min.

2º- Hidratación.

Alcohol absoluto-5min.

Alcohol 96°-5min.

Alcohol 70°-5min.

3º- Lavar en H<sub>2</sub>O destilada.

4º- Hematoxilina-5min.

5º- Lavar en H<sub>2</sub>O-2min.

6º-Eosina alcoholica-1min.

7º-Deshidratar.

Alcohol de 70°

Alcohol de 96°.

Alcohol absoluto.

Xilol.

8º- Montaje.

### **Resultado**

La hematoxilina es un colorante catiónico mientras que la eosina es un colorante aniónico perteneciente a los xantenos. Se teñirán los núcleos de azul, citoplasmas en rosa, músculo en tonos rojizos a rosados fucsia, glóbulos rojos en naranja o rojo y la fibrina en rosa intenso.



## **TINCIÓN TRICRÓMICO GOMORI**

---

### **Solución tricrómico de gomori**

Cromotrope 2 R.....	3 gr.
Verde claro.....	1.5 gr.
Ácido Acético glacial.....	5 ml.
Ácido fosfotúngstico.....	4 gr.
Agua destilada.....	50 ml.

### **Proceso**

- 1.- Desparafinar e hidratar.
- 2.- Tratar con solución de Bouin durante 1 hora a 56 °C o toda la noche a T<sup>a</sup> ambiente.
- 3.- Lavar con agua hasta que desaparezca el color rojo.
- 4.- Lavar con agua destilada.
- 5.- Tratar con Hematoxilina de Weigert durante 13 minutos.
- 6.- Lavar con agua durante 5 minutos.
- 7.- Lavar con agua destilada.
- 8.- Tratar con solución de tricrómico de Gomori durante 30 minutos.
- 9.- Decolorar con Ácido Acético al 0.5% durante 15 segundos.
- 10.- Lavar con agua destilada.
- 11.- Tratar con solución Verde Claro durante 10 segundos.
- 12.- Lavar con agua destilada.
- 13.- Deshidratar.

### **Resultados**

Fibras musculares, fibrina y citoplastamas celulares se tiñen de rojo.  
Colágeno, cartílagos, mucina y membranas basales se tiñen de verde.  
Los núcleos celulares se tiñen de marrón.

## TABLAS ESTADÍSTICAS DEL ESTUDIO

### EDAD GESTACIONAL EN LA CREACIÓN DEL DEFECTO

#### Estadísticos descriptivos<sup>a</sup>

	N	Mínimo	Máximo	Media	Desv. típ.
Edad creación defecto	9	71	100	75,89	9,480
Edad reparación defecto	9	0	0	,00	,000
N válido (según lista)	9				

a. Grupo = Inmediata

#### Estadísticos descriptivos<sup>a</sup>

	N	Mínimo	Máximo	Media	Desv. típ.
Edad creación defecto	4	75	76	75,50	,577
Edad reparación defecto	4	20	27	21,75	3,500
N válido (según lista)	4				

a. Grupo = Diferida

#### Estadísticos de contraste<sup>b</sup>

	Edad creación defecto
U de Mann-Whitney	8,000
W de Wilcoxon	53,000
Z	-1,578
Sig. asintót. (bilateral)	,115
Sig. exacta [2*(Sig. unilateral)]	,148 <sup>a</sup>

a. No corregidos para los empates.

b. Variable de agrupación: Grupo

## GESTACIÓN SIMPLE O DOBLE POR GRUPOS

**Gestación<sup>a</sup>**

		Frecuencia	Porcentaje	Porcentaje válido	Porcentaje acumulado
Válidos	Simple	6	33,3	66,7	66,7
	Doble	3	16,7	33,3	100,0
	Total	9	50,0	100,0	
Perdidos	Sistema	9	50,0		
Total		18	100,0		

a. Grupo = Inmediata

**Gestación<sup>a</sup>**

		Frecuencia	Porcentaje	Porcentaje válido	Porcentaje acumulado
Válidos	Simple	2	25,0	50,0	50,0
	Doble	2	25,0	50,0	100,0
	Total	4	50,0	100,0	
Perdidos	Sistema	4	50,0		
Total		8	100,0		

a. Grupo = Diferida

**Estadísticos de contraste<sup>b</sup>**

	Gestación
U de Mann-Whitney	15,000
W de Wilcoxon	60,000
Z	-,548
Sig. asintót. (bilateral)	,584
Sig. exacta [2*(Sig. unilateral)]	,710 <sup>a</sup>

a. No corregidos para los empates.

b. Variable de agrupación: Grupo

## TABLAS ESTADÍSTICAS DEL MMC

### PRESENCIA DE BIOSELLANTE

**Tabla de supervivencia**

Grupo	Tiempo	Estado	Proporción acumulada que sobrevive hasta el momento		Nº de eventos acumulados	Nº de casos que permanecen
			Estimación	Error típico		
Inmediata	1	Sí	,889	,105	1	8
	2	Sí	,778	,139	2	7
	3	Sí	,667	,157	3	6
	4	No	.	.	3	5
	5	No	.	.	3	4
	6	No	.	.	3	3
	7	No	.	.	3	2
	8	No	.	.	3	1
	9	No	.	.	3	0
Diferida	1	Sí	,750	,217	1	3
	2	No	.	.	1	2
	3	No	.	.	1	1
	4	No	.	.	1	0

**Comparaciones globales**

	Chi-cuadrado	gl	Sig.
Log Rank (Mantel-Cox)	,091	1	,763

Prueba de igualdad de distribuciones de supervivencia para diferentes niveles de Grupo.

## SOLUCIÓN DE CONTINUIDAD

### Todos los animales

Rangos				
	Grupo	N	Rango promedio	Suma de rangos
Solución continuidad (%)	Inmediata	9	5,89	53,00
	Diferida	4	9,50	38,00
	Total	13		

Estadísticos de contraste <sup>b</sup>	
	Solución continuidad (%)
U de Mann-Whitney	8,000
W de Wilcoxon	53,000
Z	-1,565
Sig. asintót. (bilateral)	,118
Sig. exacta [2*(Sig. unilateral)]	,148 <sup>a</sup>

a. No corregidos para los empates.

b. Variable de agrupación: Grupo

### Animales hasta la semana 4 de evolución

Rangos <sup>a</sup>				
	Grupo	N	Rango promedio	Suma de rangos
Solución continuidad (%)	Inmediata	4	2,50	10,00
	Diferida	2	5,50	11,00
	Total	6		

a. Semanas mayor que 4 = Hasta semana 4

Estadísticos de contraste <sup>b,c</sup>	
	Solución continuidad (%)
U de Mann-Whitney	,000
W de Wilcoxon	10,000
Z	-2,191

Sig. asintót. (bilateral)		,028
Sig. exacta [2*(Sig. unilateral)]		,133 <sup>a</sup>

- a. No corregidos para los empates.
- b. Semanas mayor que 4 = Hasta semana 4
- c. Variable de agrupación: Grupo

**Animales por encima de la semana 4 de evolución**

**Rangos<sup>a</sup>**

	Grupo	N	Rango promedio	Suma de rangos
Solución continuidad (%)	Inmediata	5	3,40	17,00
	Diferida	2	5,50	11,00
	Total	7		

- a. Semanas mayor que 4 = Más de semana 4

**Estadísticos de contraste<sup>b,c</sup>**

	Solución continuidad (%)
U de Mann-Whitney	2,000
W de Wilcoxon	17,000
Z	-1,162
Sig. asintót. (bilateral)	,245
Sig. exacta [2*(Sig. unilateral)]	,381 <sup>a</sup>

- a. No corregidos para los empates.
- b. Semanas mayor que 4 = Más de semana 4
- c. Variable de agrupación: Grupo

## CIERRE DEL DEFECTO

### Estadísticos de contraste<sup>b</sup>

	Cierre MMC (%)
U de Mann-Whitney	17,000
W de Wilcoxon	62,000
Z	-,155
Sig. asintót. (bilateral)	,877
Sig. exacta [2*(Sig. unilateral)]	,940 <sup>a</sup>

a. No corregidos para los empates.

b. Variable de agrupación: Grupo

### Estadísticos de contraste<sup>b,c</sup>

	Cierre MMC (%)
U de Mann-Whitney	1,000
W de Wilcoxon	11,000
Z	-1,409
Sig. asintót. (bilateral)	,159
Sig. exacta [2*(Sig. unilateral)]	,267 <sup>a</sup>

a. No corregidos para los empates.

b. Semanas mayor que 4 = Hasta semana 4

c. Variable de agrupación: Grupo

### Estadísticos de contraste<sup>b,c</sup>

	Cierre MMC (%)
U de Mann-Whitney	2,000
W de Wilcoxon	5,000
Z	-1,162
Sig. asintót. (bilateral)	,245
Sig. exacta [2*(Sig. unilateral)]	,381 <sup>a</sup>

a. No corregidos para los empates.

b. Semanas mayor que 4 = Más de semana 4

c. Variable de agrupación: Grupo

## PRESENCIA DE QUISTE

**Tabla de supervivencia**

Grupo	Tiempo	Estado	Proporción acumulada que sobrevive hasta el momento		Nº de eventos acumulados	Nº de casos que permanecen
			Estimación	Error típico		
Inmediata	1	No	,889	,105	1	8
	2	No	,778	,139	2	7
	3	No	,667	,157	3	6
	4	No	,556	,166	4	5
	5	Sí	.	.	4	4
	6	Sí	.	.	4	3
	7	Sí	.	.	4	2
	8	Sí	.	.	4	1
	9	Sí	.	.	4	0
Diferida	1	No	,750	,217	1	3
	2	No	,500	,250	2	2
	3	Sí	.	.	2	1
	4	Sí	.	.	2	0

**Comparaciones globales**

	Chi-cuadrado	gl	Sig.
Log Rank (Mantel-Cox)	,003	1	,957

Prueba de igualdad de distribuciones de supervivencia para diferentes niveles de Grupo.



## RELACIÓN ENTRE PRESENCIA DE QUISTE, CIERRE DEL DEFECTO Y SOLUCIÓN DE CONTINUIDAD

### Estadísticos de contraste<sup>b</sup>

	Presencia de Quiste - Cierre MMC (%)
Z	-2,934 <sup>a</sup>
Sig. asintót. (bilateral)	,003

a. Basado en los rangos positivos.

b. Prueba de los rangos con signo de Wilcoxon

### Estadísticos de contraste<sup>b</sup>

	Presencia de Quiste - Solución continuidad (%)
Z	-2,666 <sup>a</sup>
Sig. asintót. (bilateral)	,008

a. Basado en los rangos positivos.

b. Prueba de los rangos con signo de Wilcoxon

### Correlaciones

		Solución continuidad (%)	Cierre MMC (%)
Solución continuidad (%)	Correlación de Pearson	1	,117
	Sig. (bilateral)		,703
	N	13	13
Cierre MMC (%)	Correlación de Pearson	,117	1
	Sig. (bilateral)	,703	
	N	13	13

## DAÑO MEDULAR

### Central

### Tabla de supervivencia

Grupo	Tiempo	Estado	Proporción acumulada que sobrevive hasta el momento		Nº de eventos acumulados	Nº de casos que permanecen
			Estimación	Error típico		

Inmediata	1	1,000	Dañada	,889	,105	1	8
	2	2,000	Conservada	.	.	1	7
	3	3,000	Dañada	,762	,148	2	6
	4	4,000	Dañada	,635	,169	3	5
	5	5,000	Dañada	.	.	4	4
	6	5,000	Dañada	,381	,172	5	3
	7	6,000	Dañada	,254	,155	6	2
	8	7,000	Dañada	,127	,119	7	1
	9	8,000	Dañada	,000	,000	8	0
Diferida	1	2,000	Dañada	,750	,217	1	3
	2	4,000	Dañada	,500	,250	2	2
	3	6,000	Dañada	,250	,217	3	1
	4	7,000	Dañada	,000	,000	4	0

#### Comparaciones globales

	Chi-cuadrado	gl	Sig.
Log Rank (Mantel-Cox)	,064	1	,800

Prueba de igualdad de distribuciones de supervivencia para diferentes niveles de Grupo.

#### Lateral

#### Tabla de supervivencia

Grupo	Tiempo	Estado	Proporción acumulada que sobrevive hasta el momento		Nº de eventos acumulados	Nº de casos que permanecen	
			Estimación	Error típico			
Inmediata	1	5,000	Dañada	.	.	1	4
	2	5,000	Dañada	,600	,219	2	3
	3	6,000	Conservada	.	.	2	2
	4	7,000	Dañada	,300	,239	3	1
	5	8,000	Conservada	.	.	3	0
Diferida	1	2,000	Dañada	,750	,217	1	3
	2	4,000	Conservada	.	.	1	2

3	6,000	Conservada	.	.	1	1
4	7,000	Dañada	,000	,000	2	0

#### Comparaciones globales

	Chi-cuadrado	gl	Sig.
Log Rank (Mantel-Cox)	,234	1	,628

Prueba de igualdad de distribuciones de supervivencia para diferentes niveles de Grupo.

## GROSOR DEL TEJIDO DE CIERRE

#### Estadísticos descriptivos

	N	Mínimo	Máximo	Media	Desv. típ.
Grosor zona central (micras)	13	0	150	18,02	41,284
Grosor zona lateral (micras)	13	5	207	92,62	71,327
N válido (según lista)	13				

#### Estadísticos de contraste<sup>b</sup>

	Grosor zona lateral (micras) - Grosor zona central (micras)
Z	-2,748 <sup>a</sup>
Sig. asintót. (bilateral)	,006

a. Basado en los rangos negativos.

b. Prueba de los rangos con signo de Wilcoxon

## TABLAS ESTADÍSTICAS CHIARI II

### RELACIÓN FOSA POSTERIOR / GRADO DE HERNIACIÓN

#### Porcentaje de herniación según tipo de Fosa posterior. Todos los animales

Resumen del procesamiento de los casos

Fosa posterior		Casos					
		Válidos		Perdidos		Total	
		N	Porcentaje	N	Porcentaje	N	Porcentaje
Porcentaje cerebelar	herniación Embudo	10	100,0%	0	,0%	10	100,0%
	Normal	3	100,0%	0	,0%	3	100,0%

Descriptivos<sup>a</sup>

Fosa posterior			Estadístico	Error típ.
Porcentaje cerebelar	herniación Embudo	Media	80,02%	9,686%
		Intervalo de confianza para la media al 95%	58,11%	
		Límite inferior		
		Límite superior	101,93%	
		Media recortada al 5%	83,36%	
		Mediana	90,00%	
		Varianza	938,226	
		Desv. típ.	30,630%	
		Mínimo	0%	
Máximo	100%			

Rango	100%	
Amplitud intercuartil	27%	
Asimetría	-2,329	,687
Curtosis	6,002	1,334

a. Porcentaje herniación cerebelar es una constante cuando Fosa posterior = Normal y se ha desestimado.

#### Estadísticos de contraste<sup>b</sup>

Fosa Posterior - Porcentaje herniación cerebelar	
Z	-2,721 <sup>a</sup>
Sig. asintót. (bilateral)	,007

a. Basado en los rangos positivos.

b. Prueba de los rangos con signo de Wilcoxon

### Porcentaje de herniación según tipo de Fosa posterior. Reparación inmediata

#### Resumen del procesamiento de los casos<sup>a</sup>

	Casos					
	Válidos		Perdidos		Total	
	N	Porcentaje	N	Porcentaje	N	Porcentaje
Porcentaje herniación cerebelar						
Embudo	7	100,0%	0	,0%	7	100,0%
Normal	2	100,0%	0	,0%	2	100,0%

a. Inmediata/Diferida = Inmediata

#### Descriptivos<sup>a,b</sup>

Fosa posterior			Estadístico	Error típ.
Porcentaje herniación Embudo cerebelar	Media		71,46%	12,662%
	Intervalo de confianza para la media al 95%	Límite inferior	40,48%	
		Límite superior	102,44%	
	Media recortada al 5%		73,84%	
	Mediana		80,00%	
	Varianza		1122,196	
	Desv. típ.		33,499%	
	Mínimo		0%	
	Máximo		100%	
	Rango		100%	
	Amplitud intercuartil		25%	
	Asimetría		-2,039	,794
	Curtosis		4,598	1,587

a. Inmediata/Diferida = Inmediata

b. Porcentaje herniación cerebelar es una constante cuando Fosa posterior = Normal y se ha desestimado.

**Estadísticos de contraste<sup>b,c</sup>**

	Fosa Posterior - Porcentaje herniación cerebelar
Z	-2,201 <sup>a</sup>
Sig. asintót. (bilateral)	,028

a. Basado en los rangos positivos.

b. Inmediata/Diferida = Inmediata

c. Prueba de los rangos con signo de Wilcoxon

## Porcentaje de herniación según tipo de Fosa posterior. Reparación diferida

Resumen del procesamiento de los casos<sup>a</sup>

		Casos					
		Válidos		Perdidos		Total	
		N	Porcentaje	N	Porcentaje	N	Porcentaje
Porcentaje	Fosa posterior						
herniación	Embudo	3	100,0%	0	,0%	3	100,0%
cerebelar	Normal	1	100,0%	0	,0%	1	100,0%

a. Inmediata/Diferida = Diferida

### Descriptivos<sup>a,b,c</sup>

a. Inmediata/Diferida = Diferida

b. Porcentaje herniación cerebelar es una constante cuando Fosa posterior = Embudo y se ha desestimado.

c. Porcentaje herniación cerebelar es una constante cuando Fosa posterior = Normal y se ha desestimado.

### Estadísticos de contraste<sup>b,c</sup>

	Fosa Posterior - Porcentaje herniación cerebelar
Z	-1,732 <sup>a</sup>
Sig. asintót. (bilateral)	,083

a. Basado en los rangos positivos.

b. Inmediata/Diferida = Diferida

c. Prueba de los rangos con signo de Wilcoxon

**RELACIÓN DEFORMIDAD DEL CEREBELO / GRADO DE HERNIACIÓN**

**Porcentaje de herniación según deformidad del cerebelo. Todos los animales**

**Resumen del procesamiento de los casos**

Deformidad cerebelo		Casos					
		Válidos		Perdidos		Total	
		N	Porcentaje	N	Porcentaje	N	Porcentaje
Porcentaje cerebelar	herniación Normal	3	100,0%	0	,0%	3	100,0%
	Afilado	10	100,0%	0	,0%	10	100,0%

**Descriptivos<sup>a</sup>**

Deformidad cerebelo			Estadístico	Error típ.
Porcentaje cerebelar	herniación Afilado	Media	80,02%	9,686%
		Intervalo de confianza para la media al 95%	58,11%	
		Límite inferior		
		Límite superior	101,93%	
		Media recortada al 5%	83,36%	
		Mediana	90,00%	
		Varianza	938,226	
		Desv. típ.	30,630%	
		Mínimo	0%	
		Máximo	100%	
Rango	100%			
Amplitud intercuartil	27%			



Asimetría	-2,329	,687
Curtosis	6,002	1,334

a. Porcentaje herniación cerebelar es una constante cuando Deformidad cerebelo = Normal y se ha desestimado.

**Estadísticos de contraste<sup>b</sup>**

Deformidad cerebelo - Porcentaje herniación cerebelar	
Z	-2,721 <sup>a</sup>
Sig. asintót. (bilateral)	,007

a. Basado en los rangos positivos.

b. Prueba de los rangos con signo de Wilcoxon

**Porcentaje de herniación según deformidad del cerebelo.  
Reparación Inmediata**

**Resumen del procesamiento de los casos<sup>a</sup>**

Deformidad cerebelo	Casos					
	Válidos		Perdidos		Total	
	N	Porcentaje	N	Porcentaje	N	Porcentaje
Porcentaje herniación Normal cerebelar	2	100,0%	0	,0%	2	100,0%
Afilado	7	100,0%	0	,0%	7	100,0%

a. Inmediata/Diferida = Inmediata

**Descriptivos<sup>a,b</sup>**

Deformidad cerebelo			Estadístico	Error típ.
Porcentaje herniación Afilado cerebelar	Media		71,46%	12,662%
	Intervalo de confianza para Límite inferior		40,48%	

	la media al 95%	Límite superior	102,44%	
	Media recortada al 5%		73,84%	
	Mediana		80,00%	
	Varianza		1122,196	
	Desv. típ.		33,499%	
	Mínimo		0%	
	Máximo		100%	
	Rango		100%	
	Amplitud intercuartil		25%	
	Asimetría		-2,039	,794
	Curtosis		4,598	1,587

a. Inmediata/Diferida = Inmediata

b. Porcentaje herniación cerebelar es una constante cuando Deformidad cerebelo = Normal y se ha desestimado.

**Estadísticos de contraste<sup>b,c</sup>**

	Fosa Posterior - Porcentaje herniación cerebelar
Z	-2,201 <sup>a</sup>
Sig. asintót. (bilateral)	,028

a. Basado en los rangos positivos.

b. Inmediata/Diferida = Inmediata

c. Prueba de los rangos con signo de Wilcoxon

## Porcentaje de herniación según deformidad del cerebelo.

### Reparación diferida

Resumen del procesamiento de los casos<sup>a</sup>

		Casos					
		Válidos		Perdidos		Total	
		N	Porcentaje	N	Porcentaje	N	Porcentaje
Porcentaje cerebelar	Fosa posterior Embudo	3	100,0%	0	,0%	3	100,0%
	Normal	1	100,0%	0	,0%	1	100,0%

a. Inmediata/Diferida = Diferida

### Descriptivos<sup>a,b,c</sup>

--

a. Inmediata/Diferida = Diferida

b. Porcentaje herniación cerebelar es una constante cuando Fosa posterior = Embudo y se ha desestimado.

c. Porcentaje herniación cerebelar es una constante cuando Fosa posterior = Normal y se ha desestimado.

### Estadísticos de contraste<sup>b,c</sup>

	Fosa Posterior - Porcentaje herniación cerebelar
Z	-1,732 <sup>a</sup>
Sig. asintót. (bilateral)	,083

a. Basado en los rangos positivos.

b. Inmediata/Diferida = Diferida

c. Prueba de los rangos con signo de Wilcoxon

## RELACIÓN PORCENTAJE DE HERNIACIÓN Y PRESENCIA DE QUISTE

### Relación porcentaje de herniación y presencia de quiste. Total de animales

#### Estadísticos descriptivos

Presencia quiste		N	Mínimo	Máximo	Media	Desv. típ.
No	Porcentaje herniación cerebelar	5	0%	90%	18,00%	40,249%
	N válido (según lista)	5				
Sí	Porcentaje herniación cerebelar	8	65%	100%	88,77%	13,774%
	N válido (según lista)	8				

#### Estadísticos de contraste<sup>b</sup>

	Presencia quiste - Porcentaje herniación cerebelar
Z	-2,689 <sup>a</sup>
Sig. asintót. (bilateral)	,007

a. Basado en los rangos positivos.

b. Prueba de los rangos con signo de Wilcoxon

### Relación porcentaje de herniación y presencia de quiste. Según grupo

#### Estadísticos descriptivos

Inmediata/Diferida	Presencia quiste	N	Mínimo	Máximo	Media	Desv. típ.	
Inmediata	No	% herniación cerebelar	4	0%	90%	22,50%	45,000%
		N válido (según lista)	4				
	Sí	% herniación cerebelar	5	65%	100%	82,04%	13,446%
		N válido (según lista)	5				
Diferida	No	% herniación cerebelar	1	0%	0%	,00%	.%

	N válido (según lista)	1				
Sí	% herniación cerebelar	3	100%	100%	100,00%	,000%
	N válido (según lista)	3				

### **Significación para reparación inmediata**

#### **Estadísticos de contraste<sup>b,c</sup>**

	Presencia quiste - Porcentaje herniación cerebelar
Z	-2,201 <sup>a</sup>
Sig. asintót. (bilateral)	,028

a. Basado en los rangos positivos.

b. Inmediata/Diferida = Inmediata

c. Prueba de los rangos con signo de Wilcoxon

### **Significación para reparación diferida**

#### **Estadísticos de contraste<sup>b,c</sup>**

	Presencia quiste - Porcentaje herniación cerebelar
Z	-1,732 <sup>a</sup>
Sig. asintót. (bilateral)	,083

a. Basado en los rangos positivos.

b. Inmediata/Diferida = Diferida

c. Prueba de los rangos con signo de Wilcoxon

## RELACIÓN ENTRE PORCENTAJE DE HERNIACIÓN CEREBELAR Y SOLUCIÓN DE CONTINUIDAD DEL DEFECTO

### Correlaciones para el conjunto de animales

Correlaciones			Porcentaje herniación cerebelar	Solución Continuidad MMC
Porcentaje herniación cerebelar	Correlación de Pearson		1	,641*
	Sig. (bilateral)			,018
	N		13	13
Solución Continuidad MMC	Correlación de Pearson		,641*	1
	Sig. (bilateral)		,018	
	N		13	13

\*. La correlación es significativa al nivel 0,05 (bilateral).

### Correlaciones para el grupo de animales de reparación inmediata

Correlaciones <sup>a</sup>			Porcentaje herniación cerebelar	Solución Continuidad MMC
Porcentaje herniación cerebelar	Correlación de Pearson		1	,692*
	Sig. (bilateral)			,039
	N		9	9
Solución Continuidad MMC	Correlación de Pearson		,692*	1
	Sig. (bilateral)		,039	
	N		9	9

\*. La correlación es significativa al nivel 0,05 (bilateral).

a. Inmediata/Diferida = Inmediata

### Correlaciones para el grupo de animales de reparación diferida

Correlaciones<sup>a</sup>

*Cicatrización del mielomeningocele cubierto con biosellante en un modelo quirúrgico en feto ovino.*

*José-Adolfo Orellana Gómez-Rico. Universidad Autónoma de Barcelona.*

		Porcentaje herniación cerebelar	Solución Continuidad MMC
Porcentaje herniación cerebelar	Correlación de Pearson	1	,577
	Sig. (bilateral)		,423
	N	4	4
Solución Continuidad MMC	Correlación de Pearson	,577	1
	Sig. (bilateral)	,423	
	N	4	4

a. Inmediata/Diferida = Diferida

## RESULTADOS

### VARIABLES QUIRÚRGICAS

La edad gestacional media en la producción del defecto fue de 75.89 días (DS 9.48) para el grupo de reparación inmediata y de 75.50 días (DS 0.58) para el grupo de reparación diferida ( $p=0.115$ ). La reparación diferida se realizó una media de 21.75 días (DS 3.5).

Ha habido 3 embarazos dobles (33.3%) en el grupo de reparación inmediata y 2 en el grupo de reparación diferida ( $p=0.584$ ). Se han realizado un total de 42 cirugías, 9 correspondientes al grupo de cobertura inmediata, 16 en el grupo de cobertura diferida (8 en la cirugía del creación del MMC y 8 en la cirugía de cierre del defecto 3 semanas después de la primera.) y 17 cirugías posteutanasia del espécimen. En un caso se produjo una parada cardiorrespiratoria postquirúrgica de la oveja que fue reanimada, con una gestación finalmente satisfactoria para nuestro estudio.

En el grupo de reparación inmediata hemos obtenido 9 animales válidos, uno de una semana, uno de dos semanas, uno de tres semanas, uno de cuatro semanas, dos de cinco semanas, uno de seis semanas, uno de siete semanas y uno de ocho semanas de evolución tras la reparación. En este grupo ha habido un aborto en la serie (10%). Se obtuvieron dos animales de 5 semanas de evolución debido a la aparición de una dinámica uterina pretérmino; se reprogramó el resto de cesáreas para obtener especímenes hasta la 8<sup>o</sup> semana de evolución.

Reparación	Sem. 1	Sem. 2	Sem. 3	Sem. 4	Sem. 5	Sem. 6	Sem. 7	Sem. 8
Inmediata	1485	5719	166	8021	1497/8068	4271/123	156	186
Diferida	44	48	45	47	53	49	50	5461

Tabla 1.- Número de crotal de las ovejas utilizadas en el estudio. En verde las ovejas válidas, en rojo las ovejas que abortaron, y en azul una oveja que se obtuvo antes de tiempo pero que se ha añadido al estudio.

En el grupo de reparación diferida hemos obtenido cuatro animales válidos, uno de dos semanas, uno de cuatro semanas, uno de seis semanas y uno de siete semanas de evolución. Se consideran a término los animales a partir de la 7<sup>o</sup> semana de evolución. En este grupo ha habido 3 abortos (30%). Dada la tasa de aborto debido a la realización de dos cirugías fetales en el mismo animal, no se



añadieron más animales en este grupo para mantener los principios de las tres R de Russell y Burch (Reemplazamiento, Reducción y Refinamiento).

La descripción de las muestras se dividirá en dos partes, la zona del defecto y la zona craniocervical.

## **ZONA DEL DEFECTO LUMBAR (MMC).**

---

Para cada uno de los animales, describiré en primer lugar los hallazgos macroscópicos en la zona lumbar de cada feto analizando la presencia de biosellante, el grado de cierre, la solución de continuidad y la presencia o no de formación quística.

Describiré después los cortes histológicos analizando la estructura medular, la regeneración tisular y la maduración del tejido. Desde el punto de vista microscópico, mostraré dos partes, una corresponderá a la zona central del defecto y otra de la zona marginal del defecto donde se ha producido el cierre, bien sea total o parcial. Asimismo se han realizado tinciones con hematoxilina eosina (HE) y con tricrómico de Gomori (TG) de manera que una descripción complementa la otra.

## **REPARACIÓN INMEDIATA – 1ª SEMANA**

---

### *Descripción Macroscópica (figura 77)*

---

En este espécimen se puede observar claramente la presencia de biosellante cubriendo la zona del defecto y piel adyacente, formando en algunas zonas grumos más espesos.

También se observa como los tejidos desde profundidad hasta superficie, están cicatrizando entre sí de manera concéntrica, y de más a menos también de profundidad a superficie. Si analizamos la lesión, se puede llegar a distinguir tres planos claros de crecimiento, el primero es el más profundo, se podría llegar a decir que es una capa meníngea que está cerrando el tubo neural, la segunda capa más superficial parecen fibras musculares que, concéntricamente, van cicatrizando entre sí, y por último, la capa más superficial y la menos cerrada, es la zona de piel.

El porcentaje de cierre tisular del defecto es del 0%, con una solución de continuidad del defecto del 0% sobre el defecto quirúrgico creado debido a la presencia del biosellante, y no evidenciamos la presencia de quiste en la zona de la lesión.

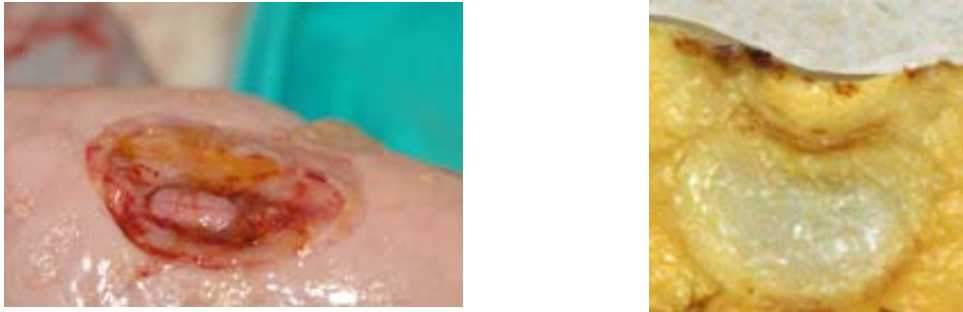

Figura 77.- Reparación inmediata, semana 1: zona lumbar en el momento de la cesárea. Izquierda: visión en el animal que muestra el defecto y la cobertura por el biosellante. Derecha: corte para estudio histológico.

### *Descripción Histológica*

---

Zona central HE (figura 78).- La médula ha perdido su estructura en la parte más dorsal y se observan signos histológicos de agresión hística medular y destrucción del conducto ependimario, observándose en la ampliación restos de fibrina y sangre de disposición superficial. Estos hallazgos pueden corresponder a la cirugía de producción del defecto. No se aprecia cobertura por meninge ni otra capa tisular, que han sido removidas hace sólo una semana. Observamos escasa cobertura por biosellante, si bien comprobamos que en el proceso de fijación con formol y lavado con alcoholes para fijación, se produce una pérdida por dilución del biosellante que observamos en la muestra macroscópica.

Zona central TG.- Se puede apreciar cómo se tiñen de diferentes colores los distintos tejidos: en verde observamos el tejido meníngeo y el cuerpo vertebral (en esta edad fetal se corresponde con cartílago), en marrón el tejido neuronal y restos de biosellante y en rojo el tejido muscular paravertebral. Se observa la médula lesionada, encontrando en los bordes del defecto esbozos de cierre de la lesión y reepitelización. No se observa en el defecto ningún resto de colágeno (se tiñe de verde), si bien es cierto que sí observamos restos de biosellante.

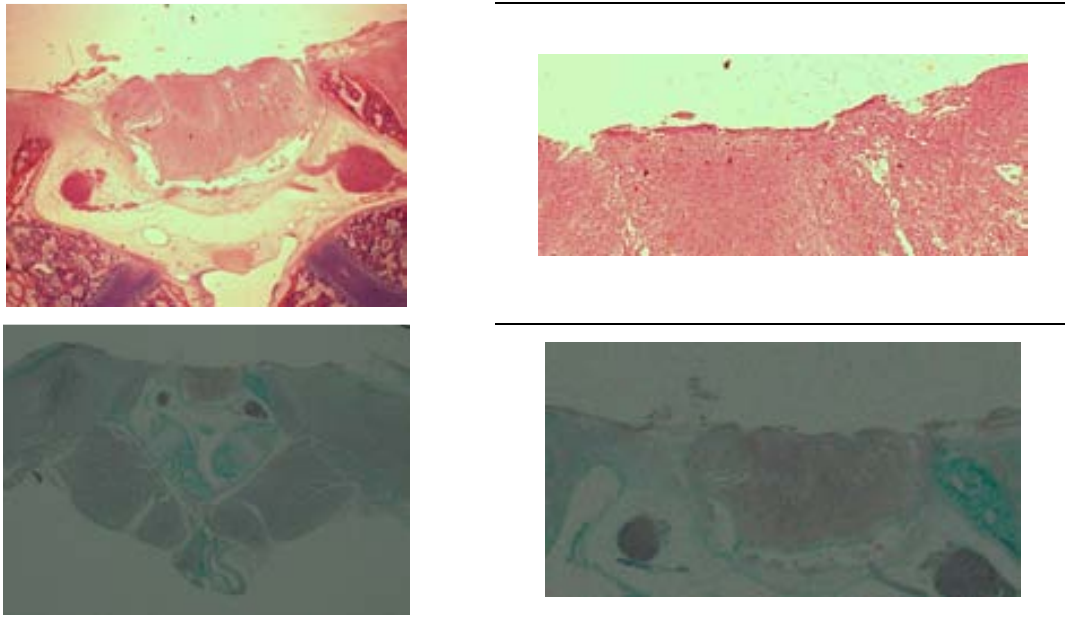


Figura 78.- Reparación inmediata, semana 1, corte histológico zona central del defecto. Superior: corte 1X (Hematoxilina Eosina) de la lesión y ampliación donde se puede ver restos biosellante. Inferior: corte 1X (Tricrómico de Gomori) y ampliación donde se puede ver restos biosellante (marrón), tejido neuronal (marrón), meninges (verde), tejido muscular (rojo).

Zona lateral HE (figura 79).- Observamos la presencia de un tejido anhistico presente en la zona del defecto, formado por un colágeno muy inmaduro, un gran componente de edema y escasa celularidad. En la ampliación se aprecian grumos que podrían corresponder a restos del biosellante.

Zona lateral TG.- En este corte se puede apreciar un tejido colágeno laxo edematoso y con poca celularidad que cubre el defecto (se tiñe de color verde), que será el precursor de una progresiva proliferación de tejido fibroblástico. También vemos la existencia de tejido meníngeo alrededor de la médula, la cual presenta una estructura conservada. No existen adherencias de la médula ni herniación de la misma.

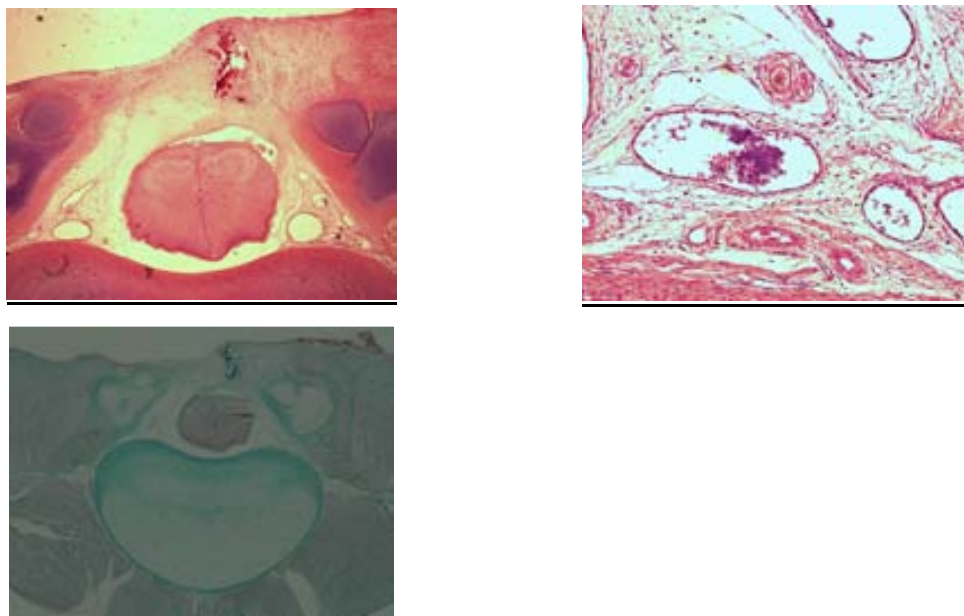


Figura 79.- Reparación inmediata, semana 1, corte histológico zona lateral del defecto. Superior: lesión cerrada a nivel lateral con restos claros de biosellante (fotografía izquierda). Inferior: corte lateral de la lesión, se aprecia el cierre fibroso del defecto por colágeno (verde), y la existencia de tejido meníngeo alrededor de la médula (verde).

## REPARACIÓN INMEDIATA – 2ª SEMANA

---

### *Descripción Macroscópica (figura 80)*

---

En este espécimen el biosellante adquiere un aspecto más gelatinoso y transparente, con muchos menos grumos y restos adheridos a la piel de alrededor, que aísla claramente el defecto del exterior.

En cuanto al aspecto del proceso de cicatrización, se observa una situación muy parecida a la de la semana anterior, con una progresión de la zona en proceso de cicatrización, sobre todo en su capa más inferior, la cual se observa cerrando uniformemente de craneal a caudal. Se observan igualmente dos capas más superficiales que corresponden con la zona muscular y zona de piel que cierran del mismo modo que en el espécimen anterior.

Al igual que en el caso anterior, el porcentaje de cicatrización del defecto es del **0%**, con una solución de continuidad del defecto del **0%** sobre el defecto quirúrgico creado, y tampoco existe quiste en la lesión.

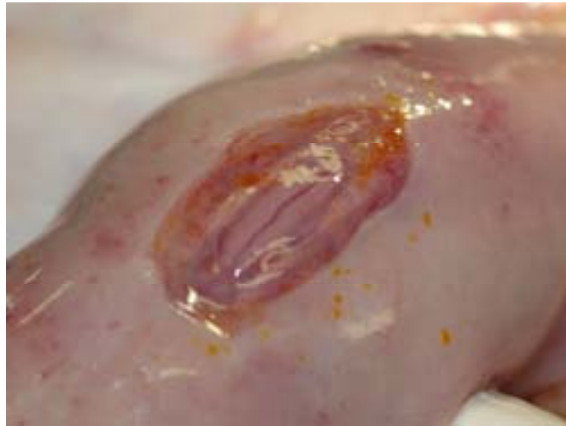


Figura 80.- Reparación inmediata, semana 2, zona lumbar en el momento de cesárea.

### *Descripción Histológica*

---

Zona central HE (figura 81).- En este corte correspondiente a la 2ª semana, podemos observar un tejido conectivo que rodea la médula y la cubre en superficie, sin que aparezca ninguna otra capa tisular. También se puede ver como en la superficie de la zona aún persiste biosellante (recordar que se tiñe más intensamente con hematoxilinaeosina). En cuanto a la estructura medular, se observa como se ha adherido a la zona de cierre, no habiendo herniación de la misma a través del defecto y sí presencia de tejido meníngeo alrededor de la médula. En la ampliación de la zona central se puede observar que a ambos lados de la herida hay un intento de reepitelización de la zona dérmica con bordes activos.

Zona centra TG.- En este corte también se aprecia la existencia de tejido meníngeo que rodea el tejido neuronal, la médula conserva su estructura externa, sin que se aprecien herniaciones ni deformidades, también observamos el cierre del defecto del MMC a base de tejido fundamentalmente formado por colágeno, que parece querer adoptar una cierta organización (verde). En la superficie hay una capa teñida de color marrón, que por ser anhistica se corresponde con la presencia de biosellante.

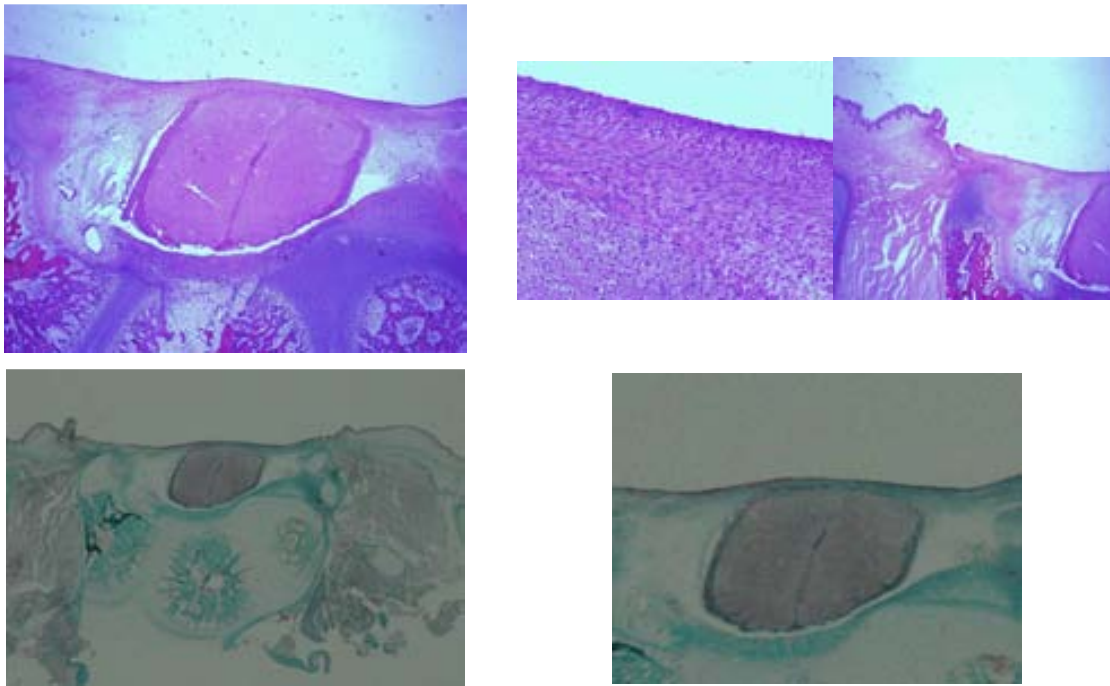


Figura 81.- Reparación inmediata, semana 2, corte histológico zona central del defecto. Superior: corte 1X (Hematoxilina Eosina) y ampliación de la zona de cierre, se observa cierta organización del tejido. Inferior: corte 1X (Tricrómico de Gomori) y ampliación de la zona de cierre, se puede observar la existencia de tejido meníngeo y fibroso en la zona del defecto (verde), con una cobertura del defecto del MMC a expensas de colágeno (verde).

Zona lateral HE (figura 82).- En este corte muy lateral se puede observar la presencia de tejido muscular, subcutáneo y cutáneo, lo que nos sugiere que una cicatrización rápida del defecto que avanza desde los extremos. Parece incluso observarse algún anejo cutáneo disperso por crecimiento y expansión en superficie de la piel sana vecina.

Zona lateral TG.- Se aprecia una organización de todos los tejidos, tanto muscular, el cual está organizado y perfectamente dividido en grupos musculares en el dorso de la vértebra, como el meníngeo y medular.




Figura 82.- Reparación inmediata, semana 2, corte histológico zona lateral del defecto. Izquierda: corte 1X Hematoxilina Eosina. Derecha: corte 1X Tricrómico de Gomori. Cierre del defecto con cierta organización del tejido

### REPARACIÓN INMEDIATA – 3ª SEMANA

#### *Descripción Macroscópica (figura 83)*

En este espécimen observamos sólo discreta persistencia de biosellante en la zona central no cerrada pero no en la piel como en los casos anteriormente descritos.

Observamos una importante zona cicatrizada de la lesión tanto a nivel craneal como caudal, permaneciendo la zona central sin epitelizar. Alrededor de esta zona central, vemos una zona periférica blanquecina, que al examen es un tejido friable y laminar que bien puede corresponderse con los bordes cutáneos que no han podido cicatrizar, habiendo sufrido un proceso de fibrosis y engrosamiento. No se aprecia la aparición de un quiste de LCR.

En este caso, el porcentaje de cicatrización del defecto es del 72,42 %, con una solución de continuidad del defecto del 0% sobre el defecto quirúrgico creado ya que la zona central no expone tejido neural sino conectivo.

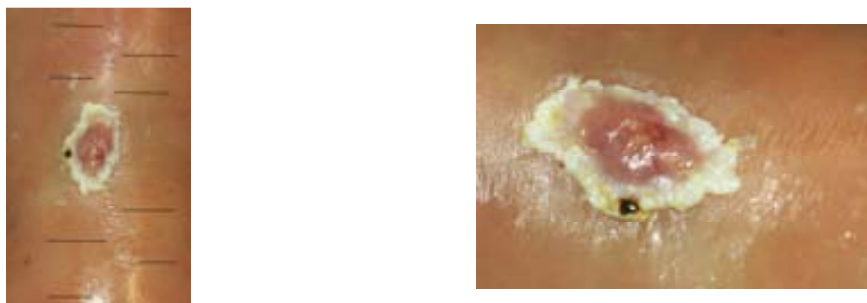


Figura 83.- Reparación inmediata, semana 3, zona lumbar en el momento de la cesárea. Izquierda: las líneas demarcan la zona cicatrizada. Derecha: ampliación zona de lesión no cerrada.

*Descripción Histológica: tinción con Hematoxilina-Eosina*

Zona central (HE) (figura 84).- Se observa la presencia de una amplia capa de tejido que cierra el defecto, con poco colágeno, escasa celularidad y escasa vascularización, lo cual es propio de un tejido de granulación inespecífico con angiogénesis. Observamos como la médula está aplanada en su cara más dorsal y se ha adherido a la zona del cierre, vemos la presencia de tejido meníngeo y la presencia de restos de biosellante en la superficie de la zona de la cicatriz.

Zona central (TG).- En este corte se observa la gran reacción del tejido colágeno que se ha producido para cerrar la zona del defecto (verde), con esbozos de tejido fibroblástico que se tiñe de rojo, formando un tejido de gran grosor que cierra el defecto. Así mismo, también observamos como superficialmente a esta capa de colágeno, hay una línea de cobertura teñida de marrón que se corresponde con núcleos celulares compatibles con células epidérmicas. No se aprecia crecimiento de capa muscular. Respecto al tejido neuronal, también podemos ver tejido meníngeo alrededor de una médula discretamente deformada, adherida a la cicatriz y con pérdida de tejido en astas posteriores.

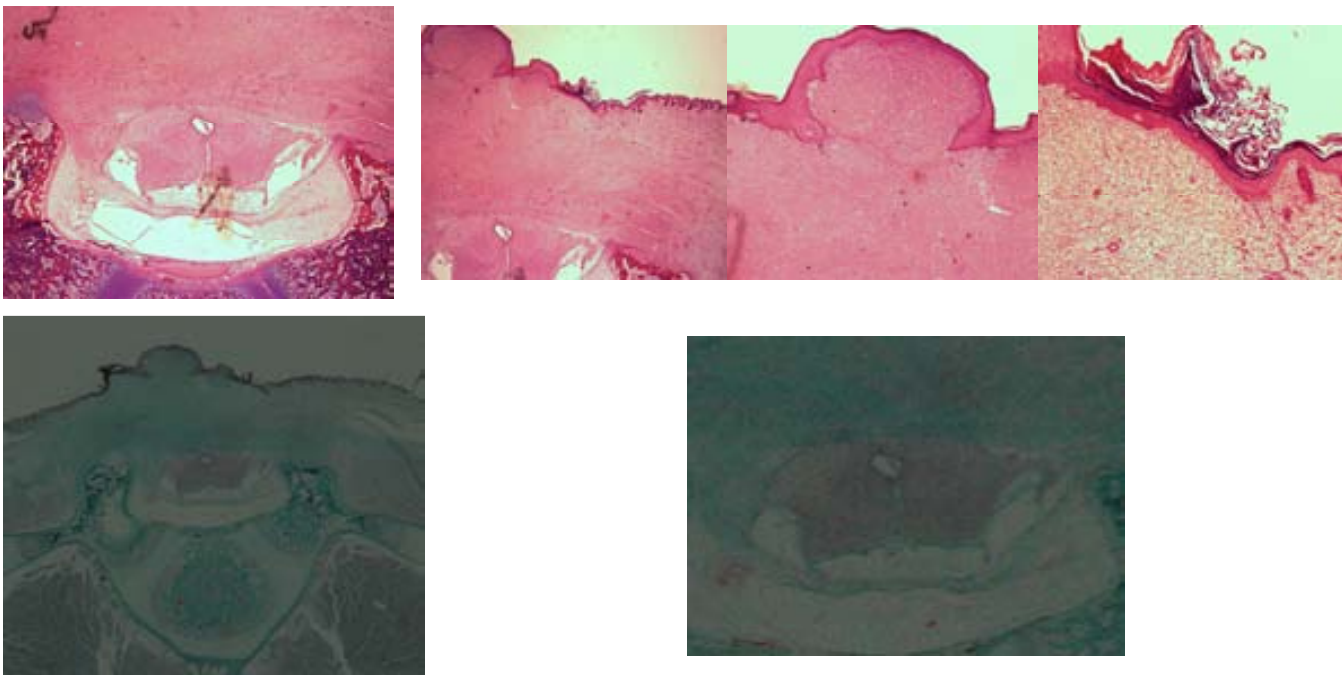


Figura 84.- Reparación inmediata, semana 3, corte histológico zona central del defecto. Superior: corte 1X (Hematoxilina Eosina) y ampliación donde se observa el gran grosor de la zona de cierre y la presencia de biosellante. Inferior: corte 1X (Tricrómico de Gomori) donde se observa el gran grosor de la zona de cierre y la presencia de lo que puede ser esbozo de epidermis.



Zona lateral (HE) (figura 85).- En este corte lateral observamos igualmente el cierre del defecto con un grosor similar al anterior, siendo este a expensas a un tejido laxo, con escasa celularidad y con cierta tendencia a la organización. Claramente se observa en la ampliación la presencia de un tejido dérmico neoformado y la presencia de anejos cutáneos, siendo también apreciable la presencia de biosellante. En cuanto al tejido medular, mantiene su estructura, no hay adherencia del mismo al tejido de cierre, así como se ve la presencia de tejido meníngeo que rodea completamente la médula.

Zona lateral (TG) (figura 85).- Podemos apreciar como hay un gran reacción a base de tejido colágeno (verde), entre el que se puede observar un aumento de la tinción roja (que corresponde a fibroblastos pluripotenciales, los cuales pueden derivar a tejido muscular, vascular o dermis). Superficialmente vemos una cobertura exterior que se tiñe de color marrón (núcleos celulares), que puede ser compatible con la formación de epidermis y anejos cutáneos. Se observa claramente como hay un tejido meníngeo que rodea la médula, sin que ésta esté adherida al tejido colágeno ni tenga ninguna alteración estructural.

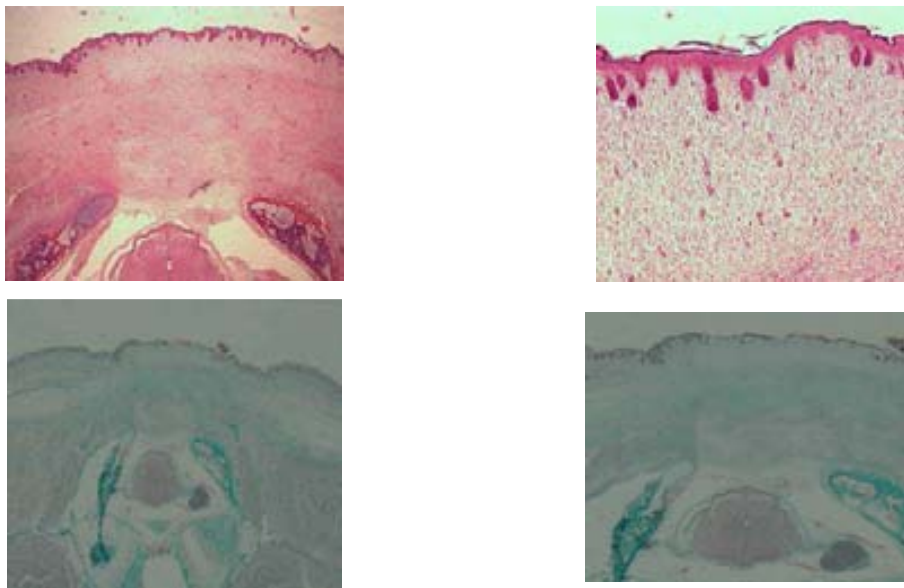


Figura 85.- Reparación inmediata, semana 3, corte histológico zona lateral del defecto. Superior: corte 1X (Hematoxilina Eosina) y ampliación donde se aprecia el gran componente cicatrizial, en la ampliación se puede ver la presencia de anejos cutáneos. Inferior: corte 1X (Tricrómico de Gomori) y ampliación donde se observa el cierre del defecto, así como un esbozo epidérmico y un tejido meníngeo perfectamente organizado.

## REPARACIÓN INMEDIATA – 4ª SEMANA

---

### *Descripción Macroscópica (figura 86)*

---

En este espécimen no observamos restos de biosellante.

Se puede observar cómo, aproximadamente, la mitad de la lesión se encuentra cicatrizada, mientras que la mitad proximal se encuentra todavía en proceso de cicatrización. En la zona sin cerrar se observa la médula dividida en dos cordones y cubierta por un tejido transparente donde es destacable la presencia constatable de capilares, que cruzan el defecto desde un labio de la herida hasta el labio contralateral, poniendo de manifiesto que existía un proceso claro y activo de cicatrización.

Esta lesión se encuentra cicatrizada en un 42,75%, con una solución de continuidad del defecto del 57,25% sobre el defecto quirúrgico creado y no existe formación de quiste en la misma.

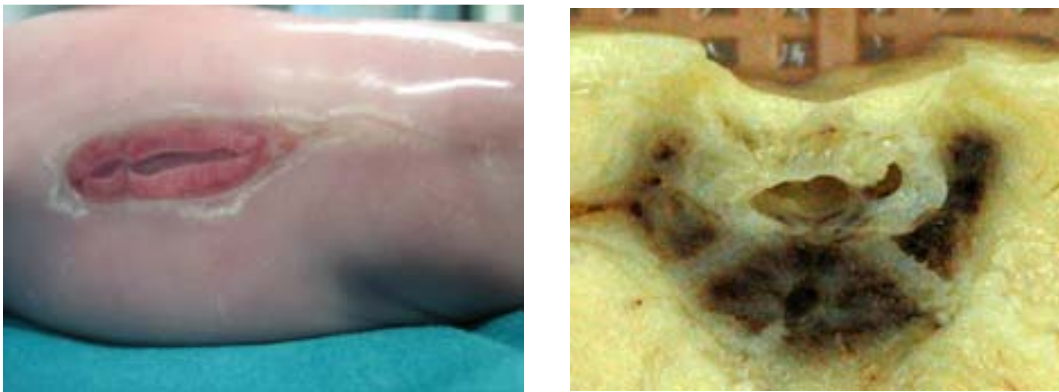


Figura 86.- Reparación inmediata, semana 4, zona lumbar en el momento de la cesárea. Izquierda: se puede observar como distalmente la lesión se ha cerrado, a nivel proximal, se observa la médula y sobre ella angiogénesis activa. Derecha: el corte macroscópico muestra los cordones medulares separados como un libro abierto.

### *Descripción Histológica*

---

Zona central (HE) (figura 87).- En este corte, como se puede apreciar en las fotografías, existe un déficit total de cobertura y una destrucción del tejido medular que ha perdido su arquitectura normal

encontrándose en dos cordones separados y aplanados. Los bordes cutáneos presentan hiperqueratosis y no avanzan sobre la médula.

Zona central (TG) (figura 87).- No observamos en este corte cobertura alguna del defecto, así como también una destrucción del tejido medular y ausencia de cubiertas meníngeas.

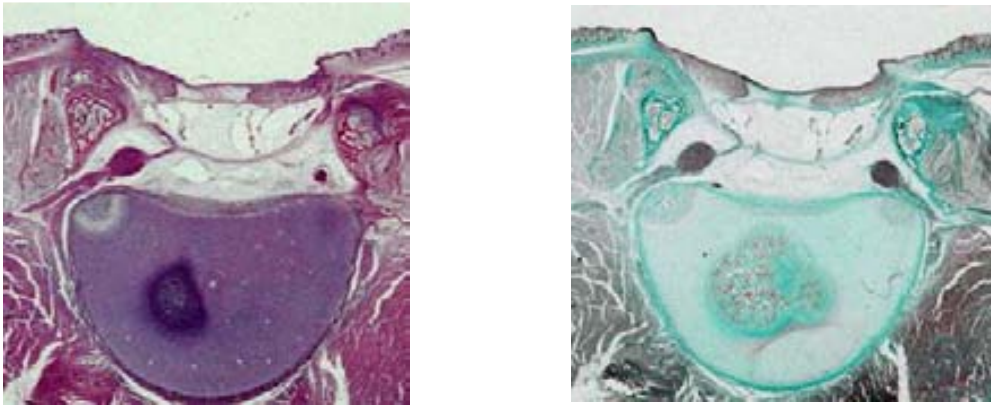


Figura 87.- Reparación inmediata, semana 4, corte histológico zona central del defecto. Izquierda: corte 1X (Hematoxilina Eosina) y ampliación donde se observa ausencia de cierre y daño medular. Derecha: corte 1X (Tricrómico de Gomori) con los mismos hallazgos.

Zona lateral (HE) (figura 88).- Aquí si se ha producido el cierre del defecto con un tejido de un grosor considerable, se observa un tejido con aumento de celularidad y tendencia a la organización, pudiendo apreciarse la presencia de tejido muscular. En cuanto al tejido medular, no hay adherencia a la zona de cierre y observamos la presencia de tejido meníngeo íntegro de manera periférica, así como la presencia de restos de biosellante vacuolizados que evidencia que el tejido medular ha estado en contacto con el biosellante.

Zona lateral (figura 88).- En este corte podemos observar como hay una reacción de cobertura del defecto del MMC con tejido colágeno (verde), encontrando trazos de tejido muscular y fibroso (rojo) imbricado entre el colágeno. También observamos un tejido superficial al tejido colágeno teñido de marrón que es compatible con esbozos de epidermis. Desde la parte más lateral del defecto crece hacia la zona más medial la epidermis sana con anejos cutáneos. Respecto al tejido neuronal, observamos cómo hay una conservación perfecta del canal medular, la formación de tejido meníngeo y un tejido medular conservado estructuralmente.

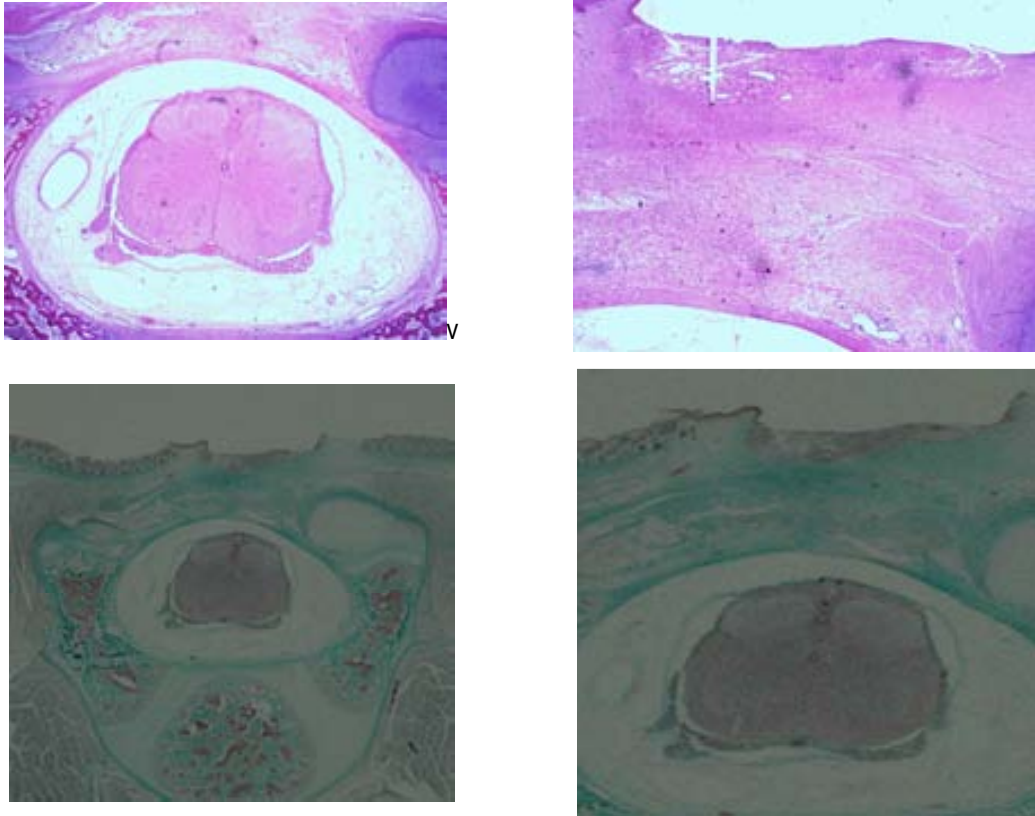


Figura 88.- Reparación inmediata, semana 4, corte histológico zona lateral del defecto. Superior: corte 1X (Hematoxilina Eosina) y ampliación observándose tejido medular no adherido y con tejido meníngeo. Inferior: corte 1X (Tricrómico de Gomori) se observa la cobertura colágena así como una cobertura epidérmica.

## REPARACIÓN INMEDIATA – 5ª SEMANA

### *Descripción Macroscópica*

En el control de la 5ª semana disponemos de dos especímenes (ovejas 1497 y 8068) con resultados muy parecidos y que a continuación describiré. La oveja 1497 estaba programada para cesárea a la quinta semana y se obtuvo el feto según lo previsto; la oveja 8068 estaba programada para cesárea a la sexta semana pero inició dinámica uterina y el feto se obtuvo a los 36 días de gestación por lo que se incluyó como animal extra de 5 semanas de evolución.

En el primer caso no se aprecian restos de biosellante. Se observa que la lesión ha comenzado el proceso de cicatrización tanto a nivel proximal como distal de una manera similar. En este caso el

porcentaje de lesión cicatrizada es del 51,28%, con una solución de continuidad del defecto del 48,72% sobre el defecto quirúrgico creado. Encontramos la presencia en la zona media de una lesión quística en cuyo interior se visualiza la médula, que si bien se pueden observar capilares que cruzan la lesión, también observamos que la zona correspondiente a la piel no tiene bordes activos, lo que nos hace pensar que el proceso de cicatrización en este caso no ha sido completo y que en el momento de la cesárea se encontraba interrumpido. Esta lesión quística en el momento de la cesárea se encontraba llena de líquido LCR, el cual se vació completamente al seccionar el bloque de la lesión del MMC para su procesado y estudio histológico, quedando el tejido neural deprimido hacia el interior de la lesión (figura 89).

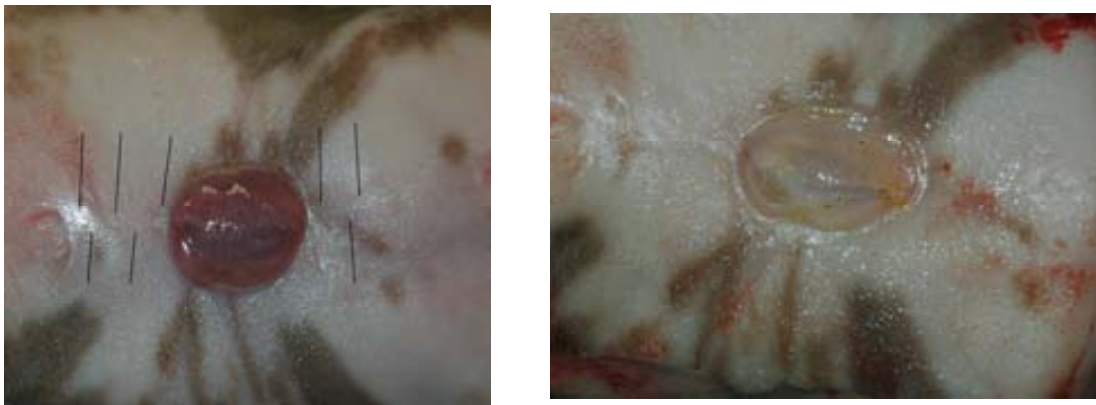


Figura 89.- Reparación inmediata (ejemplar 1), semana 5, zona lumbar en el momento de la cesárea. A) Las líneas negras delimitan cicatriz. B) Quiste central vacío tras resección del bloque.

En el caso del segundo feto de esta semana, prácticamente encontramos una morfología igual que en el caso anteriormente descrito. No se observan restos de biosellante, observando que la lesión ha cicatrizado tanto a nivel proximal como distal en un porcentaje del 58,68%, con una solución de continuidad del defecto del 41,32% sobre el defecto quirúrgico creado. Se observa una zona quística central a través de la cual se aprecian los cordones medulares, aunque en este caso la protrusión del quiste es menor que el caso anterior, y comportándose igual al seccionar el bloque del MMC para su procesado ya análisis (figura 90).

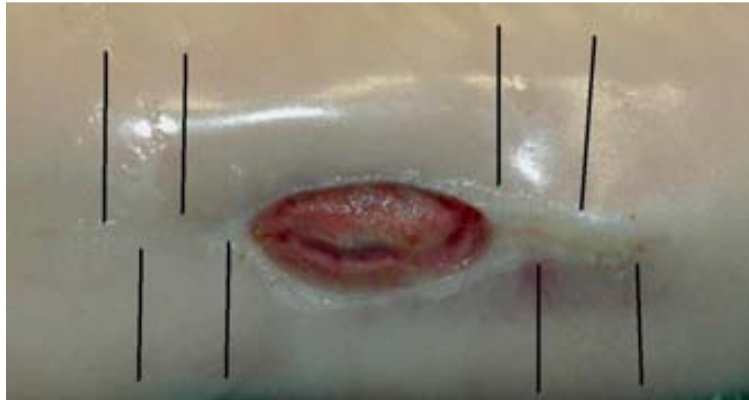


Figura 90.- Reparación inmediata (ejemplar 2), semana 5, zona lumbar en el momento de la cesárea. Presencia de quiste central y líneas que delimitan la zona cicatrizada.

### *Descripción Histológica*

---

#### **Primer feto**

Zona central (HE) (figura 91).- El corte corresponde a la zona quística y puede verse en la fotografía la total ausencia de cobertura del defecto y la destrucción medular parcial. Observamos la presencia de biosellante vacuolizado en el interior del canal medular.

Zona central (TG) .- En este corte se puede apreciar como hay una ausencia de cierre del defecto, así como una lesión y desaparición de las astas posteriores medulares. Existe una degeneración edematosa de la médula y pueden observarse algunas neuronas residuales.

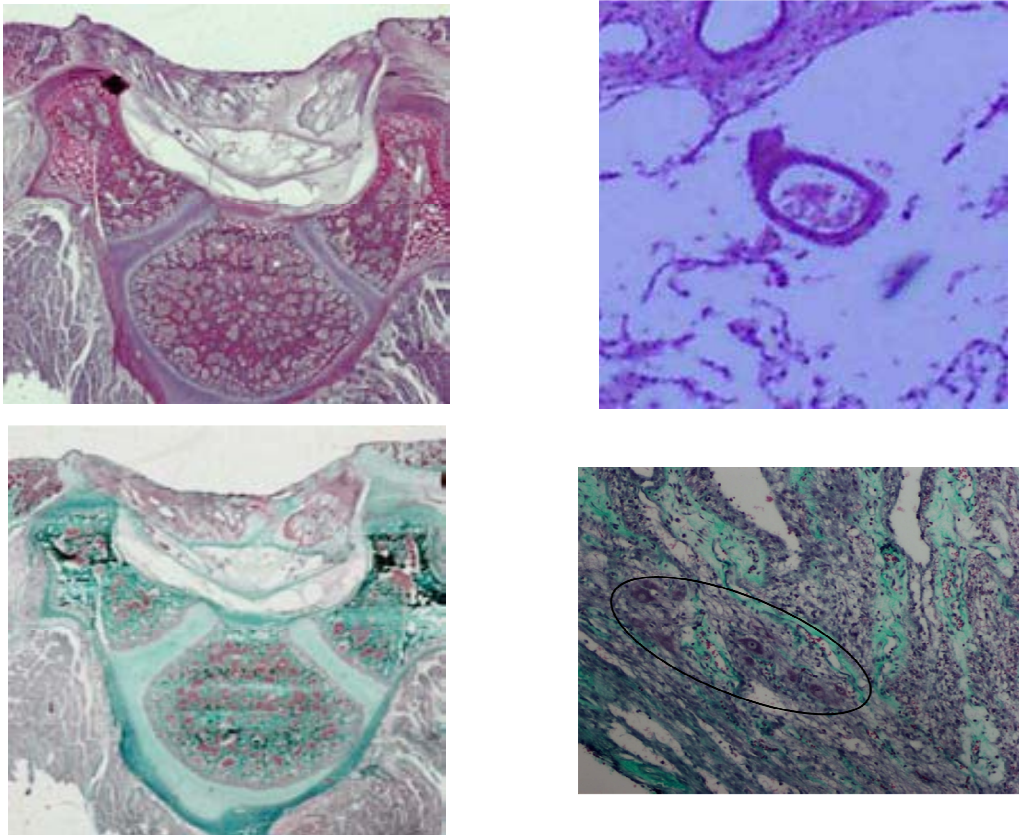


Figura 91.- Reparación inmediata (ejemplar 1), semana 5, corte histológico zona central del defecto. Superior: corte 1X (Hematoxilina Eosina) observándose destrucción medular y ausencia de cierre y a la derecha, detritus de líquido amniótico. Inferior: corte 1X (Tricrómico de Gomori) observándose los mismos hallazgos y a la derecha detalle de la degeneración edematosa de la médula con neuronas residuales (dentro del círculo).

Zona lateral (HE) (figura 92).- En este corte lateral se observa una exposición del tejido medular, con una lesión de las astas posteriores de la médula que forman áreas vacías probablemente por artefacto al procesar el material. Se observan esbozos de un proceso de epitelización desde ambos bordes. Existe tejido muscular desde las zonas laterales que no llega a la zona media debido a la protusión de la médula al exterior.

Zona lateral (TG).- En este corte también hay una ausencia de cierre, con una herniación y adhesión de las astas posteriores de la médula en los labios del defecto. Se observa un tejido colágeno que impregna la musculatura y cubre con una fina película la médula no pudiendo diferenciarse si es capa meníngea.

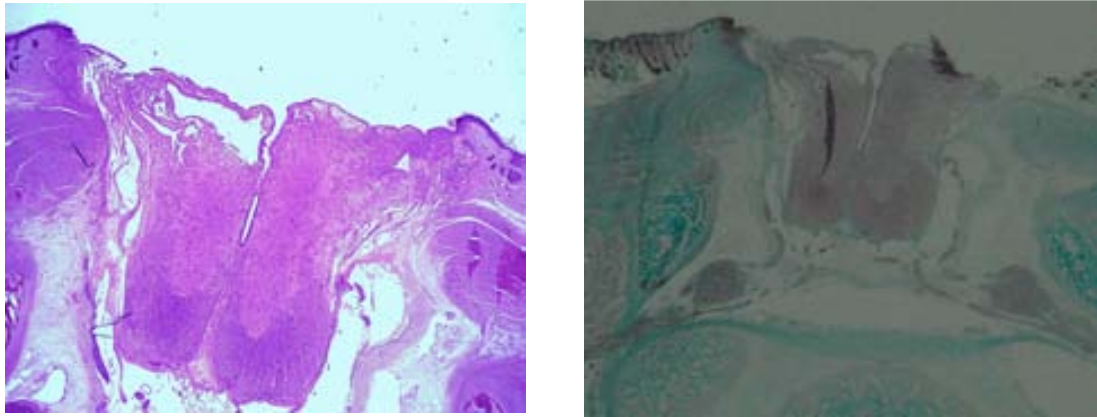


Figura 92.- Reparación inmediata (ejemplar 1), semana 5, corte histológico zona lateral del defecto. Izquierda: corte 1X (Hematoxilina Eosina) mostrando falta de cobertura y lesión medular dorsal. Derecha: corte 1X (Tricrómico de Gomori) mostrando un mínima capa colágena sobre la médula.

### **Segundo feto**

Zona central (HE) (figura 93).- En este corte observamos como se ha producido un cierre del defecto. El tejido medular está aplanado, totalmente deformado y adherido a planos superiores, habiendo perdido su morfología circular habitual, no apreciando tampoco tejido meníngeo periférico. Respecto a la zona de cierre, no se observa tejido claramente organizado, aunque, al igual que en otros cortes, si hay una tendencia a organizarse. En este espécimen no disponemos de un corte teñido con tricrómico de la zona central, solo disponemos del marcado con hematoxilina-eosina.

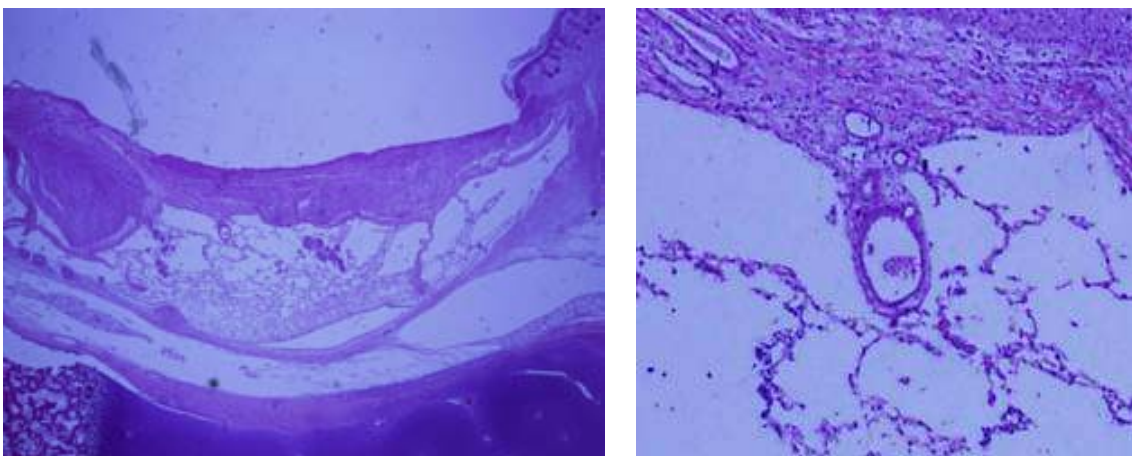


Figura 93.- Reparación inmediata (ejemplar 2), semana 5, corte histológico zona central del defecto. Corte 1X (Hematoxilina Eosina): se observa una gran destrucción medular sin cobertura. A la derecha restos de detritus.



Zona lateral (TG) (figura 94).- Este corte nos ofrece una imagen parecida a la del primer feto de la 5ª semana, en que se puede apreciar una desestructuración de la morfología medular con vacuolización de las astas posteriores medulares, adherencia de la misma a los bordes de la lesión, en los cuales se observa el esbozo de un tejido epidérmico con sus anejos, y protrusión de la médula desde el canal medular hacia el exterior.

Zona lateral (TG) .- Este corte nos ofrece una imagen parecida a la del primer feto de la 5ª semana, en que se puede apreciar una desestructuración de la morfología medular y adherencia de la misma a los bordes de la lesión, así como ausencia de cobertura del defecto del MMC y una reacción colágena en los laterales que cubre con una muy fina capa la médula.

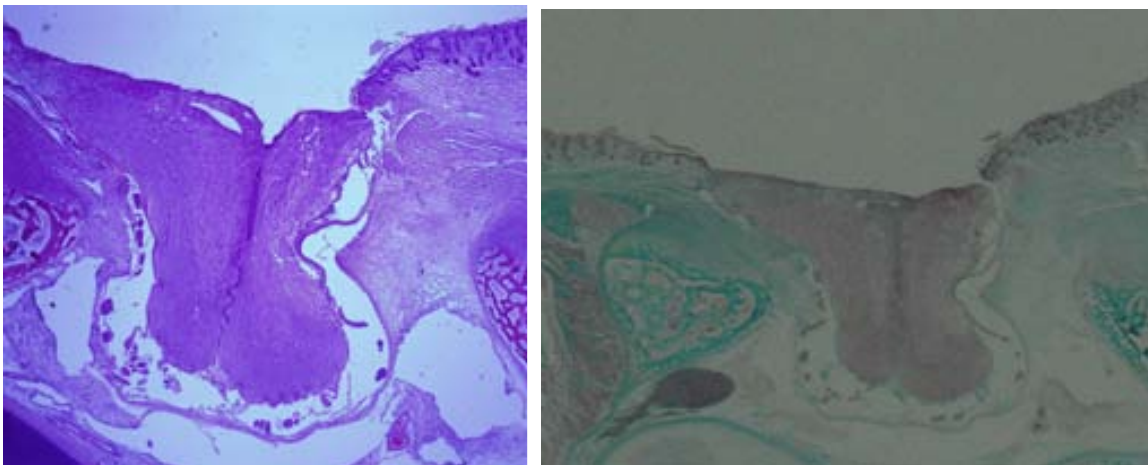


Figura 94.- Reparación inmediata (ejemplar 2), semana 5, corte histológico zona lateral del defecto. Izquierda: corte 1X (Hematoxilina Eosina) mostrando falta de cobertura y lesión medular dorsal. Derecha: corte 1X (Tricrómico de Gomori) mostrando un mínima capa colágena sobre la médula.

## REPARACIÓN INMEDIATA – 6ª SEMANA

### *Descripción Macroscópica (figura 95)*

En este espécimen tampoco encontramos restos de biosellante. Igual que en los casos anteriores, también observamos una cicatrización proximal y distal, si bien el proceso ha sido más activo a nivel distal. El porcentaje cicatrizado es del 49,19, con una solución de continuidad del defecto del 50,81% sobre el defecto quirúrgico creado. Presenta un quiste central lleno de un líquido que posteriormente, al seccionar el bloque de corte, pierde este contenido y queda hundido hacia el interior de la lesión. Se observa que hay vasos que cruzan a través de las membranas del quiste de un lado a otro de la lesión, y

también como los bordes de la capa más superficial de piel tiene los bordes atróficos, siendo nula la capacidad de cicatrización.

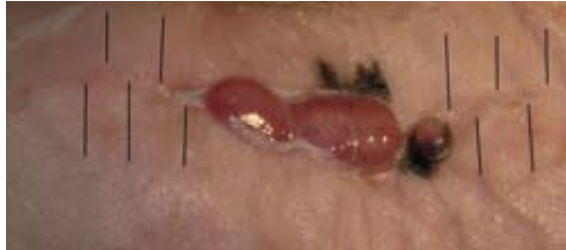

Figura 95.- Reparación inmediata, semana 6, zona lumbar en el momento de la cesárea. Presencia de quite central y líneas que delimitan la zona cicatrizada.

### *Descripción Histológica*

---

Zona central (HE) (figura 96).- En este corte de la zona central del feto de la 6<sup>o</sup> semana inmediato tampoco identificamos tejido medular, con una completa desestructuración y vacuolización del tejido, aunque si podemos identificar un esbozo de epitelización desde las zonas más laterales.

Zona central (TG).- No observamos cierre del defecto, con un tejido medular totalmente desestructurado, deformado, adherido y vacuolizado. Aparece tejido colágeno entre los restos medulares.

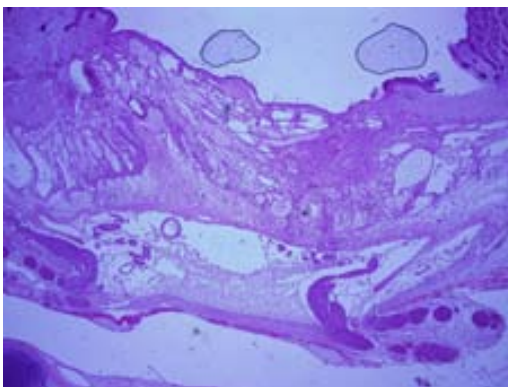


Figura 96.- Reparación inmediata, semana 6, corte histológico zona central del defecto. Izquierda: corte 1X (Hematoxilina Eosina): se observa una gran destrucción medular sin cobertura. Derecha: corte 1X (Tricómico de Gomori): hallazgos similares.

Zona lateral (HE) (figura 97).- Se observa un cierre del defecto con una médula no dañada, rodeada de meninge que la cubre totalmente. Por encima aparece un tejido conectivo que oblitera el crecimiento de tejido muscular que aparece lateralmente. La parte más superficial muestra una zona de dermis con algún anejo cutáneo y una capa queratinizada de epidermis.

Zona lateral (TG).- En este corte si se puede apreciar cómo ha habido un cierre con tejido colágeno del defecto (verde), pudiéndose apreciar claramente el paso de tejido epidérmico estructurado a tejido colágeno. Respecto al tejido medular, también es perfectamente apreciable con el tejido meníngeo rodea la médula, la cual no está alterada estructuralmente ni adherida a la cicatriz. Se puede apreciar la presencia de vacuolas de detritus dentro del canal medular, lo que nos indica que la creación inicial del MMC ha sido suficiente, posibilitando la entrada de este detritus dentro del canal medular. La parte más central de cierre no presenta anejos cutáneos, pero la dermis con anejos normales desde ambos lados parece haber crecido hacia la zona central.

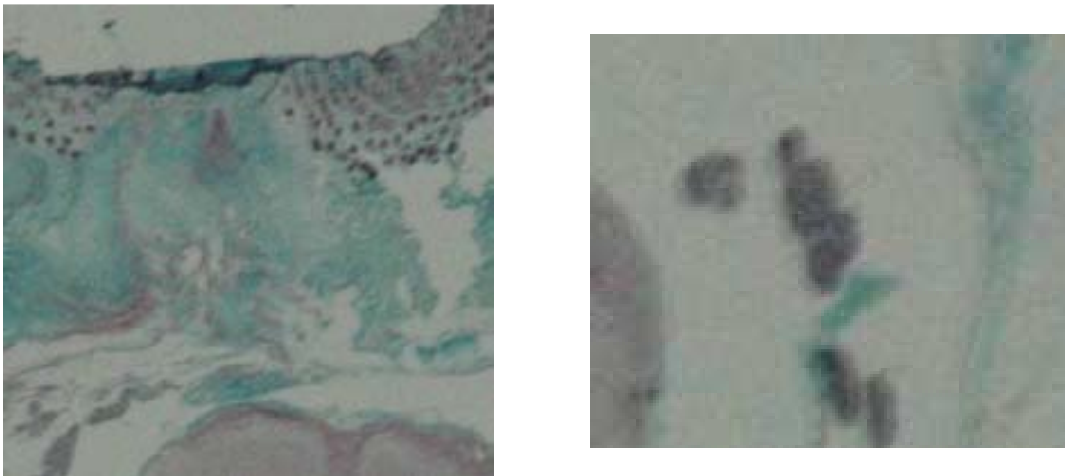


Figura 97.- Reparación inmediata, semana 6, corte histológico zona lateral del defecto. Superior: corte 1X (Hematoxilina Eosina) mostrando una normal arquitectura medular y una cobertura conectiva con dermis y epidermis. Inferior: corte 1X (Tricómico de Gomori) mostrando médula bien estructurada y con tejido meníngeo periférico, se puede observar también las vacuolas de detritus.

## REPARACIÓN INMEDIATA – 7ª SEMANA

---

### *Descripción Macroscópica (figura 98)*

---

En este feto se puede observar ya el avanzado estado de gestación en el que se encontraba a la hora de realizar la cesárea, en este caso en particular solo quedaban 3 semanas para el parto.

Macroscópicamente es difícil de visualizar la zona cicatrizada debido a la presencia ya de pelo en el animal (no se rasuró la zona para poder valorar la presencia de anejos cutáneos en los cortes histológicos). No se aprecia en ninguna zona presencia de biosellante. Sí podemos observar claramente el quiste central relleno de líquido, y que pierde volumen al seccionar el bloque de corte. En este caso, el quiste no tiene una apariencia esférica y centrada en el medio de la lesión, sino que es un quiste alargado que se extiende a lo largo de la lesión no cicatrizada, protruyendo más en la zona distal que en las zonas media y proximal, pareciendo en estas zonas que sí hay un tejido cutáneo que comienza a cubrir esta zona. El porcentaje de lesión cicatrizada es de aproximadamente el 54,4%, con una solución de continuidad del defecto del 45,6% sobre el defecto quirúrgico creado.

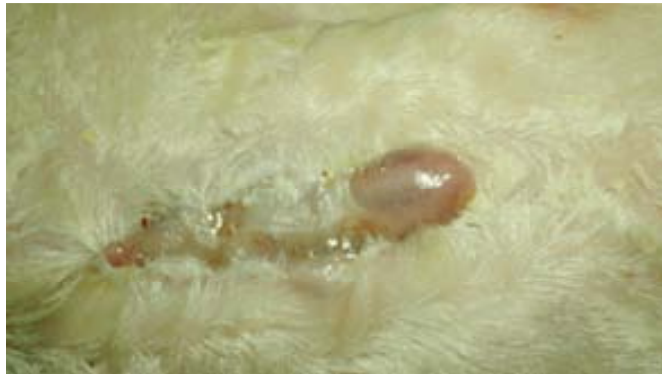

Figura 98.- Reparación inmediata, semana 7, zona lumbar. Presencia de pelo y amplio quiste.

### *Descripción Histológica*

---

Zona central (HE) (figura 99).- Se puede ver en la fotografía como la médula ha perdido totalmente su arquitectura normal y está adherida a la zona de cierre del defecto, pasando a una morfología aplanada. La zona del defecto se ha cerrado, observando un tejido conectivo organizado, y un tejido en superficie que intenta epitelizar el defecto.

Zona central (TG).- Se puede observar como el defecto ha sido cubierto por un tejido conectivo (verde), pero este tejido se encuentra adelgazado y forma parte de la pared del quiste del MMC. La médula ha perdido su morfología circular, encontrándose adherida al tejido fibroso de cobertura del defecto. Existe una leve capa queratinizada en superficie.

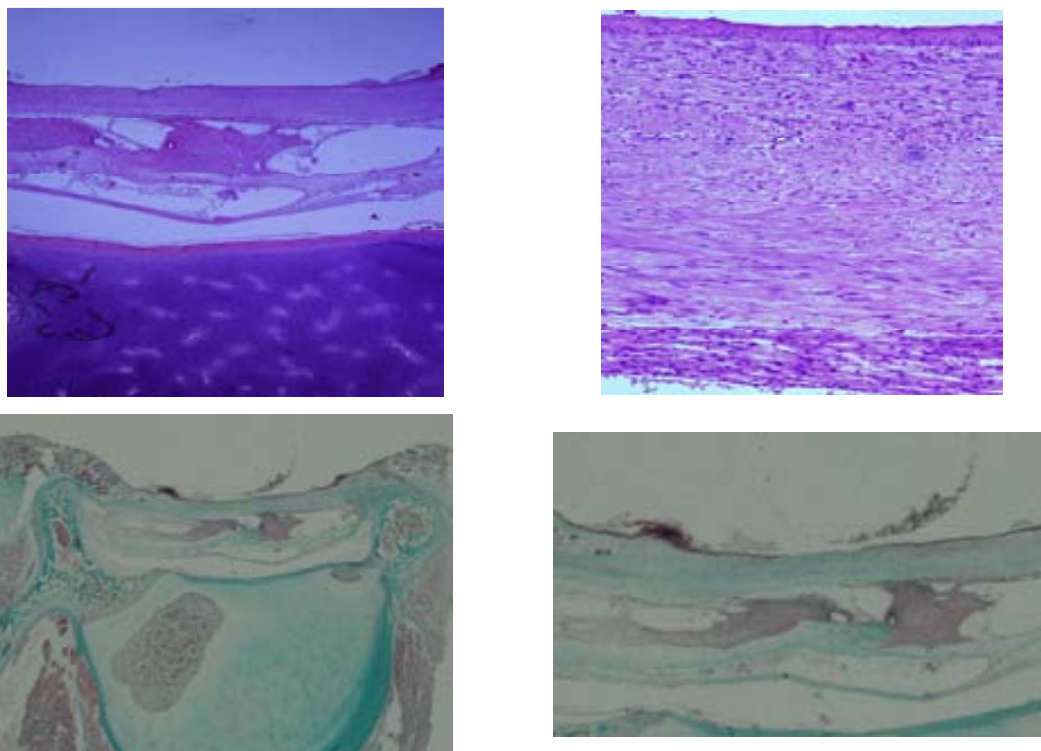


Figura 99.- Reparación inmediata, semana 7, corte histológico zona central del defecto. Superior: corte 1X (Hematoxilina Eosina) mostrando el defecto cubierto por tejido no organizado, tejido medular adherido a la zona de cierre. Inferior: corte 1X (Tricrómico de Gomori): hallazgos similares.

Zona lateral (HE) (figura 100).- En este corte de la zona lateral de la lesión se observa herniación del tejido medular por sus astas dorsales y la vacuolización de las mismas. También se ven esbozos de tejido conectivo dispuestos lateralmente en la zona del defecto que intentan cerrar el mismo. Lateralmente a la herniación se observa epidermis que no ha llegado a contactar en la zona central.

Zona lateral (TG).- En este corte podemos observar la herniación del tejido medular a través del defecto y la vacuolización de la misma, así como su adhesión a tejido conectivo que cubre la médula herniada. Existe abundante detritus en el canal y tejido conectivo laxo sin apreciarse claramente tejido meníngeo. En los bordes laterales se aprecia dermis y epidermis que cubre el tejido conectivo.

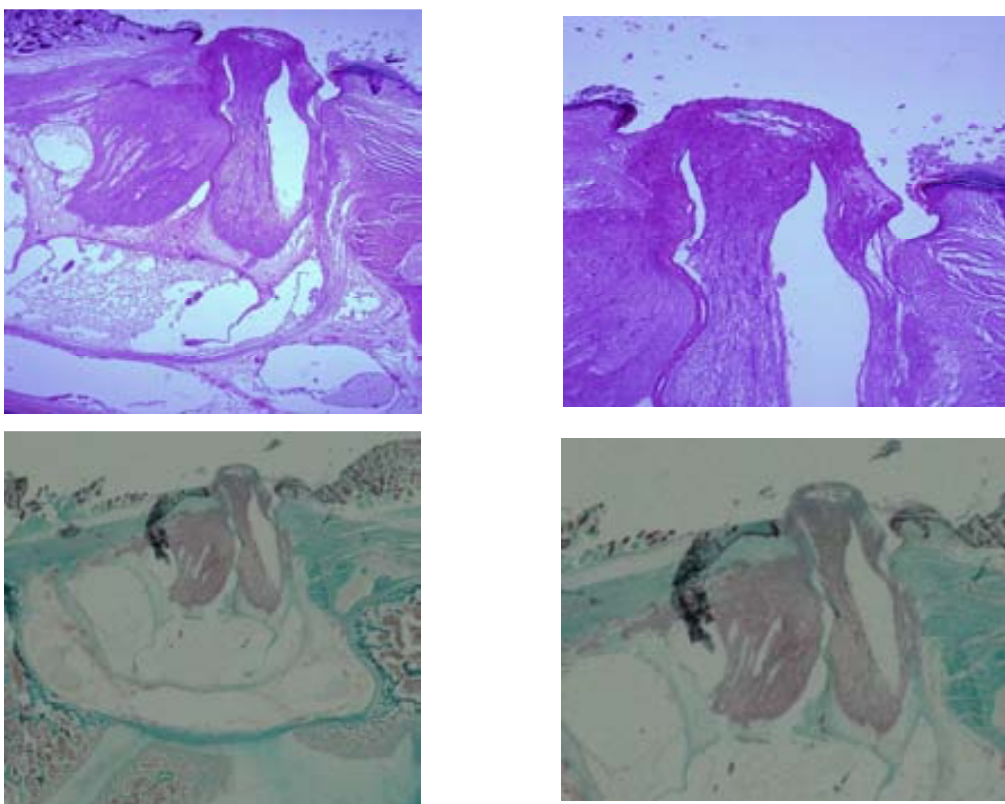


Figura 100.- Reparación inmediata, semana 7, corte histológico zona lateral del defecto. Superior: corte 1X (Hematoxilina Eosina) mostrando una arquitectura medular distorsionada y herniada. Inferior: corte 1X (Tricrómico de Gomori) mostrando los mismos hallazgos.

## REPARACIÓN INMEDIATA – 8ª SEMANA

---

### *Descripción Macroscópica (figura 101)*

---

Esta es la última semana en que realizaremos control en el caso de los fetos sellados de manera inmediata, en este momento ya solamente quedan 2 semanas para el final de la gestación y el parto.

Nos encontramos con una situación muy similar a la de la 7ª semana: el animal presenta pelo, no se aprecia biosellante y sí la presencia de quiste. Hay una zona alargada ocupada por un quiste, que en su parte media y proximal está cubierta por un tejido friable y débil procedente de la capa cutánea, mientras que en su parte distal el quiste protruye al exterior y se encuentra lleno de líquido, que al seccionar el bloque del MMC pierde el mismo quedando deprimido hacia el interior de la lesión. En este caso, el porcentaje cicatrizado es menor, y se ha producido por completo en su parte proximal, siendo la parte

cerrada del **37,87%**, con una solución de continuidad el defecto del **62,13%** sobre el defecto quirúrgico creado.

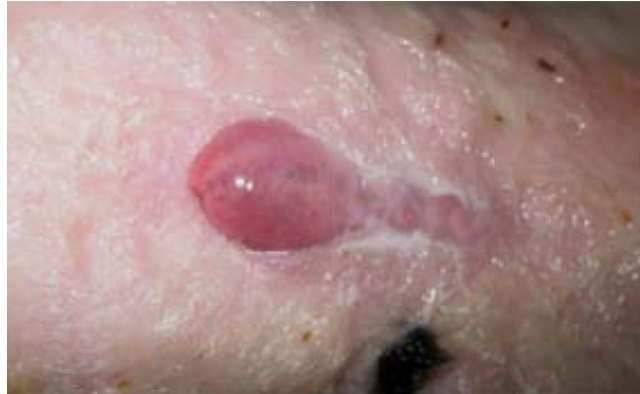

Figura 101.- Reparación inmediata, semana 8, zona lumbar. Se observa presencia de pelo y formación de quiste.

### *Descripción Histológica*

Zona central (HE) (figura 102).- Al igual que en los casos anteriores, en la zona central del quiste, la médula ha perdido su morfología normal, encontrándose aplanada y adherida a los planos dorsales del canal medular sin meninges. Superficialmente observamos sólo un tejido fibroblástico inmaduro y una zona más externa queratinizada. Desde los laterales se acerca la piel normal.

Zona central (TG).- Se puede apreciar como el defecto creado ha sido cubierto por un tejido fibroso a base de colágeno (verde), superficialmente a éste se puede ver como hay un esbozo de tejido epidérmico (marrón). La médula se encuentra deformada, vacuolizada y adherida al tejido colágeno.

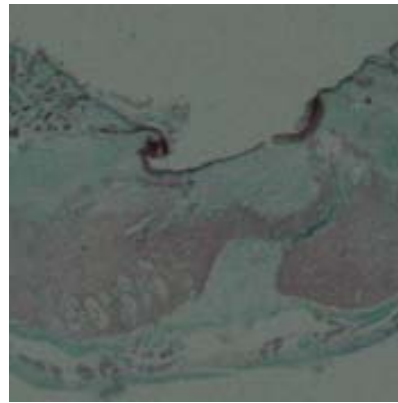
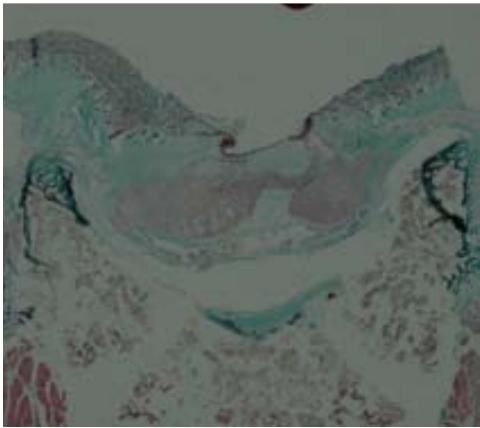
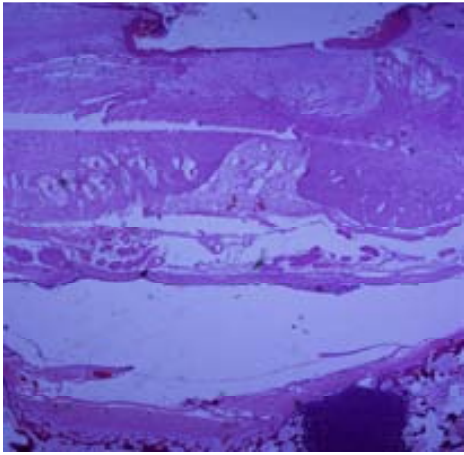


Figura 102.- *Reparación inmediata, semana 8, corte histológico zona central del defecto. Superior: corte 1X (Hematoxilina Eosina): defecto cubierto por tejido no organizado, tejido medular adherido a la zona de cierre. Inferior: corte 1X (Tricrómico de Gomori): hallazgos similares y en superficie teñido de marrón podemos ver lo que puede ser un tejido pseudoepitelial.*

Zona lateral (HE) (figura 103).- En un corte más lateral podemos apreciar un cierre de la zona del defecto, conservando la médula una estructura anatómica fisiológica, vemos las meninges correctamente formadas envolviendo la médula. En la ampliación se observa cómo hay un tejido muscular alargado cubriendo el defecto, y superficialmente a éste un tejido conectivo y de epitelización. En un corte no tan lateral podemos apreciar la médula protruida y cubierta de meninge que está adherida a los tejidos adyacentes, con un recubrimiento dorsal de tejido conectivo queratinizado.

Zona lateral (TG).- En este corte no tan lateral hay un cierre del defecto, aunque con una pseudoherniación del tejido medular a través del defecto creado. El defecto se halla cubierto por un tejido fibroso a base de colágeno (verde), sobre el cual apreciamos una capa que se tiñe de marrón que se corresponde con un esbozo de tejido pseudoepitelial, incluso pudiendo observar la presencia de anejos



cutáneos en las zonas más laterales del defecto quirúrgico creado inicialmente, por cierre desde la piel sana lateral.

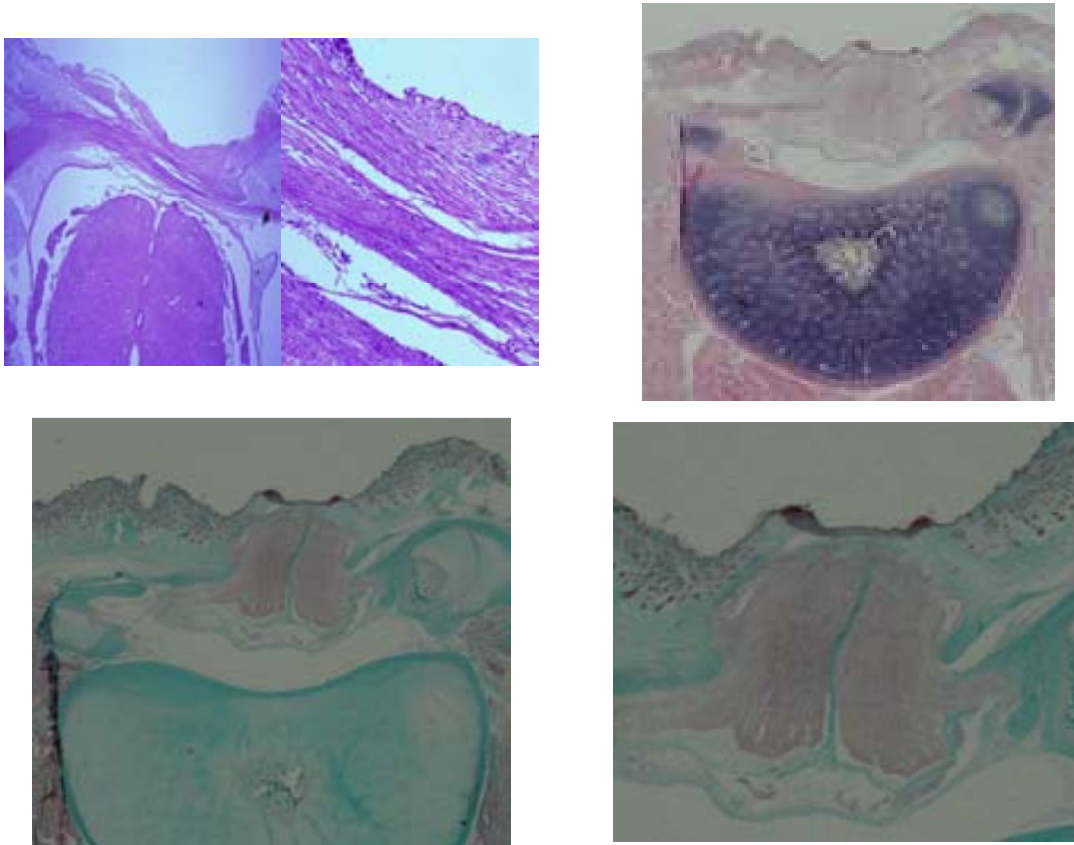


Figura 103.- Reparación inmediata, semana 8, corte histológico zona central del defecto. Superior izquierda: corte 1X (Hematoxilina Eosina) mostrando una arquitectura medular correcta y cierre del defecto. Superior derecha: corte 1X (Hematoxilina Eosina) mostrando una zona de transición con protrusión medular y cierre por una fina capa conectiva. Inferior: corte 1X (Tricrómico de Gomori) mostrando el tejido conectivo que rodea la médula y el cierre con tejido pseudoepitelial.

## REPARACIÓN DIFERIDA

---

A modo de recordatorio breve, en estos fetos se ha realizado es una cobertura diferida de la lesión tres semanas después de la creación quirúrgica del defecto del MMC. Por ello los fetos están en un estado más avanzado de la gestación y la médula expuesta puede estar más dañada y puede existir un intento de reparación.

En este grupo sólo obtuvimos animales en la 2ª, 4ª, 6ª y 7ª semana de evolución después de la cirugía de sellado.

## REPARACIÓN DIFERIDA – 2ª SEMANA

---

### *Descripción Macroscópica (figura 104)*

---

En este animal podemos observar la existencia de pelo. Observamos el defecto cubierto por un tejido con aspecto opaco y de consistencia más dura que el de un quiste y tras seccionar la zona del MMC queda poco deprimido hacia el interior de la lesión, lo que nos puede hacer pensar que las paredes están formadas por un tejido consistente y probablemente con restos de biosellante. El porcentaje cicatrizado en esta ocasión es del 45,59% con una solución de continuidad del defecto del 54,41% sobre el defecto quirúrgico creado.

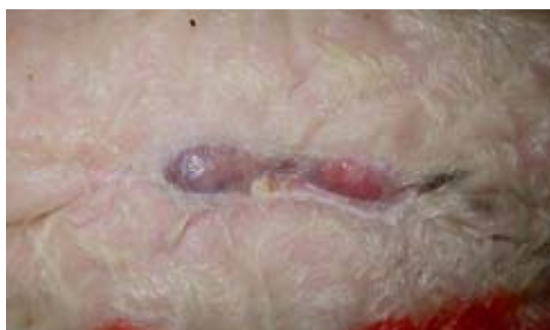


Figura 104.- *Reparación diferida, semana 2, zona lumbar. Se aprecia presencia de pelo y defecto de cierre.*

### *Descripción Histológica*

---

Zona central (HE) (figura 105).- En esta fotografía se observa la médula deformada, dañada y parcialmente protruida a través de un tejido edematoso y laxo al que está adherida. El cierre es completo y se observa un tejido de epitelización, en el que podemos apreciar en su superficie restos de biosellante, así como restos de detritus y biosellante en el canal medular. Respecto al tejido meníngeo se aprecia cómo está interrumpido en la zona de la adherencia.

Zona central (TG).- El tejido colágeno inmaduro edematizado no puede cerrar totalmente la lesión, produciéndose una herniación parcial de la médula, la cual se encuentra adherida al tejido de cobertura

en la parte más superficial del defecto. Encontramos también un tejido teñido de marrón que en este caso parece corresponderse con restos de biosellante, ya que carece de celularidad. Respecto al tejido meníngeo, este rodea la estructura medular, pudiendo también ver vacuolas de detritus en el interior del canal medular. La capa muscular queda a ambos lados sin continuidad. La piel normal con anejos parece haber avanzado hacia la parte media pero sin confluir.

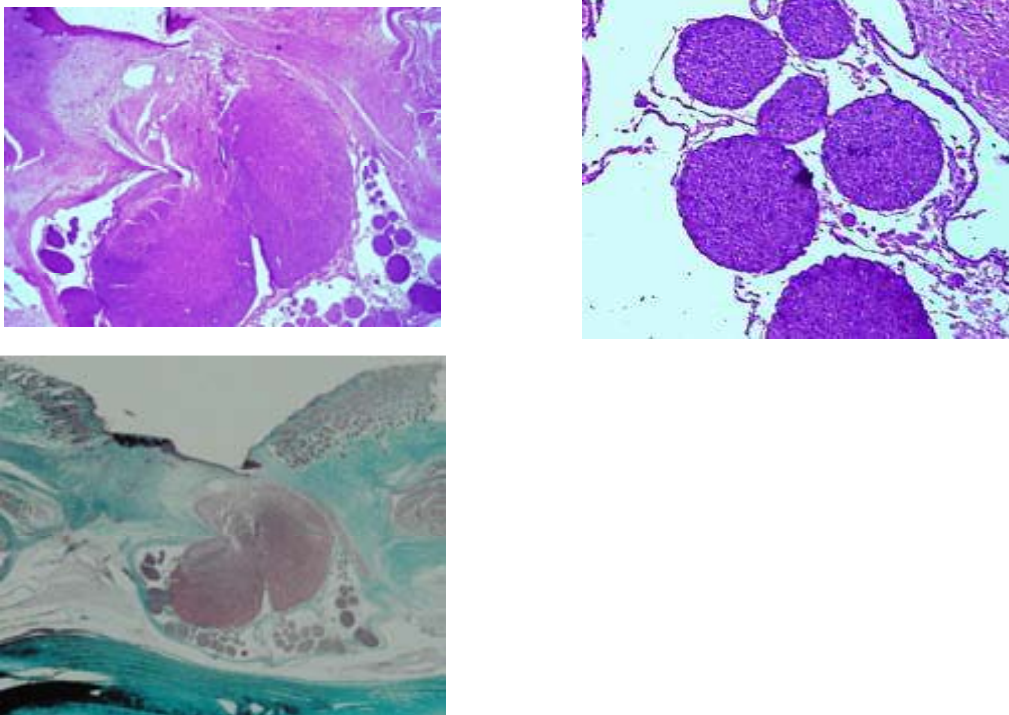


Figura 105.- Reparación diferida, semana 2, corte histológico zona central del defecto. Superior: corte 1X (Hematoxilina Eosina) mostrando una arquitectura medular distorsionada y cierre del defecto; a la derecha presencia de detritus en canal. Inferior: corte 1X (Tricrómico de Gomori) mostrando el tejido conectivo laxo que rodea la médula.

Zona lateral (HE) (figura 106).- Al igual que el corte central de este espécimen, observamos una protrusión del tejido medular a expensas de una de las astas posteriores a través de un tejido laxo y edematoso. Los muñones musculares se mantienen alejados del tejido conectivo medio y de la médula. Se puede apreciar en la fotografía de la derecha como aquí el cierre del defecto ha sido completo, persistiendo aún restos de biosellante y evidenciándose la presencia de detritus y biosellante en el canal medular. En cuanto al tejido meníngeo este desaparece en la zona de adherencia con la zona de cierre, al igual que en la zona central de este feto.

Zona lateral (TG).- Igualmente que en el corte de este espécimen correspondiente a la zona central, se ve como hay una herniación parcial de una de las astas posteriores de la médula, con un tejido meníngeo que rodea la misma. Hay un tejido fibroso edematoso e hipohístico a base de colágeno laxo (verde) en la zona central del defecto, observamos en su superficie un tejido teñido de marrón que parece corresponderse a un esbozo epitelial. Por último, también observamos numerosas vacuolas en el interior del canal medular ocupadas por detritus.

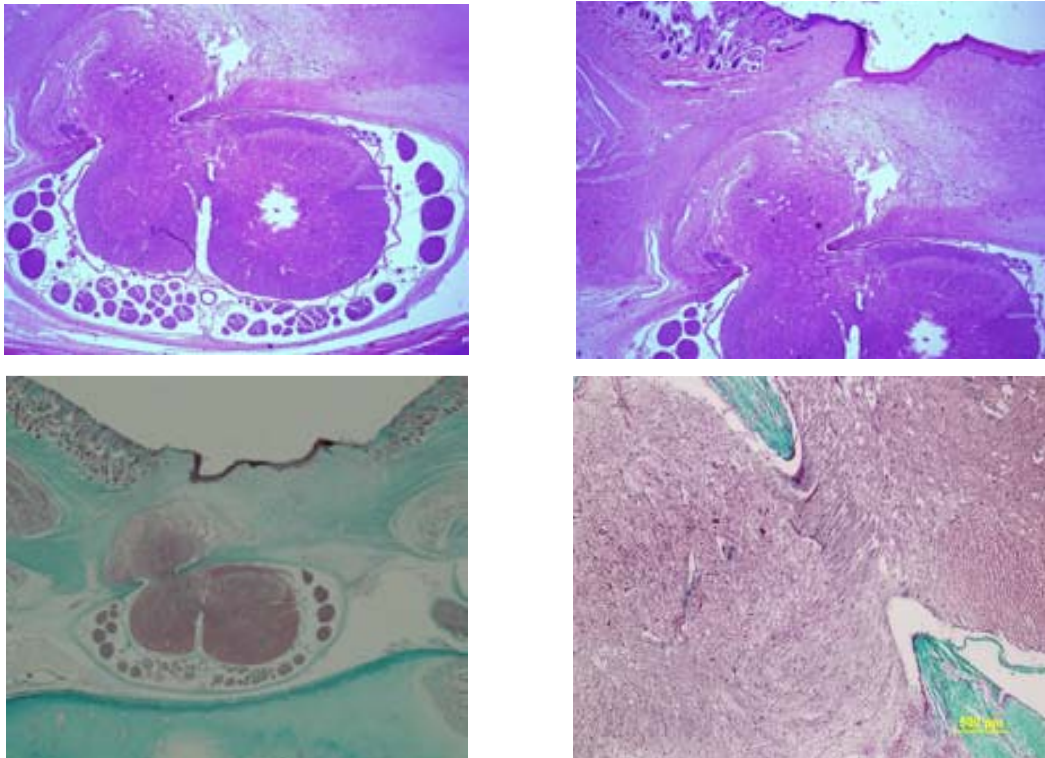


Figura 106.- *Reparación diferida, semana 2, corte histológico zona lateral del defecto. Superior: corte 1X (Hematoxilina Eosina) mostrando una herniación del tejido medular y cierre del defecto; a la derecha detalle. Inferior: corte 1X (Tricrómico de Gomori) mostrando el tejido conectivo laxo que rodea la médula y la estrangula; a la derecha detalle.*

## REPARACIÓN DIFERIDA – 4ª SEMANA

---

### *Descripción Macroscópica (figura 107)*

---

En este espécimen se observa de manera macroscópica como la lesión ha cicatrizado prácticamente en su totalidad, observándose una cicatriz clara desde craneal a caudal, quedando solamente una zona distal mínima en que se puede apreciar un defecto de cierre casi inapreciable. No se observa biosellante ni quiste. El porcentaje cicatrizado es del 93,16%, con una solución de continuidad del defecto del 6,84% sobre el defecto quirúrgico creado.

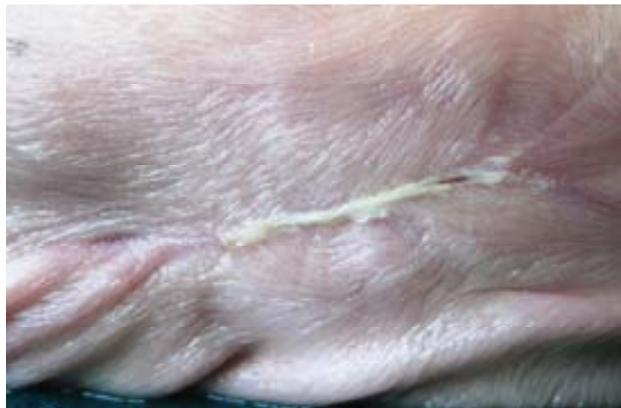


Figura 107.- Reparación diferida, semana 4, zona lumbar. Se aprecia cicatrización casi completa.

### *Descripción Histológica*

---

Zona central (HE) (figura 108).- En esta fotografía se puede ver la pérdida de la morfología y daño medular, apareciendo aplanada y adherida en su totalidad a la zona del cierre del defecto. El tejido de cierre comprende tejido muscular, dermis y piel con anejos cutáneos.

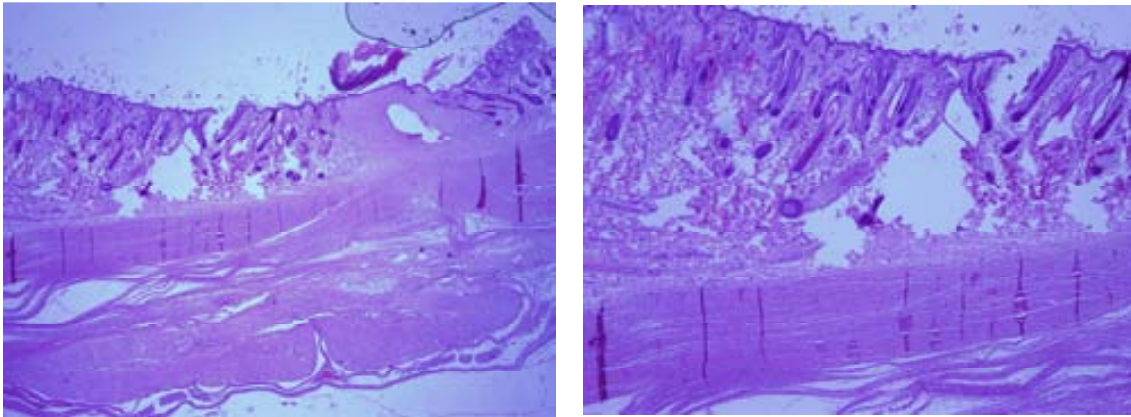


Figura 108.- Reparación diferida, semana 4, corte histológico zona central del defecto. Derecha: corte 1X (Hematoxilina Eosina) que muestra adherencia de la médula al tejido de cierre y pérdida de morfología circular. En la ampliación de la derecha se puede ver la pseudoorganización del tejido de cierre del defecto.

Zona lateral (HE) (figura 109).- En esta serie de fotografías microscópicas vemos que la médula conserva perfectamente su morfología y coberturas meníngeas. Se observa una capa de tejido muscular, dermis y epidermis con anejos cutáneos.

Zona lateral (TG) .- Esta tinción muestra como el tejido muscular está infiltrado por tejido colágeno laxo. La epidermis muestra anejos en una amplia zona.

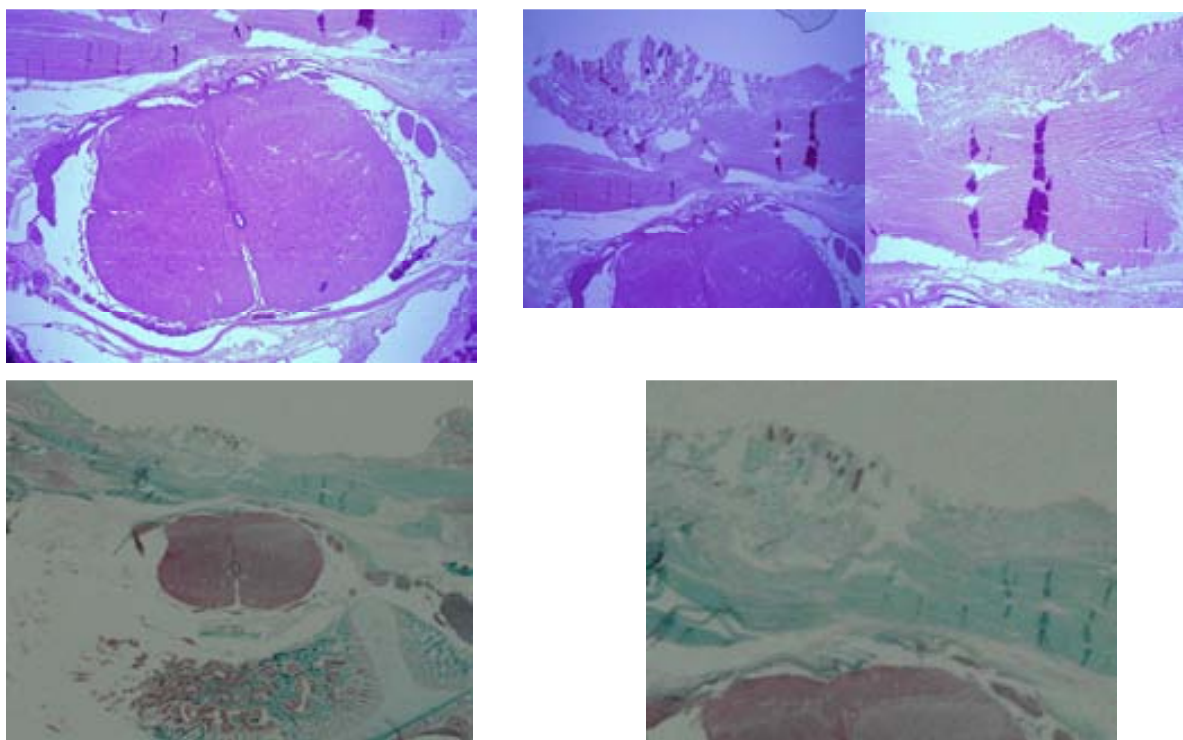


Figura 109.- Reparación diferida, semana 4, corte histológico zona lateral del defecto. Superior: corte 1X (Hematoxilina Eosina) mostrando conservación de la arquitectura medular y cierre organizado del defecto; a la derecha detalle. Inferior: corte 1X (Tricrómico de Gomori) muestra infiltración de la capa muscular por tejido colágeno laxo; a la derecha detalle.

## REPARACIÓN DIFERIDA – 6ª SEMANA

### *Descripción Macroscópica (figura 110)*

Este espécimen, prácticamente a término presenta abundante pelo sin restos de biosellante. Se observa una zona cicatrizada proximal y media, con una zona quística distal rellena de líquido, y que se comporta de manera igual al resto al cortar la zona del MMC, es decir, desapareciendo su volumen. La zona cicatrizada se encuentra en la zona proximal de la lesión, con un porcentaje del 58,09%, con una solución de continuidad del defecto del 41.91% sobre el defecto quirúrgico creado.

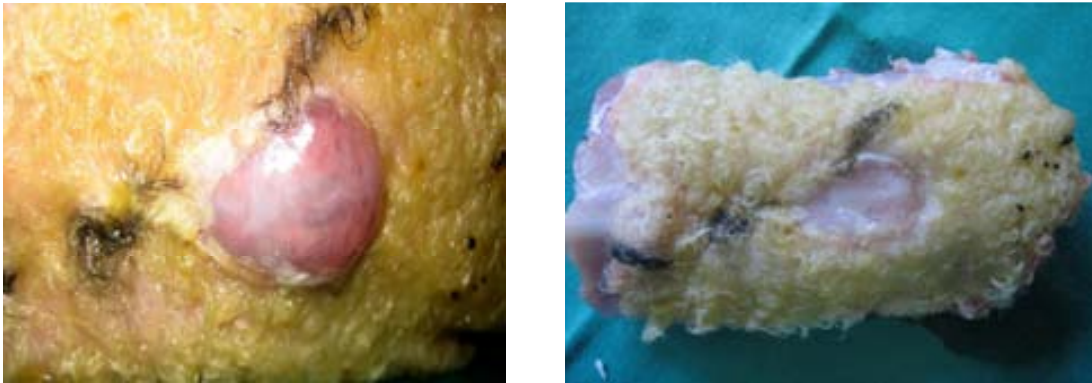


Figura 110.- Reparación diferida, semana 6, zona lumbar. Izquierda: previo a la obtención de la pieza, se observa formación quística. Derecha: tras la sección del bloque la zona quística pierde su turgencia.

### *Descripción Histológica*

Zona central (HE) (figura 111).- Esta fotografía microscópica nos muestra una ausencia total de cierre del defecto, así como un tejido medular completamente dañado, desestructurado, herniado, vacuolizado y adherido a tejido vecinos. En los márgenes laterales la piel normal acaba en unos muñones no activos con escasa zona queratinizada.

Zona central (TG).- Hay un déficit total de cobertura del defecto, con una desaparición parcial del tejido medular, quedando el restante deformado, vacuolizado y adherido a planos laterales y con tejido conectivo laxo que lo traspasa.

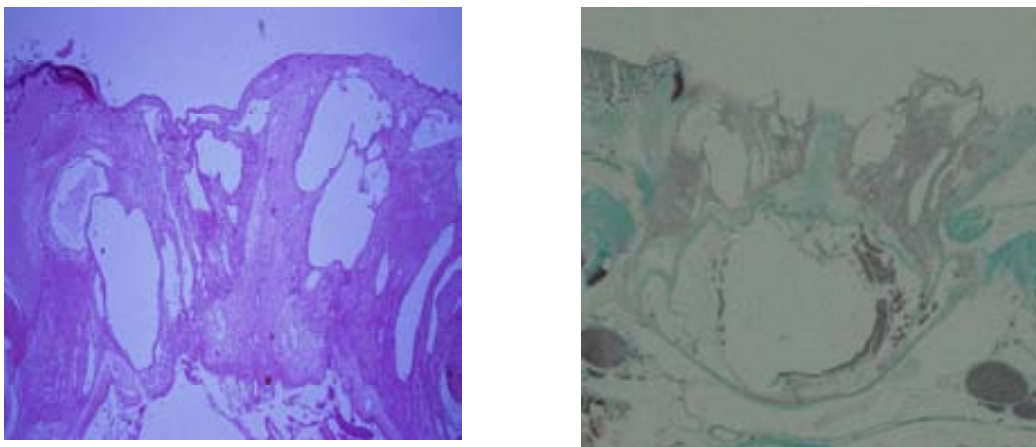


Figura 111.- Reparación diferida, semana 6, corte histológico zona central del defecto. Derecha: corte 1X (Hematoxilina Eosina) que muestra daño medular severo. En la ampliación de la derecha se puede ver tejido conectivo entre los restos medulares.



Zona lateral (HE) (figura 112).- En el corte de la zona más lateral de la lesión si observamos un cierre del defecto, con estructura medular conservada, meninge adherida a plano superficial y capa muscular, conectiva, dermis y epidermis sin anejos. En un corte de transición entre la zona lateral y central observamos una desestructuración medular, adherencia a planos vecinos y herniación de la misma y escaso tejido conectivo que cubre la médula, discretamente queratinizado externamente. Se observan detritus en el espacio dural.

Zona lateral (TG).- En la zona de transición entre la zona lateral y central, el tejido medular se encuentra entre tejido conectivo laxo con escasa queratinización superficial.

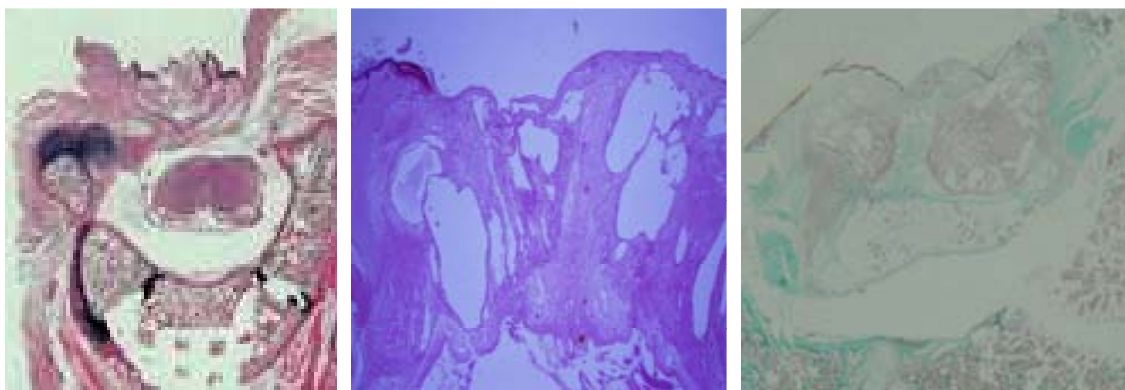


Figura 112.- Reparación diferida, semana 6, corte histológico zona lateral del defecto. Izquierda: corte extremo lateral 1X (Hematoxilina Eosina) mostrando conservación de la arquitectura medular y cierre organizado del defecto. Centro: corte entre zona lateral y central 1X (Hematoxilina Eosina) que muestra destrucción medular. Inferior: corte entre zona lateral y central 1X (Tricrómico de Gomori) muestra infiltración medular por tejido colágeno laxo.

## REPARACIÓN DIFERIDA – 7ª SEMANA

### *Descripción Macroscópica (figura 113)*

Este es el último control que realizamos con los fetos con sellado diferido y en este caso solamente quedaba 1 semana para la finalización de la gestación y el parto. Se observa abundante pelo y ausencia de biosellante.

La zona proximal se presenta cicatrizada, mientras que en la zona distal observamos un gran quiste de predominio distal que protruye desde el interior de la lesión, y que también disminuye de tamaño al seccionar el bloque del MMC. La zona cicatrizada es del 41,77%, con una solución de continuidad del defecto del 58,23% sobre el defecto quirúrgico creado.

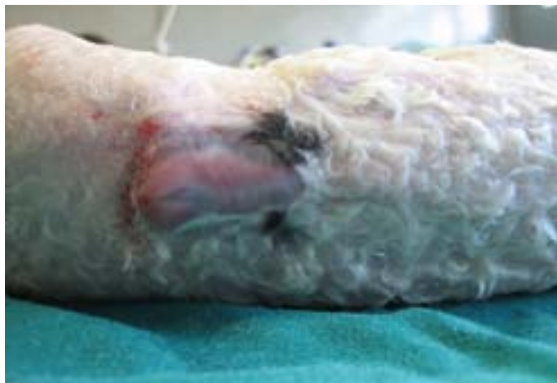

Figura 113.- Reparación diferida, semana 7, zona lumbar. Se observa el quiste de gran tamaño.

### *Descripción Histológica*

---

Zona central (HE) (figura 114).- Hay una completa deformidad del tejido medular, con adherencia a planos vecinos y vacuolización de la misma. Podemos observar como hay unos “esbozos” de tejido epitelial que intentan cerrar el defecto.

Zona central (TG).- En esta tinción podemos observar tejido conectivo laxo entre los restos de tejido neural medular y cubriendo la superficie medular donde podemos apreciar una fina capa queratinizada.

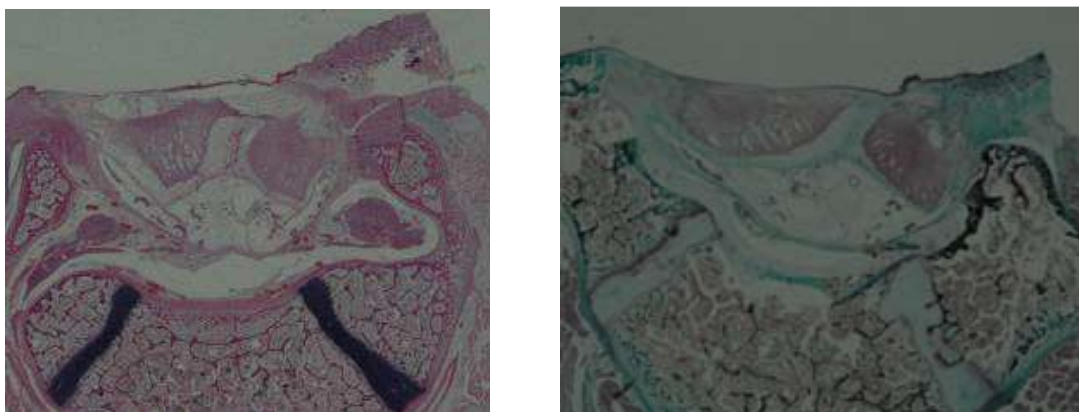


Figura 114.- Reparación diferida, semana 7, corte histológico zona central del defecto. Izquierda: corte 1X (Hematoxilina Eosina) que muestra daño medular severo. Derecha: corte 1X (tricromico de Gomori) donde vemos tejido conectivo laxo entre el tejido medular.

Zona central (HE) (figura 115).- Hay una completa deformidad del tejido medular, con adherencia a planos vecinos y vacuolización de la misma. Podemos observar como hay unos “esbozos” de tejido epitelial que intentan cerrar el defecto.

Zona central (TG).- En esta tinción podemos observar tejido conectivo laxo entre los restos de tejido neural medular y cubriendo la superficie medular donde podemos apreciar una fina capa queratinizada.

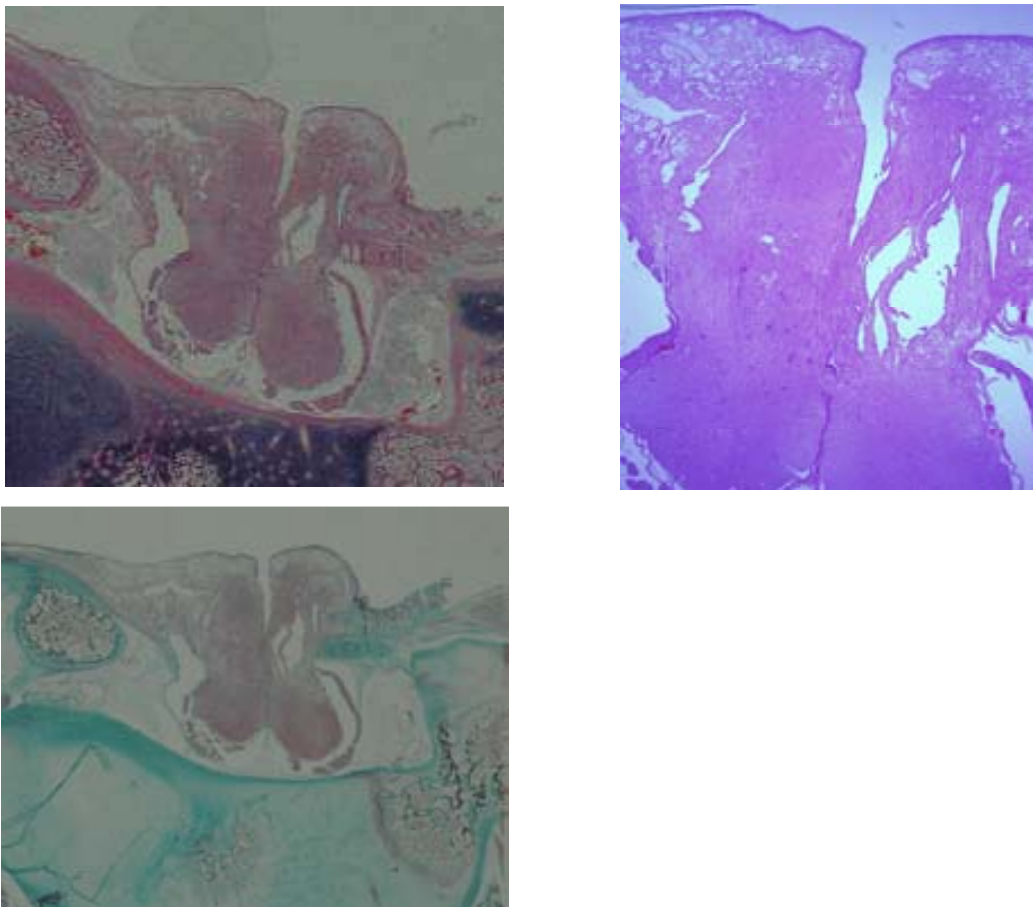


Figura 115.- Reparación diferida, semana 7, corte histológico zona lateral del defecto. Izquierda: corte 1X (Hematoxilina Eosina) mostrando pérdida de la arquitectura medular sin cierre del defecto. Inferior: corte 1X (Tricrómico de Gomori) muestra infiltración de las astas posteriores de la médula por tejido colágeno laxo que la fijan a una tejido epitelial fino.

## ESTUDIO ESTADÍSTICO DEL CIERRE DEL MMC

El **biosellante** se mantiene presente macroscópicamente hasta la semana 3 después de la cirugía de cobertura, tanto en el grupo de reparación inmediata como en el de reparación tardía (figura 116) (análisis de supervivencia  $p=0.763$ ).

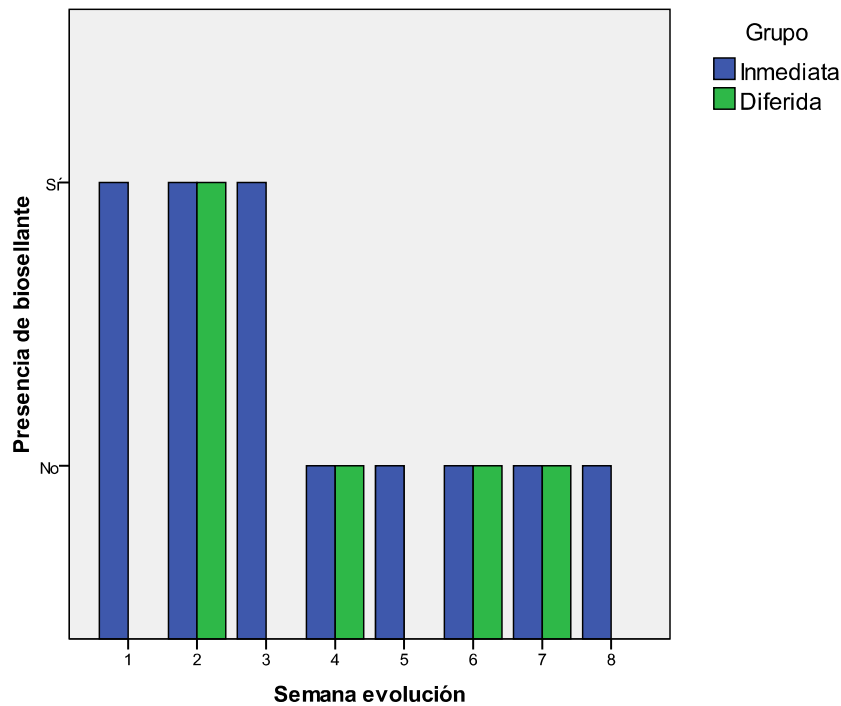


Figura 116.- Presencia de biosellante por semanas y grupo.

La evolución de la **solución de continuidad** en el tiempo en el grupo de reparación inmediata muestra en las primeras semanas un defecto cerrado por el biosellante, pero que a partir de la cuarta semana sólo se mantiene cerrado lo que ha cicatrizado. En el grupo de reparación diferida sigue la misma evolución, permaneciendo el defecto cerrado hasta la semana 4. La diferencia sólo es estadísticamente significativa para los animales por debajo de la semana 4 de evolución ( $p=0.028$ ) (figura 117).

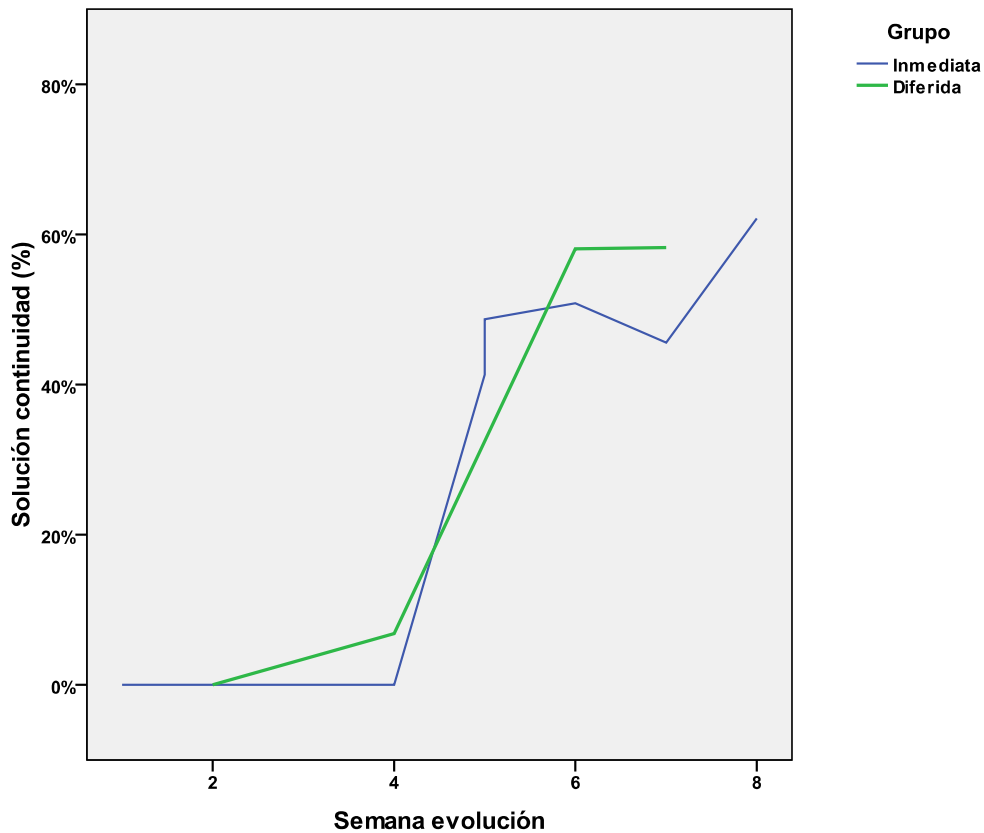


Figura 117.- Evolución de la solución de continuidad por semanas y grupo.

Existe un progresivo **cierre del defecto** en las primeras semanas tras el sellado, tanto en el grupo de reparación inmediata como en el grupo de reparación diferida. El patrón de progresión es bastante similar y en ambos casos parece aumentar en las primeras semanas para luego pararse entre la 3ª y 5ª semana. En ambos grupos el porcentaje de cierre se estabiliza en un 40% de todo el defecto ( $p=0.245$ ). Destaca el feto de reparación diferida de la cuarta semana que excepcionalmente presenta una cicatrización subtotal (figura 118).

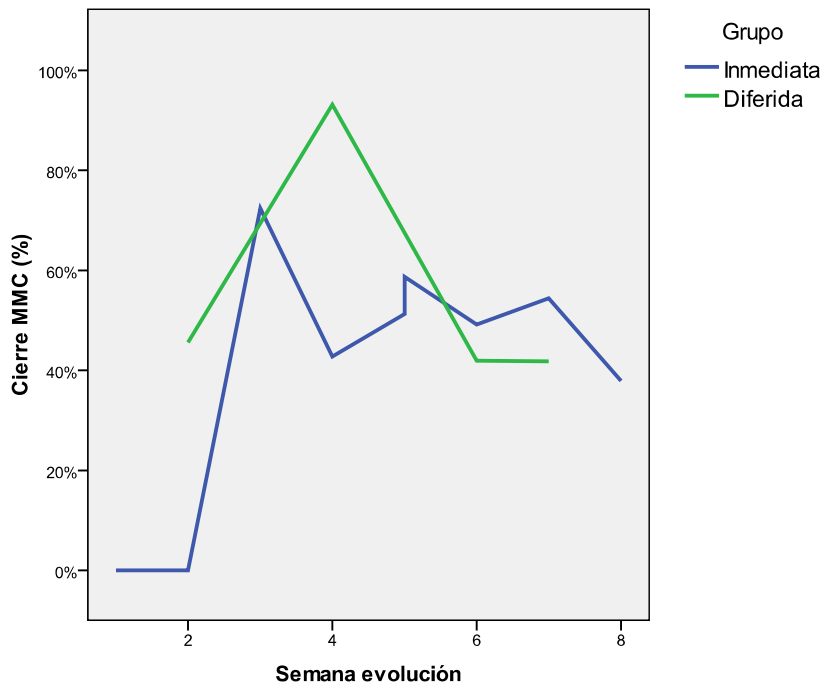


Figura 118.- Evolución del cierre del defecto por semanas y grupo.

La **presencia de quiste** sólo se observa a partir de la semana 5 después de la cobertura, de forma idéntica en ambos grupos (análisis de supervivencia  $p=0.957$ ) (figura 119).

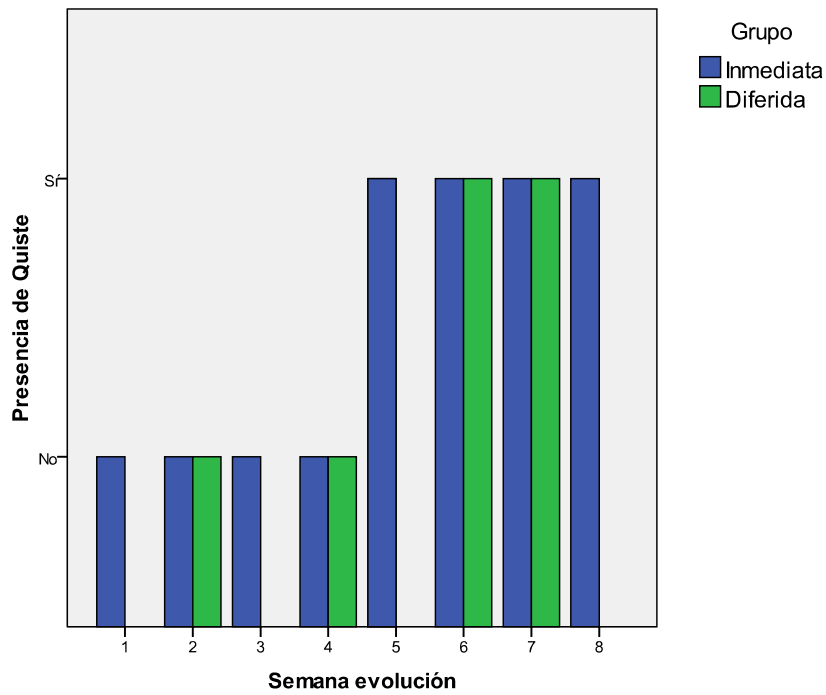


Figura 119.- Evolución de la presencia de quiste por semanas y grupo

Existen diferencias estadísticamente significativas en el grado de cierre del defecto ( $p=0.003$ ) y en la solución de continuidad ( $p=0.008$ ) entre los que presentan quiste y los que no. No existe relación entre la solución de continuidad y el cierre del defecto ( $p=0.703$ ) porque en las primeras semanas no hay solución de continuidad debido a la presencia del biosellante.

Los estudios histológicos de la zona central muestran daño medular excepto en el caso de reparación inmediata de la segunda semana (protegido por el biosellante) (Figura 98) sin diferencias entre los grupos de reparación inmediata o diferida ( $p=0.80$ ). Los otros dos casos que podrían mantener una estructura medular conservada por el biosellante son el caso de reparación inmediata de la primera semana en el que existe daño medular debido a la propia cirugía de producción del defecto y el caso de reparación inmediata de la tercera semana, en el que existe una gran adherencia al tejido conectivo que altera la arquitectura de la médula. Ningún caso de reparación tardía muestra conservación de la estructura medular, ya que ésta estuvo tres semanas expuesta antes de la cobertura (figura 120).

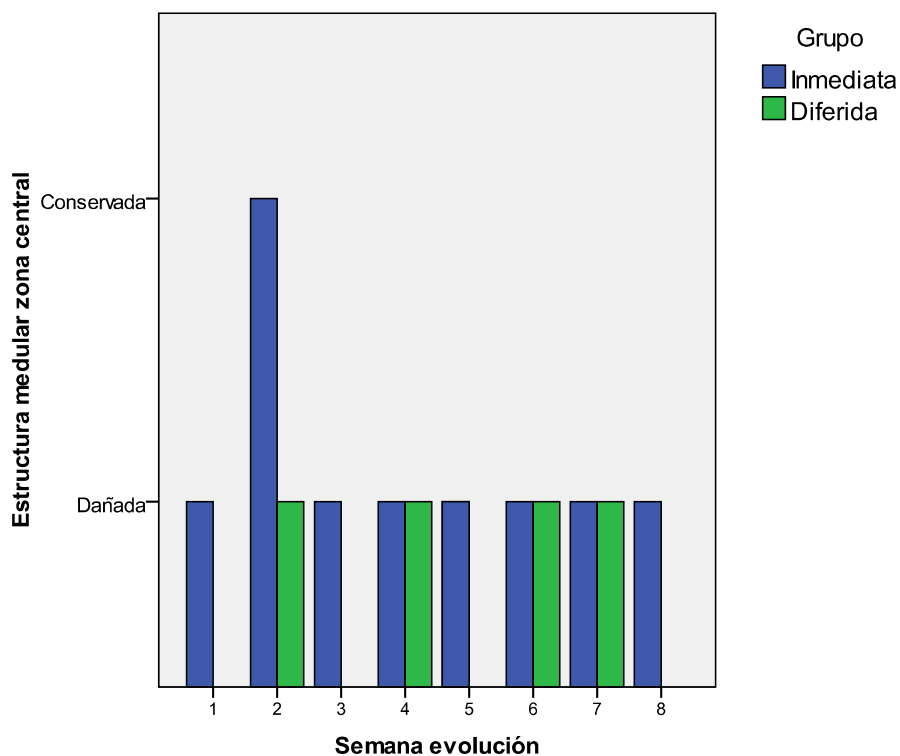


Figura 120.- Estructura medular central por semanas.

Los estudios histológicos de la presencia de capas tisulares en la **zona central** en ambos grupos muestran poca regeneración tisular (Tabla 2). En el grupo de reparación inmediata, destaca la presencia de capa conectiva cubriendo el defecto excepto en la primera semana y en las semanas 4 y 5 donde es posible que haya sido eliminada por el propio corte de la preparación; no se observa cierre por meninge excepto en las semanas 2 y 3 donde realmente se confunde el tejido conectivo con la meninge; en ningún caso se ha generado capa muscular; el espécimen de la semana 3 presenta un tejido que parece subcutáneo y cutáneo, aunque puede ser únicamente el propio tejido conectivo con una zona de queratinización periférica, donde no se ven anejos cutáneos.

Central Inmediato	Sem. 1	Sem. 2	Sem. 3	Sem. 4	Sem. 5	Sem. 6	Sem. 7	Sem. 8
Meninge	0	1	1	0	0/0	0	0	0
Conectivo	0	1	1	0	0/0	1	1	1
Muscular	0	0	0	0	0/0	0	0	0
Subcutánea	0	0	1	0	0/0	0	0	0
Cutánea	0	0	1	0	0/0	0	0	0
Anejos	0	0	0	0	0/0	0	0	0

Tabla 2.- Presencia de capas tisulares en el corte histológico de la zona central del defecto en los animales de reparación inmediata.

En el grupo de reparación diferida encontramos más o menos los mismos hallazgos histológicos en la zona central del defecto (Tabla 3), con generación de tejido conectivo en la mayoría de casos; el espécimen de la semana 4 presenta un cierre casi completo con aparición de capas tisulares, incluida la muscular, que parecen haber llegado a confluir desde los laterales de la herida hacia la zona de en medio.



Central Tardío	Sem. 1	Sem. 2	Sem. 3	Sem. 4	Sem. 5	Sem. 6	Sem. 7	Sem. 8
Meninge	-	0	-	0	-	0	0	-
Conectivo	-	1	-	1	-	0	1	-
Muscular	-	0	-	1	-	0	0	-
Subcutánea	-	0	-	1	-	0	0	-
Cutánea	-	0	-	1	-	0	0	-
Anejos	-	0	-	1	-	0	0	-

Tabla 3.- Presencia de capas tisulares en el corte histológico de la zona central del defecto en los animales de reparación diferida.

Los estudios histológicos de la zona lateral muestran poco daño medular (Figura 121), sin diferencias entre el grupo de reparación inmediata o diferida ( $p=0.628$ ). Podemos considerar una arquitectura medular conservada en la mayoría de los casos. Cuando se han realizado varios cortes en la zona lateral hemos observado que cuanto más alejado de la zona de quiste mayor conservación medular, y a medida que nos acercamos a la zona quística, más adherencia medular al tejido conectivo, más protrusión y más daño.

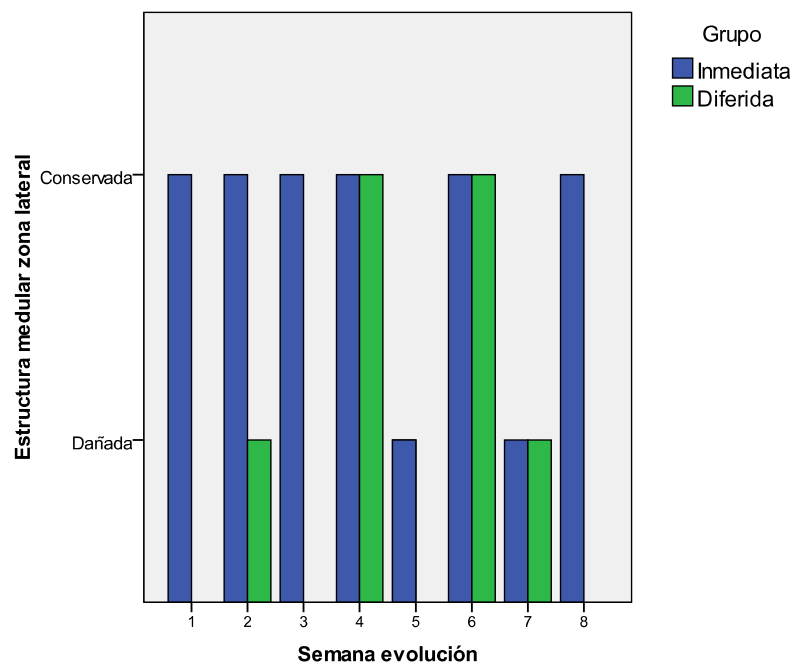


Figura 121.- Estructura medular en la zona lateral respecto del tiempo de evolución.

Los estudios histológicos de la presencia de capas tisulares en la **zona lateral** en ambos grupos muestran regeneración tisular de varias capas (Tabla 4). En el grupo de reparación inmediata aparece formación meníngea en casi todos los especímenes; la capa conectiva aparece ya a la semana 2 y está presente desde ese momento en todos los casos; la capa muscular es la más inconsistente y sólo aparece en algunos casos; las capas subcutánea y cutánea no siempre están presentes y ésta última suele crecer desde los bordes laterales de la herida, al igual que ocurre con la presencia de anejos, que está más en relación al crecimiento de la piel normal de vecindad y no a la regeneración tisular.

Lateral Inmediato	Sem. 1	Sem. 2	Sem. 3	Sem. 4	Sem. 5	Sem. 6	Sem. 7	Sem. 8
Meninge	1	1	1	1	1/1	1	0	1
Conectiva	0	1	1	1	1/1	1	1	1
Muscular	0	1	0	1	1/0	0	0	0
Subcutánea	0	1	1	1	0/0	1	0	1
Cutánea	0	1	1	1	0/0	1	0	1
Anejos	0	1	1	1	0/0	0	0	0

Tabla 4.- Presencia de capas tisulares en el corte histológico de la zona lateral del defecto en los animales de reparación inmediata.

En el grupo de reparación tardía encontramos hallazgos semejantes al grupo de reparación inmediata en los cortes histológicos de la zona lateral del defecto. La capa meníngea y la capa conectiva aparecen prácticamente siempre protegiendo la médula del exterior. Llama la atención el espécimen de la cuarta semana, que presenta cierre completo del defecto (tabla 5).

Lateral Diferido	Sem. 1	Sem. 2	Sem. 3	Sem. 4	Sem. 5	Sem. 6	Sem. 7	Sem. 8
Meninge	-	1	-	1	-	1	0	-
Conectiva	-	1	-	1	-	1	1	-
Muscular	-	0	-	1	-	1	0	-
Subcutánea	-	0	-	1	-	1	0	-
Cutánea	-	1	-	1	-	1	0	-
Anejos	-	0	-	1	-	0	0	-

Tabla 5.- Presencia de capas tisulares en el corte histológico de la zona lateral del defecto en los animales de reparación diferida.

Analizando el progreso del **grosor del tejido de cierre** de la zona lateral en el grupo de cobertura inmediata, observamos cómo ésta va aumentando en el tiempo desde la 1ª hasta la 4ª semana, punto en el cual este progreso se detiene, siendo prácticamente inexistente en la 5ª semana, ascendiendo de nuevo en las siguientes semanas, aunque sin alcanzar los niveles de grosor de cierre que obtenemos entre la 1ª y 4ª semana (Figura 122).

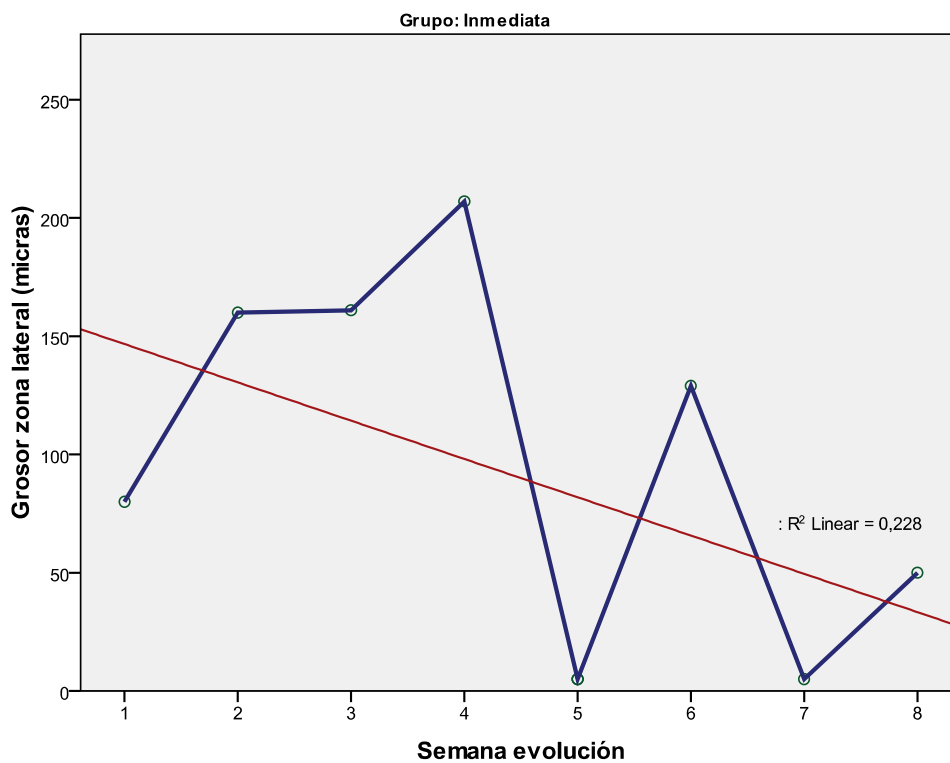


Figura 122.- Evolución en el tiempo del grosor del tejido de cierre del defecto en el corte lateral para el grupo de reparación inmediata.

Este descenso en la ascensión del **grosor de cierre** en la 5ª semana se corresponde con la aparición de **quistes** de LCR en la lesión del MMC, y por lo tanto, con la pérdida de estanqueidad en el defecto del MMC, lo cual sugiere que la progresión del cierre del defecto depende directamente del grado de estanqueidad del mismo..

Analizando el grupo de cobertura diferida se observa algo similar al grupo de cobertura inmediata, es a partir de la 4ª semana cuando desciende el grado de grosor de cierre, coincidiendo con la aparición del

quiste de LCR, siendo este porcentaje inexistente en la 6ª y 7ª semana, pudiendo llegar a las mismas conclusiones que anteriormente (Figura 123).

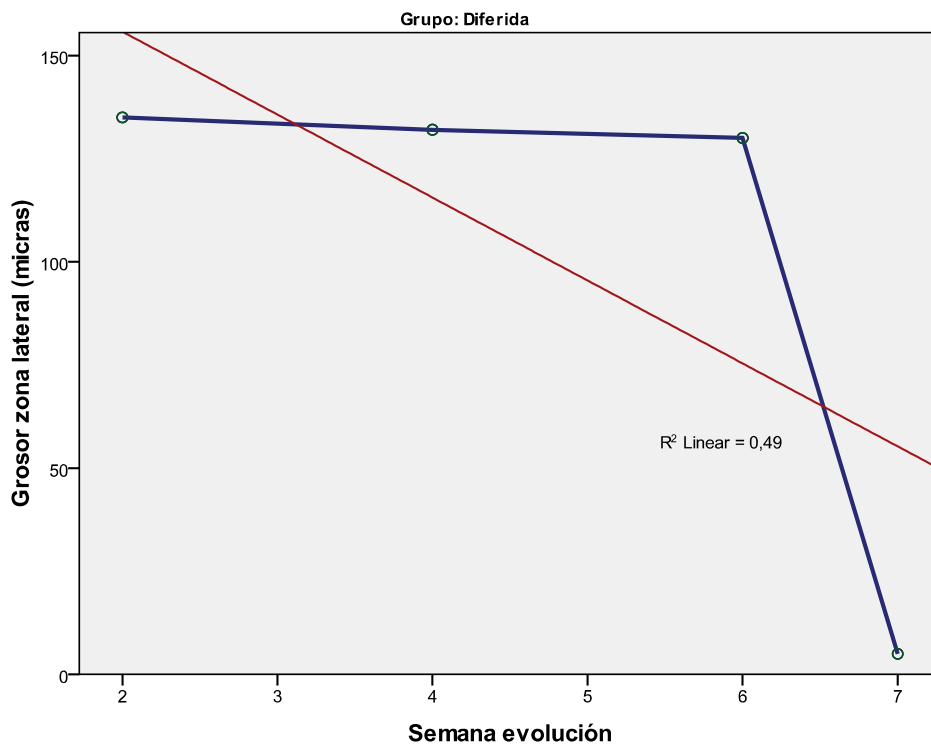


Figura 123.- Evolución en el tiempo del grosor del tejido de cierre del defecto en el corte lateral para el grupo de reparación diferida.

El **grosor del tejido de cierre** en la zona central es escaso o nulo a excepción del caso 3 de cobertura inmediata que mostró una gruesa capa conectiva. El caso de la semana 7 de cobertura inmediata muestra cierto grosor pero existe tal destrucción medular que parte de este tejido puede corresponder a cicatriz sustitutiva del tejido neural. El caso de la semana cuatro de cobertura diferida presentó cierre de todo el defecto (Figura 124).

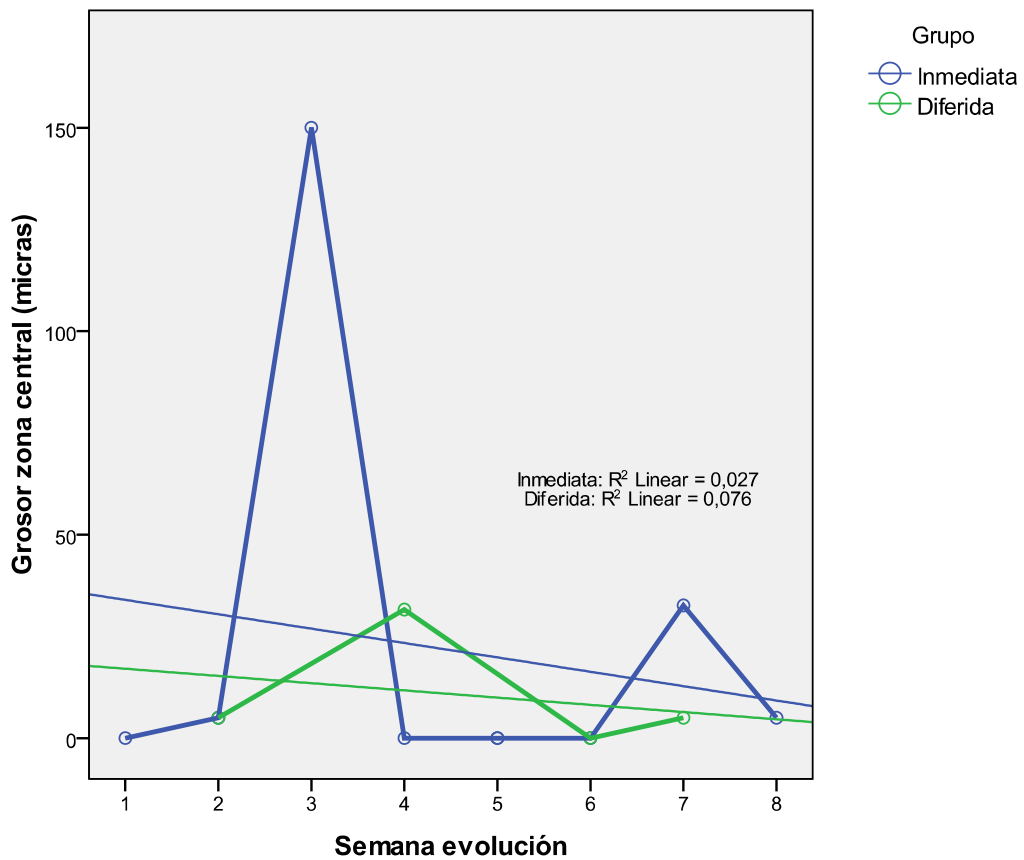


Figura 124.- Evolución en el tiempo del grosor de cierre en la zona central del defecto para ambos grupos.

El **grosor del tejido de cierre** de la zona lateral (media 92.62  $\mu\text{m}$ , DS 71.33) es significativamente superior al grosor de cierre de la zona central (media 18.02  $\mu\text{m}$ , DS 41.28).

El estudio de **maduración del tejido** utilizando la tinción de Tricrómico de Gomori muestra que en todos los casos hemos obtenido un colágeno laxo en la zona de cierre.

## **ZONA CRANEO-CERVICAL (CHIARI II).**

---

El segundo punto a analizar es el grado de la malformación de Chiari II que se desarrolla en los fetos al realizar una lesión de MMC quirúrgico, y en qué medida se evita su progresión con el sellado del defecto, tanto de manera inmediata como diferida.

### **REPARACIÓN INMEDIATA – 1ª SEMANA**

---

La fosa posterior está correctamente formada, aunque más pequeña de lo normal, probablemente debido a la edad gestacional. El cerebelo mantiene una forma redondeada aunque comienza a presentar un ciertoafilamiento en la zona caudal, sin sobrepasar el agujero magno. El porcentaje de herniación es del 0% (Figura 125).

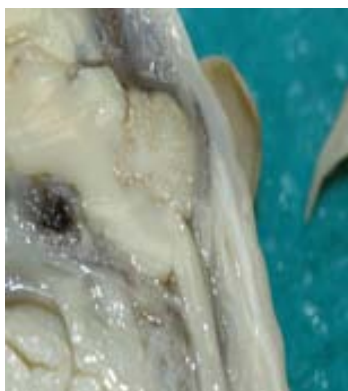

Figura 125.- Corte sagital craneal de espécimen con reparación inmediata, a 1 semana de evolución: se observa como el cerebelo no está herniado, aunque la fosa posterior es algo pequeña.

### **REPARACIÓN INMEDIATA – 2ª SEMANA**

---

En este caso hay una deformación clara de la fosa posterior, habiendo perdido esta su esfericidad y adoptando la típica imagen en embudo. También se puede observar claramente la forma afilada que sufre la parte más caudal del cerebelo. Tampoco encontramos en este espécimen herniación del cerebelo, correspondiéndose con un porcentaje del 0% (Figura 126).

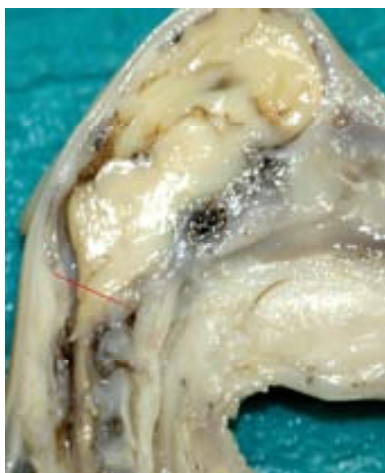


Figura 126.- Corte sagital craneal de espécimen con reparación inmediata, a 2 semanas de evolución: se observa la forma de embudo de la fosa posterior y el afilamiento caudal del cerebelo.

### REPARACIÓN INMEDIATA – 3ª SEMANA

---

Se constata macróscópicamente la conservación de la estructura de la fosa posterior, así como una conservación de la morfología normal del cerebelo. Al igual que en los fetos anteriores, aquí tampoco se ha producido la herniación del cerebelo hacia el canal medular, siendo el grado de herniación del 0% (Figura 127).

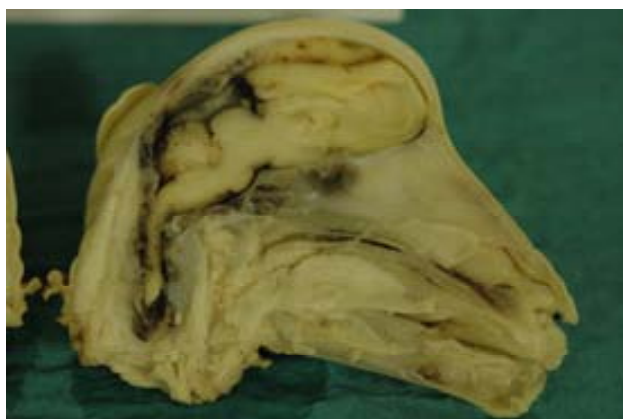


Figura 127.- Corte sagital craneal de espécimen con reparación inmediata, a 2 semanas de evolución: no se aprecia deformidad de la fosa posterior ni del cerebelo, ni tampoco herniación cerebelar.

## REPARACIÓN INMEDIATA – 4ª SEMANA

---

En este espécimen se observa claramente la deformidad en embudo de la fosa posterior y el aspecto afilado del cerebelo, que se encuentra herniado a través del agujero magno en un porcentaje del 90% (figura 128).

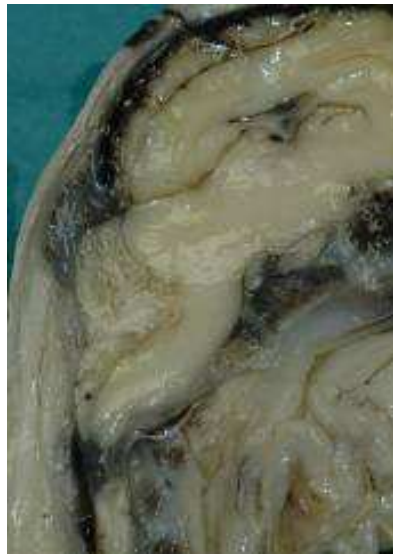

Figura 128.- Corte sagital craneal de espécimen con reparación inmediata, a 4 semanas de evolución: se aprecia deformidad de la fosa posterior en embudo y afilamiento del cerebelo que presenta gran herniación.

## REPARACIÓN INMEDIATA – 5ª SEMANA

---

En esta semana tenemos dos fetos. Tanto en uno como en otro hay una clara desestructuración y pérdida de la esfericidad de la fosa posterior del cráneo, tomando la morfología en embudo, así como también se puede ver la típica forma afilada de los cerebelos de ambos especímenes. En las dos cabezas se observa una clara herniación del cerebelo, aunque en magnitudes diferentes, siendo uno de 80% y el otro de 90% (Figura 129).



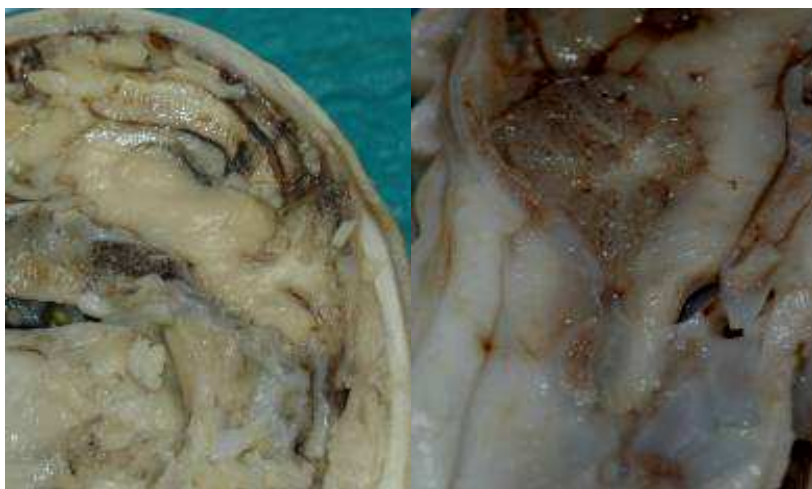

Figura 129.- Corte sagital craneal de dos especímenes con reparación inmediata, a 5 semanas de evolución: se observa la forma de embudo de la fosa posterior, la forma afilada de los cerebelos y su herniación.

#### REPARACIÓN INMEDIATA – 6ª SEMANA

---

De nuevo se observa la pérdida de esfericidad de la fosa posterior adoptando la forma en embudo, el cerebelo adopta una morfología afilada de la parte caudal de cerebelo que presenta un porcentaje de herniación del 100% (Figura 130).

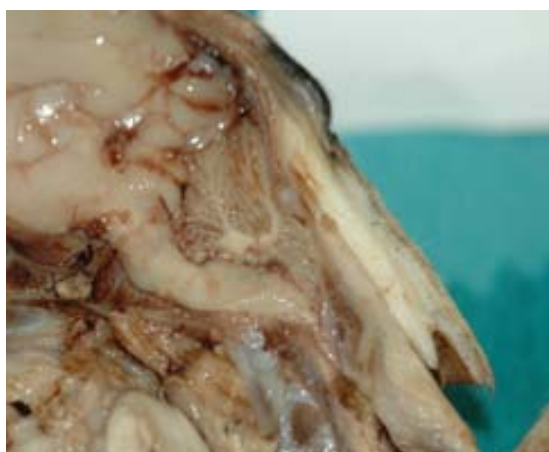


Figura 130.- Corte sagital craneal de espécimen con reparación inmediata, a 6 semanas de evolución: se observa el aplanamiento y forma de embudo de la fosa posterior, el afilamiento del cerebelo y su herniación a través del foramen magno.

## REPARACIÓN INMEDIATA – 7ª SEMANA

---

Se aprecia perfectamente la forma de embudo y el aplanamiento de la fosa posterior del endocráneo, elafilamiento del cerebelo y su herniación en un porcentaje del 75% (Figura 131).

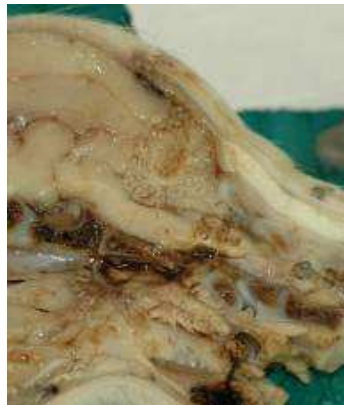


Figura 131.- Corte sagital craneal de espécimen con reparación inmediata, a 7 semanas de evolución: se observa el aplanamiento y forma de embudo de la fosa posterior, elafilamiento del cerebelo y su herniación a través del foramen magno.

## REPARACIÓN INMEDIATA – 8ª SEMANA

---

Se evidencia también la forma de embudo de la fosa posterior y la forma afilada del cerebelo. En este caso, el porcentaje de herniación es del 65 % (Figura 132).

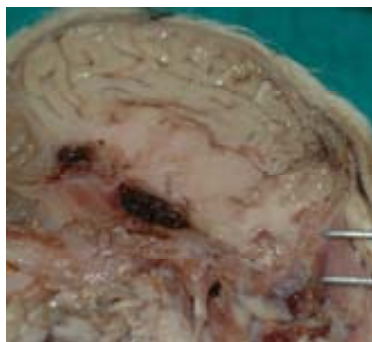


Figura 132.- Corte sagital craneal de espécimen con reparación inmediata, a 8 semanas de evolución: los extremos de la pinza delimitan el cerebelo herniado en el canal medular.

## REPARACIÓN DIFERIDA – 2ª SEMANA

---

La fosa posterior, está completamente aplanada y ocupada en parte por contenido cerebral, observándose también la típica forma de embudo de esta malformación. Aquí hay una total desestructuración del cerebelo, que adopta una forma afilada. En este caso, la herniación cerebelar es del 100% (Figura 133).

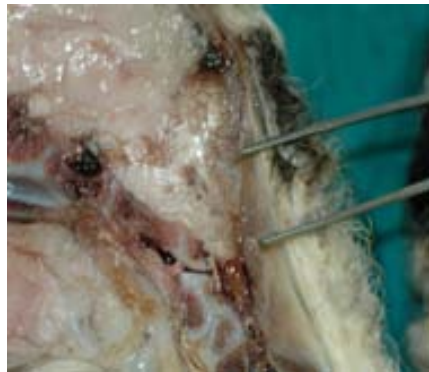


Figura 133.- Corte sagital craneal de espécimen con reparación diferida, a 2 semanas de evolución: se observa la completa desestructuración cerebelar; las pinzas marcan la gran herniación cerebelar.

## REPARACIÓN DIFERIDA – 4ª SEMANA

---

La morfología de la fosa posterior se encuentra ligeramente aplanada, no conservando su esfericidad fisiológica, el cerebelo mantiene su forma redondeada y no se observa herniación a través del orificio magno (porcentaje del 0%) (Figura 134).

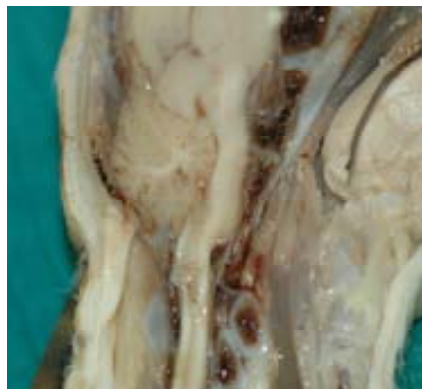


Figura 134.- Corte sagital craneal de espécimen con reparación diferida, a 4 semanas de evolución: se observa mínimo aplanamiento de la fosa posterior y no hay afilamiento ni herniación del cerebelo.

## REPARACIÓN DIFERIDA – 6ª SEMANA

---

Se aprecia la fosa posterior con forma de embudo y una deformación en punta de la zona más caudal del cerebelo. Se observa una herniación cerebelar completa, con un porcentaje del 100 % (Figura 135).

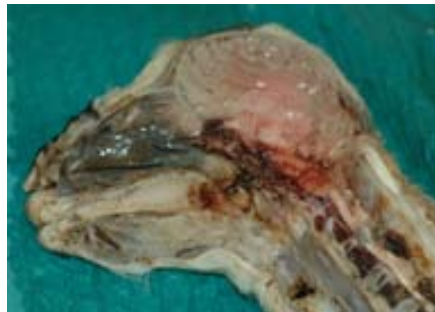

Figura 135.- Corte sagital craneal de espécimen con reparación diferida, a 6 semanas de evolución: se observa la deformidad de fosa posterior y de cerebelo.

## REPARACIÓN DIFERIDA – 7ª SEMANA

---

En este caso la herniación cerebelar es del 100%. Se observa perfectamente la forma de pico que adopta el cerebelo en el interior del canal medular y el aplanamiento de la fosa posterior endocraneana, adoptando la típica deformación en embudo (Figura 136).

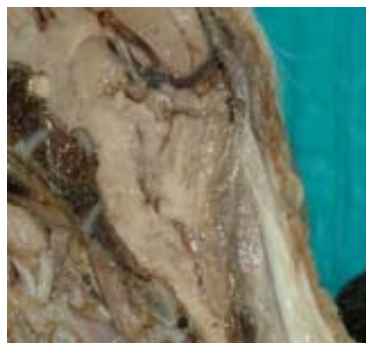

Figura 136.- Corte sagital craneal de espécimen con reparación diferida, a 7 semanas de evolución: se observa gran deformidad de fosa posterior y de cerebelo con una gran herniación.

## ANÁLISIS ESTADÍSTICO DE LA MALFORMACIÓN DE CHIARI II (ANEXO E)

A continuación se muestra la presencia de deformidad de la fosa posterior, la presencia de deformidad del cerebelo y el porcentaje de herniación cerebelar por semanas para cada grupo. Puede observarse que existe una concordancia completa entre la presencia de fosa en embudo y el afilamiento del cerebelo (Tabla 6).

Inmediato	Sem 1	Sem. 2	Sem. 3	Sem. 4	Sem. 5	Sem. 6	Sem. 7	Sem. 8
Fosa	Normal	Embudo	Normal	Embudo	Embudo	Embudo	Embudo	Embudo
Cerebelo	Normal	Afilado	Normal	Afilado	Afilado	Afilado	Afilado	Afilado
Herniación	0	0	0	90	85	100	75	65
Diferido	Sem 1	Sem. 2	Sem. 3	Sem. 4	Sem. 5	Sem. 6	Sem. 7	Sem. 8
Fosa	-	Embudo	-	Normal	-	Embudo	Embudo	
Cerebelo	-	Afilado	-	Normal	-	Afilado	Afilado	
Herniación	-	100	-	0	-	100	100	

Tabla 6.- Aspecto de la fosa posterior y del cerebelo según evolución y grupo de animales.

Para el total de animales y para aquellos con reparación inmediata, el porcentaje medio de herniación cerebelar es significativamente mayor si los animales presentaban deformidad de la fosa posterior en embudo. La diferencia no es estadísticamente significativa para los animales con reparación diferida, probablemente debido al escaso número de animales (Tabla 7).

	Fosa posterior embudo		Fosa posterior normal		N	P
	% hernia	IC 95%	% hernia	IC 95%		
<b>Todos</b>	80.02	58.11 a 100	0	-	13	0.007
<b>Inmediata</b>	71.46	40.48 a 100	0	-	9	0.028
<b>Diferida</b>	100	-	0	-	4	0.083

Tabla 7.- Relación entre el porcentaje de herniación cerebelar y la presencia de quiste en el defecto

Dada la completa concordancia entre deformidad de fosa y deformidad cerebelar, los mismos hallazgos y la misma significación estadística se obtiene al comparar el porcentaje de herniación cerebelar y la existencia o no de deformidad del cerebelo.

La herniación cerebelar presenta una evolución en el tiempo para cada tipo de reparación. Si analizamos la gráfica correspondiente al grupo de animales con cobertura inmediata, se puede observar como la herniación es inexistente hasta la 4ª semana, y después la línea asciende en el porcentaje de herniación hasta un casi un 100% en la 6ª semana, experimentando un discreto descenso en la 7ª y 8ª semana. Recordar que el defecto del MMC permanece cerrado hasta la 4ª semana, y que a partir de la 4ª semana comienza a producirse un quiste en la zona de la lesión del MMC, por la que, evidentemente, hay una pérdida de continuidad en el circuito del LCR, así, y analizando la gráfica, se evidencia la clara relación que existe entre la estanqueidad del defecto y la progresión del Chiari II (Figura 137).

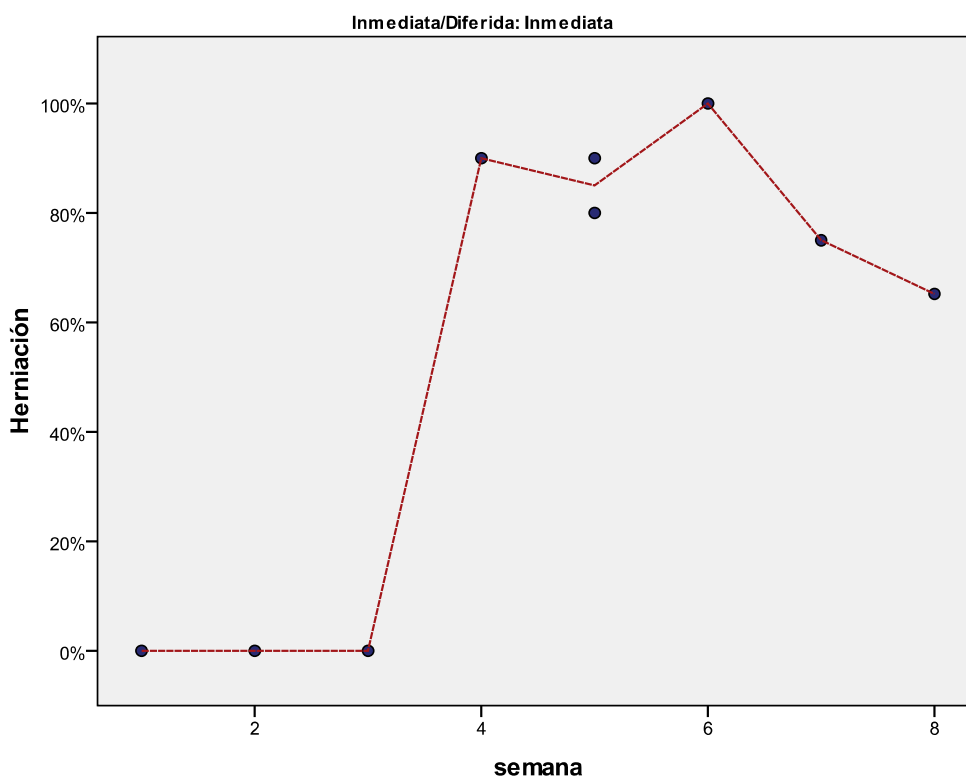


Figura 137.- . Evolución en el tiempo de la herniación cerebelar en el grupo de reparación inmediata

En cuanto al grupo de cobertura diferida, se observa en la gráfica como en el primer control hay una herniación del 100%, mientras que en el control de la 4ª semana hay un descenso del porcentaje de

herniación hasta el 0%, ascendiendo nuevamente en las siguientes semanas nuevamente hasta el 100% de herniación. Estos animales han estado en el útero durante tres semanas con el defecto sin reparar, con una continua pérdida de líquido cefalorraquídeo por la zona del defecto. El animal correspondiente a la cuarta semana postcobertura presentó un cierre completo del defecto lumbar en el momento de la cesárea sin pérdida de líquido cefalorraquídeo (Figura 138).

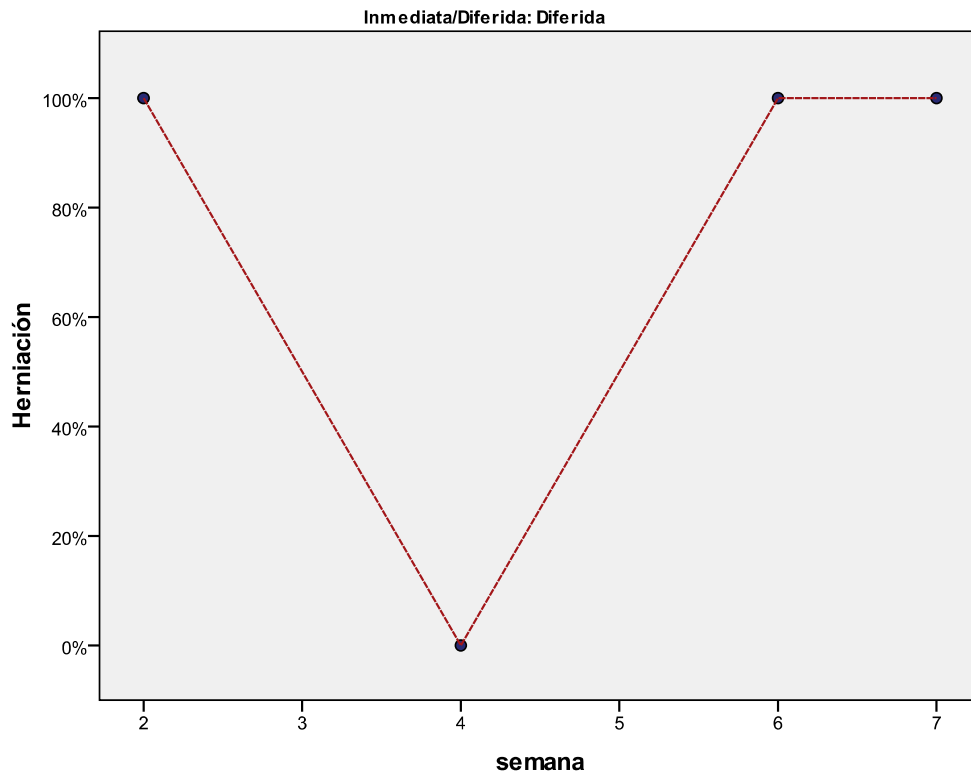


Figura 138.- Evolución en el tiempo de la herniación cerebelar en el grupo de reparación diferida.

Para el total de animales y para aquellos con reparación inmediata, el porcentaje medio de herniación cerebelar es significativamente mayor en los animales con presencia de quiste. La diferencia no es estadísticamente significativa para los animales con reparación diferida, probablemente debido al escaso número de animales.

	Presencia de quiste		NO presencia de quiste		N	P
	% hernia	IC 95%	% hernia	IC 95%		
<b>Todos</b>	88.78	77.26 / 100	18.00	0 / 67.98	13	0.011
<b>Inmediata</b>	82.04	65.34 / 98.74	22.50	0 / 94.11	9	0.028
<b>Diferida</b>	100	100 / 100	0	0 / 0	4	0.083

Tabla 8.- Relación entre el porcentaje de herniación cerebelar y la presencia de quiste en el defecto

Para el total de animales y para aquellos con reparación inmediata, el porcentaje medio de herniación cerebelar es significativamente mayor en los animales con presencia de quiste. La diferencia no es estadísticamente significativa para los animales con reparación diferida, probablemente debido al escaso número de animales. (Tabla 8).



## RESULTADO GLOBAL

### ESTUDIO ESTADÍSTICO DE LAS VARIABLES RESULTADO

En el grupo de reparación inmediata sólo el espécimen de la tercera semana ha presentado un cierre del defecto que asegura una correcta protección medular. Aún así el cierre ha sido a expensas de un tejido conectivo grueso que adhería la médula. Los especímenes de la primera y segunda semana no han desarrollado cierre pero el biosellante mantenía la médula protegida de agresión externa. En este grupo sólo los animales de las primeras semanas han estado protegidos de pérdida de líquido cefalorraquídeo y por ello no han desarrollado herniación cerebelar, durante el tiempo que el biosellante ha permanecido protegiendo el defecto (Tabla 9).

En el grupo de reparación diferida sólo un espécimen ha producido cierre del defecto. En este único caso ha habido una prevención de la malformación de Chiari.

Cobertura	Zona	Sem. 1	Sem. 2	Sem. 3	Sem. 4	Sem. 5	Sem. 6	Sem. 7	Sem. 8
Inmediata	MMC	1	1	1	0	0	0	0	0
	Chiari	1	1	1	0	0	0	0	0
Diferida	MMC	-	0	-	1	-	0	0	-
	Chiari	-	0	-	1	-	0	0	-

Tabla 9.- Situación de las variables *Protección satisfactoria medular* y *Prevención satisfactoria de Chiari* en los distintos momentos evolutivos en cada grupo.

## DISCUSIÓN

---

### Resumen

---

En este trabajo de investigación hemos estudiado el proceso de cicatrización de una lesión quirúrgica que simula un mielomeningocele utilizando únicamente un sellante quirúrgico y aplicándolo en dos grupos de animales, unos inmediatamente tras la creación del defecto y en otros de forma diferida tres semanas después. El estudio de la cicatrización pone de manifiesto que el proceso de cierre progresivo del defecto se detiene hacia la tercera semana y se produce la formación de la típica lesión quística del mielomeningocele. Del mismo modo, observamos que mientras el defecto está abierto se desarrolla una progresiva malformación de Chiari.

### Datos macroscópicos

---

- ***El defecto comienza a cerrarse, pero éste se para en la cuarta semana, donde el defecto no se ha cerrado totalmente y aparece un quiste de LCR.***

Hemos observado que el cierre y cicatrización de los defectos de MMC mantienen una progresión más o menos constante de cobertura, hasta que llegamos al control de la 4 semana, tanto en el grupo de inmediatos como en el de diferidos, en el que se aprecia una detención del avance en la cobertura del defecto y la aparición de quistes de líquido cefalorraquídeo, este último hallazgo nos plantea la pregunta de que la cobertura que hemos realizado no perdura lo suficiente en el defecto como para garantizar una total cobertura. A propósito de esta cuestión, no hay ningún tipo de referencia bibliográfica en la actualidad que estudie este punto.

- ***No apreciamos ninguna diferencia entre el grupo de animales con cobertura inmediata y con el grupo de cobertura diferida, concluyendo que el reavivar los bordes del MMC no aporta beneficio.***

Como se ha comentado en el anterior párrafo, no encontramos diferencias entre los cierres del grupo inmediato y el grupo diferido, recordar que la hipótesis que se pretendía demostrar haciendo una diferencia entre fetos con cobertura inmediata y diferida de la lesión, era que una cobertura con bordes frescos, en el caso del grupo inmediato, permitía un cierre del defecto más uniforme y de mejor calidad, por lo tanto, esto nos lleva a pensar que no es necesario el refrescamiento de los bordes del MMC para un cierre más adecuado del defecto.(15;47)

- ***La utilización aislada del biosellante (Coseal) es insuficiente para proporcionar un sellado adecuado y perdurable, hay que complementar este sellado o buscar otras alternativas de cierre.***

A la vista de los porcentajes de cobertura del MMC, se apreció una cicatrización de las muestras durante las 4 primeras semanas de manera más o menos homogénea, y que a partir de este punto de la gestación, aparecen defectos de cicatrización y la presencia de un saco herniario. (41;114)

## **Datos del estudio microscópico**

---

- ***El tejido de cobertura se produce en primer lugar a base de un tejido colágeno laxo, que posteriormente se irá diferenciando en diversas líneas celulares.***

Tanto en el modelo de cobertura inmediata como en el diferido, la cobertura del defecto se observa ya en los especímenes de la primera semana inmediata y 2 semana diferida a expensas de un tejido laxo, anhistico, y fundamentalmente formado por colágeno. Teóricamente, este tejido con tan baja celularidad servirá de tejido de sostén para la progresiva colonización por células pluripotenciales, las cuales se diferenciarán en distintas líneas celulares. Merece la pena señalar como en el espécimen de la 2 semana inmediato central aparece un tejido histico con cierta tendencia a la organización y como en el perteneciente a la 3 semana inmediato ya observamos tejido pseudoepitelial con anejos cutáneos.

A partir de la 4 semana los cortes que obtenemos presentan una cobertura menos homogénea, presentando una destrucción medular y alteraciones de la morfología del canal medular, aún así, se observa como en el feto de la 7 semana inmediata hay una organización del tejido de cobertura. Hay que recordar que es a partir de la 4 semana cuando se constata la desaparición del coseal y por consiguiente la pérdida de cobertura del defecto.

- ***La presencia de detritus de líquido amniótico y biosellante en el canal medular, así como la destrucción medular nos confirma que es un buen modelo de estudio.***

La presencia de restos de biosellante (coseal) desde los primeros especímenes (1º semana inmediato y 2 semana diferido), y la presencia de restos de detritus de líquido amniótico (5 semana inmediato y 7 semana diferido), nos confirma que la lesión quirúrgica que hemos creado ha sido suficiente y efectiva para simular una lesión de mielomeningocele, y que por lo tanto, el modelo que hemos utilizado es correcto (56).

Es importante diferenciar el aspecto macroscópico y microscópico de la zona de médula expuesta. Si bien en el animal que empieza a formarse quiste de líquido cefalorraquídeo, la médula se encuentra protruida, en el corte histológico, la médula se encuentra deprimida, hundida hacia la vértebra. Esto ocurre porque al realizar el corte del segmento vertebral, el líquido cefalorraquídeo del quiste se pierde, de forma análoga a cuando se cierra un mielomeningocele de forma quirúrgica en un paciente.

- ***El inicio del daño medular puede ser precoz pero aumenta de forma exponencial a partir de la quinta semana.***

Es muy importante señalar que el daño medular importante aparece en los cortes histológicos a partir de la cuarta semana y especialmente a partir de la quinta. Ello no significa que previamente no exista una lesión medular de forma continua y progresiva tal como se ha señalado tanto en modelos animales como en el humano.

Este hecho es muy importante de cara a establecer un modelo animal de lesión medular. El objetivo de este estudio es el cierre del defecto usando un sellante y por ello se estableció un modelo diferido en el cual existiese una lesión establecida, considerándose que a las tres semanas de realizado el defecto lumbar ya no podríamos considerar la lesión como una herida aguda si no como una lesión establecida.

Estudios de cobertura del defecto muestran que los animales reparados a las tres semanas son capaces de caminar, si bien pueden existir ciertas alteraciones menores que podrían haberse producido durante las tres semanas de exposición medular (55;56).Cualquier modelo de lesión medular deberá tener una evolución entre la creación del defecto y la reparación de cómo mínimo 5 semanas.

- **El cierre no se produce desde el borde de la herida, debido plantearnos la utilidad del refrescamiento de los bordes del MMC.**

Es interesante el corte histológico obtenido en el caso del feto inmediato de la segunda semana, en la que se puede observar que si hay un tejido de cobertura del defecto que crece desde el borde de la herida, aunque no directamente desde el labio de la misma. Analizando este hecho habría que plantearse la cuestión de la necesidad del refrescamiento de los bordes del mielomeningocele, ya que, según la imagen anatomopatológica de este corte, el crecimiento del tejido que proporciona una cobertura con un biosellante no proviene directamente del labio de la herida (figura 139).

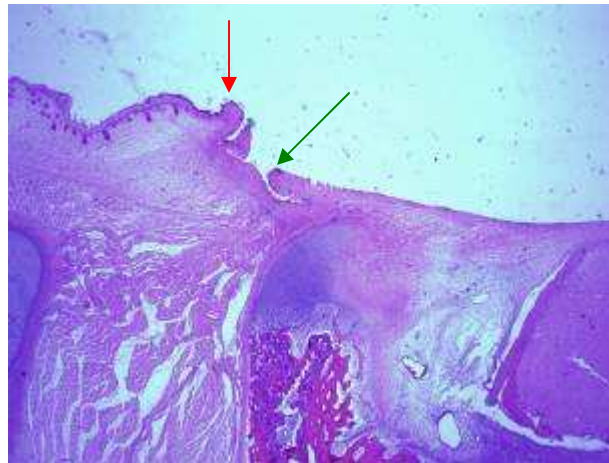


Figura 139.- Vemos como el labio del MMC (flecha Roja) y el crecimiento del tejido de cobertura (verde) es a diferente nivel.

## Proceso de cicatrización

---

- ***Se obtiene mayor grosor de cobertura en los fetos pertenecientes a las primeras semanas, tanto en el grupo de inmediatos como en el de diferidos.***

En los fetos de las primeras semanas inmediatos (primera, segunda y tercera) , y en los diferidos (segunda y cuarta), se ha obtenido un grosor de cobertura importante, siendo las coberturas a partir de ese momento nulas o mínimas. Este hallazgo también nos confirma que a partir de la 4 semana la efectividad del sellado se pierde.

Si analizamos los especímenes en los que se ha obtenido un mayor grosor de cobertura (los pertenecientes a las primeras semanas), existen diferencias entre los del grupo inmediato y los del grupo de cobertura diferida, siendo mayor en el primero, por lo tanto, parece claro que cuanto más tempranamente realicemos la cobertura del defecto, el crecimiento del tejido será mayor.

- ***El colágeno de los especímenes inmediatos es más inmaduro que el de los diferidos.***

Si bien las fibras colágenas se tiñen de verde con el tricrómico, en los especímenes inmediatos esta tinción es menos intensa (1º semana inmediato) que en los especímenes diferidos (2º semana diferido), lo cual indica que en los inmediatos este tejido es más laxo y menos maduro, encontrándose este tejido más adecuado para una posterior colonización celular pluripotencial. Esto también nos orienta hacia la realización de una cobertura precoz del defecto (30;48;99).

- ***El biosellante permanece en la lesión de manera objetivable hasta la 3 semana.***

En las fotografías de las lesiones macroscópicas en los fetos de la primera y segunda semana inmediatas se objetiva una capa que cubre el defecto brillante que corresponde al biosellante, mientras que en la tercera semana esta película brillante no es objetivable, por el contra, se puede observar un tejido blanquecino periférico a la zona de lesión que corresponde con restos de biosellante. Si además observamos las fotografías microscópicas con tinción de tricrómico, observamos una tinción marrón superficial que se corresponde con el biosellante.

Estos hallazgos nos dan respuesta a una de las preguntas que nos planteamos al realizar el trabajo, que era si el biosellante permanecería en la lesión, o por el contrario, desaparecería en presencia del líquido amniótico de manera inmediata. También se ha de reseñar que en la imagen del feto macroscópico perteneciente a la 2ª semana, se observa la presencia de detritus de líquido amniótico sobre esta película de biosellante, lo cual también parece confirmarnos que éste aísla el tejido neural de líquido amniótico tóxico, y por lo tanto, del “2 HIT o IMPACTO” de la teoría fisiopatológica del MMC.

Es importante señalar el procesado de las muestras con formol y alcoholes hace que perdamos parte del biosellante por dilución que sí observamos al realizar el corte de la muestra anatómica, por lo que la valoración microscópica es diferente a la valoración macroscópica.

- ***El proceso de cierre activo parece desaparecer cuando se pierde el biosellante.***

Si analizamos las imágenes macro y microscópicas de los distintos especímenes, tanto en el grupo de inmediatos como en el diferido, parece que el proceso de cierre activo se detiene al desaparecer el biosellante.

Una cosa a valorar es que probablemente la desaparición del biosellante, el cual sirve de aislante entre el líquido amniótico y el defecto en proceso de reparación, haga que los productos de degradación y fibrinolíticos que contiene el líquido amniótico en estas fases de la gestación interrumpan el proceso de cicatrización. Sobre este punto hay numerosa bibliografía que estudia el delicado equilibrio de enzimas estimulantes e inhibidores de la fibrinólisis durante el desarrollo de la gestación, siendo los principales protagonistas los inhibidores de la activación del plasminógeno tipo 1 y 2, los cuales prácticamente triplican sus niveles en el líquido amniótico entre el primer trimestre de la gestación y el tercero (46;172;175;175)

- ***Los tejidos crecen de manera concéntrica desde la profundidad hacia la superficie.***

Es interesante observar como en las fotografías macroscópicas de los especímenes, los tejidos crecen desde la profundidad hacia la superficie de manera concéntrica, pudiendo evidenciarse en las fotos de los fetos de primera, segunda, cuarta y quinta semana inmediato las diferentes capas meníngeas, musculares, y cutáneo-fasciales, incluso en la imagen del 4 espécimen inmediato se observa claramente el paso de vascularización de un labio del defecto hacia el otro. Mientras que en el caso de los fetos cubiertos de manera diferida no se aprecia esta cobertura por estratos.

El pelo aparece de forma natural en la piel sana de en los especímenes a partir de la 7ª semana en las reparaciones inmediatas y ya en la 2ª de la reparación diferida. En la zona de reparación, sin embargo, solemos encontrar poca formación de anejos cutáneos, especialmente en la zona central, justo encima de la médula. Probablemente la piel crece desde los márgenes laterales hacia la zona central hasta que contactan los bordes (inhibición por contacto), arrastrando anejos (siempre en menor cantidad que en zona sana) de manera que podemos observarlos en las preparaciones microscópicas de algunos fetos.

- ***A partir de la 4 semana postcobertura aparece un quiste de LCR.***

Tanto en el grupo de cobertura inmediata como en el de cobertura diferida, a partir de los especímenes pertenecientes a la 4 semana comienza a aparecer un quiste de LCR en la zona del defecto no cerrada, esto junto la desaparición del biosellante nos obliga a relacionar la pérdida de cobertura por parte del biosellante con la aparición del quiste. Y también nos obliga a plantearnos la necesidad de aportar alguna técnica para que el biosellante sea más persistente en la lesión a lo largo del tiempo.

## **Malformación de Chiari**

---

- ***La presencia de malformación de Chiari II confirma que nuestro modelo quirúrgico se asemeja al modelo congénito humano.***

La presencia constatable de herniación cerebelar nos confirma que la lesión que hemos creado ha sido suficiente para provocar una pérdida de continuidad en el sistema del LCR, y que por lo tanto, hemos trabajado con un modelo quirúrgico adecuado.

- ***Es un proceso evolutivo que progresa coincidiendo con la pérdida de LCR***

Excepto en los casos de la primera, tercera semana inmediato y cuarta diferida, la malformación de Chiari es evidenciable en todos los casos, debido a la pérdida progresiva de LCR. Esta malformación se aprecia no solamente debido a la herniación del cerebelo, sino también con la pérdida de la morfología normal de la fosa posterior del cráneo.



- **La malformación de Chiari II revierte o se para, ¿Con el sellado o con el cierre del defecto?**

En los fetos de la 1ª y 3ª semana del grupo inmediato, y en el feto de la 4ª semana del grupo diferido no observamos malformación de Chiari II, correlacionándose estos casos con los defectos en los que hemos conseguido una mayor cobertura del defecto, en el caso de la 3ª semana inmediata conseguimos un cierre del 72,42 % de la lesión inicial, y en el caso del feto de la 4ª semana diferida un cierre del 93,16 % de la lesión inicial, en el caso del feto de la 1ª semana inmediato no se evidencia cierre de la lesión pero si la presencia de biosellante sobre la lesión y sus alrededores. Por lo tanto, parece, por los resultados que hemos obtenido que, si conseguimos cerrar el defecto del MMC, no encontramos la malformación de Chiari II, pero también aquí nos hemos de plantear cuestiones para intentar conocer cual es el mecanismo por el cual no observamos la herniación cerebelar, ya que realmente no sabemos si se ha llegado a producir la herniación cerebelar, pudiendo plantearse varias preguntas e incognitas en este punto.

La primera de ellas es plantearse que el cierre primario del biosellante ha sido efectivo, cerrando la solución de continuidad que previamente habíamos creado en el sistema del LCR y que por esa razón no se haya producido la herniación. Otra opción planteable es la posibilidad de que en el caso del feto de la 1ª semana aún no haya transcurrido el tiempo suficiente para que se produzca la herniación, ya que observamos una forma en “punta” del cerebelo, y no podamos atribuir al biosellante que no encontremos herniación cerebelar. Y por último que, y basandonos en los resultados de especímenes de semanas más evolucionadas, y tomando como hecho real que la cobertura del biosellante no ha permanecido suficiente tiempo en la lesión, en un principio si que se consiguió evitar el Chiari II, pero que, al ser una cobertura limitada en el tiempo, finalmente apareciera la malformación Chiari II.

En el caso del espécimen de la 4ª semana diferido, aunque tengamos que descartar este espécimen por una cicatrización espontánea, no observamos malformación de Chiari II, confirmando que el cierre de la lesión evita la aparición de la herniación cerebelar.

La correlación estadística encontrada entre grado de herniación y grado de abertura del defecto apoya esta hipótesis.

- **No podemos utilizar el espécimen de la 4ª semana diferido.**

A pesar de que es el espécimen en el que más porcentaje de cicatrización hemos obtenido, no podemos utilizar este para valorar la cicatrización ya que se ha producido una cicatrización espontánea, esto queda patente en las imágenes microscópicas, donde observamos que hay un tejido muscular perfectamente organizado, cosa incompatible con la creación de tejido de novo.

Pero si podemos utilizar este espécimen para valorar la MC, ya que el cierre del defecto ha impedido o revertido la MC, independientemente si este cierre se ha producido de manera espontánea o debido al biosellante y el tejido de novo.

## **Fortalezas del estudio**

---

- **Estudio evolutivo semanal.**

En este estudio se han realizado estudios y cortes histológicos de todos los especímenes de manera secuenciada para estudiar el proceso de cicatrización semana a semana, y así poder sacar conclusiones sobre el proceso de cierre del defecto.

- **Distinción entre inmediatos y diferidos.**

Se ha dividido el estudio en dos grupos, uno de cobertura inmediata en el primer tiempo quirúrgico y otro al cabo de 3 semanas, de esta manera, se ha pretendido obviar el proceso de cicatrización activa que tienen los bordes del defecto quirúrgico que hemos realizado. Así hemos observado que en el feto de la 4ª semana diferida se ha producido un cierre espontáneo a través de los bordes del defecto creado.

- **Estudio multidisciplinar.**

La validez de este estudio se ve reforzada por una intervención multidisciplinar en el mismo, desde médicos de diferentes especialidades (traumatólogos, cirujanos pediátricos, anatomopatólogos) a un equipo veterinario dedicado exclusivamente al cuidado de los animales, sin olvidar su imprescindible intervención a la hora de realizar las cirugías de las ovejas prestándonos sus conocimientos anestésicos. La gran infraestructura que se necesita para abordar este tipo de estudios ha sido fundamental, disponiendo en todo momento de un estabulario con totales garantías donde poder realizar los estudios y

con la disponibilidad de la universidad de Veterinaria de la Universidad de Bellaterra (Universidad Autónoma de Barcelona).

## **Debilidades del estudio**

---

Evidentemente, este estudio nos plantea una serie de limitaciones que evidencian la necesidad de seguir desarrollando estudios experimentales sobre la cobertura intrafetal de esta patología, estas limitaciones las podemos resumir en tres:

- **MMC creado quirúrgicamente.**

No hay que olvidar que nosotros hemos realizado el MMC de manera quirúrgica, dejando unos labios de herida creados de manera inmediata y con un potencial cicatrizador “perse”, mientras que en el MMC fisiológico los bordes de la lesión no son activos desde el punto de vista de curación al no ser realmente una herida, sino un defecto de cobertura.

Estos labios de herida del MMC quirúrgico son el lecho ideal para que se desarrolle todo el proceso inflamatorio y de reclutamiento de células que producen la curación o cicatrización. A todo esto hay que añadir además, que la lesión la realizamos en un feto en la mitad de la gestación, el cual tiene un tremendo potencial de curación de la herida de una manera fisiológica.

- **MMC creado en estadios tardíos de la gestación.**

En condiciones fisiológicas, el MMC se desarrolla en estadios tempranos del desarrollo fetal, por contra, nosotros hemos creado la lesión en la mitad del embarazo, limitación debida fundamentalmente a la práctica imposibilidad del manejo quirúrgico del feto previo a este periodo por la gran fragilidad y consistencia gelatinosa del feto.

Aunque parece claro que el principal daño desde el punto de vista fisiopatológico es el “2 Hit” debido actuación del líquido amniótico tóxico sobre el tejido medular, este estudio tiene la imposibilidad de remedar el “1 Hit”, no pudiendo reproducir los defectos mielodisplásicos del tubo neural en los estadios iniciales de gestación.

- **Número limitado de la muestra.**

Evidentemente, todos los trabajos con animales de experimentación están estrictamente controlados, las normas de los comités de ética para experimentación animal exigen el desarrollo de los diversos trabajos con el número mínimo de especímenes posible. También es un factor limitante el gran número de abortos que la literatura médica refleja en este tipo de estudios, que se sitúa alrededor del 40% de los animales, lo cual limita drásticamente el número de ejemplares que se pueden incluir en el estudio.

- **Abortos**

Como ya se ha comentado previamente en el apartado de material y métodos, la tasa de aborto descrita en la bibliografía médica se encuentra entre un 40 % y 50%.

En esta tasa de aborto influyen numerosos factores, tanto ambientales, técnicos, logísticos, etc., entre ellos, los dos más importantes son: en primer lugar, y desde el punto de vista materno, la agresión a la que sometemos al útero al realizar la histerotomía, que aunque intentamos sea mínimamente agresiva, es un factor que aumenta el riesgo de desencadenamiento de una dinámica uterina y posterior aborto del feto, en segundo lugar, y desde el punto de vista del feto, la lesión quirúrgica del MMC que producimos en el feto es una agresión más que influye en un posible aborto del embarazo.

A esto hay que añadir que, en el caso de los fetos tratados de manera diferida, hay que sumar una segunda cirugía fetal, lo cual nos aumenta aún más si cabe el riesgo de aborto de la gestación.

Menor tasa porque algunos que abortarían los sacamos antes de su aborto.

## **Líneas de futuro**

---

### **1- Necesidad de buscar un modelo congénito de MMC.**

El modelo ideal de experimentación sería un feto animal en el que se desarrollara la lesión del MMC de manera congénita durante la etapa embrionaria. De esta manera, se podrían obviar las dos primeras las limitaciones de este estudio, obtendríamos así un MMC fisiológico en el que no hay bordes activos de

crecimiento, y también reproduciríamos un defecto de cierre de tubo neural desarrollado de manera fisiológica y en estadios tempranos del desarrollo fetal, desgraciadamente, aún no se dispone de un modelo animal ovino en el que se desarrolle esta lesión fisiológicamente.

Actualmente hay nuevos modelos animales en los que se ha conseguido la creación de un MMC de manera fisiológica, esto se consigue administrando a la madre ácido retinoico durante el embarazo, así se consigue que el feto produzca un mielomeningocele de manera natural. Se están llevando estudios en el Hospital Vall'd Hebron con estos modelos en estos momentos.

## **2- Mejorar la técnica de sellado.**

Estamos ante la necesidad de buscar nuevos métodos para optimizar y mejorar el método de cobertura, donde caben varias opciones y cuestiones a resolver.

1.- Se puede plantear realizar un segundo refuerzo del sellado al cabo de 2-3 semanas del primero, pero esta opción conllevaría una nueva cirugía fetal, lo cual aumentaría la morbi-mortalidad materno-fetal de manera muy importante.

2.- Otra opción que se podría plantear sería la de reforzar la primera cobertura del biosellante con un método de contención física, como por ejemplo aplicar una malla o parche sobre el biosellante colocado en la lesión (55;56).

3.- Realizar estudios para encontrar un sellante que sea más duradero y que permanezca más tiempo sin degradarse en la zona de la lesión.

## CONCLUSIONES

---

Tras la finalización del estudio hemos llegado a las siguientes conclusiones.

- 1. El biosellante utilizado para la cobertura del defecto quirúrgico del MMC permanece en la zona de la lesión al menos tres semanas desde su implantación, tanto en el grupo de cobertura inmediata como en el de cobertura diferida.***
- 2. El proceso de cicatrización de la lesión se produce de forma progresiva hasta la 3<sup>o</sup>-4<sup>o</sup> semana, momento en que se detiene, coincidiendo con la desaparición del sellante y la exposición del tejido medular al líquido amniótico.***
- 3. A partir de la desaparición del biosellante se constata el desarrollo de la lesión progresiva del tejido medular, la formación de quiste y su cobertura por un tejido pseudoepitelial neoformado insuficiente para reparar completamente la lesión.***
- 4. Mientras existe cierre del defecto por el biosellante y no hay pérdida de líquido cefalorraquídeo no se produce malformación de Chiari, mientras que al desaparecer el biosellante y producirse pérdida de LCR sí se produce malformación de Chiari progresiva.***
- 5. No existen diferencias en el proceso de cicatrización, en el daño medular, en la formación de quiste ni en el desarrollo de la malformación de Chiari entre el grupo de reparación inmediata y el grupo de reparación diferida.***
- 6. Hemos observado la formación de un tejido colágeno laxo de características inmaduras en las zonas de cobertura tanto del grupo de reparación inmediata como en el de reparación diferida.***
- 7. Como consecuencia de las conclusiones anteriores, el uso de biosellantes para el cierre de un defecto espinal tipo mielomeningocele en oveja abre un nuevo campo de estudio en alternativas poco agresivas de tratamiento fetal para la clínica humana, pudiendo ser útil como complemento a las técnicas actuales.***

## BIBLIOGRAFIA

---

### Reference List

1. [www.spinabifidamoms.com](http://www.spinabifidamoms.com). 2007.  
Ref Type: Internet Communication  
Ref ID: 123
2. AARONSON, O. S., M. HERNANZ-SCHULMAN, J. P. BRUNER, G. W. REED, and N. B. TULIPAN. 2003. Myelomeningocele: prenatal evaluation--comparison between transabdominal US and MR imaging. *Radiology*. **227**: 839-843.  
Ref ID: 85
3. ADZICK, N. S., L. N. SUTTON, T. M. CROMBLEHOLME, and A. W. FLAKE. 1998. Successful fetal surgery for spina bifida. *Lancet*. **352**: 1675-1676.  
Ref ID: 78
4. ADZICK, N. S., L. N. SUTTON, T. M. CROMBLEHOLME, and A. W. FLAKE. 1998. Successful fetal surgery for spina bifida. *Lancet* **352**: 1675-1676.  
Ref ID: ADZICK1998
5. ADZICK, N. S., E. A. THOM, C. Y. SPONG, J. W. BROCK, III, P. K. BURROWS, M. P. JOHNSON, L. J. HOWELL, J. A. FARRELL, M. E. DABROWIAK, L. N. SUTTON, N. GUPTA, N. B. TULIPAN, M. E. D'ALTON, and D. L. FARMER. 2011. A randomized trial of prenatal versus postnatal repair of myelomeningocele. *N.Engl.J Med*. **364**: 993-1004.  
Ref ID: ADZICK2011
6. B BINDI NAIK-MATHURIAA, A. N. G. X. Z. L. Y. D. L. C. B. O. O. O. B. \*. 2007. Age-dependent recruitment of neutrophils by fetalendothelial cells: implications in scarless wound healing. *Journal of Pediatric Surgery*.  
Ref ID: 4
7. BEANES, S. R., C. DANG, C. SOO, Y. WANG, M. URATA, K. TING, E. W. FONKALSRUD, P. BENHAIM, M. H. HEDRICK, J. B. ATKINSON, and H. P. LORENZ. 2001. Down-regulation of decorin, a transforming growth factor-beta modulator, is associated with scarless fetal wound healing. *J Pediatr.Surg*. **36**: 1666-1671.  
Ref ID: 137
8. BELL, J. E., A. GORDON, and A. F. MALONEY. 1980. The association of hydrocephalus and Arnold--Chiari malformation with spina bifida in the fetus. *Neuropathol.Appl.Neurobiol*. **6**: 29-39.  
Ref ID: BELL1980
9. BOUCHARD, S., M. G. DAVEY, N. E. RINTOUL, D. S. WALSH, L. B. RORKE, and N. S. ADZICK. 2003. Correction of hindbrain herniation and anatomy of the vermis after in utero repair of myelomeningocele in sheep. *J Pediatr.Surg*. **38**: 451-458.  
Ref ID: 74

10. BOWMAN, R. M., D. G. MCLONE, J. A. GRANT, T. TOMITA, and J. A. ITO. 2001. Spina bifida outcome: a 25-year prospective. *Pediatr.Neurosurg.* **34**: 114-120.  
Ref ID: BOWMAN2001
11. BRUNER, J. P. 2007. Intrauterine surgery in myelomeningocele. *Semin.Fetal Neonatal Med.*  
Ref ID: 127
12. BRUNER, J. P., W. O. RICHARDS, N. B. TULIPAN, and T. L. ARNEY. 1999. Endoscopic coverage of fetal myelomeningocele in utero. *Am.J Obstet.Gynecol.* **180**: 153-158.  
Ref ID: BRUNER1999
13. BRUNER, J. P., N. TULIPAN, M. E. DABROWIAK, K. S. LUKER, K. WALTERS, P. BURNS, and G. REED. 2005. Upper Level of the Spina Bifida Defect: How Good Are We? *Obstet.Gynecol.Surv.* **60**: 214-215.  
Ref ID: BRUNER2005
14. BRUNER, J. P., N. TULIPAN, R. L. PASCHALL, F. H. BOEHM, W. F. WALSH, S. R. SILVA, M. HERNANZ-SCHULMAN, L. H. LOWE, and G. W. REED. 1999. Fetal surgery for myelomeningocele and the incidence of shunt-dependent hydrocephalus. *JAMA* **282**: 1819-1825.  
Ref ID: 48
15. BRUNER, J. P., N. TULIPAN, G. REED, G. H. DAVIS, K. BENNETT, K. S. LUKER, and M. E. DABROWIAK. 2004. Intrauterine repair of spina bifida: preoperative predictors of shunt-dependent hydrocephalus. *Am.J Obstet.Gynecol.* **190**: 1305-1312.  
Ref ID: 60
16. BRUNER, J. P., N. B. TULIPAN, W. O. RICHARDS, W. F. WALSH, F. H. BOEHM, and E. K. VRABCAK. 2000. In utero repair of myelomeningocele: a comparison of endoscopy and hysterotomy. *Fetal Diagn.Ther.* **15**: 83-88.  
Ref ID: BRUNER2000
17. BRUNER, J. P., N. E. TULIPAN, and W. O. RICHARDS. 1997. Endoscopic coverage of fetal open myelomeningocele in utero. *Am.J Obstet.Gynecol.* **176**: 256-257.  
Ref ID: BRUNER1997
18. CAMPBELL, L. R., D. H. DAYTON, and G. S. SOHAL. 1986. Neural tube defects: a review of human and animal studies on the etiology of neural tube defects. *Teratology* **34**: 171-187.  
Ref ID: 153
19. CARR, M. C. 2007. Fetal myelomeningocele repair: urologic aspects. *Curr.Opin.Urol.* **17**: 257-262.  
Ref ID: 1
20. CARR, M. C. 2007. Fetal myelomeningocele repair: urologic aspects. *Curr.Opin.Urol.* **17**: 257-262.  
Ref ID: 1
21. CHERVENAK, F. A., C. DUNCAN, L. R. MENT, M. TORTORA, M. MCCLURE, and J. C. HOBBS. 1984. Perinatal management of meningocele. *Obstet.Gynecol.* **63**: 376-380.  
Ref ID: 162



22. CHIARI H. 1891. Über Veränderungen des Kleinhirns infolge von Hydrocephalies des Grosshirns. In *Dtsch Med Wschr* .  
Ref ID: 9
23. CIPRERO, K. L., J. CLAYTON-SMITH, D. DONNAI, R. A. ZIMMERMAN, E. H. ZACKAI, and J. E. MING. 2005. Symptomatic Chiari I malformation in Kabuki syndrome. *Am.J Med.Genet.A* **132A**: 273-275.  
Ref ID: 180
24. CLELAND. 1883. Contribution to the Study of Spina Bifida, Encephalocele, and Anencephalus. *J Anat.Physiol* **17**: 257-292.  
Ref ID: 113
25. COAKLEY, F. V. 2001. Role of magnetic resonance imaging in fetal surgery. *Top.Magn Reson.Imaging* **12**: 39-51.  
Ref ID: 170
26. COCHRANE, D., K. ARONYK, B. SAWATZKY, D. WILSON, and P. STEINBOK. 1991. The effects of labor and delivery on spinal cord function and ambulation in patients with meningocele. *Childs Nerv.Syst.* **7**: 312-315.  
Ref ID: 163
27. COCHRANE, D. D., R. ADDERLEY, C. P. WHITE, M. NORMAN, and P. STEINBOK. 1990. Apnea in patients with myelomeningocele. *Pediatr.Neurosurg.* **16**: 232-239.  
Ref ID: COCHRANE1990
28. COLEMAN, B. G., N. S. ADZICK, T. M. CROMBLEHOLME, M. P. JOHNSON, L. HOWELL, S. C. HORII, J. E. LANGER, H. L. NISENBAUM, S. DEBARI, and C. IYOON. 2002. Fetal therapy: state of the art. *J Ultrasound Med.* **21**: 1257-1288.  
Ref ID: COLEMAN2002
29. COLWELL, A. S., T. M. KRUMMEL, M. T. LONGAKER, and H. P. LORENZ. 2006. Early-gestation fetal scarless wounds have less lysyl oxidase expression. *Plast.Reconstr.Surg* **118**: 1125-1129.  
Ref ID: 132
30. COLWELL, A. S., M. T. LONGAKER, and H. P. LORENZ. 2003. Fetal wound healing. *Front Biosci.* **8**: s1240-s1248.  
Ref ID: 135
31. COPELAND, M. L., J. P. BRUNER, W. O. RICHARDS, H. W. SUNDELL, and N. B. TULIPAN. 1993. A model for in utero endoscopic treatment of myelomeningocele. *Neurosurgery* **33**: 542-544.  
Ref ID: 17
32. COPELAND, M. L., J. P. BRUNER, W. O. RICHARDS, H. W. SUNDELL, and N. B. TULIPAN. 1993. A model for in utero endoscopic treatment of myelomeningocele. *Neurosurgery* **33**: 542-544.  
Ref ID: 17

33. COPELAND, M. L., J. P. BRUNER, W. O. RICHARDS, H. W. SUNDELL, and N. B. TULIPAN. 1993. A model for in utero endoscopic treatment of myelomeningocele. *Neurosurgery* **33**: 542-544.  
Ref ID: 17
34. COPP, A. J., F. A. BROOK, J. P. ESTIBEIRO, A. S. SHUM, and D. L. COCKROFT. 1990. The embryonic development of mammalian neural tube defects. *Prog.Neurobiol.* **35**: 363-403.  
Ref ID: 24
35. CORREIA-PINTO, J., J. L. REIS, G. M. HUTCHINS, M. J. BAPTISTA, J. ESTEVAO-COSTA, A. W. FLAKE, and A. F. LEITE-MOREIRA. 2002. In utero meconium exposure increases spinal cord necrosis in a rat model of myelomeningocele. *J Pediatr.Surg.* **37**: 488-492.  
Ref ID: 4
36. DALY, L. E., P. N. KIRKE, A. MOLLOY, D. G. WEIR, and J. M. SCOTT. 1995. Folate levels and neural tube defects. Implications for prevention. *JAMA* **274**: 1698-1702.  
Ref ID: 109
37. DANZER, E., M. P. JOHNSON, M. BEBBINGTON, E. M. SIMON, R. D. WILSON, L. T. BILANIUK, L. N. SUTTON, and N. S. ADZICK. 2006. Fetal Head Biometry Assessed by Fetal Magnetic Resonance Imaging following in utero Myelomeningocele Repair. *Fetal Diagn. Ther.* **22**: 1-6.  
Ref ID: 73
38. DANZER, E., M. P. JOHNSON, R. D. WILSON, A. W. FLAKE, H. L. HEDRICK, L. N. SUTTON, and N. S. ADZICK. 2004. Fetal head biometry following in-utero repair of myelomeningocele. *Ultrasound Obstet.Gynecol.* **24**: 606-611.  
Ref ID: 75
39. DE WIT, O. A., W. F. DEN DUNNEN, K. M. SOLLIE, R. I. MUNOZ, L. C. MEINERS, O. F. BROUWER, E. M. RODRIGUEZ, and D. A. SIVAL. 2008. Pathogenesis of cerebral malformations in human fetuses with meningomyelocele. *Cerebrospinal.Fluid Res.* **5**: 4.  
Ref ID: DEWIT2008
40. DIAS, M. S. and D. G. MCLONE. 2001. Neurosurgical management of spinal dysraphism. In *Pediatric Spine* (Stuart I.Weinstein, Ed.), pp. 253-278.  
Ref ID: 108
41. DIAS, M. S. and M. PARTINGTON. 2004. Embryology of myelomeningocele and anencephaly. *Neurosurg.Focus.* **16**: E1.  
Ref ID: 175
42. DREWEK, M. J., J. P. BRUNER, W. O. WHETSELL, and N. TULIPAN. 1997. Quantitative analysis of the toxicity of human amniotic fluid to cultured rat spinal cord. *Pediatr.Neurosurg.* **27**: 190-193.  
Ref ID: 25
43. EGGINK, A. J., L. A. ROELOFS, W. F. FEITZ, R. M. WIJNEN, R. A. MULLAART, J. A. GROTENHUIS, T. H. VAN KUPPEVELT, M. M. LAMMENS, A. J. CREVELS, A. HANSSSEN, and P. P. VAN DEN BERG. 2005. In utero repair of an experimental neural tube defect in a chronic sheep model using biomatrices. *Fetal Diagn. Ther.* **20**: 335-340.

Ref ID: 131

44. EGGINK, A. J., L. A. ROELOFS, M. M. LAMMENS, W. F. FEITZ, R. M. WIJNEN, R. A. MULLAART, H. T. VAN MOERKERK, T. H. VAN KUPPEVELT, A. J. CREVELS, A. HANSEN, F. K. LOTGERING, and P. P. VAN DEN BERG. 2006. Histological evaluation of acute covering of an experimental neural tube defect with biomatrices in fetal sheep. *Fetal Diagn. Ther.* **21**: 210-216.

Ref ID: 129

45. EL GAMMAL, T., E. K. MARK, and B. S. BROOKS. 1988. MR imaging of Chiari II malformation. *AJR Am J Roentgenol.* **150**: 163-170.

Ref ID: 116

46. ESTELLES, A., J. GILABERT, C. ANDRES, F. ESPANA, and J. AZNAR. 1990. Plasminogen activator inhibitors type 1 and type 2 and plasminogen activators in amniotic fluid during pregnancy. *Thromb.Haemost.* **64**: 281-285.

Ref ID: ESTELLES1990

47. FARMER, D. L., C. S. VON KOCH, W. J. PEACOCK, M. DANIELPOUR, N. GUPTA, H. LEE, and M. R. HARRISON. 2003. In utero repair of myelomeningocele: experimental pathophysiology, initial clinical experience, and outcomes. *Arch.Surg.* **138**: 872-878.

Ref ID: FARMER2003

48. FERGUSON, M. W. and S. O'KANE. 2004. Scar-free healing: from embryonic mechanisms to adult therapeutic intervention. *Philos.Trans.R.Soc.Lond B Biol Sci* **359**: 839-850.

Ref ID: 134

49. FONE, P. D., J. M. VAPNEK, S. E. LITWILLER, D. R. COUILLARD, C. M. MCDONALD, J. E. BOGGAN, and A. R. STONE. 1997. Urodynamic findings in the tethered spinal cord syndrome: does surgical release improve bladder function? *J Urol.* **157**: 604-609.

Ref ID: 118

50. Fontecha CG, Peiro, J. L., Al-Shanafey, S, Aguirre, M, Soldado, F, Rojo, A, Toran, N., and Martinez-Ibanez, V. Birth advancement diminishes neural injury in a congenital myelomeningocele model in mouse. 2009.

Ref Type: Personal Communication

Ref ID: 222

51. FONTECHA, C. G., M. AGUIRRE, F. SOLDADO, J. SEVILLA, J. L. PEIRO, and V. MARTINEZ-IBANEZ. 2008. Fetal Surgery of mielomeningocele by fetoscopy in the ovine fetus. *J Child Orthop* **2**: S29.

Ref ID: 169

52. FONTECHA, C. G., J. L. PEIRO, M. AGUIRRE, F. SOLDADO, S. ANOR, L. FRESNO, and V. MARTINEZ-IBANEZ. 2009. Inert patch with bioadhesive for gentle foetal surgery of myelomeningocele in a sheep model. *Eur.J Obstet.Gynecol.Reprod.Biol.*

Ref ID: 218

53. FONTECHA, C. G., J. L. PEIRO, M. AGUIRRE, F. SOLDADO, S. ANOR, L. FRESNO, and V. MARTINEZ-IBANEZ. 2009. Inert patch with bioadhesive for gentle foetal surgery of myelomeningocele in a sheep model. *Eur.J Obstet.Gynecol.Reprod.Biol.*

Ref ID: 218

54. FONTECHA, C. G., J. L. PEIRO, M. AGUIRRE, F. SOLDADO, P. PAZ, M. ORIA, N. TORAN, and V. MARTINEZ-IBANEZ. 2007. The effect of prenatal treatment with steroids and preterm delivery in a model of myelomeningocele on the rabbit foetus. *Pediatr.Surg Int.* **23**: 425-429.

Ref ID: 105

55. FONTECHA, C. G. J. L. PEIRO M. AGUIRRE F. SOLDADO S. ANOR L. FRESNO and V. MARTINEZ-IBANEZ. Inert patch with bioadhesive for gentle foetal surgery of myelomeningocele in a sheep model. 2009. *Eur.J Obstet.Gynecol.Reprod.Biol.*

Ref Type: Generic

Ref ID: FONTECHA2009

56. Fontecha, CG, Aguirre, M, Soldado, F, Sevilla, J, Peiro, JL, and Martinez Ibañez, V. Tratamiento fetoscópico del mielomeningocele en modelo ovino. Congreso de la Sociedad Española de Traumatología y Ortopedia Infantil. 22-6-0007.

Ref Type: Personal Communication

Ref ID: 104

57. GEORGE, T. M. and T. J. CUMMINGS. 2003. The immunohistochemical profile of the myelomeningocele placode: is the placode normal? *Pediatr.Neurosurg.* **39**: 234-239.

Ref ID: 1

58. GILBERT, J. N., K. L. JONES, L. B. RORKE, G. F. CHERNOFF, and H. E. JAMES. 1986. Central nervous system anomalies associated with meningomyelocele, hydrocephalus, and the Arnold-Chiari malformation: reappraisal of theories regarding the pathogenesis of posterior neural tube closure defects. *Neurosurgery* **18**: 559-564.

Ref ID: GILBERT1986

59. GOLOMBECK, K., R. H. BALL, H. LEE, J. A. FARRELL, D. L. FARMER, V. R. JACOBS, M. A. ROSEN, R. A. FILLY, and M. R. HARRISON. 2006. Maternal morbidity after maternal-fetal surgery. *Am J Obstet.Gynecol.* **194**: 834-839.

Ref ID: 126

60. GOODMAN, R. A. 1989. Economic burden of spina bifida--United States, 1980-1990. *MMWR Morb.Mortal.Wkly.Rep.* **38**: 264-267.

Ref ID: GOODMAN1989

61. GRANDE, C., M. A. SANCHO, J. CONILL, V. JULIA, A. ALBERT, A. MARTINEZ, E. MUNOZ, and L. MORALES. 2002. [Creation of a model for myelomeningocele in rabbit embryos]. *Cir.Pediatr.* **15**: 101-106.

Ref ID: 16

62. GREENE, M. F. 2001. Diabetic embryopathy 2001: moving beyond the "diabetic milieu". *Teratology* **63**: 116-118.

Ref ID: 151

63. GUYTON. 1990. *Fisiología Humana*, 8º Edición ed.

Ref ID: 178

64. HABIBI, Z., F. NEJAT, P. TAJIK, S. S. KAZMI, and A. M. KAJBAFZADEH. 2006. Cervical myelomeningocele. *Neurosurgery* **58**: 1168-1175.  
Ref ID: 3
65. HADI, H. A., R. A. LOY, E. M. LONG, JR., S. A. MARTIN, and L. D. DEVOE. 1987. Outcome of fetal meningomyelocele after vaginal delivery. *J Reprod.Med.* **32**: 597-600.  
Ref ID: 164
66. Hamdan, A. H., Walsh, D. S., Bruner, J., and Tulipan, N. Intrauterine Myelomeningocele Repair Does Not Change the Short Term Complications of Prematurity. 2002.  
Ref Type: Personal Communication  
Ref ID: 96
67. HAMDAN, A. H., W. WALSH, J. P. BRUNER, and N. TULIPAN. 2004. Intrauterine myelomeningocele repair: effect on short-term complications of prematurity. *Fetal Diagn. Ther.* **19**: 83-86.  
Ref ID: HAMDAN2004
68. HAMDAN, A. H., W. WALSH, A. HEDDINGS, J. P. BRUNER, and N. TULIPAN. 2002. Gestational age at intrauterine myelomeningocele repair does not influence the risk of prematurity. *Fetal Diagn. Ther.* **17**: 66-68.  
Ref ID: HAMDAN2002
69. HEFFEZ, D. S., J. ARYANPUR, G. M. HUTCHINS, and J. M. FREEMAN. 1990. The paralysis associated with myelomeningocele: clinical and experimental data implicating a preventable spinal cord injury. *Neurosurgery* **26**: 987-992.  
Ref ID: HEFFEZ1990
70. HEFFEZ, D. S., J. ARYANPUR, N. A. ROTELLINI, G. M. HUTCHINS, and J. M. FREEMAN. 1993. Intrauterine repair of experimentally surgically created dysraphism. *Neurosurgery* **32**: 1005-1010.  
Ref ID: HEFFEZ1993
71. HENDRICKS, K. A., O. M. NUNO, L. SUAREZ, and R. LARSEN. 2001. Effects of hyperinsulinemia and obesity on risk of neural tube defects among Mexican Americans. *Epidemiology* **12**: 630-635.  
Ref ID: 152
72. HIROSE, S., D. L. FARMER, and C. T. ALBANESE. 2001. Fetal surgery for myelomeningocele. *Curr.Opin.Obstet.Gynecol.* **13**: 215-222.  
Ref ID: 82
73. HIROSE, S., C. MEULI-SIMMEN, and M. MEULI. 2003. Fetal surgery for myelomeningocele: panacea or peril? *World J Surg.* **27**: 87-94.  
Ref ID: HIROSE2003
74. HOLMES, N. M., H. T. NGUYEN, M. R. HARRISON, D. L. FARMER, and L. S. BASKIN. 2001. Fetal intervention for myelomeningocele: effect on postnatal bladder function. *J Urol.* **166**: 2383-2386.  
Ref ID: HOLMES2001

75. HOLZBEIERLEIN, J., J. C. POPE, IV, M. C. ADAMS, J. BRUNER, N. TULIPAN, and J. W. BROCK, III. 2000. The urodynamic profile of myelodysplasia in childhood with spinal closure during gestation. *J Urol.* **164**: 1336-1339.  
Ref ID: HOLZBEIERLEIN2000
76. HOUSLEY, H. T., J. L. GRAF, G. S. LIPSHULTZ, C. J. CALVANO, M. R. HARRISON, D. L. FARMER, and R. W. JENNINGS. 2000. Creation of myelomeningocele in the fetal rabbit. *Fetal Diagn. Ther.* **15**: 275-279.  
Ref ID: 15
77. HUTCHINS, G. M., MCGOWAN KD, and K. J. BLAKEMORE. 1992. Spinal Dysraphia: not a neural defect? *American Journal Human Genetic.*  
Ref ID: 154
78. HUTCHINS, G. M., M. MEULI, C. MEULI-SIMMEN, M. A. JORDAN, D. S. HEFFEZ, and K. J. BLAKEMORE. 1996. Acquired spinal cord injury in human fetuses with myelomeningocele. *Pediatr. Pathol Lab Med.* **16**: 701-712.  
Ref ID: HUTCHINS1996
79. ISKANDAR BJ and OAKES WJ. 1999. Chiari malformations. In *Principles and practice of Pediatric Neurosurgery* New York.  
Ref ID: 9
80. JIMENEZ, A. J., M. TOME, P. PAEZ, C. WAGNER, S. RODRIGUEZ, P. FERNANDEZ-LLEBREZ, E. M. RODRIGUEZ, and J. M. PEREZ-FIGARES. 2001. A programmed ependymal denudation precedes congenital hydrocephalus in the hsh mutant mouse. *J Neuropathol. Exp. Neurol.* **60**: 1105-1119.  
Ref ID: JIMENEZ2001
81. JOHNSON, M. P., M. GERDES, N. RINTOUL, P. PASQUARIELLO, J. MELCHIONNI, L. N. SUTTON, and N. S. ADZICK. 2006. Maternal-fetal surgery for myelomeningocele: neurodevelopmental outcomes at 2 years of age. *Am. J Obstet. Gynecol.* **194**: 1145-1150.  
Ref ID: 2
82. JOHNSON, M. P., M. GERDES, N. RINTOUL, P. PASQUARIELLO, J. MELCHIONNI, L. N. SUTTON, and N. S. ADZICK. 2006. Maternal-fetal surgery for myelomeningocele: neurodevelopmental outcomes at 2 years of age. *Am. J Obstet. Gynecol.* **194**: 1145-1150.  
Ref ID: 2
83. JOHNSON, M. P., L. N. SUTTON, N. RINTOUL, T. M. CROMBLEHOLME, A. W. FLAKE, L. J. HOWELL, H. L. HEDRICK, R. D. WILSON, and N. S. ADZICK. 2003. Fetal myelomeningocele repair: short-term clinical outcomes. *Am. J Obstet. Gynecol.* **189**: 482-487.  
Ref ID: JOHNSON2003
84. JORDAN, M. A., D. S. HEFFEZ, and G. M. HUTCHINS. 2007. the relationships of the spinal cord and meninges in meningocele, meningomyelocele and iniencephaly. In *teratology.*  
Ref ID: 129
85. JULIA, V., M. A. SANCHO, A. ALBERT, J. CONILL, A. MARTINEZ, C. GRANDE, and L. MORALES. 2006. Prenatal covering of the spinal cord decreases neurologic sequelae in a myelomeningocele model. *J Pediatr. Surg.* **41**: 1125-1129.

Ref ID: 172

86. KADIR, R. A. and D. L. ECONOMIDES. 2002. Neural tube defects and periconceptional folic acid. *CMAJ*. **167**: 255-256.

Ref ID: 146

87. KADIR, R. A., C. SABIN, B. WHITLOW, E. BROCKBANK, and D. ECONOMIDES. 1999. Neural tube defects and periconceptional folic acid in England and Wales: retrospective study. *BMJ* **319**: 92-93.

Ref ID: 2

88. KALIEN, B., E. ROBERT, and J. HARRIS. 1998. Associated malformations in infants and fetuses with upper or lower neural tube defects. *Teratology* **57**: 56-63.

Ref ID: 120

89. KASLIWAL, M. K., S. DWARAKANATH, and A. K. MAHAPATRA. 2007. Cervical meningomyelocele--an institutional experience. *Childs Nerv.Syst.* **23**: 1291-1293.

Ref ID: 161

90. KESWANI, S. G., T. M. CROMBLEHOLME, J. RYCHIK, Z. TIAN, T. C. MACKENZIE, M. P. JOHNSON, R. D. WILSON, A. W. FLAKE, H. L. HEDRICK, L. J. HOWELL, and N. S. ADZICK. 2005. Impact of continuous intraoperative monitoring on outcomes in open fetal surgery. *Fetal Diagn. Ther.* **20**: 316-320.

Ref ID: KESWANI2005

91. KOH, C. J., R. E. DEFILIPPO, J. G. BORER, S. KHOSHBIN, and S. B. BAUER. 2006. Bladder and external urethral sphincter function after prenatal closure of myelomeningocele. *J Urol.* **176**: 2232-2236.

Ref ID: 18

92. KOHL, T., M. G. HARTLAGE, D. KIEHITZ, M. WESTPHAL, T. BULLER, S. ACHENBACH, S. ARYEE, U. GEMBRUCH, and A. BRENTUP. 2003. Percutaneous fetoscopic patch coverage of experimental lumbosacral full-thickness skin lesions in sheep. *Surg.Endosc.* **17**: 1218-1223.

Ref ID: 34

93. KOHL, T., R. HERING, A. HEEP, C. SCHALLER, B. MEYER, C. GREIVE, G. BIZJAK, T. BULLER, D. VAN, V. W. GOGARTEN, P. BARTMANN, G. KNOPFLE, and U. GEMBRUCH. 2006. Percutaneous fetoscopic patch coverage of spina bifida aperta in the human--early clinical experience and potential. *Fetal Diagn. Ther.* **21**: 185-193.

Ref ID: 7

94. KOHL, T., K. TCHATCHEVA, W. MERZ, H. C. WARTENBERG, A. HEEP, A. MULLER, A. FRANZ, R. STRESSIG, W. WILLINEK, and U. GEMBRUCH. 2008. Percutaneous fetoscopic patch closure of human spina bifida aperta: advances in fetal surgical techniques may obviate the need for early postnatal neurosurgical intervention. *Surg.Endosc.*

Ref ID: 177

95. KORENROMP, M. J., J. D. VANGOOL, H. W. BRUINESE, and R. KRIEK. 1986. Early Fetal Leg Movements in Myelomeningocele. *Lancet* **1**: 917-918.

Ref ID: KORENROMP1986

96. L TESTUT and A.LATARJET. 1983. *Compendio de Anatomía Descriptiva*, 22 ed.  
Ref ID: 177
97. LAGMAN. 1986. *embriología humana*, 5° ed.  
Ref ID: 176
98. LAMMER, E. J., L. E. SEVER, and G. P. OAKLEY, JR. 1987. Teratogen update: valproic acid.  
*Teratology* **35**: 465-473.  
Ref ID: 110
99. LANNING, D. A., R. F. DIEGELMANN, D. R. YAGER, M. L. WALLACE, C. E. BAGWELL, and J. H. HAYNES. 2000. Myofibroblast induction with transforming growth factor-beta1 and -beta3 in cutaneous fetal excisional wounds. *J Pediatr.Surg.* **35**: 183-187.  
Ref ID: 138
100. LAURENCE, K. M. and R. WEEKS. 1971. Abnormalities in the central nervous system. In *Congenital Abnormalities in Infancy* (Norman A.P., Ed.), Chicago.  
Ref ID: 99
101. LEMIRE, R. J. 1988. Neural tube defects. *JAMA* **259**: 558-562.  
Ref ID: LEMIRE1988
102. LEWIS, D., J. E. TOLOSA, M. KAUFMANN, M. GOODMAN, C. FARRELL, and V. BERGHELLA. 2004. Elective cesarean delivery and long-term motor function or ambulation status in infants with meningomyelocele. *Obstet.Gynecol.* **103**: 469-473.  
Ref ID: 31
103. LIECHTY, K. W., H. B. KIM, N. S. ADZICK, and T. M. CROMBLEHOLME. 2000. Fetal wound repair results in scar formation in interleukin-10-deficient mice in a syngeneic murine model of scarless fetal wound repair. *J Pediatr.Surg.* **35**: 866-872.  
Ref ID: 139
104. LIND, T. 1969. Biochemical changes in human liquor amnii during gestation. *J Reprod.Fertil.Suppl* **9**: Suppl-61.  
Ref ID: 157
105. LIND, T. and F. E. HYTTEN. 1970. Relation of amniotic fluid volume to fetal weight in the first half of pregnancy. *Lancet* **1**: 1147-1149.  
Ref ID: 158
106. LONGAKER, M. T., M. S. GOLBUS, R. A. FILLY, M. A. ROSEN, S. W. CHANG, and M. R. HARRISON. 1991. Maternal outcome after open fetal surgery. A review of the first 17 human cases. *JAMA* **265**: 737-741.  
Ref ID: 174
107. LUTHY, D. A., T. WARDINSKY, D. B. SHURTLEFF, K. A. HOLLENBACH, D. E. HICKOK, D. A. NYBERG, and T. J. BENEDETTI. 1991. Cesarean section before the onset of labor and subsequent motor function in infants with meningomyelocele diagnosed antenatally. *N.Engl.J Med.* **324**: 662-666.  
Ref ID: 112



108. MANGELS, K. J., N. TULIPAN, L. Y. TSAO, J. ALARCON, and J. P. BRUNER. 2000. Fetal MRI in the evaluation of intrauterine myelomeningocele. *Pediatr.Neurosurg.* **32**: 124-131.  
Ref ID: MANGELS2000A
109. MANNING, S. M., R. JENNINGS, and J. R. MADSEN. 2000. Pathophysiology, prevention, and potential treatment of neural tube defects. *Ment.Retard.Dev.Disabil.Res.Rev.* **6**: 6-14.  
Ref ID: 145
110. MCCULLOUGH, D. C. and D. L. JOHNSON. 1994. Myelomeningocele repair: technical considerations and complications. 1988. *Pediatr.Neurosurg.* **21**: 83-89.  
Ref ID: MCCULLOUGH1994
111. MCLAUGHLIN, J. F., D. B. SHURTLEFF, J. Y. LAMERS, J. T. STUNTZ, P. W. HAYDEN, and R. J. KROPP. 1985. Influence of prognosis on decisions regarding the care of newborns with myelodysplasia. *N.Engl.J Med.* **%20;312**: 1589-1594.  
Ref ID: MCLAUGHLIN1985
112. MCLAURIN RL, S. L. V. J. E. E. A. 1989. *Pediatric neurosurgery ± surgery of the developing nervous system*, 2 ed.  
Ref ID: 1
113. MCLENDON, R. E., B. J. CRAIN, W. J. OAKES, and P. C. BURGER. 1985. Cerebral polygyria in the Chiari Type II (Arnold-Chiari) malformation. *Clin.Neuropathol.* **4**: 200-205.  
Ref ID: 114
114. MCLONE, D. G., M. S. DIAS, W. GOOSSENS, and P. A. KNEPPER. 1997. Pathological changes in exposed neural tissue of fetal delayed splotch (Spd) mice. *Childs Nerv.Syst.* **13**: 1-7.  
Ref ID: 45
115. MCLONE, D. G. and P. A. KNEPPER. 1989. The cause of Chiari II malformation: a unified theory. *Pediatr.Neurosci.* **15**: 1-12.  
Ref ID: MCLONE1989
116. MEULI, M., C. MEULI-SIMMEN, G. M. HUTCHINS, M. J. SELLER, M. R. HARRISON, and N. S. ADZICK. 1997. The spinal cord lesion in human fetuses with myelomeningocele: implications for fetal surgery. *J Pediatr.Surg.* **32**: 448-452.  
Ref ID: MEULI1997
117. MEULI, M., C. MEULI-SIMMEN, G. M. HUTCHINS, C. D. YINGLING, K. M. HOFFMAN, M. R. HARRISON, and N. S. ADZICK. 1995. In utero surgery rescues neurological function at birth in sheep with spina bifida. *Nat.Med.* **1**: 342-347.  
Ref ID: MEULI1995
118. MEULI, M., C. MEULI-SIMMEN, C. D. YINGLING, G. M. HUTCHINS, K. M. HOFFMAN, M. R. HARRISON, and N. S. ADZICK. 1995. Creation of myelomeningocele in utero: a model of functional damage from spinal cord exposure in fetal sheep. *J Pediatr.Surg.* **30**: 1028-1032.  
Ref ID: MEULI1995A
119. MEULI, M., C. MEULI-SIMMEN, C. D. YINGLING, G. M. HUTCHINS, G. B. TIMMEL, M. R. HARRISON, and N. S. ADZICK. 1996. In utero repair of experimental myelomeningocele saves neurological function at birth. *J Pediatr.Surg.* **31**: 397-402.

Ref ID: MEULI1996

120. MEULI-SIMMEN, C., M. MEULI, N. S. ADZICK, and M. R. HARRISON. 1997. Latissimus dorsi flap procedures to cover myelomeningocele in utero: a feasibility study in human fetuses. *J Pediatr.Surg.* **32**: 1154-1156.

Ref ID: MEULISIMMEN1997

121. MICHEJDA, M. 1984. Intrauterine treatment of spina bifida: primate model. *Z.Kinderchir.* **39**: 259-261.

Ref ID: MICHEJDA1984

122. MITCHELL, L. E., N. S. ADZICK, J. MELCHIONNE, P. S. PASQUARIELLO, L. N. SUTTON, and A. S. WHITEHEAD. 2004. Spina bifida. *Lancet* **20-26;364**: 1885-1895.

Ref ID: MITCHELL2004

123. MOISE, K. J., JR. 2003. Maternal-fetal surgery for spina bifida: on the brink of a new era? *Am J Obstet.Gynecol.* **189**: 311.

Ref ID: 86

124. MULLER, F., M. DOMMARGUES, Y. VILLE, F. LEWIN, N. DELVALEZ-MORICHON, C. NIHOUL-FEKETE, F. BARGY, Y. DUMEZ, and A. BOUE. 1994. Amniotic fluid digestive enzymes: diagnostic value in fetal gastrointestinal obstructions. *Prenat.Diagn.* **14**: 973-979.

Ref ID: 160

125. MULLER, F., J. F. OURY, Y. DUMEZ, J. BOUE, and A. BOUE. 1988. Microvillar enzyme assays in amniotic fluid and fetal tissues at different stages of development. *Prenat.Diagn.* **8**: 189-198.

Ref ID: 159

126. NYE, J. S., N. BALKIN, H. LUCAS, P. A. KNEPPER, D. G. MCLONE, and J. CHARROW. 1998. Myelomeningocele and Waardenburg syndrome (type 3) in patients with interstitial deletions of 2q35 and the PAX3 gene: possible digenic inheritance of a neural tube defect. *Am.J Med.Genet.* **75**: 401-408.

Ref ID: 149

127. OLGUNER, M., F. M. AKGUR, T. OZDEMIR, T. AKTUG, and E. OZER. 2000. Amniotic fluid exchange for the prevention of neural tissue damage in myelomeningocele: an alternative minimally invasive method to open in utero surgery. *Pediatr.Neurosurg.* **33**: 252-256.

Ref ID: 26

128. PAEK, B. W., D. L. FARMER, C. C. WILKINSON, C. T. ALBANESE, W. PEACOCK, M. R. HARRISON, and R. W. JENNINGS. 2000. Hindbrain herniation develops in surgically created myelomeningocele but is absent after repair in fetal lambs. *Am.J Obstet.Gynecol.* **183**: 1119-1123.

Ref ID: PAEK2000

129. PARK, T. S., H. J. HOFFMAN, E. B. HENDRICK, and R. P. HUMPHREYS. 1983. Experience with surgical decompression of the Arnold-Chiari malformation in young infants with myelomeningocele. *Neurosurgery* **13**: 147-152.

Ref ID: 168

130. PATTEN, B. M. 1953. Embryological stages in the establishing of myeloschisis with spina bifida. *Am.J Anat.* **93**: 365-395.  
Ref ID: 155
131. PEEKER, R., J. E. DAMBER, K. HJALMAS, J. G. SJODIN, and M. VON ZWEIGBERGK. 1997. The urological fate of young adults with myelomeningocele: a three decade follow-up study. *Eur.Urol.* **32**: 213-217.  
Ref ID: 4
132. Peiro, J. L., Fontecha CG, Pellizo G, d'Ottavio G, Schleef J, and Martinez-Ibanez, V. New gentle open fetal surgery for human spina bifida in erurope. 10th Annual Congress of the European Paediatric Surgery Association. 9.  
Ref Type: Personal Communication  
Ref ID: 219
133. Peiro, J. L., Fontecha CG, Pellizo G, d'Ottavio G, Schleef J, and Martinez-Ibanez, V. New gentle open fetal surgery for human spina bifida in erurope. 10th Annual Congress of the European Paediatric Surgery Association. 9.  
Ref Type: Personal Communication  
Ref ID: 219
134. PETZOLD, A., D. STIEFEL, and A. J. COPP. 2005. Amniotic fluid brain-specific proteins are biomarkers for spinal cord injury in experimental myelomeningocele. *J Neurochem.* **95**: 594-598.  
Ref ID: 93
135. PIPPENGER, C. E. 2003. Pharmacology of neural tube defects. *Epilepsia* **44 Suppl 3**: 24-32.  
Ref ID: 150
136. QUINN, T. M., A. M. HUBBARD, and N. S. ADZICK. 1998. Prenatal magnetic resonance imaging enhances fetal diagnosis. *J Pediatr.Surg* **33**: 553-558.  
Ref ID: 121
137. RAMPERSAUD, E., A. G. BASSUK, D. S. ENTERLINE, T. M. GEORGE, D. G. SIEGEL, E. C. MELVIN, J. ABEN, J. ALLEN, A. AYLSWORTH, T. BREI, J. BODURTHA, C. BURAN, L. E. FLOYD, P. HAMMOCK, B. ISKANDAR, J. ITO, J. A. KESSLER, N. LASARSKY, P. MACK, J. MACKEY, D. MCLONE, E. MEEROPOL, L. MEHLTRETTER, L. E. MITCHELL, W. J. OAKES, J. S. NYE, C. POWELL, K. SAWIN, R. STEVENSON, M. WALKER, S. G. WEST, G. WORLEY, J. R. GILBERT, and M. C. SPEER. 2005. Whole genomewide linkage screen for neural tube defects reveals regions of interest on chromosomes 7 and 10. *J Med.Genet.* **42**: 940-946.  
Ref ID: 62
138. RAY, J. G. and H. J. BLOM. 2003. Vitamin B12 insufficiency and the risk of fetal neural tube defects. *QJM.* **96**: 289-295.  
Ref ID: 148
139. REIS, J. L., J. CORREIA-PINTO, M. P. MONTEIRO, and G. M. HUTCHINS. 2007. In utero topographic analysis of astrocytes and neuronal cells in the spinal cord of mutant mice with myelomeningocele. *J Neurosurg.* **106**: 472-479.  
Ref ID: 97

140. RODRIGUEZ, E. M. 1976. The cerebrospinal fluid as a pathway in neuroendocrine integration. *J Endocrinol.* **71**: 407-443.  
Ref ID: RODRIGUEZ1976
141. SAITOH, A., A. D. HULL, P. FRANKLIN, and S. A. SPECTOR. 2005. Myelomeningocele in an infant with intrauterine exposure to efavirenz. *J Perinatol.* **25**: 555-556.  
Ref ID: 88
142. SANCHEZ E OLIVEIRA RDE, P. R. VALENTE, R. C. ABOU-JAMRA, A. ARAUJO, P. H. SALDIVA, and D. A. PEDREIRA. 2007. Biosynthetic cellulose induces the formation of a neoduramater following pre-natal correction of meningomyelocele in fetal sheep. *Acta Cir.Bras.* **22**: 174-181.  
Ref ID: 130
143. SARNAT, H. B. 1995. Ependymal reactions to injury. A review. *J Neuropathol.Exp.Neurol.* **54**: 1-15.  
Ref ID: SARNAT1995
144. SARWARK, J. F., D. T. WEBER, A. P. GABRIELI, D. G. MCLONE, and L. DIAS. 1996. Tethered cord syndrome in low motor level children with myelomeningocele. *Pediatr.Neurosurg.* **25**: 295-301.  
Ref ID: 119
145. SCHOLL, T. O. and W. G. JOHNSON. 2000. Folic acid: influence on the outcome of pregnancy. *Am.J Clin.Nutr.* **71**: 1295S-1303S.  
Ref ID: 147
146. SELCUKI, M., S. MANNING, and M. BERNFIELD. 2001. The curly tail mouse model of human neural tube defects demonstrates normal spinal cord differentiation at the level of the meningomyelocele: implications for fetal surgery. *Childs Nerv.Syst.* **17**: 19-23.  
Ref ID: 52
147. SELLER, M. J. 1983. The cause of neural tube defects: some experiments and a hypothesis. *J Med.Genet.* **20**: 164-168.  
Ref ID: SELLER1983
148. SHAH, M., D. M. FOREMAN, and M. W. FERGUSON. 1995. Neutralisation of TGF-beta 1 and TGF-beta 2 or exogenous addition of TGF-beta 3 to cutaneous rat wounds reduces scarring. *J Cell Sci* **108 ( Pt 3)**: 985-1002.  
Ref ID: 136
149. SHAW, G. M., N. G. JENSVOLD, C. R. WASSERMAN, and E. J. LAMMER. 1994. Epidemiologic characteristics of phenotypically distinct neural tube defects among 0.7 million California births, 1983-1987. *Teratology* **49**: 143-149.  
Ref ID: SHAW1994
150. SHAW, G. M., K. TODOROFF, E. M. VELIE, and E. J. LAMMER. 1998. Maternal illness, including fever and medication use as risk factors for neural tube defects. *Teratology* **57**: 1-7.  
Ref ID: 111

151. SHURTLEFF, D. B., P. W. HAYDEN, J. D. LOESER, and R. A. KRONMAL. 1974. Myelodysplasia: decision for death or disability. *N.Engl.J Med.* **291**: 1005-1011.  
Ref ID: SHURTLEFF1974
152. SHURTLEFF, D. 1986. *Myelodysplasias and exstrophies: Significance, Prevention and treatment.* Grune & Stratton, Philadelphia, PA.  
Ref ID: 125
153. SIMPSON, J. L. and M. F. GREENE. 2011. Fetal surgery for myelomeningocele? *N.Engl.J Med.* **364**: 1076-1077.  
Ref ID: SIMPSON2011
154. SIVAL, D. A., J. H. BEGEER, A. L. STAAL-SCHREINEMACHERS, J. M. VOS-NIEL, J. R. BEEKHUIS, and H. F. PRECHTL. 1997. Perinatal motor behaviour and neurological outcome in spina bifida aperta. *Early Hum.Dev.* **50**: 27-37.  
Ref ID: 156
155. SIVAL, D. A., O. F. BROUWER, J. L. BRUGGINK, J. S. VLES, A. L. STAAL-SCHREINEMACHERS, K. M. SOLLIE, P. J. SAUER, and A. F. BOS. 2005. Movement analysis in neonates with spina bifida aperta. *Early Hum.Dev.* ..  
Ref ID: 89
156. STEVENSON, K. L. 2004. Chiari Type II malformation: past, present, and future. *Neurosurg.Focus.* **16**: E5.  
Ref ID: STEVENSON2004
157. STIEFEL, D., A. J. COPP, and M. MEULI. 2007. Fetal spina bifida in a mouse model: loss of neural function in utero. *J Neurosurg.* **106**: 213-221.  
Ref ID: 107
158. SUTTON, L. N. 2007. Fetal surgery for neural tube defects. *Best.Pract.Res.Clin.Obstet.Gynaecol.*  
Ref ID: 128
159. SUTTON, L. N., N. S. ADZICK, L. T. BILANIUK, M. P. JOHNSON, T. M. CROMBLEHOLME, and A. W. FLAKE. 1999. Improvement in hindbrain herniation demonstrated by serial fetal magnetic resonance imaging following fetal surgery for myelomeningocele. *JAMA* **282**: 1826-1831.  
Ref ID: SUTTON1999
160. SUTTON, L. N., N. S. ADZICK, and M. P. JOHNSON. 2003. Fetal surgery for myelomeningocele. *Childs Nerv.Syst.* **19**: 587-591.  
Ref ID: 5
161. SUTTON, L. N., N. S. ADZICK, and M. P. JOHNSON. 2003. Fetal surgery for myelomeningocele. *Childs Nerv.Syst.* **19**: 587-591.  
Ref ID: 5
162. SWANA, H. S., R. S. SUTHERLAND, and L. BASKIN. 2004. Prenatal intervention for urinary obstruction and myelomeningocele. *Int.Braz.J Urol.* **30**: 40-48.  
Ref ID: 1

163. SWANA, H. S., R. S. SUTHERLAND, and L. BASKIN. 2004. Prenatal intervention for urinary obstruction and myelomeningocele. *Int.Braz.J Urol.* **30**: 40-48.  
Ref ID: 1
164. TALABANI, H., S. DREUX, D. LUTON, B. SIMON-BOUY, B. LE FIBLEC, J. Y. COL, J. GUIBOURDENCHE, J. F. OURY, and F. MULLER. 2005. Fetal anal incontinence evaluated by amniotic fluid digestive enzyme assay in myelomeningocele spina bifida. *Pediatr.Res.* **58**: 766-770.  
Ref ID: 94
165. THEVENET A and SENDEL P. 1986. Naturally occurring wounds and wound healing in chick embryo wings. *Roux Arch.Dev.Biology.*  
Ref ID: 161
166. TUBBS, R. S., M. R. CHAMBERS, M. D. SMYTH, A. A. BARTOLUCCI, J. P. BRUNER, N. TULIPAN, and W. J. OAKES. 2003. Late gestational intrauterine myelomeningocele repair does not improve lower extremity function. *Pediatr.Neurosurg.* **38**: 128-132.  
Ref ID: TUBBS2003
167. TULIPAN, N., J. P. BRUNER, M. HERNANZ-SCHULMAN, L. H. LOWE, W. F. WALSH, D. NICKOLAUS, and W. J. OAKES. 1999. Effect of intrauterine myelomeningocele repair on central nervous system structure and function. *Pediatr.Neurosurg.* **31**: 183-188.  
Ref ID: TULIPAN1999A
168. URSU, T. R., R. W. PORTER, and V. NAVARATNAM. 1996. Development of the lumbar and sacral vertebral canal in utero. *Spine.* **21**: 2705-2708.  
Ref ID: 77
169. VELIE, E. M. and G. M. SHAW. 1996. Impact of prenatal diagnosis and elective termination on prevalence and risk estimates of neural tube defects in California, 1989-1991. *Am.J Epidemiol.* **144**: 473-479.  
Ref ID: 144
170. VENES, J. L., K. L. BLACK, and J. T. LATAACK. 1986. Preoperative evaluation and surgical management of the Arnold-Chiari II malformation. *J Neurosurg.* **64**: 363-370.  
Ref ID: 115
171. VON KOCH, C. S., N. COMPAGNONE, S. HIROSE, S. YODER, M. R. HARRISON, and D. L. FARMER. 2005. Myelomeningocele: characterization of a surgically induced sheep model and its central nervous system similarities and differences to the human disease. *Am J Obstet.Gynecol.* **193**: 1456-1462.  
Ref ID: 76
172. WALKER, J. E., D. M. CAMPBELL, and D. OGSTON. 1980. Inhibitors of fibrinolysis in amniotic fluid. *Thromb.Haemost.* **44**: 32-34.  
Ref ID: WALKER1980
173. WALSH, D. S. and N. S. ADZICK. 2003. Foetal surgery for spina bifida. *Semin.Neonatol.* **8**: 197-205.  
Ref ID: WALSH2003

174. WALSH, D. S., N. S. ADZICK, L. N. SUTTON, and M. P. JOHNSON. 2001. The Rationale for in utero repair of myelomeningocele. *Fetal Diagn. Ther.* **16**: 312-322.  
Ref ID: WALSH2001
175. Watanabe T. Fibrinolytic components in fetal membranes and amniotic fluid  
Araki M, Mimuro J Tamada T Sakata Y. 1993. *Am J. Obstetric.*  
Ref Type: Generic  
Ref ID: WATANABET1993
176. WILGUS, T. A., V. K. BERGDALL, L. A. DIPIETRO, and T. M. OBERYSZYN. 2005. Hydrogen peroxide disrupts scarless fetal wound repair. *Wound.Repair Regen.* **13**: 513-519.  
Ref ID: 23
177. WILGUS, T. A., V. K. BERGDALL, K. L. TOBER, K. J. HILL, S. MITRA, N. A. FLAVAHAN, and T. M. OBERYSZYN. 2004. The impact of cyclooxygenase-2 mediated inflammation on scarless fetal wound healing. *Am.J Pathol* **165**: 753-761.  
Ref ID: 124
178. WONG, L. Y. and L. J. PAULOZZI. 2001. Survival of infants with spina bifida: a population study, 1979-94. *Paediatr.Perinat.Epidemiol.* **15**: 374-378.  
Ref ID: 21
179. YINGLING, C. D., C. MEULI-SIMMEN, M. MEULI, G. B. TIMMEL, M. HARRISON, and N. S. ADZICK. 1999. Experimental fetal neurosurgery: effects of in-utero manipulations on somatosensory evoked potentials. *Pediatr.Surg Int.* **15**: 535-539.  
Ref ID: 80
180. YOSHIZAWA, J., L. SBRAGIA, B. W. PAEK, R. M. SYDORAK, Y. YAMAZAKI, M. R. HARRISON, and D. L. FARMER. 2003. Fetal surgery for repair of myelomeningocele allows normal development of the rectum in sheep. *Pediatr.Surg.Int.* **19**: 162-166.  
Ref ID: 49
181. YOSHIZAWA, J., L. SBRAGIA, B. W. PAEK, R. M. SYDORAK, Y. YAMAZAKI, M. R. HARRISON, and D. L. FARMER. 2004. Fetal surgery for repair of myelomeningocele allows normal development of anal sphincter muscles in sheep. *Pediatr.Surg.Int.* **20**: 14-18.  
Ref ID: 50
182. ZAMBELLI, H., R. BARINI, A. ISCAIFE, K. CURSINO, A. F. BRAGA, S. MARBA, and L. SBRAGIA. 2007. Successful developmental outcome in intrauterine myelomeningocele repair. *Childs Nerv.Syst.* **23**: 123-126.  
Ref ID: 99
183. ZAMBELLI, H., E. CARELLI, D. HONORATO, S. MARBA, G. COELHO, A. CARNEVALLE, A. ISCAIFE, E. DA SILVA, R. BARINI, and L. SBRAGIA. 2007. Assessment of neurosurgical outcome in children prenatally diagnosed with myelomeningocele and development of a protocol for fetal surgery to prevent hydrocephalus. *Childs Nerv.Syst.* **23**: 421-425.  
Ref ID: 98