



Afalia congénita; manejo con avance uretral

Zael Santana-Ríos, Gerardo Fernández-Noyola, Mauricio Cantellano-Orozco, Santiago Fulda-Graue, Rodrigo Pérez-Becerra, Alejandro Urdiales-Ortíz, Claudio Merayo-Chalico, Víctor Hernández-Castellanos, Dorian Saavedra-Briones, Gustavo Sánchez-Turati, Samuel Ahumada-Tamayo, Ángel Martínez, Alberto Camacho-Castro, Erik Muñoz-Ibarra, Francisco García-Salcido, Gustavo Morales-Montor, Juan Cuevas-Alpuche, Carlos Pacheco-Gahbler



■ RESUMEN

La afalia congénita resulta de una falla en el desarrollo del tubérculo genital. Es una entidad extremadamente rara, existen 80 casos publicados. Clínicamente hay escroto bien desarrollado, testículos descendidos y ausencia peniana. La uretra emerge adyacente al ano y en otros casos dentro del recto; los pacientes deben ser evaluados genéticamente al nacimiento y hacer búsqueda de malformaciones asociadas; es importante proponer una reasignación de sexo temprana.

Objetivo: Presentar un caso de afalia congénita y su manejo con avance uretral.

Presentación del caso: Hombre de 14 años de edad, sin antecedentes perinatales. Al nacimiento se detectó afalia; posterior al estudio genético se propuso la reasignación de sexo; sin embargo, la madre no lo aceptó. Durante la infancia presentó infecciones urinarias de repetición y litiasis vesical. Acudió refiriendo pujo, tenesmo e intermitencia. A la exploración física se observan, ambos testículos en escroto, periné corto y presencia de meato urinario pos-esfinteriano. Cariotipo 46XY. EGO con infección urinaria multi-resistente, urodinámica con datos de uropatía obstructiva infravesical,

■ ABSTRACT

Congenital aphallia is caused by a failure of the genital tubercle to form. It is extremely rare and there are only eighty cases reported in the literature. Clinically the scrotum is well developed, the testes are descended, and the penis is absent. The urethra emerges adjacent to the anus and in some cases within the rectum. Patients should be genetically evaluated at birth and associated malformations should be looked for. It is important to propose early sex reassignment.

Objective: To present a case of congenital aphallia and its management with urethral advancement.

Clinical case: Patient is a 14-year-old male adolescent with no perinatal antecedents. Aphallia was detected at birth and sex reassignment was proposed after genetic study was carried out, but was refused by the mother. Patient presented with recurrent urinary infections and bladder lithiasis as a child. He sought medical attention due to straining, tenesmus, and intermittence. Physical examination revealed both testes in the scrotum, short perineum, and postsphincteric urinary meatus. Patient had 46XY karyotype, urinalysis reported multiresistant urinary infection, and urodynamics reported infravesical obstructive uropathy.

los estudios de imagen y la cistoscopia no muestran alteraciones anatómicas, comunicaciones anormales ni restos Mullerianos. El paciente fue sometido a avance uretral, dejando meato perineal, sin complicaciones, con adecuada evolución posoperatoria.

Conclusiones: La afalia congénita requiere un grupo multidisciplinario para su abordaje, es necesario el manejo de la uropatía obstructiva con técnicas de avance uretral para mejorar la mecánica miccional y evitar el daño del tracto urinario superior.

Palabras clave: Afalia, avance uretral, pre-esfinteriano, México.

Imaging studies and cystoscopy showed no anatomical alterations, and no abnormal communications or Müllerian remnants. Patient underwent urethral advancement resulting in a perineal meatus with no complications and postoperative progress was adequate.

Conclusions: Congenital aphallia requires multidisciplinary management. Obstructive uropathy should be managed with urethral advancement techniques to improve micturition mechanics and to avoid damage to the upper urinary tract.

Keywords: Aphallia, urethral advancement, presphincteric, Mexico.



■ INTRODUCCIÓN

La afalia congénita resulta de una falla en el desarrollo del tubérculo genital. Se ha considerado una forma extremadamente rara de genitales ambiguos. Descrita inicialmente por Imminger en 1853, hasta el momento hay aproximadamente 80 casos publicados.¹ Se estima que presenta incidencia de uno de cada 10 a 30 millones de nacidos vivos.

Durante la embriogénesis, la protuberancia genital aparece a ambos lados de los pliegues cloacales, ésta migra caudalmente uniéndose por encima del pliegue uretral y fusionándose en el rafe medio para formar el escroto. El tubérculo genital se fusiona para formar la uretra internamente y el pene con su rafe medio externamente. La agenesia peniana se da por una formación deficiente o una falla en el desarrollo del tubérculo genital en la cuarta semana de gestación (**Imagen 1**).²

En la mayoría de los casos el meato uretral se encuentra en algún sitio en la región perineal o formando una fistula al tracto gastrointestinal, generalmente hacia el recto.

Skoog y Belman (1989) revisaron 60 casos de afalia y definieron tres variantes basados en la posición de la uretra y su relación con el esfínter anal: pos-esfintéricas, pre-esfintéricas (fistula próstato-rectal) y atresia uretral.²

En general entre más proximal esté el meato, se asocia a mayor mortalidad y más malformaciones asociadas como son la criptorquidia, reflujo vesico-ureteral, riñón en herradura, agenesia renal, ano imperforado,

anomalías musculo-esqueléticas o cardiopulmonares (**Imagen 2**).^{2,3}

Por lo menos 60% de los pacientes tienen un meato pos-esfintérico localizado a nivel del margen anal. De los pacientes, 28% tienen meato pre-esfintérico con una comunicación uretral, ya sean fistulas prostato-rectales, vesico-rectales o atresia rectal. En los casos de fistulas vesico-rectales y atresia uretral (12%), la mortalidad se acerca a 100%.²

En la mayoría de los casos el cariotipo es 46XY. Clínicamente la apariencia es de un escroto bien desarrollado con testículos descendidos y la ausencia peniana. El ano generalmente se observa desplazado anteriormente y la uretra puede emerger en el, adyacente al margen anal y en otros casos puede emerger dentro del recto.⁴⁻⁹ El diagnóstico incluye la ausencia completa de tejido cavernoso y esponjoso con una apertura uretral en el periné cerca del ano o en el recto.

La afalia debe diferenciarse de otras entidades como pene oculto, pene rudimentario, micropene, pseudohermafroditismo masculino o amputación peniana itrauterina.¹⁰⁻¹⁸ Los niños con esta malformación deben ser evaluados inmediatamente al nacimiento con cariotipo y otros estudios para determinar si existen malformaciones asociadas ya sea en el tracto urinario o en otros aparatos y sistemas. La resonancia magnética ha mostrado utilidad como un estudio para evaluar tanto los defectos como su severidad.⁵

Los objetivos esenciales del tratamiento son la asignación de sexo temprana, corrección de la uropatía

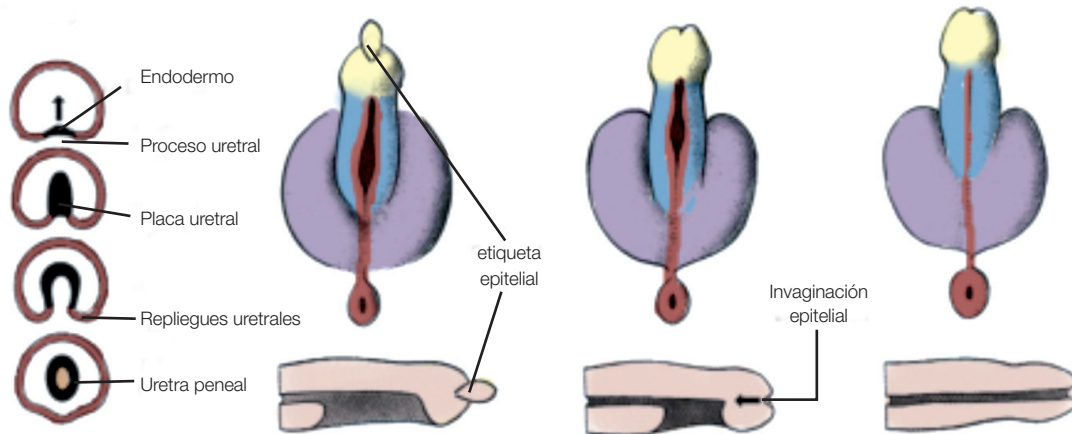


Imagen 1. Desarrollo del tubérculo genital.

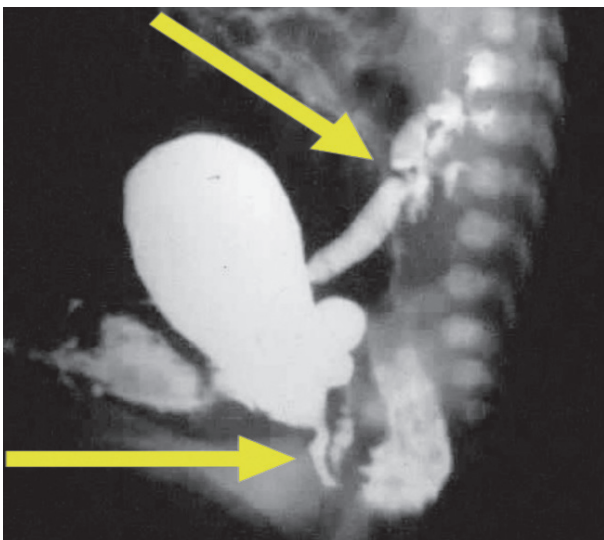


Imagen 2. Recién nacido con afalia congénita, fistula prostato-rectal y reflujo vesico-ureteral asociado.

obstructiva, de preferencia en el mismo tiempo quirúrgico y obtener resultados para la función sexual a largo plazo.²

La reasignación de sexo debe ser evaluada cuidadosamente y se realiza después de una evaluación completa de genitales ambiguos.⁷ El manejo de estos pacientes debe ser multidisciplinario, deben incluirse el urólogo pediatra, endocrinólogo y el psiquiatra. En

general la recomendación es la reasignación de sexo temprana con cirugías feminizantes que incluyen la orquiectomía y una genitoplastia con una neovagina en el periodo neonatal.⁷ La reconstrucción de la vía urinaria con la realización simultánea de una neovagina con intestino ha sido descrita para este tipo de pacientes.^{3,10}

Para pacientes de mayor edad, ya con identidad sexual, se han señalado algunas cirugías virilizantes como reconstrucciones penianas con pobres resultados, dificultades técnicas y alta morbilidad que pueden generar más desordenes psicológicos lo cual muestra estos manejos como controversiales.⁶⁻⁸

Otros autores se han enfocado en mejorar la mecánica miccional y disminuir el riesgo de deterioro del tracto urinario que pueda generar otras complicaciones e insuficiencia renal, por lo que proponen manejar a los pacientes con desmantelamiento de la uretra del ano-recto y realizar un avance uretral hacia el periné (uretrostomía).^{3,15}

Como varón, el paciente puede ser potencialmente fértil; sin embargo, es muy complicada la reconstrucción de un falo estéticamente aceptable que tenga una función urinaria, sexual y reproductiva adecuada.¹⁸

■ OBJETIVO

Presentar un caso de afalia congénita y su manejo con avance uretral.

■ PRESENTACIÓN DEL CASO

Paciente masculino de 14 años de edad, sin antecedentes perinatales patológicos, producto de la cuarta gesta en un embarazo normo-evolutivo de 38 semanas

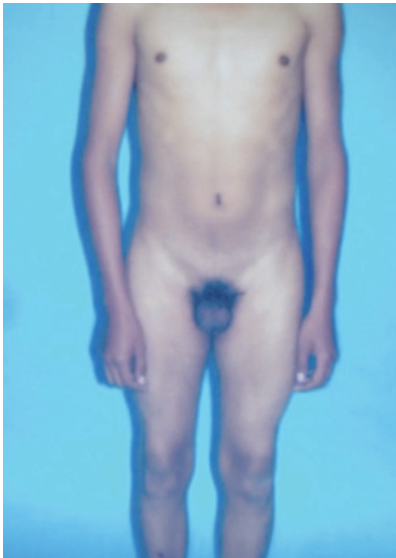

Imagen 3. Aspecto fenotípico del paciente 14 años con afalia congénita.

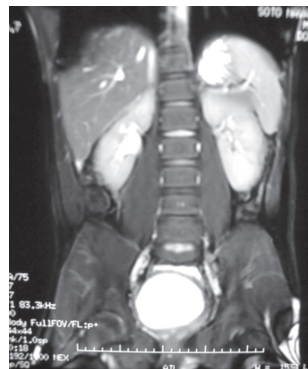
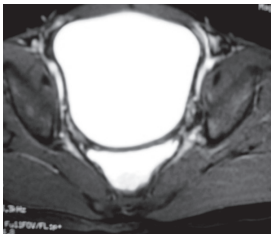


Imagen 5. Resonancia Magnética normal, no hay malformaciones asociadas.

con adecuado control prenatal, peso y talla adecuados. Al nacimiento se detectó afalia, por lo que posterior a su estudio genético, se propuso reasignación de sexo; sin embargo, la madre no lo aceptó. A los 12 años presentó un cuadro de litiasis vesical manejado con cistolitotomía abierta, además de infecciones urinarias de repetición con múltiples tratamientos con antibióticos, por lo que solicitó su valoración urológica. Al interrogatorio refería orinar a través del recto con presencia de pujo, tenesmo vesical e intermitencia, continente a 100%.

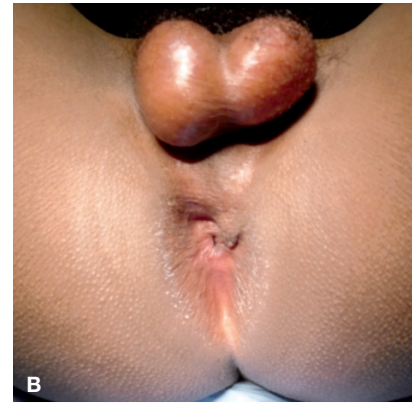
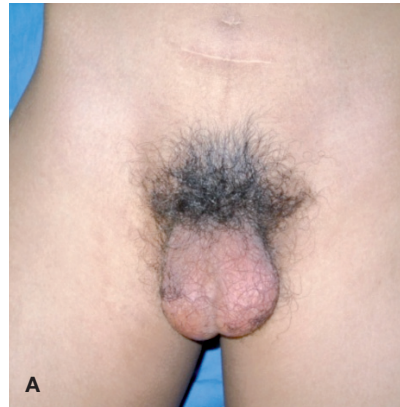

Imagen 4. A) Afalia congénita, abdomen con cicatriz de cistolitotomía previa. B) Ano con implantación anterior, periné corto, meato urinario a nivel del margen anal.

A la exploración física se observó paciente fenotípicamente masculino de edad aparente similar a la cronológica, con cicatriz infra-umbilical por antecedente de cistolitotomía abierta, características sexuales secundarias presentes, ausencia de pene, con vello púbico de distribución androide, ambos testículos en bolsas escrotales de tamaño y consistencia normales. Se observó ano con implantación anterior con presencia de meato uretral pos-esfinteriano sin salida espontánea de orina (**Imágenes 3 y 4**). El cariotipo fue 46XY, perfil hormonal normal, examen general de orina con datos de infección urinaria con urocultivo positivo para *E. coli* multiresistente, el ultrasonido mostró vejiga con la pared engrosada y orina residual de 30%; por urodinamia se determinó uropatía obstructiva infra-vesical. La urografía excretora no mostró alteraciones en el tracto urinario.

La cistoscopia evidenció la uretra pos-esfinteriana permeable de 3.5 cm, vejiga con presencia de orina turbia con abundante sedimento, los meatos uretrales ortotópicos, las paredes vesicales con trabeculaciones grado II.

Se realizó resonancia magnética la cual no mostró evidencia de restos Mullerianos, no se observaron comunicaciones o fístulas uretrales con meato pos-esfinteriano (**Imagen 5**).

Posterior a la valoración por los servicios de Urología, Cirugía Plástica y Paidopsiquiatría, en conjunto con el paciente y sus padres y debido al antecedente de infecciones urinarias de repetición con organismos multiresistentes, litiasis vesical y los datos de uropatía obstructiva con riesgo de deterioro del tracto urinario

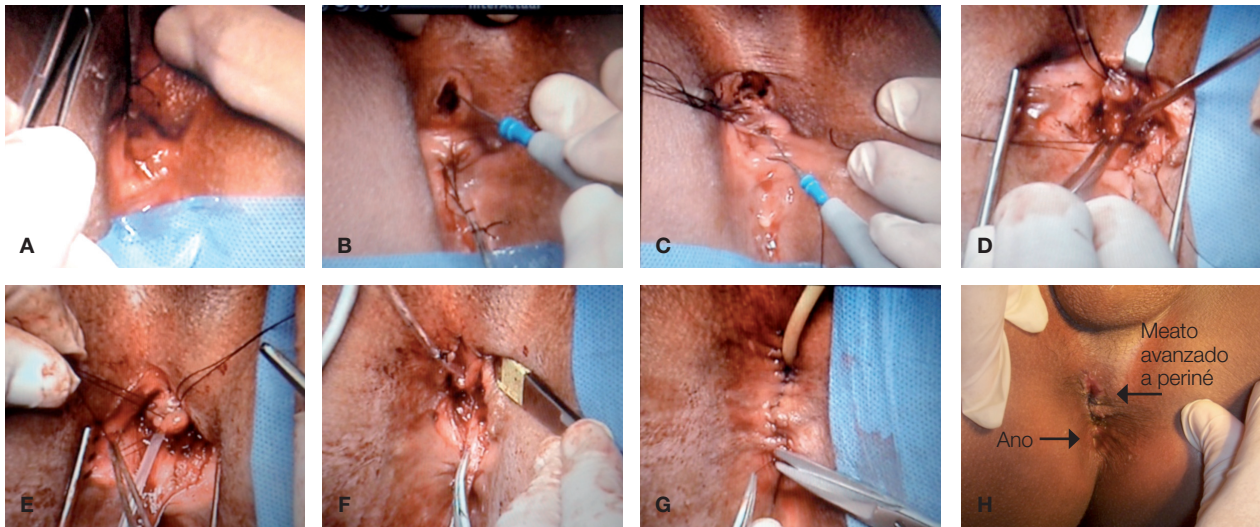


Imagen 6. Avance uretral: A) Se cánula la uretra y se fija, B) Incisión perineal, C y D) Disección uretral circunferencial, E) Fijación uretral, F) Plastia del meato, G) Meato con separación del ano, H) Posoperatorio sin sonda.

superior, se decidió someterlo a un avance uretral, separándolo del esfínter ano-rectal y dejando meato perineal (**Imagen 6**).

Se dejó sonda transuretral de 12 Fr durante siete días, la cual se retiró sin complicaciones presentando micciones espontáneas.

Al mes del postoperatorio se realizó examen general de orina y urocultivo sin encontrar evidencia de infección urinaria, además de ultrasonido vesical con orina residual de 4%.

CONCLUSIONES

La afalia congénita es una condición extremadamente rara que requiere para su manejo un grupo multidisciplinario e individualizado en cada caso. El manejo más aceptado es la reasignación de sexo temprana con corrección de la uropatía obstructiva; sin embargo, es necesario conocer las técnicas de avance uretral con la finalidad de mejorar la mecánica miccional y evitar el daño del tracto urinario superior.

BIBLIOGRAFÍA

- Campbell-Walsh. Urology. Aphalia. 7ª ed; 2007;pp:376-3757.
- Skoog ST. Aphalia: Its classification and management. *J Urol* 1989;141:589-92.
- Hendren W. The genetic male with absent penis and urethrorectal communication: Experience with 5 patients. *J Urol* 1997;157:1469-74.
- Shamsa A, Saudi J. Aphalia associated with urethra-rectal fistula and stones in the bladder and urethra. *Saudi J Kidney Dis Transp* 2008;19:435-8.
- Mirsyhemirani AR, Khaleghnezhad A, Pourang H. Penile agenesis: Report on 8 cases and review of literature. *Iranian J of Pediatrics* 2009;19:173-179.
- Descamps MJ. Phalloplasty in complete aphallia: Pedicled anterolateral thigh flap. *J Plast Reconstr Aesthet Surg*. 2009;62:e51-4
- Bradley K. Male. Male Gender Assignment in aphallia: A case report and review of the literature. *Int Urol Nephrol* 2005;37:317-9.
- Selvaggi G, Elander A. Penile reconstruction / formation. *Curr Opin Urol* 2008;18:589-97.
- Kaefer M, Adams M. Penis and Bladder agenesis in a living male neonate. *J Urol* 1997;157:1439-40.
- Reiner W. A 7 year experience of genetic males with severe phallic inadequacy assigned female. *J Urol* 2004;172(6Pt1):2395-8.
- Stern M. A new born infant with a disorder of sexual differentiation. *Developmental and Behavioral Pediatrics* 2003;24:115-9.
- Creighton SM, Liao M. Changing attitudes to sex assignment in intersex. *BJU Int* 2004;93:659-64.
- Imperato-Mc Ginley, Peterson J. Androgens and the evolution of male gender identity among male pseudohermaphrodites with 5 alpha reductase deficiency. *N Engl J Med* 1979;300:1233-7.
- Diamond M. Sex reassignment at birth. Long-term review and clinical implications. *Arch Pediatr Adolesc Med*. 1997;151:298-304.
- Baka-Ostrowska, Rink M. Penile agenesis (aphallia): Reconstruction or deconstruction? *BJU International* 2004;93:49.
- Mandell J, Bromley B. Prenatal sonographic detection of genital malformations. *J Urol* 1995;153:1994-6.
- Schober JM. Early feminizing genitoplasty or watchful waiting. *J Pediatr Adolesc Gynecol* 1998;11:154-6.
- American Academy of Pediatrics. Committee on Genetics Evaluation of the newborn with developmental anomalies of the external genitalia. *Pediatrics* 2000;106(1Pt1):138-42.