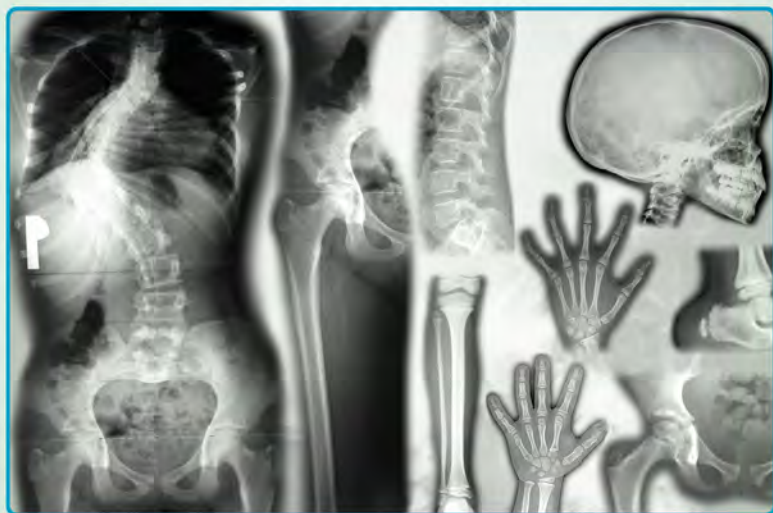

# Pohybové ústrojí

Pokroky ve výzkumu, diagnostice a terapii



Vydává

**Společnost pro pojivové tkáně ČLS J. E. Purkyně z.s.**  
**Odborná společnost ortopedicko-protetická ČLS J. E. Purkyně z.s.**  
**Ambulantní centrum pro vady pohybového aparátu, s.r.o.**

**ročník 26 / 2019 číslo 2**

EMBASE / Excerpta Medica | Bibliographia medica Českoslovac

ISSN 2336-4777



## Systém výživy kloubů dle výzkumu prof. MUDr. Milana ADAMA, DrSc.

Originální český kolagenní doplněk stravy **GELADRINK®** byl vyvinut na základě výzkumu revmatologa a spoluzakladatele společnosti Orling s.r.o. prof. MUDr. Milana ADAMA, DrSc., člena Akademie věd v New Yorku, oceněného prestižní cenou UNESCO za celoživotní přínos lékařské vědě.



doplněk stravy

**DOPORUČUJÍ**  
odborné společnosti



22 let existence na trhu!

**GELADRINK® obsahuje:**

- + kolagenní peptidy GELITA®**  
kolagenní bílkovina přispívá k udržování normálních kostí
- + vitamín C**  
přispívá k normální formaci kolagenu pro normální funkci kostí a chrupavek
- + glukosamin a chondroitin sulfáty**  
jsou součástí kloubní chrupavky
- + antioxidanty, MSM a další látky**  
s příznivými nutričními a fyziologickými účinky doplňujícími běžnou stravu a vyživující kosti, chrupavky, klouby a pojivové tkáně

**BEZPLATNÁ LINKA - 800 108 999 - WWW.ORLING.CZ**

Zdravá a vyvážená strava a zdravý životní styl jsou nezbytné. Doporučená denní dávka 12 kapslí nebo jedna odměrka. Užívejte 3 měsíce. Není určeno pro děti do 12 let, těhotné a kojící ženy. Doporučenou denní dávku nepřekračujte.

ottobock.

Quality for life

# 1E95 Challenger

Nové řešení pohybu pro míčové,  
raketové a běžecké sporty.

[www.mojeproteza.cz](http://www.mojeproteza.cz)

---

# POHYBOVÉ ÚSTROJÍ

ročník 26, 2019, číslo 2 | datum vydání: 31. 3. 2020

## REDAKČNÍ RADA

VEDOUCÍ REDAKTOR: prof. MUDr. Ivo Mařík, CSc.  
ZÁSTUPCI VEDOUCÍHO REDAKTORA: prof. Ing. Miroslav Petráň, DrSc.  
RNDr. Martin Braun, Ph.D.  
VĚDECKÝ SEKRETÁŘ: MUDr. Miloslav Kuklík, CSc.  
ODPOVĚDNÝ REDAKTOR: Ing. Pavel Lorenc

prof. Ing. Jan Čulík, DrSc.	doc. MUDr. Vladimír Kříž	doc. RNDr. Petr Sedlak, Ph.D.
MUDr. Jiří Funda	prof. Ing. František Maršík, DrSc.	prof. MUDr. Václav Smrčka, CSc.
Ing. Hana Hulejová	doc. RNDr. Ivan Mazura, CSc.	prof. PhDr. Jiří Straus, DrSc.
prof. MUDr. Josef Hyánek, DrSc.	MUDr. Pavel Novosad	doc. MUDr. Ivan Vařeka, CSc.
doc. MUDr. Petr Korbelař, CSc.	PhDr. Iveta Pallová, Ph.D.	MUDr. Jan Všetická
MUDr. Petr Krawczyk	prof. MUDr. Ctibor Povýšil, DrSc.	RNDr. Daniela Zemková, CSc.

## MEZINÁRODNÍ REDAKČNÍ RADA

Professor Dr. Ing. Romuald Bedzinski, Wroclaw, Poland	Assist. Professor Jacek Karski, M.D., PhD. Lublin, Poland
Assoc. Professor Michael Bellemore, F.R.A.C.S., Sydney, Australia	Professor Tomasz Karski, MD, PhD, Lublin, Poland
Assoc. Professor Jacques Cheneau, MD, Saint Orens, France	Professor Milan Kokavec, MD, PhD., Bratislava, Slovakia
Professor Mikhail Dudin, MD, PhD, DSc., St. Petersburg, Russia	Doc. Dr. Med. Kazimierz S. Kozłowski, M.R.A.C.R., Sydney, Australia
Radwan Hilmi, M.D., Lyon, France	Piet von Loon, MD Netherlands
	Ass. Professor Aleksey Arsenev, MD, St. Petersburg, Russia

## Pohybové ústrojí. Pokroky ve výzkumu, diagnostice a terapii.

ISSN 2336-4777 (od roku 2013 pouze on-line verze)

Vydává Společnost pro pojivové tkáně ČLS J. E. Purkyně z.s.

& Odborná společnost ortopedicko – protetická ČLS J. E. Purkyně z.s.

& Ambulantní centrum pro vady pohybového aparátu, s. r. o.

Excerptováno v Excerpta Medica a Bibliographia medica Českoslovasca.

Návrh a grafická úprava obálky Pavel Lorenc.

Časopis je na Seznamu recenzovaných neimpaktovaných periodik vydávaných v České republice. Dvě čísla časopisu vycházejí v elektronické verzi jako ročník s průběžným vydáváním příspěvků po recenzi.

Při příležitosti symposií je dvakrát ročně vydáváno supplementum.

Pro současné odběratele časopisu PÚ a další zájemce doporučujeme přihlásit se na <http://www.pojivo.cz/en/newsletter/>, zadat jméno a e-mailovou adresu, na kterou bude časopis poslán.

Na webovém doméně SPT ČLS JEP <http://www.pojivo.cz/cz/pohybove-ustrojji/> naleznete ve formátu PDF všechna jednotlivá čísla a dvojčísla časopisu (včetně Supplement) vydaná od roku 1997.

Rukopisy zasílejte na adresu *profesor MUDr. Ivo Mařík, CSc., Olšanská 7, 130 00 Praha 3, (ambul\_centrum@volny.cz)* ve formátu doc. Vydavatel upozorňuje, že za obsah inzerce odpovídá výhradně inzerent. Časopis, jakožto nevýdělečný, neposkytuje honoráře za otištěné příspěvky.

---

# LOCOMOTOR SYSTEM

## Advances in Research, Diagnostics and Therapy

Published by The Society for Connective Tissues, Czech Medical Association of J. E. Purkyně, Prague, Society for Prosthetics and Orthotics, Czech Medical Association of J. E. Purkyně, Prague, Czech Republic and Ambulant Centre for Defects of Locomotor Apparatus Prague, Czech Republic

### Call for papers

Support this journal by sending in your best and most interesting papers. The issue of the journal is published during whole year after proof acceptance of the reviewers. In occasion of the symposia (twice a year) is published the supplement.

Chief editor: Ivo Mařík  
Associate Editors: Miroslav Petrtyl, Martin Braun  
Scientific Secretary: Miloslav Kuklík  
Responsible Editor: Pavel Lorenc

### Editorial board

Aleksey Arsenev	Jiří Funda	Milan Kokavec	František Maršík	Václav Smrčka
Romuald Bedzinski	Radwan Hilmi	Petr Korbelař	Ivan Mazura	Jiří Straus
Michael Bellemore	Hana Hulejová	Petr Krawczyk	Pavel Novosad	Ivan Vařeka
Jacques Cheneau	Josef Hyánek	Vladimír Kříž	Iveta Pallová	Jan Všeticka
Jan Čulík	Jacek Karski	Kazimierz Kozłowski	Ctibor Povýšil	Daniela Zemková
Mikhail Dudin	Tomasz Karski	Piet von Loon	Petr Sedlak	

Submitted papers: Locomotor System will review for publication manuscripts engaged in diagnostics and interdisciplinary treatment of genetic and metabolic skeletal disorders, limb anomalies, secondary osteoporosis, osteo/spondyloarthritis and another disorders that negatively influence development and quality of locomotor apparatus during human life. Both papers on progress in research of connective tissue diagnostics, medical and surgical therapy of multiple congenital abnormalities of skeleton mainly in the fields of paediatric orthopaedic surgery and plastic surgery, orthotics and prosthetics treatment, and papers dealing with biomechanics, clinical anthropology and paleopathology are appreciated.

The journal has an interdisciplinary character which gives possibilities for complex approach to the problems of locomotor system. The journal belongs to clinical, preclinical and theoretical medical branches which connect various up-to-date results and discoveries concerned with locomotor system. You can find the volumes of Locomotor System journal at <http://www.pojivo.cz/cz/pohybove-ustrojji/> since 1997 (free of charge). Since 2013 only electronic edition of the journal is available. That is why we recommend to all subscribers and those interested apply at <http://www.pojivo.cz/en/newsletter>, enter personal data, titles and e-mail address where the journal will be mailed.

Abstracts of presented papers are excerpted in EMBASE/Excerpta Medica (from the year 1994) and in the Bibliographia medica Čechoslovaca (from the year 2010). We prefer the manuscripts to be prepared according to Uniform Requirements for Manuscripts Submitted to Biomedical Journals (Vancouver Declaration, Brit med J 1988; 296, p. 401–405).

---

26. ročník časopisu Pohybové ústrojí,  
je věnován jubilatům členům redakční rady

**prof. Tomasz Karskimu, MD, PhD (80 let)**  
**prof. Mikhailu Dudinovi, DrSc. (70 let)**  
**a**  
**doc. MUDr. Petrovi Korbelářovi, CSc (70 let)**

The 26<sup>th</sup> volume of Locomotor System journal,  
is dedicated to the anniversary of

**Professor Tomasz Karski, MD, PhD (80 yrs.)**  
**Professor Mikhail Dudin, DSc. (70 yrs.)**  
**and**  
**Associate Professor Petr Korbelář, MD, PhD (70 yrs.)**

---

# POHYBOVÉ ÚSTROJÍ, 26, 2019, č. 2

Pokroky ve výzkumu, diagnostice a terapii

## OBSAH

SLOVO ČTENÁŘŮM – EDITORIAL ..... 109

### OBRÁZEK NA TITULNÍ STRANĚ A POPIS

Rentgenologické projevy 3M syndromu ..... 111

### PŘEHLEDOVÉ REFERÁTY

VŠETIČKA JAN (PŘEKLAD)

Nosologie a klasifikace genetických onemocnění skeletu: revize 2019 ..... 118

### PŮVODNÍ PRÁCE

POVÝSIL CTIBOR, HORÁK MARTIN, KAŇA MARTIN

Principy histopatologické diferenciální diagnostiky kalcifikovaných a osifikovaných lézí měkkých tkání. Přehled na základě 40 let zkušeností ..... 152

VESELOVSKAYA ELIZAVETA

Ruská škola antropologické rekonstrukce. Nové metody a projekty ..... 178

KOTLÁŘOVÁ ANETA, BEJVLVÁ JARMILA, SMRČKA VÁCLAV

Extenzorové léze v zóně I – kladívkový prst ..... 196

### ZPRÁVY

Oznámení „The 22<sup>nd</sup> Prague-Lublin-Sydney-St Petersburg Symposium: Interdisciplinary Approach to Growing Skeleton 4“, Lékařský dům, Sokolská 31, 120 26 Praha 2, Česká republika, 10.–12. září 2020 ..... 205

Informace o Společnosti pro pojivové tkáně ČLS JEP ..... 207

---

SMĚRNICE AUTORŮM .....	211
OBSAH ROČNÍKU 2019 .....	216



---

# LOCOMOTOR SYSTEM, 26, 2019, No. 2

Advances in Research, Diagnostics and Therapy

## CONTENT

A WORD TO READERS – EDITORIAL ..... 109

### TITLE PICTURE AND DESCRIPTION

Radiographic features of 3-M syndrome ..... 114

### REVIEW ARTICLES

VŠETIČKA JAN (TRANSLATION)

Nosology and classification of genetic skeletal disorders: 2019 revision ..... 118

### ORIGINAL PAPERS

POVÝŠIL CTIBOR, HORÁK MARTIN, KAŇA MARTIN

The principles of histopathological differential diagnosis of calcified and ossified lesions of soft tissue. A review on the basis of 40-years experience ..... 152

VESELOVSKAYA ELIZAVETA

Russian school of anthropological reconstruction. New methods and projects ..... 178

KOTLÁŘOVÁ ANETA, BEJVLOVÁ JARMILA, SMRČKA VÁCLAV

Zone I lesion of the extensor - mallet finger ..... 196

### NEWS

The 22<sup>nd</sup> Prague-Lublin-Sydney-St Petersburg Symposium: Interdisciplinary Approach to Growing Skeleton 4, Medical House, Sokolská 31, 120 26 Prague 2, Czech Republic, September 10–12, 2020 ..... 205

Information on the Society for Connective Tissues, Czech Medical Association J.E. Purkyně, Prague, CZ ..... 209

---

INSTRUCTIONS FOR AUTHORS ..... 214

CONTENTS OF VOLUME 2019 ..... 218

### Vážení čtenáři, autoři a inzerenti!

Děkujeme za Vaši pomoc při tvorbě mezioborového odborného recenzovaného časopisu „*Pohybové ústrojí – pokroky ve výzkumu, diagnostice a terapii (dále PÚ)*“.

Od roku 2013 je časopis PÚ vydáván pouze v elektronické formě (v roce 2014 bylo přiděleno nové ISSN 2336-4777). Časopis PÚ byl v roce 2008 zařazen Radou pro výzkum, vývoj a inovace vlády ČR na Seznam recenzovaných neimpaktovaných periodik vydávaných v České republice. V souvislosti se změnou v elektronickou formu vydávání v roce 2013 časopis nedopatřením vypadl z tohoto Seznamu. Od roku 2015 je elektronická forma Pohybového ústrojí opět na Seznamu recenzovaných neimpaktovaných periodik.

Všechna čísla a dvojitá čísla časopisu (včetně Supplement) vydaná od roku 1997 najdete ve formátu PDF na webové doméně Společnosti pro pojivové tkáně ČLS JEP z.s. <http://www.pojivo.cz/cz/pohybove-ustroj/> (bezplatný přístup).

Vzhledem k trvajícím nedostatku tematicky vhodných odborných příspěvků a k elektronickému vydávání časopisu se redakční rada rozhodla vydávat od roku 2016 příspěvky přijaté po recenzi k publikaci v časopisu PÚ v chronologickém pořadí jako číslo 1 a 2, dále dvě samostatná Supplementa s příspěvky ze symposií Kubátovy dny a Prague-Lublin-Sydney-St. Petersburg Symposium. Nedostatek příspěvků je příčinou zpožděného vydávání.

Redakční rada schválila návrh prof. Maříka vydat zpětně dvě čísla PÚ 2018 s podtitulem „In memory to Milan Roth“ s cílem oživit a vyzvednout prioritní celosvětově nedocenenou experimentální práci pana doc. MUDr. Milana Rotha, DrSc., kterou shrnul v monografii „Neurovertebral and Osteoneural Growth Relations. A concept of normal and pathological development of the skeleton“ vydanou v roce 1985 v Opuscula Radiologica; Acta facultatis medicae Universitatis Brunensis; Univerzita J.E. Purkyně v Brně.

V čísle 1/2018 budou re-publikovány dvě jeho práce vydané v PÚ v roce 1995 a 1996, protože se neuchovaly v elektronické formě a nejsou k dohledání na webových stránkách SPT ČLS JEP. Další bude práce pana Dr. Pieta van Loona z Holandska „Milan Roth Legacy to Medicine“. Číslo 2/2018 bude věnováno komplexnímu přístupu k adolescentní idiopatické skolióze v podání pana prof. Dr. Mikhaila Dudina, DSc. a jeho týmu (Children's Rehabilitation Center of Orthopaedics and Traumatology „Ogonyok“, St. Petersburg, Russia).

Se zpožděním předkládané číslo 2 časopisu PÚ, 26, 2019 obsahuje 3 původní hodnotné práce z oblasti histopatologie měkkých tkání, antropologické rekonstrukce a chirurgie ruky. 26. ročník časopisu Pohybové ústrojí (2019) je věnován jubilantům – čestným členům SPT ČLS JEP z.s., a to profesoru Tomaszu Karskimu, MD, PhD (80 let) a profesoru Mikhailu Dudinovi, DSc. (70 let), kterým bylo uděleno Čestné členství v České lékařské společnosti J.E. Purkyně při příležitosti konání The

---

6<sup>th</sup> International Anthropological Congress of Dr. Aleš Hrdlička (6<sup>th</sup> IACAH, 3.–5.9.2019, Humpolec) a panu doc. MUDr. Petrovi Korbelařovi, CSc. (70 let). Jejich odborná CV jsou uvedena v Suplementu 2 časopisu Pohybové ústrojí, 2019, ročník 26.

Posláním časopisu PÚ je uveřejňovat vědecké práce zabývající se diagnostikou a symptomatickým mezioborovým léčením genetických kostních chorob, vrozených defektů končetin, sekundární osteoporózy, osteo/spondyloartrózy, ale i jiných chorob, které ve svých důsledcích negativně ovlivňují růst, vývoj a kvalitu pohybové ústrojí v průběhu lidského života. Dále práce vycházející z výzkumu pojivových tkání na všech úrovních poznání, práce orientované na biochemickou, morfologickou, genetickou a molekulární diagnostiku chorob pohybového ústrojí.

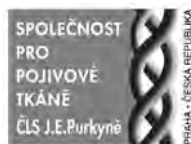Zvláštní pozornost je přikládána pracím z oblasti ortopedické a antropologické biomechaniky, neuroadaptačním změnám skeletu v období růstu, řízené remodelaci pojivových tkání, studiím muskuloskeletálních a neuronálních interakcí v závislosti na léčebných metodách (kalciotropní léky, rehabilitace, ortoticko-protetické a operační léčení) a v neposlední řadě sdělením antropologickým a paleopatologickým. Oceňujeme především interdisciplinárně zaměřené práce. V anglickém jazyce jsou publikována sdělení zahraničních i našich autorů. Žádaným doplněním obsahu časopisu jsou zprávy ze sjezdů a konferencí. V rubrice zprávy zveřejňujeme oznámení o životním výročí členů RR časopisu, SPT ČLS JEP z.s., Ortopedicko-protetické společnosti (OPS) ČLS JEP z.s. a významných osobností, sdělení o prioritních pozorováních, ze studijních a poznávacích cest aj.

V každém ročníku najdete směrnice pro autory příspěvků, kterým věnujte prosím pozornost při tvorbě Vašich vědeckých sdělení. Souhrny prací publikovaných v časopisu jsou excerповány v EMBASE / Excerpta Medica (od r. 1994) a v Bibliographia medica Českoslovača (od r. 2010).

K prosazení časopisu Pohybové ústrojí mezinárodně přispívá citovat práce publikované v našem časopisu v příspěvcích posílaných do zahraničních impaktovaných časopisů. Pro zvýšení mezinárodního zájmu o časopis PÚ je žádoucí získávat původní kvalitní práce a kazuistiky v angličtině. Souhrny všech prací doporučujeme psát co nejuvěstižněji, strukturovaně, česky a anglicky (objectives, methods, results and discussion), s klíčovými slovy.

Těšíme se na Vaši spolupráci a tvůrčí připomínky.

Redakční rada



---

# OBRÁZEK NA TITULNÍ STRANĚ ČASOPISU DEMONSTRUJE ABNORMÁLNÍ RENTGENOLOGICKÉ PROJEVY VYSKYTUJÍCÍ SE U 3-M SYNDROMU

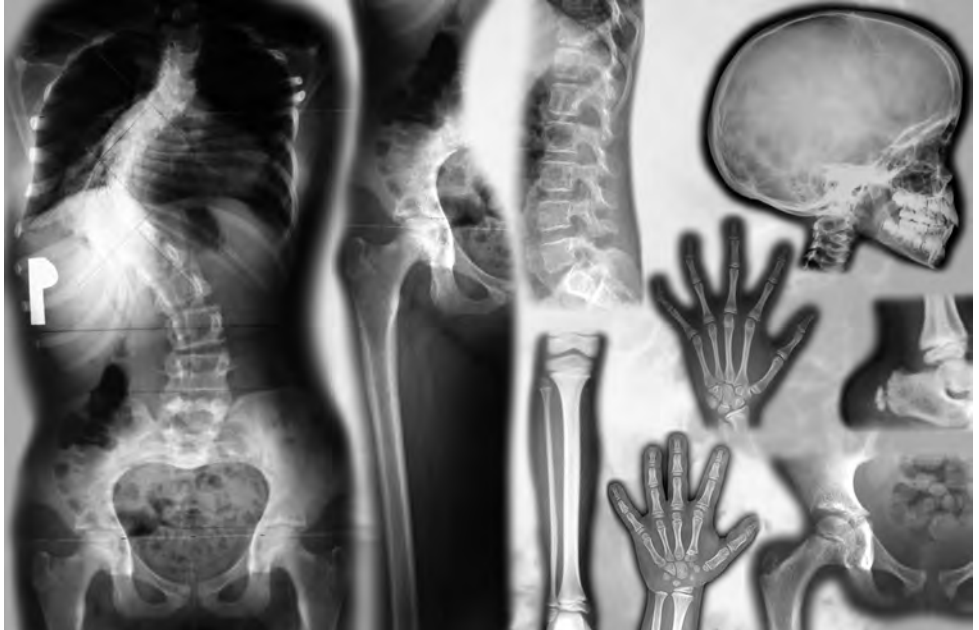---

Obrázek na titulní straně časopisu demonstruje abnormální rentgenologické projevy vyskytující se u **3-M syndromu**.

**3-M syndrom** je vzácná AR dědičná (nebo i heterogenní) kostní dysplazie, která se řadí podle Nosologie a klasifikace genetických kostních chorob z roku 2019 do 19. skupiny nazvané „Primordial dwarfism and slender bones group“ (MIM č. 273750, chromosom 6p21.1, gen CUL7/gen/locus MIM č. 609577 (609577) (609577), protein Cullin7)

**Synonymní názvy pro 3-M syndrom:** Dolichospondylic dysplasia, Gloomy face syndrome, Le Merrer syndrom a Yakut short stature syndrom

**Obrázek je složen z rentgenologických snímků – zleva doprava:** V levé polovině je zobrazena skolióza páteře, spina bifida L5, hrudník s tenkými žebry, široké pánevní kosti, kyčelní klouby a pravý femur s úzkou diafýzou (dívka 15 let). V pravé polovině obrázku je nahoře zobrazena bederní páteř v bočné projekci s vysokými obratlovými těly (dívka 7,5 roku), dole pravý bérce – úzké diafýzy (dívka 9 let), v pravé polovině uprostřed je snímek ruky, kde je zkrácený 5. prst – dívky 7,5 a 15 let. Při pravém okraji obrázku je lebka, kde okcipitálně jsou Wormianské kůstky, pata dorsálně prominující a dole pánve s dosud neosifikovanou ischiopubicou synchondrózou (dívka 9 let).



---

Diagnóza 3-M syndrom dítěte s krátkou postavou je založena na průkazu nízké porodní hmotnosti a délky u donošeného dítěte, klinickém vyšetření a rentgenologických příznacích. Jednotlivé klinické příznaky jsou ale pro diagnózu málo specifické, stejně tak abnormální radiologické změny nejsou diagnostické, protože se zjišťují u jiných kostních genetických chorob.

Diagnóza byla stanovena v Ambulantním centru pro vady pohybového aparátu s.r.o. v Praze a potvrzena panem prof. Dr. Med. Kazimierzem Kozlowskim, M.R.A.C.R. (Sydney, Australia)

**Hlavní rentgenologické příznaky:** Štíhlé rourovité kosti, štíhlá žebra, kratší 5. prsty rukou, opožděný kostní věk, pes planus a prominující patní kosti, krátké krčky femurů, malá pánev a rozšiřující se lopaty pánevních kostí proximálně, někdy vrozená dysplazie kyčelních kloubů, zkrácený předozadní průměr těl bederních obratlů a nerovnosti krycích destiček, vysoká těla obratlů, spina bifida occulta. Vzácně se vyvíjí kyfoskolióza a zobrazují se mnohočetné Wormianské kůstky v krajině lambdového a okcipitálního švu. U pacientů se vyskytuje různý stupeň rentgenologických abnormalit.

**Klinické příznaky:** Typické pro 3-M syndrom je proporcionální trpaslictví, nízká porodní hmotnost, krátká délka novorozence a soubor anomálií: velká hlava k délce/výšce, frontální vyklenutí, trojúhelníkovitý obličej, široké oční štěrby („velké oči“), vyčnívající uši, nápadná ústa a rty, dlouhý filtrum, malá špičatá brada, krátký nos s nahoru obrácenými nosními dírkami, hypoplasie středního obličej – oploštění maxilární oblasti, vysoké patro a malokluse; krátký a široký krk, nápadné trapézové svaly, krátký hrudník, pectus carinatum nebo excavatum, odstávající lopatky, kloubní hypermobilita; častá je diastáza mm. recti abdominis, prominující paty (nápadné u kojenců a batolat). Kyfoskolióza je vzácná. Atypické příznaky zahrnují nízko nasedající boltce ušní, epikanty, široká ústa s dolů obrácenými koutky, úzké rty, vysoké patro a malé nehty. U pacientů nebyla zjištěna mikrocefalie a mentální retardace.

**Molekulární patologie:** 3-M syndrom je AR dědičná nebo i heterogenní genetická choroba skeletu. Mutace v jednom z těchto tří genů CUL7, OBSL1 a CCDC8 jsou příčinou vzniku 3-M syndromu. Nejčastěji je ale způsoben mutací v genu CUL7 (77,5 %). Gen CUL7 je potřebný pro růst a proliferaci chondrocytů.

**Léčení:** Je zaměřeno na specifické symptomy. Léčení ortotické: korekce plochonoží individuálními vložkami, léčení valgozity kolen a skoliózy páteře. V indikovaných případech operační léčení. Kraniofaciální a dentální anomálie mohou být řešeny plastickými či maxilofaciálními chirurgy.

**Průběh a prognóza:** 3-M syndrom je vzácné, málo známé genetické onemocnění skeletu. Je pravděpodobné, že je často chybně diagnostikován nebo zůstává nepoznaný vzhledem normálnímu mentálnímu vývoji, nevýrazným dismorfickým rysům obličejové a dobrému zdraví postižených. Růstová retardace progreduje po narození. Výška dospělých je v rozmezí od 115 do 150 cm (tj. –8 SD až –4 SD). Inteligence je normální. Hypermobilita může vést k luxaci kyčelních kloubů a progresi kyfoskoliózy. Intrakraniální cévní aneurysma může vyvolat akutní hydrocefalus. Postižení jedinci zpravidla vedou normální život, životní prognóza není zkrácená.

## Diferenciální diagnóza

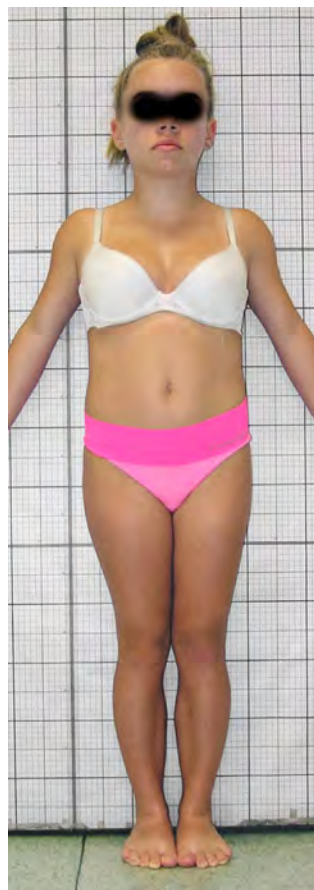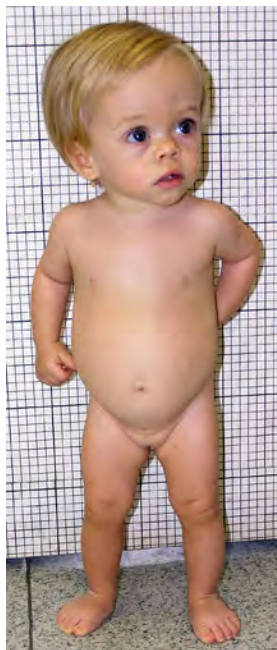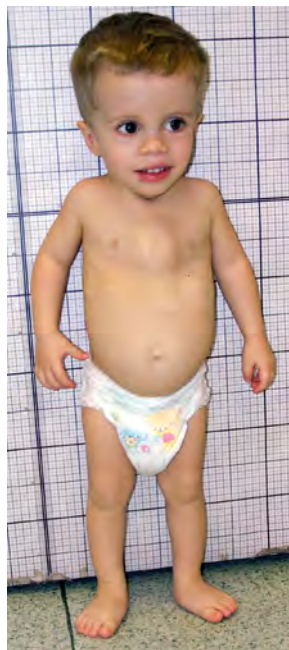Stejný fenotyp byl popsán jako Dolichospondylická dysplazie, Gloomy face syndrom, Le Merrer syndrom a Yakut short stature syndrom. Tyto jednotky lze odlišit molekulárně genetickým vyšetřením.

**Diferenciálně diagnostiky** uvažujeme o Silverově-Russellovu syndromu, Mulibrey nanismu a Bloomově syndromu.

## Závěr

RTG abnormality, vrozená růstová porucha (proporcionální trpaslictví) a výše uvedené klinické příznaky vedou k určení klinické diagnózy 3-M syndrom. Diagnózu je možné potvrdit určením genové mutace genu CUL7, OBSL1 (a CCDC8).

**Použity kopie RTG snímků a fotografie (zleva chlapec 2 roky, děvče ve věku 20 měsíců a 15 let) z archivu Ambulantního centra pro vady pohybového aparátu s.r.o., Olšanská 7, 130 00 Praha 3.**



---

## TITLE PICTURE DEMONSTRATES ABNORMAL RADIOGRAPHIC FEATURES OF 3-M SYNDROME

---

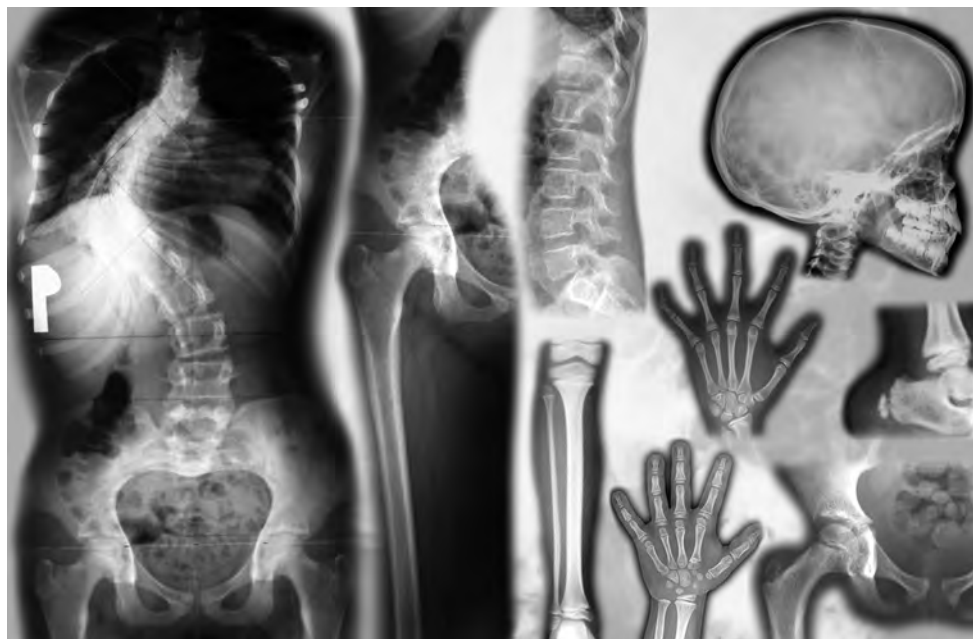TITLE PICTURE demonstrates abnormal radiographic features of the **3-M syndrome**. *Synonyms:* Dolichospondylic dysplasia, Gloomy face syndrome, Le Merrer syndrome and Yakut short stature syndrome.

3-M syndrome according to „Nosology and classification of genetic skeletal disorders: 2019 revision“ is classified in 19. group „Primordial dwarfism and slender bones group“ (MIM č. 273750, chromosome 6p21.1, gene CUL7 gene/locus MIM č. 609577 (609577) (609577), protein Cullin7).

Note: „M“ is the first letter of the last name of three of the authors of the original article Miller et al. 1975.

**The picture is composed from films of abnormal radiological skeletal features – from left to right:** spine, thorax, pelvis and right femur (girl 15 years), lumbar spine, shank, hands, scull, heel and pelvis (girls 7.5 and 9 years).

The diagnosis of 3-M syndrome in a dwarfed child is based on a distinctive pattern of clinical history, clinical examination and radiographic findings. Any of the clinical signs taken separately has little specificity. The radiographic examination is abnormal but not diagnostic, as similar X-ray changes have been documented in other disorders (Mařík et al. 2002).





---

Diagnosis was carried out at the Centre for Defects of Locomotor Apparatus I.I.c. in Prague and confirmed by Professor Dr. Med. Kazimierz Kozlowski, M.R.A.C.R. (Sydney, Australia)

**Major radiographic features:** Slender tubular bones and ribs, short 5<sup>th</sup> digits, delayed bone age, pes planus and prominent heels, congenital hip dislocation, short femoral necks, small pelvis with flaring iliac wings, foreshortened lumbar vertebral bodies, irregularity of end plates, high vertebral bodies, spina bifida occulta, etc. Kyphoscoliosis is rare. Multiple Wormian bones can be seen in the lambdoid suture. All patients have a variable degree of radiological abnormalities.

**Major clinical findings:** The distinctive features are prenatal growth restriction, both facial dysmorphism (a triangular shaped face, a small pointed chin, fleshy tipped nose with anteverted nares, prominent mouth and full lips, long filtrum, prominent ears, frontal bossing, midfacial hypoplasia) and fleshy prominent heels which are particular evident in younger 3-M syndrome patients. Other reported abnormalities: short and broad neck, prominent trapezius muscles, short thorax, pes carinatum or excavatum, winged scapulae, hyperextensible joints, diastasis recti. Abnormal dermatoglyphics and intracranial vascular aneurysm causing acute hydrocephalus were also documented.

Atypical features include large low-set ears, epicanthal folds, wide mouth with down-turned corners, narrow lips, high palate and small nails.

Kyphoscoliosis is rare but has been reported in other cases. The remaining clinical features (short stature, triangular face, large cranium, prominent forehead) and the clinical history (low birth weight in full term infant) are typical of 3-M syndrome.

**Genetic transmission and molecular pathology:** 3-M syndrome is inherited as an autosomal recessive trait. The etiology of this primordial growth disorder characterised by severe postnatal growth restriction was recognized. The initial 3-M syndrome locus was identified on 6p21.1, and subsequent candidate analysis of the region revealed that mutations in the cullin 7 gene (*CUL7*) cause 3-M syndrome. *CUL7* is a structural protein central to the formation of ubiquitin E3 ligase that is known to target insulin receptor substrate 1 for degradation. Further autozygosity mapping revealed a second locus located on 2q35 with mutations in the gene encoding for obscurin-like 1 (*OBSL1*) found to be the underlying cause. In addition, a number of patients have neither *CUL7* nor *OBSL1* mutations, and exome sequencing in 3 such patients revealed that mutations in the coiled-coil domain containing protein 8 (*CCDC8*) cause the 3-M syndrome. *OBSL1* is a cytoskeletal adaptor protein that was thought to play a central role in myocyte remodelling, and *CCDC8* contributes in a pathway with *CUL7* and *OBSL1* to control human growth.

**Treatment:** Is symptomatic. Special insoles are indicated in severe planovalgosity in children. In growth period, we indicate orthosis with bending pre-stressing in cases of knock knees and braces for scoliosis treatment. Severe cases are indicated to surgery.

Craniofacial and dental anomalies are treated by plastic and/or maxillo-facial surgeons.

---

**Course and prognosis:** 3-M syndrome is rare and little known genetic skeletal disorder. It is probable that 3-M syndrome is often misdiagnosed or not recognized because of normal mental development, slight facial dysmorphism and good health of the patients. Adult height is in the range of 115 to 150 cm (–8 to –4 SD). Joint hyperlaxity can be the cause of hip dislocation or kyphoscoliosis. All patients have an absence of both microcephaly and mental retardation. Intracranial vascular aneurysm can cause acute hydrocephalus. Life prognosis is normal.

## Differential diagnoses

The same phenotype was described by synonyms: Dolichospondylic dysplasia, Gloomy face syndrome, Le Merrere syndrome and Yakut short stature syndrome.

There is a resemblance with Silver–Russel syndrome (SRS) which is characterized by a pseudo-hydrocephalic appearance. Frequently associated features, such as asymmetry, abnormal pattern of sexual development, mental retardation and chromosomal abnormalities, were all absent in 3-M syndrome. On the other hand fleshy protrusion on the back of the heel are an almost universal feature in 3-M syndrome patients but not in SRS patients.

Other short stature-slender bone syndromes such as foetal alcohol syndrome, Seckel bird headed dwarfism, Bloom's syndrome, Mulibrey nanism and the syndrome of „dwarfism with gloomy face“ (facial dysmorphism, very short stature, mental retardation, microcephaly) are unlikely to cause confusion as major clinical signs of these syndromes are absent in 3-M syndrome.

**X-rays and photos are from archive of the Ambulant Centre for Defects of Locomotor Apparatus I.I.c. in Prague, Czech Republic.**

## REFERENCES

- ABU-AMERO S, MONK D, FROST J, PREECE M, STANIER P, MOORE GE: The genetic etiology of Silver-Russell syndrome. *J Med Genet* 2008; 45: 193–199.
- CANTU JM, GARCIA-CRUZ D, SANCHEZ-CORONA J, FRAGOSO R, HERNANDEZ A, NAZARA-CAZORLA Z. 3-M slender-boned nanism. An intrauterine growth retardation syndrome. *Am. J. Dis. Child.* 1981; 135: 905–8.
- FELDMANN M, GILGENKRANTZ S, PARISOT S, ZARINI G, MARCHAL C. 3-M dwarfism: a study of two further sibs. *J. Med. Genet.* 1989; 26: 583–5.
- HANSON D, MURRAY PG, O'SULLIVAN J, et al. Exome sequencing identifies CCDC8 mutations in 3-M syndrome, suggesting that CCDC8 contributes in a pathway with CUL7 and OBSL1 to control human growth. *Am J Hum Genet.* 2011; 89:148–53.
- HENNEKAM RCM, BIJLSMA JB, SPRANGER J. Further delineation of the 3-M syndrome with review of the literature. *Am. J. Med. Genet.* 1987; 28: 195–209.
- HENNERKAM RCM, LIMBURG M, PALS G. 3-M syndrome and intracerebral aneurysms. *Am. J. Med. Genet.* 1994; 32: 898.
- HUBER C, DIAS-SANTAGATA D, GLASER A, et al. Identification of mutations in CUL7 in 3-M syndrome. *Nat. Genet.* 2005; 37 (10): 1119–24. DOI:10.1038/ng 1628. PMID 16142236.

---

LEMERRER M, BRAUNER R, MAROTEAUX P. Dwarfism with gloomy face. A new syndrome with features of 3-M syndrome. *J. Med. Genet.* 1991; 28: 186–91.

MARIK I, MARIKOVÁ O, ZEMKOVA D, KUKLIK M, KOZLOWSKI K. 3-M syndrome in two sisters. *J Paediatr Child Health* 2002; 38, 4, p. 419 - 22.

MILLER JD, MCKUSICK VA, MALVAUX P, TENTAMY SA, SALINAS CF. The 3-M syndrome: a heritable low birth weight dwarfism. *Birth Defects Orig Artic Ser* 1975; XI: 39–47.

MORTIER GR, COHN DH, CORMIER-DAIRE V et al. Nosology and classification of genetic skeletal disorders: 2019 revision. *Am J Med Genet* 2019; 1-27. DOI: 10.1002/ajmg.a.61366.

MUELLER RF, BUCKLER J, ARTHUR R et al. The 3-M syndrome: risk of intracerebral aneurysm? *J. Med. Genet.* 1992; 29: 425–7.

PATTON MA: Russell-Silver syndrome. *J Med Genet* 1988; 25: 557–560.

PRICE SM, STANHOPE R, GARRETT C, PREECE MA, TREMBATH RC: The spectrum of Silver-Russell syndrome: a clinical and molecular genetic study and new diagnostic criteria. *J Med Genet* 1999; 36: 837–842.

SPRANGER J. 'New' dwarfing syndromes. *Birth Defects* 1997; 13:11–29.

SPRANGER J, OPITZ JM, NOURMAND A. A new familial intrauterine growth retardation syndrome. The '3-M Syndrome'. *Eur. J. Pediatr.* 1976; 123: 115–24.

WINTER RM, BARAITSER M, GRANT DM, PREECE MA, HALL CM. The 3-M syndrome. *J. Med. Genet.* 1984; 21: 124–8.

**Professor Ivo Marik, MD, PhD**

Centre for Defects of Locomotor Apparatus I.I.c.

Olšanská 7, 130 00 Prague, Czech Republic

E-mail: ambul\_centrum@volny.cz

### **NOSOLOGIE A KLASIFIKACE GENETICKÝCH ONEMOCNĚNÍ SKELETU: REVIZE 2019**

Mortier Geert R.<sup>1</sup>, Cohn Daniel H.<sup>2</sup>, Cormier-Daire Valerie<sup>3</sup>, Hall Christine<sup>4</sup>, Krakow Deborah<sup>5</sup>, Mundlos Stefan<sup>6</sup>, Nishimura Gen<sup>7</sup>, Robertson Stephen<sup>8</sup>, Sangiorgi Luca<sup>9</sup>, Savarirayan Ravi<sup>10</sup>, Sillence David<sup>11</sup>, Superti-Furga Andrea<sup>12</sup>, Unger Sheila<sup>12</sup>, Warman Matthew L.<sup>13</sup>

- <sup>1</sup> Department of Medical Genetics, Antwerp University Hospital and University of Antwerp, Antwerp, Belgium
- <sup>2</sup> Department of Molecular, Cell and Developmental Biology and Department of Orthopaedic Surgery, University of California at Los Angeles, Los Angeles, California
- <sup>3</sup> IMAGINE Institute, Hôpital Necker Enfants Malades, Paris, France
- <sup>4</sup> Department of Radiology, Great Ormond Street Hospital, London, UK
- <sup>5</sup> Department of Obstetrics and Gynecology and Department of Orthopaedic Surgery and Human Genetics, University of California at Los Angeles, Los Angeles, California
- <sup>6</sup> Institute for Medical Genetics and Human Genetics, Charité Universitätsmedizin Berlin, Berlin, Germany
- <sup>7</sup> Department of Radiology, Tokyo Metropolitan Children's Medical Center, Tokyo, Japan
- <sup>8</sup> Department of Paediatrics and Child Health, Dunedin School of Medicine, Otago University, Dunedin, New Zealand
- <sup>9</sup> Department of Medical Genetics and Skeletal Rare Diseases, IRCCS Rizzoli Orthopaedic Institute, Bologna, Italy
- <sup>10</sup> Murdoch Childrens Research Institute and University of Melbourne, Parkville, Victoria, Australia
- <sup>11</sup> Discipline of Genomic Medicine, the Children's Hospital at Westmead, Sydney Medical School, University of Sydney, Sydney, New South Wales, Australia
- <sup>12</sup> Medical Genetics Service, CHUV, University of Lausanne, Lausanne, Switzerland
- <sup>13</sup> Orthopaedic Research Laboratories, Boston Children's Hospital, Boston, Massachusetts

---

## ABSTRAKT

Aplikace masivního paralelního sekvenování v oblasti onemocnění skeletu urychlila objevy genetických defektů u mnoha těchto nemocí. To také vedlo k vymezení nových klinických jednotek a identifikaci genů a drah, které dosud se skeletálními nemocemi nebyly spojovány. Tento rychlý pokrok podnítl Nosologický výbor Mezinárodní společnosti pro skeletální dysplazie revidovat a aktualizovat poslední (2015) verzi Nosologie a klasifikace genetických onemocnění skeletu. Tato nejnovější a desátá verze Nosologie zahrnuje 461 různých nemocí, které jsou klasifikovány do 42 skupin na základě jejich klinických, radiologických a/nebo molekulárních fenotypů. Je pozoruhodné, že patogenní varianty ve 437 různých genech byly nalezeny u 425/461 (92 %) těchto nemocí. Poskytnutím referenčního seznamu jednotlivých jednotek a jejich příčinných genů by Nosologie měla pomoci klinikům dosáhnout přesné diagnózy u jejich pacientů a pomoci vědcům pokročit ve výzkumu kosterní biologie.

**Klíčová slova:** dysostózy, Nosologie, skeletální dysplázie, skeletální genetika, syndromy malformace skeletu

## 1. ÚVOD

Před padesáti lety (v roce 1969) se setkal mezinárodní tým odborníků v radiologii, ortopedii, pediatrii a genetice v Paříži, aby vytvořil Mezinárodní nomenklaturu konstitučních nemocí kostí (A nomenclature for Constitutional (Intrinsic) Diseases of Bones, 1971; International Nomenclature of Constitutional Diseases of Bones, 1970; International Nomenclature of Constitutional Bone Diseases, 1971; McKusick & Scott, 1971). Cílem bylo dosáhnout shody v nomenklatuře těch genetických nemocí skeletu, které byly publikovány od počátku šedesátých let. V té době začalo být zřejmé, že geneticky podmíněné skeletální nemoci jsou více heterogenní, než se dříve myslelo. Lékařská komunita si začala uvědomovat klinickou a radiologickou rozmanitost mezi pacienty s konstituční kostní poruchou. Začalo být jasné, že ne všichni jedinci s krátkými končetinami měli achondroplasií a že ne všichni jedinci s krátkým trupem měli Morquio syndrom. Rychlý pokrok při vymežování nových jednotek donutil skupinu k aktualizaci Nomenklatury při několika příležitostech, s revizemi v letech 1977, 1983, 1992 a 1997 (International Nomenclature of Constitutional Diseases of Bones, 1979, 1983; International Nomenclature and Classification of the Osteochondrodysplasias, 1998; Beighton et al., 1992; Lachman, 1998; Rimoín, 1997; Spranger, 1992). Po založení International Skeletal Dysplasia Society (ISDS) v roce 1999 byly revize Nomenklatury (Nosologie) delegovány na výbor expertů, vytvořený v rámci ISDS a představující dobrý mix klinické, radiologické a genetické odbornosti. První revize ISDS byla publikována v roce 2002 a poté v pravidelných intervalech (Bonafe et al., 2015; Hall, 2002; Superti-Furga & Unger, 2007; Warman et al., 2011). Zde poskytujeme revizi z roku 2019 a 10. vydání Nosologie a klasifikace genetických onemocnění skeletu.

---

## 2. METODOLOGIE

Příprava tohoto dokumentu začala v září 2017, kdy se v Bruggách setkali členové ISDS Nosology Committee, těsně před 13. pololetním zasedáním ISDS (20. – 23. září 2017). Účastníci byli: D. Cohn, V. Cormier-Daire, C. Hall, G. Mortier (předseda), G. Nishimura, L. Sangiorgi, R. Savarirayan, D. Sillence, A. Superti-Furga, S. Unger a M. Warman. Cílem bylo revidovat a aktualizovat poslední (2015) vydání Nosologie. Před touto schůzkou byli jmenováni dva až tři kurátoři pro každou skupinu nemocí, uvedených v revizním dokumentu v roce 2015. Každý člen byl přidělen k jedné nebo více skupinám následujícím způsobem: DC do skupin 2, 3, 6, 7, 8 a 10; VCD do skupin 1, 9, 15, 20 a 30; CH do skupin 23, 24, 32, 33 a 36; DK do skupin 7 a 9; GM do skupin 2, 3, 10, 16, 28, 30 a 35; SM do skupin 37–42; GN do skupin 13, 18, 19, 21, 26, 28, 34 a 36; SR do skupiny 7; LS do skupin 25 a 29; RS ke skupinám 1, 17, 19 a 33; DS do skupin 22–27; ASF do skupin 4, 11, 12, 20, 31 a 35; SU do skupin 5, 8, 10, 14 a 22 a MW do skupin 3, 16 a 29. Byli zodpovědní za přezkoumání dostupné literatury a návrhy možných změn před zasedáním. Během zasedání byly projednány návrhy různých kurátorů a bylo dosaženo konsensu o obecném přístupu a metodice revize. Po zasedání byly návrhy rozeslány a průběžně aktualizovány do 4. srpna 2019, což nakonec vyústilo v aktuální verzi.

Kritéria použitá pro zahrnutí jednotlivých nemocí byla v podstatě nezměněna oproti předchozím revizím a obsahovala následující: a) nemoc by měla mít významné postižení skeletu, odpovídající definici buď skeletálních dysplázií / dysostóz, metabolických nemocí kostí nebo kostní malformace/redukčního syndromu; b) nemoc by měla dosáhnout ověřeného publikačního statusu se zápisem v PubMed, OMIM nebo jiném biomedicínském archivu/databázi; c) nemoc by měla mít genetický základ prokázaný rodokmenem nebo výskytem stejného fenotypu v nepříbuzných rodinách nebo molekulární analýzou (mutační nebo vazebnou); d) nemoc by měla mít nosologickou autonomii; to znamená, že by měla představovat nezávislou entitu a ne pouze variantu již existující jednotky. Každá nemoc, která splnila tato kritéria, získala zvláštní místo v seznamu jako jeden záznam bez ohledu na způsob dědičnosti nebo kauzální gen(y), pokud neexistoval důkaz, že nemoc zahrnuje fenotypově odlišné onemocnění. Například omodyplasie (skupina 17) je uvedena jako dvě samostatné jednotky, protože je důležitý fenotypový rozdíl mezi autozomálně dominantním a autozomálně recesivním typem, o čemž svědčí jejich odlišná genetická příčina. Na druhou stranu perinatálně letální forma osteogenesis imperfecta (OI typ 2) (skupina 25) obnáší pouze jednu položku navzdory různým zúčastněným genům a způsobům dědičnosti. Na rozdíl od předchozí revize bylo rozhodnuto, že protein už nebude uváděn, protože tato informace může být snadno odvozena z genu. Použité symboly genů jsou ty, které jsou schválené HUGO Gene Nomenclature Committee. Kromě čísla OMIM byl také pro každou nemoc uveden kód ORPHANET (pokud je k dispozici). Ačkoli některé nemoci lze klasifikovat do různých skupin, výbor se rozhodl uvést každou nemoc pouze jednou, aby se v Nosologii nevyšly nadbytečné informace.

## 3. VÝSLEDKY

Aktualizovaná Nosologie zahrnuje 461 nemocí zařazených do 42 různých skupin (**tabulka 1**). Celkový počet skupin zůstává ve srovnání s předchozí revizí (2015) nezměněný, ale dvě skupiny dostaly jiné

názvy. Skupina 18 je nyní „Skupina dysplasií s ohnutými kostmi“ namísto „Campomelická dysplasia a příbuzné nemoci“, čímž odkazuje na společné radiologické známky ohnutých kostí u těchto nemocí. Skupina 19 se změnila ze „Skupiny dysplasií se štíhlými kostmi“ na „Skupinu primordiálního trpaslictví a štíhlých kostí“. Genomické změny postihující 437 různých genů byly nalezeny u 425 nemocí v seznamu. Patogenní varianty v jednom genu mohou způsobit několik fenotypů (např. skupiny 1, 2, 5, 6 a 8) a jeden fenotyp může být způsoben variantami v několika genech (např. skupiny 9 a 25). Patogenní varianty ve *FGFR3*, *COL2A1*, *COMP*, *NPR2* a *ACAN* mohou způsobit mírné fenotypy, jako je izolovaná malá postava nebo předčasné degenerativní onemocnění kloubů. Tyto příznaky však byly považovány za ty, které nesplňují kritéria pro zařazení do tabulky (hlavně kvůli nedostatku významného postižení skeletu) a nebyly proto začleněny do Nosologie. Fenotypy vykazující lokusovou heterogenitu, ale klinicky a/nebo radiologicky od sebe téměř nerozeznatelné, byly do Nosologie zahrnuty jako jeden záznam. Příklady zahrnují autozomálně dominantní formu mnohočetné epifyzální dysplazie (skupina 10), mikrocefalické osteodysplastické primordiální trpaslictví (skupina 19), rhizomelickou chondrodysplasia punctata (skupina 21) a těžkou infantilní formu osteopetrosy (skupina 23). U osteogenesis imperfecta byla ponechána (stejně jako v předchozích revizích Nosologie) více na fenotypu založená klasifikace Sillenceova (Van Dijk & Sillence, 2014). Několik nových položek bylo přidáno do skupiny SEMD (skupina 13). Tyto nemoci byly dříve špatně definovány a klasifikovány jako „nepecifické“ nebo „neznámého“ typu. Použití exomového nebo celogenomového sekvenování vyřešilo jejich molekulární tajemství a nyní jim umožnilo získat status oddělených a dobře definovaných jednotek v Nosologii.

Group/name of disorder	Inheritance	Gene(s)	OMIM number	ORPHANET code	Notes
<b>1. FGFR3 chondrodysplasia group</b>					
Thanatophoric dysplasia type 1	AD	<i>FGFR3</i>	187600	18060	Includes previous San Diego type
Thanatophoric dysplasia type 2	AD	<i>FGFR3</i>	187601	93274	
Severe achondroplasia with developmental delay and acanthosis nigricans (SADDAN)	AD	<i>FGFR3</i>	616482	85165	
Achondroplasia	AD	<i>FGFR3</i>	100800	15	
Hypochondroplasia	AD	<i>FGFR3</i>	146000	427	
Campptodactyly, tall stature and hearing loss syndrome (CATSHL)	AD, AR	<i>FGFR3</i>	610474	85164	Loss-of-function mutations
See also group 33 for craniosynostosis syndromes linked to <i>FGFR3</i> mutations, as well as LADD syndrome in group 41 for another <i>FGFR3</i> -related phenotype					
<b>2. Type 2 collagen group</b>					
Achondrogenesis type 2 (Langer-Saldino)	AD	<i>COL2A1</i>	200610	93296	Achondrogenesis type 2 and hypochondrogenesis form one phenotypic continuum
Hypochondrogenesis	AD	<i>COL2A1</i>	200610	93297	Achondrogenesis type 2 and hypochondrogenesis form one phenotypic continuum

Group/name of disorder	Inheritance	Gene(s)	OMIM number	ORPHANET code	Notes
Platyspondylic dysplasia, Torrance type	AD	COL2A1	151210	85166	See also severe spondylo-dysplastic dysplasias (group 14)
Spondyloepiphyseal dysplasia congenita (SEDC)	AD, AR*	COL2A1	183900 616583 604864	94068	Includes mild skeletal dysplasia (SED) with premature onset arthrosis and SED Stanescu type. Mild SED cases may resemble multiple epiphyseal dysplasia (MED) (see note). AR*: A few cases with biallelic COL2A1 mutations have been reported
Spondyloepiphyseal dysplasia with marked metaphyseal changes (SEMD)	AD	COL2A1	184250 184253 184255	93346 93316 93315 85198	Includes SEMD Strudwick type, SMD Algerian type, dyssspondyloenchondromatosis and some cases of SMD corner fracture type
Kniest dysplasia	AD	COL2A1	156550	485	
Spondyloperipheral dysplasia	AD	COL2A1	271700	1856	
SED with metatarsal shortening (formerly Czech dysplasia)	AD	COL2A1	609162	137678	Often associated with the p.R275C mutation
Stickler syndrome type 1	AD	COL2A1	108300	828 90653	See also COL11A1, COL11A2, COL9A1, COL9A2, and COL9A3
Dysplasia of the proximal femoral epiphyses	AD	COL2A1	608805 150600	2380	Heterogeneous condition, not all cases are due to COL2A1 mutations (usually p.G393S; p.G717S; p.G1170S)
See also group 10 (multiple epiphyseal dysplasia) for overlapping phenotypes with normal stature and premature onset arthrosis					
<b>3. Type 11 collagen group</b>					
Stickler syndrome type 2	AD	COL11A1	604841	90654	Can also result from somatic mosaicism for a COL11A1 mutation
Marshall syndrome	AD	COL11A1	154780	560	One report with homozygous p.Gly901Glu mutation in two affected sibs (PMID 22499343)
Stickler syndrome type 3 (nonocular)	AD	COL11A2	184840	166100	
Fibrochondrogenesis	AR, AD AR, AD	COL11A1 COL11A2	228520 614524	2021	
Otospondylomegaepiphyseal dysplasia (OSMED), recessive type	AR	COL11A2	215150	1427	



Group/name of disorder	Inheritance	Gene(s)	OMIM number	ORPHANET code	Notes
Otospondylomegaepiphyseal dysplasia (OSMED), dominant type (Weissenbacher-Zweymüller syndrome, Stickler syndrome type 3)	AD	<i>COL11A2</i>	184840	3450	
See also Stickler syndrome type 1 in group 2					
<b>4. Sulphation disorders group</b>					
Achondrogenesis type 1B (ACG1B)	AR	<i>SLC26A2</i>	600972	93298	Formerly known as achondrogenesis, Fraccaro type
Atelosteogenesis type 2 (AO2)	AR	<i>SLC26A2</i>	256050	56304	Includes de la Chapelle dysplasia, McAlister dysplasia, and neonatal osseous dysplasia
Diastrophic dysplasia (DTD)	AR	<i>SLC26A2</i>	222600	628	
MED, autosomal recessive type	AR	<i>SLC26A2</i>	226900	93307	Classified in OMIM as EDM4; see also multiple epiphyseal dysplasia and pseudoachondroplasia group (group 10) and EDM7 in group 20
SEMD, PAPSS2 type	AR	<i>PAPSS2</i>	612847	93282	Formerly "Pakistani type." See also SEMD group (group 13)
Brachyolmia, recessive type	AR	<i>PAPSS2</i>	612847	448242	Probably includes Toledo and Hobaek types of brachyolmia
Chondrodysplasia gPAPP type (includes Catel-Manzke-like syndrome)	AR	<i>IMPAD1</i>	614078	280586	
Chondrodysplasia with congenital joint dislocations, CHST3 type (recessive Larsen syndrome)	AR	<i>CHST3</i>	143095	263463	Includes recessive Larsen syndrome, humero-spinal dysostosis, and SED Omani type
Ehlers-Danlos syndrome, musculocontractural type	AR AR	<i>CHST14</i> <i>DSE</i>	601776 615539	2953	Includes adducted thumb-clubfoot syndrome
See also group 7 and group 20 for other conditions with multiple dislocations.					
<b>5. Perlecan group</b>					
Dyssegmental dysplasia, Silverman-Handmaker and Rolland-Desbuquois types	AR	<i>HSPG2</i>	224410 224400	1865 156731	
Schwartz-Jampel syndrome (myotonic chondrodystrophy)	AR	<i>HSPG2</i>	255800	800	Mild and severe forms; incl. previous Burton dysplasia
Note: HSPG2 encodes perlecan, hence the group name					
<b>6. Aggrecan group</b>					
SED, Kimberley type	AD	<i>ACAN</i>	608361	253	
SEMD, Aggrecan type	AR	<i>ACAN</i>	612813	171866	

Group/name of disorder	Inheritance	Gene(s)	OMIM number	ORPHANET code	Notes
Short stature and advanced bone age	AD	<i>ACAN</i>	165800	364817	Sometimes with osteochondritis dissecans

## 7. Filamin group and related disorders

Frontometaphyseal dysplasia	XL AD AD	<i>FLNA</i> <i>MAP3K7</i> <i>TAB2</i>	305620 617137	1826	
Cardiospondylocarpofacial syndrome	AD	<i>MAP3K7</i>	157800	3238	
Melnick-Needles syndrome	XL	<i>FLNA</i>	309350	2484	Includes osteodysplasty
Otopalatodigital syndrome type 1 (OPD1)	XL	<i>FLNA</i>	311300	90650	
Otopalatodigital syndrome type 2 (OPD2)	XL	<i>FLNA</i>	304120	90650	
Terminal osseous dysplasia (TOD)	XL	<i>FLNA</i>	300244	88630	Includes digitocutaneous dysplasia
Atelosteogenesis type 1 (AO1)	AD	<i>FLNB</i>	108720 112310	1190 1263	Includes Boomerang dysplasia, Piepkorn dysplasia, and spondylohumero-femoral (giant cell) dysplasia
Atelosteogenesis type 3 (AO3)	AD	<i>FLNB</i>	108721	56305	
Larsen syndrome (dominant)	AD	<i>FLNB</i>	150250	503	
Spondylacropotarsal synostosis syndrome	AR AD, AR	<i>FLNB</i> <i>MYH3</i>	272460	3275	
Frank-ter Haar syndrome	AR	<i>SH3PXD2B</i>	249420	137834	Includes Borrone dermatocardioskeletal syndrome

See also group 4 for recessive Larsen syndrome and group 20 for conditions with multiple dislocations

## 8. TRPV4 group

Metatropic dysplasia	AD	<i>TRPV4</i>	156530	2635	Includes "hyperplastic," lethal and nonlethal forms. Can also result from somatic mosaicism for a <i>TRPV4</i> mutation
Spondyloepimetaphyseal dysplasia, Maroteaux type (pseudo-Morquio syndrome type 2)	AD	<i>TRPV4</i>	184095	263482	Includes parastremmatic dwarfism (OMIM 168400)
Spondylometaphyseal dysplasia, Kozlowski type	AD	<i>TRPV4</i>	184252	93314	
Brachyolmia, autosomal dominant type	AD	<i>TRPV4</i>	113500	93304	
Familial digital arthropathy with brachydactyly	AD	<i>TRPV4</i>	606835	85169	

See also groups 4 and 13 for other forms of brachyolmia

Group/name of disorder	Inheritance	Gene(s)	OMIM number	ORPHANET code	Notes
<b>9. Ciliopathies with major skeletal involvement</b>					
Chondroectodermal dysplasia (Ellis-van Creveld)	AR	<i>EVC1</i>	225500	289	See also Weyers acrofacial (acrocental) dysostosis in group
	AR	<i>EVC2</i>			
	AR	<i>WDR35</i>			
	AR	<i>DYNC2LI1</i>			
Short rib-polydactyly syndrome (SRPS) type 1/3 (Saldino-Noonan/Verma-Naumoff)	AR	<i>DYNC2H1</i>	613091	93270	There is significant clinical and radiological overlap between SRP1/3 and ATD. Some forms of both remain unlinked to the known genes
	AR	<i>IFT80</i>		93271	
	AR	<i>WDR34</i>			
	AR	<i>WDR60</i>			
Asphyxiating thoracic dysplasia (ATD; Jeune)	AR	<i>DYNC2H1</i>	613091	474	Dynein motor
	AR	<i>DYNC2LI1</i>			
	AR	<i>WDR34</i>			
	AR	<i>TCTEX1D2</i>			
	AR	<i>WDR60</i>			Retrograde transport (IFT-A)
	AR	<i>WDR19</i>			
	AR	<i>IFT140</i>			
	AR	<i>TTC21B</i>			Anterograde transport (IFT-B)
	AR	<i>IFT80</i>			
	AR	<i>IFT172</i>			
	AR	<i>IFT81</i>			
	AR	<i>IFT52</i>			
	AR	<i>TRAF3IP1</i>			Basal body
AR	<i>CFAP410</i>				
AR	<i>CEP120</i>				
		<i>KIAA0586</i>			Centrosome
		<i>KIAA0753</i>			
SRPS type 2 (Majewski)	AR	<i>DYNC2H1</i>	263520	93269	
	AR	<i>NEK1</i>			
	AR	<i>IFT81</i>			
	AR	<i>TRAF3IP1</i>			
SRPS type 4 (Beemer)	AR	<i>IFT122</i>	269860	93268	
	AR	<i>IFT80</i>			
SRPS type 5	AR	<i>WDR35</i>	614091	1505	
SRPS unclassified	AR	<i>ICK</i>			
	AR	<i>INTU</i>			
	AR	<i>FUZ</i>			
	AR	<i>IFT43</i>			
	AR	<i>WDR35</i>			
Orofaciodigital syndrome type 4 (Mohr-Majewski)	AR	<i>TCTN3</i>	258860	2753	

Group/name of disorder	Inheritance	Gene(s)	OMIM number	ORPHANET code	Notes
Orofaciodigital syndrome type 2 (Mohr syndrome)	AR	<i>NEK1</i>	252100	2751	There are also overlapping OFD phenotypes due to mutations in <i>INTU</i> , <i>CEP120</i> , and <i>C2CD3</i>
Cranioectodermal dysplasia (Levin-Sensenbrenner) type 1, 2	AR AR AR AR AR	<i>IFT122</i> <i>WDR35</i> <i>WDR19</i> <i>IFT43</i> <i>IFT52</i>	218330	1515	
Mainzer-Saldino syndrome	AR AR	<i>IFT140</i> <i>IFT172</i>	266920	140969	
Axial spondylometaphyseal dysplasia	AR AR	<i>CFAP410</i> <i>NEK1</i>	602271	168549	
Thoracolyngopelvic dysplasia (Barnes)	AD		187760	3317	
See also paternal UPD14 and cerebrocostomandibular syndrome (group 35)					
<b>10. Multiple epiphyseal dysplasia and pseudoachondroplasia group</b>					
Pseudoachondroplasia (PSACH)	AD	<i>COMP</i>	177170	750	
Multiple epiphyseal dysplasia (MED)	AR AR AR AR AR	<i>COMP</i> <i>COL9A2</i> <i>COL9A3</i> <i>MATN3</i> <i>COL9A1</i>	132400 600204 600969 607078 614135	93308 166002 166002 93311 166002	Not all MED (-like) cases seem to have mutations in these genes
Stickler syndrome, recessive type	AR AR AR	<i>COL9A1</i> <i>COL9A2</i> <i>COL9A3</i>	614134 614284 120270	250984	See also groups 2 and 3
See also multiple epiphyseal dysplasia, recessive type in groups 4 and 20 as well as Angelshaped phalango-epiphyseal dysplasia (ASPED) in group 15					
<b>11. Metaphyseal dysplasias</b>					
Metaphyseal dysplasia, Schmid type (MCS)	AD	<i>COL10A1</i>	156500	174	
Cartilage-hair hypoplasia (CHH; metaphyseal dysplasia, McKusick type)	AR	<i>RMRP</i>	250250	175	Includes anauxetic dysplasia
Metaphyseal dysplasia, POP1 type	AR	<i>POP1</i>	617396	93347	Includes anauxetic dysplasia
Metaphyseal dysplasia, Jansen type	AD	<i>PTHR1</i>	156400	33067	Activating mutations – see also Blomstrand dysplasia (group 23)
Eiken dysplasia	AR	<i>PTHR1</i>	600002	79106	Activating mutations – see also Blomstrand dysplasia (group 23)
Metaphyseal dysplasia with pancreatic insufficiency and cyclic neutropenia (Shwachman-Bodian-diamond syndrome, SBDS)	AR AR AR AD	<i>SBDS</i> <i>EFL1</i> <i>DNAJC21</i> <i>SRP54</i>	260400 617941	811	

Group/name of disorder	Inheritance	Gene(s)	OMIM number	ORPHANET code	Notes
Metaphyseal anadysplasia type 1	AD, AR	<i>MMP13</i>	602111	1040	Includes SEMD Missouri type.
Metaphyseal anadysplasia type 2	AR	<i>MMP9</i>	613073	1040	
Metaphyseal dysplasia, Spahr type	AR	<i>MMP13</i>	250400	2501	
Metaphyseal dysplasia with maxillary hypoplasia	AD	<i>RUNX2</i>	156510	2504	May cause multiple vertebral fractures due to osteoporosis
<b>12. Spondylometaphyseal dysplasias (SMD)</b>					
Spondyloenchondrodysplasia (SPENCD)	AR	<i>ACP5</i>	271550	1855	Includes combined immunodeficiency with autoimmunity and spondylometaphyseal dysplasia (OMIM 607944)
Odontochondrodysplasia (ODCD)	AR	<i>TRIP11</i>	184260	166272	See also achondrogenesis type IA in group 14; may represent a phenotypic spectrum
SMD, Sutcliffe type or corner fractures type	AD	<i>FN1</i>	184255	93315	Some cases are linked to <i>COL2A1</i> but not the original family
SMD with cone-rod dystrophy	AR	<i>PCYT1A</i>	608940	85167	
SMD with corneal dystrophy	AR	<i>PLCB3</i>			
See also SMD Kozlowski type (group 8), SMD Sedaghatian type (group 14) and axial SMD (group 9); there are many individual reports of SMD variants.					
<b>13. Spondylo-epi-(meta)-physeal dysplasias (SE(M)D)</b>					
Dyggve-Melchior-Clausen dysplasia (DMC)	AR AR	<i>DYM</i> <i>RAB33B</i>	223800 615222	239	Includes Smith-McCort dysplasia (OMIM 607326)
Immuno-osseous dysplasia (Schimke)	AR	<i>SMARCAL1</i>	242900	1830	
SED with diabetes mellitus, Wolcott-Rallison type	AR	<i>EIF2AK3</i>	226980	1667	
SEMD, Matrilin type	AR	<i>MATN3</i>	608728	156728	See also matrilin-related MED in group 10
SEMD, Shohat type	AR	<i>DDRGG1</i>	602557	93352	
SEMD with leukodystrophy, AIFM1 type	XL	<i>AIFM1</i>	300232	168484	
SEMD, biglycan type	XL	<i>BGN</i>	300106	93349	Previously known as SEMD, Camera type
SEMD with immune deficiency, EXTL3 type	AR	<i>EXTL3</i>	617425	508533	Also known as Immunoskeletal dysplasia with neurodevelopmental abnormalities; see also immuno-osseous dysplasia (Schimke)

Group/name of disorder	Inheritance	Gene(s)	OMIM number	ORPHANET code	Notes
SEMD with intellectual disability, NANS type	AR	<i>NANS</i>	610442	168454	Also known as SEMD, Genevieve type
SEMD with intellectual disability, RSPRY1 type	AR	<i>RSPRY1</i>	616723	457395	Also known as SEMD, Faden-Alkuraya type
SEMD, TMEM165 type	AR	<i>TMEM165</i>	614727	314667	Congenital disorder of glycosylation type IIk
SEMD, PISD type	AR	<i>PISD</i>			Phenotypically variable; see also case reported by Liberfarb RM et al. (PMID: 3561949)
SEMD, UFSP2 type	AD	<i>UFSP2</i>	617974 142669	2114	Includes familial hip dysplasia (Beukes)
SEMD, short limb-abnormal calcification type	AR	<i>DDR2</i>	271665	93358	See also other dysplasias with stippling in group 21
SED tarda, X-linked (SED-XL)	XL	<i>TRAPPC2</i>	313400	93284	
Ehlers-Danlos syndrome, spondylodysplastic type	AR	<i>SLC39A13</i>	612350	157965	
SPONASTRIME dysplasia	AR	<i>TONSL</i>	271510	93357	
Platyspondyly (brachyolmia) with amelogenesis imperfecta	AR	<i>LTBP3</i>	601216	2899	
CODAS syndrome	AR	<i>LONP1</i>	600373	1458	
EVEN-PLUS syndrome	AR	<i>HSPA9</i>	616854	496751	
CAGSSS syndrome	AR	<i>IARS2</i>	616007	436174	
Steel syndrome	AR	<i>COL27A1</i>	615155	438117	
See also opsismodysplasia (group 14), mucopolysaccharidosis type 4 (Morquio syndrome), and other conditions in group 27, as well as PPRD (SED with progressive arthropathy) in group 31					
<b>14. Severe spondylodysplastic dysplasias</b>					
Achondrogenesis type 1A (ACG1A)	AR	<i>TRIP11</i>	200600	93299	
Schneckenbecken dysplasia	AR	<i>SLC35D1</i>	269250	3144	
Spondylometaphyseal dysplasia, Sedaghatian type	AR	<i>GPX4</i>	250220	93317	
Severe spondylometaphyseal dysplasia (SMD Sedaghatian-like)	AR	<i>SBDS</i>			
Opsismodysplasia	AR	<i>INPPL1</i>	258480	2746	Includes lethal and milder cases
MAGMAS related skeletal dysplasia	AR	<i>PAM16</i>	613320	401979	
See also thanatophoric dysplasia, types 1 and 2 (group 1); achondrogenesis type 2 and Torrance dysplasia (group 2); fibrochondrogenesis (group 3); achondrogenesis type 1B (group 4); and metatropic dysplasia (group 8)					

Group/name of disorder	Inheritance	Gene(s)	OMIM number	ORPHANET code	Notes
<b>15. Acromelic dysplasias</b>					
Trichorhinophalangeal dysplasia types 1/3	AD	<i>TRPS1</i>	190350 190351	77258	
Trichorhinophalangeal dysplasia type 2 (Langer-Giedion)	AD	<i>TRPS1 and EXT1</i>	150230	502	Microdeletion syndrome; see also multiple cartilaginous exostoses in group 29
Acrocapitofemoral dysplasia	AR	<i>IHH</i>	607778	63446	
Geleophysic dysplasia	AR AD AD	<i>ADAMTSL2</i> <i>FBN1</i> <i>LTBP3</i>	231050 614185 617809	2623	Some forms unlinked to either gene
Acromicric dysplasia	AD AD	<i>FBN1</i> <i>LTBP3</i>	102370	969	Includes acrolaryngeal dysplasia, previously known as Fantasy Island dysplasia or Tattoo dysplasia, and Moore-Federman syndrome
Weill-Marchesani syndrome	AD AR AR AR	<i>FBN1</i> <i>ADAMTS10</i> <i>ADAMTS17</i> <i>LTBP2</i>	608328 277600 613195 614819	3449	
Myhre dysplasia	AD	<i>SMAD4</i>	139210	2588	
Acrodysostosis	AD AD	<i>PDE4D</i> <i>PRKAR1A</i>	614613 101800	950	Includes acroscyphodysplasia (PMID 30006632)
ASPED	AD		105835	63442	Possibly related or allelic to brachydactyly type C
Leri Pleonosteosis	AD	<i>8q22.1</i>	151200	2900	Duplication at 8q22.1 encompassing <i>GDF6</i> and <i>SDC2</i>
SED, MIR140 type	AD	<i>MIR140</i>			Brachydactyly with cone-shaped epiphyses
See also brachydactyly group (groups 37 and 38)					
<b>16. Acromesomelic dysplasias</b>					
Acromesomelic dysplasia type Maroteaux (AMDM)	AR	<i>NPR2</i>	602875	40	
Grebe dysplasia	AR AR	<i>GDF5</i> <i>BMPR1B</i>	200700 609441	2098	Includes acromesomelic dysplasia Hunter-Thompson type and acromesomelic dysplasia with genital anomalies; see also brachydactyly (group 37)
Fibular hypoplasia and complex brachydactyly (Du pan)	AR AR	<i>GDF5</i> <i>BMPR1B</i>	228900	2639	See also brachydactyly (group 37)
Acromesomelic dysplasia, Osebold-Remondini type	AD		112910	93437	

Group/name of disorder	Inheritance	Gene(s)	OMIM number	ORPHANET code	Notes
<b>17. Mesomelic and rhizo-mesomelic dysplasias</b>					
Dyschondrosteosis (Leri-Weill)	Pseudo-AD	<i>SHOX</i>	127300	240	Includes Reinhardt-Pfeiffer dysplasia (OMIM 191400)
Mesomelic dysplasia, Langer type	Pseudo-AR	<i>SHOX</i>	249700	2632	
Omodysplasia, recessive type	AR	<i>GPC6</i>	258315	93329	
Omodysplasia, dominant type	AD	<i>FZD2</i>	164745	93328	See also Robinow syndrome, dominant type
Robinow syndrome, recessive type	AR AR	<i>ROR2</i> <i>NXN</i>	268310	1507	Includes previous COVESDEM (costo-vertebral segmentation defect with mesomelia); see also brachydactyly type B
Robinow syndrome, dominant type	AD AD AD AD	<i>WNT5A</i> <i>DVL1</i> <i>DVL3</i> <i>FZD2</i>	180700 616331 616894	3107	
Mesomelic dysplasia, Kantaputra type	AD	<i>HOXD</i>	156232	1836	Duplications at HOXD gene cluster locus; includes mesomelic dysplasia, Korean type
Mesomelic dysplasia, Nievergelt type	AD	<i>163400</i>	2633		
Mesomelic dysplasia, Kozłowski-Reardon type	AR	<i>249710</i>	2631		
Mesomelic dysplasia with acral synostoses (Verloes-David-Pfeiffer type)	AD	<i>SULF1 and</i> <i>SLCOSA1</i>	600383	2496	Microdeletion syndrome involving two adjacent genes
Mesomelic dysplasia, Savarirayan type (triangular tibia-fibular aplasia)	AD	<i>ID4</i>	605274	85170	Microdeletions on 6p22.3; Microdeletion on 2q11.2 encompassing LAF4 can cause a phenotype with overlapping skeletal features (PMID 18616733)

See also Werner syndrome (group 39); also consider: mesomelic dysplasia, Camera type (OMIM 611886) and mesomelic dysplasia, Fryns type (PMID 3342548)

### 18. Bent bone dysplasia group

Campomelic dysplasia (CD)	AD	<i>SOX9</i>	114290	140	Includes acampomelic campomelic dysplasia (ACD), mild campomelic dysplasia (OMIM 602196) and isolated Pierre-Robin sequence
Stüve-Wiedemann dysplasia	AR	<i>LIFR</i>	601559	3206	Includes former neonatal Schwartz-Jampel syndrome or SJS type 2
Kyphomelic dysplasia, several forms			211350	1801	Probably heterogeneous
Bent bone dysplasia	AD	<i>FGFR2</i>	614592	313855	

Bent bones can also be observed in conditions with osseous fragility (group 25)



Group/name of disorder	Inheritance	Gene(s)	OMIM number	ORPHANET code	Notes
<b>19. Primordial dwarfism and slender bones group</b>					
3-M syndrome	AR	<i>CUL7</i>	273750	2616	Includes dolichospondylic dysplasia and Yakut short stature syndrome
	AR	<i>OBSL1</i>	612921		
	AR	<i>CCDC8</i>	614205		
Sanjad-Sakati syndrome	AR	<i>TBCE</i>	241410	93324	Referred to in <i>OMIM</i> as Kenny-Caffey type 1 but does not correspond to the disorder described by Kenny and Caffey which is the dominant form
Kenny-Caffey syndrome	AD	<i>FAM111A</i>	127000	93325	
Osteocraniostenosis	AD	<i>FAM111A</i>	602361	2763	
Microcephalic osteodysplastic primordial dwarfism type 1/3 (MOPD1)	AR	<i>RNU4ATAC</i>	210710	2636	Usually homozygous mutations; Includes Taybi-Linder cephaloskeletal dysplasia
Roifman syndrome	AR	<i>RNU4ATAC</i>	616651	353298	
Multiple epiphyseal dysplasia with microcephaly and nystagmus (Lowry-Wood syndrome)	AR	<i>RNU4ATAC</i>	226960	1824	See also group 10 because of multiple epiphyseal dysplasia
Microcephalic osteodysplastic primordial dwarfism type 2 (MOPD2; Majewski type)	AR	<i>PCNT2</i>	210720	2637	
Microcephalic osteodysplastic primordial dwarfism (other types)	AR	<i>ATR</i>	210600	2637	Seckel syndrome 1
	AR	<i>RBBP8</i>	606744		Seckel syndrome 2
	AR	<i>CEP152</i>	613823		Seckel syndrome 5
	AR	<i>DNA2</i>	615807		Seckel syndrome 8
	AR	<i>TRAIP</i>	616777		Seckel syndrome 9
	AR	<i>NSMCE2</i>	617253		Seckel syndrome 10
	AR	<i>CENPE</i>	616051		Overlaps with primary
	AR	<i>CRIP1</i>	615789		microcephaly syndromes
IMAGE syndrome (intrauterine growth retardation, metaphyseal dysplasia, adrenal hypoplasia, and genital anomalies)	AD	<i>CDKN1C</i>	614732	85173	With immunodeficiency
	AR	<i>POLE</i>	618336		
Hallermann-Streiff syndrome	AR		234100	2108	
Saul-Wilson syndrome	AD	<i>COG4</i>	618150	85172	

Group/name of disorder	Inheritance	Gene(s)	OMIM number	ORPHANET code	Notes
<b>20. Bent bone dysplasia group</b>					
Desbuquois dysplasia type 1 (with accessory ossification center in index finger)	AR	<i>CANT1</i>	251450	1425	There are also cases with or without accessory ossification centers unlinked to <i>CANT1</i>
Desbuquois dysplasia with short metacarpals and elongated phalanges (Kim type)	AR	<i>CANT1</i>	251450	1425	
Desbuquois dysplasia type 2 (Baratela-Scott syndrome)	AR	<i>XYLT1</i>	615777	1425	
Multiple epiphyseal dysplasia, recessive type	AR	<i>CANT1</i>	617719		Classified in <i>OMIM</i> as <i>EDM7</i> ; very rare form of <i>MED</i>
SEMD with joint laxity (SEMD-JL), leptodactylic or Hall type	AD	<i>KIF22</i>	603546	93360	
SEMD with joint laxity (SEMD-JL), Beighton type	AR	<i>B3GALT6</i>	271640	93359	
SEMD with joint laxity (SEMD-JL), EXOC6B type	AR	<i>EXOC6B</i>	618395	93359	Phenotype resembles <i>SEMD-JL</i> leptodactylic or Hall type
Pseudodiastrophic dysplasia	AR		264180	85174	
CSGALNACT1 deficiency (joint dislocations and mild skeletal dysplasia)	AR	<i>CSGALNACT1</i>	616615		
B3GAT3 deficiency	AR	<i>B3GAT3</i>	245600	284139	Multisystem linkeropathy including osteopenia with fractures (osteogenesis imperfecta-like) and dislocations (Larsen-like) and developmental delay
Short stature with joint laxity and myopia	AR	<i>GZF1</i>	617662	527450	Phenotype resembles Larsen syndrome
Multiple joint dislocations with amelogenesis imperfecta	AR	<i>SLC10A7</i>	618363		
Severe (lethal) neonatal short limb dysplasia with multiple dislocations	AR	<i>FAM20B</i>			Phenotype resembles Desbuquois dysplasia
Ehlers-Danlos syndrome, kyphoscoliotic type 1	AR	<i>PLOD1</i>	225400	1900	
Ehlers-Danlos syndrome, kyphoscoliotic type 2	AR	<i>FKBP14</i>	614557	300179	
See also SED with congenital dislocations, CHST3 type (group 4); atelosteogenesis type 3 and Larsen syndrome (group 7); B4GALT7 deficiency in group 25					
<b>21. Chondrodysplasia punctata (CDP) group</b>					
CDP, X-linked dominant, Conradi-Hünemann type (CDPX2)	XL	<i>EBP</i>	302960	35173	

Group/name of disorder	Inheritance	Gene(s)	OMIM number	ORPHANET code	Notes
CDP, X-linked recessive, brachytelephalangic type (CDPX1)	XL	<i>ARSE</i>	302950	79345	
CHILD (congenital hemidysplasia, ichthyosis, limb defects)	XL	<i>NSDHL</i>	308050	139	
Keutel syndrome	AR	<i>MGP</i>	245150	85202	
Greenberg dysplasia	AR	<i>LBR</i>	215140	1426	Includes hydrops-ectopic calcification-moth-eaten appearance dysplasia (HEM) and dappled diaphyseal dysplasia
Rhizomelic CDP	AR	<i>PEX7</i>	215100	177	
	AR	<i>DHPAT</i>	222765		
	AR	<i>AGPS</i>	600121		
	AR	<i>FAR1</i>	616154		
	AR	<i>PEX5</i>	616716		
CDP tibial-metacarpal type	AD, AR		118651	79346	
Astley-Kendall dysplasia	AR?			85175	Relationship to OI and to Greenberg dysplasia unclear
Note that stippling can occur in maternal autoimmune disease and several syndromes such as Zellweger, Smith-Lemli-Opitz and others. See also SEMD short limb-abnormal calcification type in group 13.					
<b>22. Neonatal osteosclerotic dysplasias</b>					
Bloomstrand dysplasia	AR	<i>PTHR1</i>	215045	50945	Caused by recessive inactivating mutations; see also Eiken dysplasia and Jansen dysplasia
Desmoterolosis	AR	<i>DHCR24</i>	602398	35107	See also other sterol-metabolism related conditions
Caffey disease (including prenatal, infantile and attenuated forms)	AD	<i>COL1A1</i>	114000	1310	See also osteogenesis imperfecta related to collagen 1 genes (group 25)
Caffey dysplasia (severe variants with prenatal onset)	AR		114000	1310	
Raine dysplasia (lethal and nonlethal forms)	AR	<i>FAM20C</i>	259775	1832	Includes lethal and nonlethal cases (milder cases with hypophosphatemic rickets)
Dysplastic cortical hyperostosis, Kozłowski-Tsuruta type	AR?			2204	Two cases reported (see PMID 12401992)
Dysplastic cortical hyperostosis, Al-Gazali type	AR?		601356		
See also Astley-Kendall dysplasia and CDPs in group 21					

Group/name of disorder	Inheritance	Gene(s)	OMIM number	ORPHANET code	Notes
<b>23. Osteopetrosis and related disorders</b>					
Osteopetrosis, severe neonatal or infantile forms	AR	<i>TCIRG1</i>	259700	667	
	AR	<i>CLCN7</i>	611490		
	AR	<i>SNX10</i>	615085		
Osteopetrosis, infantile form, with nervous system involvement (OPTB5)	AR	<i>OSTM1</i>	259720	85179	Includes former osteopetrosis with infantile neuraxonal dysplasia (OMIM 600329)
Osteopetrosis, infantile form, osteoclast-poor with immunoglobulin deficiency (OPTB7)	AR	<i>TNFRSF11A</i>	612301	178389	See also familial expansile osteolysis in the osteolysis group (group 28)
Osteopetrosis, intermediate form	AR	<i>TNFSF11</i>	259710	667	
	AR	<i>PLEKHM1</i>	611497	210110	
		<i>CLCN7</i>	259710		
Osteopetrosis with renal tubular acidosis (OPTB3)	AR	<i>CA2</i>	259730	2785	
Osteopetrosis, late-onset form type 2 (OPTA2)	AD	<i>CLCN7</i>	166600	53	
Osteopetrosis with ectodermal dysplasia and immune defect (OLEDAID)	XL	<i>IKBK</i>	300301	69088	
Osteopetrosis, moderate form with defective leucocyte adhesion (LAD3)	AR	<i>FERMT3</i>	612840	99844	Also mutations in <i>RASGRP2</i> have been reported (PMID 18709451)
Osteosclerotic metaphyseal dysplasia	AR	<i>LRRK1</i>	615198	500548	Heterogeneous condition
Pycnodysostosis	AR	<i>CTSK</i>	265800	763	
Dysosteosclerosis	AR	<i>SLC29A3</i>	224300	1782	Bi-allelic mutations in <i>CSF1R</i> cause a dysosteosclerosis-like phenotype
	AR	<i>TNFRSF11A</i>			
	AR	<i>CSF1R</i>			
This group is characterized by an impaired bone resorption as common mechanism (osteoclast related) and therefore OPTA1 is not included in this group (see group 24); Note: Osteomesopyknosis may represent a form of osteopetrosis					
<b>24. Other sclerosing bone disorders</b>					
Osteopoikilosis	AD	<i>LEMD3</i>	166700	166119 1306	Includes Buschke-Ollendorff syndrome
Melorheostosis with osteopoikilosis	AD	<i>LEMD3</i>	166700	1879	Includes mixed sclerosing bone dysplasia
Melorheostosis	SP	<i>MAP2K1</i>	155950	2485	Probably locus heterogeneity
Osteopathia striata with cranial sclerosis (OSCS)	XL	<i>AMER1</i>	300373	2780	
Cranio-metaphyseal dysplasia	AD	<i>ANKH</i>	123000	1522	
	AR	<i>GJA1</i>	218400		
Diaphyseal dysplasia Camurati-Engelmann	AD	<i>TGFB1</i>	131300	1328	Probably locus heterogeneity

Group/name of disorder	Inheritance	Gene(s)	OMIM number	ORPHANET code	Notes
Hyperostosis-Hyperphosphatemia syndrome	AR	<i>GALNT3</i>	211900	306661	
	AR	<i>FGF23</i>	617993		
	AR	<i>KL</i>	617994		
Cerebellar hypoplasia-endosteal sclerosis	AR	<i>POLR3B</i>	213002	85186	
Hematodiaphyseal dysplasia Ghosal	AR	<i>TBXAS1</i>	231095	1802	
Hypertrophic osteoarthropathy	AR	<i>HPGD</i>	259100	248095	Includes cranio-osteoarthropathy and cases of recessive pachydermoperiostosis
	AR	<i>SLCO2A1</i>	614441		
Pachydermoperiostosis (hypertrophic osteoarthropathy, primary, autosomal dominant)	AD		167100	2796	Relationship to recessive form (OMIM 259100, <i>HPGD</i> deficiency) unclear
Oculodentoosseous dysplasia (ODOD) mild type	AD	<i>GJA1</i>	164200	2710	
Oculodentoosseous dysplasia (ODOD) severe type	AR	<i>GJA1</i>	257850	2710	Possibly homozygous form of mild ODOD
Osteoectasia with hyperphosphatasia (juvenile Paget disease)	AR	<i>TNFRSF11B</i>	239000	2801	
Osteosclerosis	AD	<i>LRP5</i>	144750	2790	Includes AD osteopetrosis type 1 (OPTA1) (OMIM 607634) and endosteal hyperostosis, Worth type; see note for group 23
			2783	3416	
Sclerosteosis	AR	<i>SOST</i>	269500	3152	
	AR	<i>LRP4</i>	614305		
Endosteal hyperostosis, van Buchem type	AR	<i>SOST</i>	239100	3416	Specific 52 kb deletion downstream of <i>SOST</i>
Trichodentoosseous dysplasia	AD	<i>DLX3</i>	190320	3352	
Diaphyseal medullary stenosis with malignant fibrous histiocytoma	AD	<i>MTAP</i>	112250	85182	Also known as Hardcastle syndrome
Craniodiaphyseal dysplasia	AD	<i>SOST</i>	122860	1513	Dominant negative
Cranioetadiaphyseal dysplasia, Wormian bone type	AR		269300	85184	
Lenz-Majewski hyperostotic dysplasia	AD	<i>PTDSS1</i>	151050	2658	
Metaphyseal dysplasia, Braun-Tinschert type	AD		605946	85188	
Pyle disease	AR	<i>SFRP4</i>	265900	3005	
In this group, many disorders have an increased bone formation as common mechanism (osteoblast related). Consider also mesomelic dysplasia Robinow type (DVL1) (group 17) and trichothiodystrophy with central osteosclerosis (PMID 15148554)					
<b>25. Osteogenesis Imperfecta and decreased bone density group</b>					
Osteogenesis imperfecta, nondeforming with persistently blue sclerae (OI type 1)	AD	<i>COL1A1</i> <i>COL1A2</i>	166200	216796	OMIM OI type I

Group/name of disorder	Inheritance	Gene(s)	OMIM number	ORPHANET code	Notes
Osteogenesis imperfecta, perinatal lethal form (OI type 2)	AD	<i>COL1A1</i>	166210	216804	OMIM OI type II
	AD	<i>COL1A2</i>	166210	216804	OMIM OI type II
	AR	<i>CRTAP</i>	610854	216804	OMIM OI type VII
	AR	<i>LEPRE1</i>	610915	216804	OMIM OI type VIII
	AR	<i>PPIB</i>	259440	216804	OMIM OI type IX
Osteogenesis imperfecta, progressively deforming type (OI type 3)	AD	<i>COL1A1</i>	259420	216812	OMIM OI type III
	AD	<i>COL1A2</i>	259420	216812	OMIM OI type III
	AD	<i>IFITM5</i>	610967	216812	OMIM OI type V
	AR	<i>SERPINF1</i>	613982	216812	OMIM OI type VI
	AR	<i>CRTAP</i>	610682	216812	OMIM OI type VII
	AR	<i>LEPRE1</i>	610915	216812	OMIM OI type VIII
	AR	<i>PPIB</i>	259440	216812	OMIM OI type IX
	AR	<i>SERPINH1</i>	613848	216812	OMIM OI type X
	AR	<i>FKBP10</i>	610968	216812	OMIM OI type XI
	AR	<i>TMEM38B</i>	615066	216812	OMIM OI type XIII
	AR	<i>BMP1</i>	112264	216812	OMIM OI type XIV
	AR	<i>WNT1</i>	615220	216812	OMIM OI type XV
	AR	<i>CREB3L1</i>	616229	216812	OMIM OI type XVI
	AR	<i>SPARC</i>	616507	216812	OMIM OI type XVII
	AR	<i>TENT5A</i>	617952	216812	OMIM OI type XVIII
Osteogenesis imperfecta, moderate form (OI type 4) (Note: In adults always, normal sclerae)	AD	<i>COL1A1</i>	166220	216820	OMIM OI type IV
	AD	<i>COL1A2</i>	166220	216820	OMIM OI type IV
	AD	<i>WNT1</i>	615220	216820	OMIM OI type XV
	AD	<i>IFITM5</i>	610967	216820	OMIM OI type V
	AR	<i>CRTAP</i>	610682	216820	OMIM OI type VII
	AR	<i>PPIB</i>	259440	216820	OMIM OI type IX
	AR	<i>FKBP10</i>	610968	216820	OMIM OI type XI
	AR	<i>SP7</i>	613849	216820	OMIM OI type XII
Osteogenesis imperfecta with calcification of the interosseous membranes and/or hypertrophic callus (OI type 5)	AD	<i>IFITM5</i>	610967	216828	
Osteoporosis—X-linked form		<i>PLS3</i> <i>MBTPS2</i>	300910 301014	391330	OMIM OI type XIX
Osteoporosis—AD form	AD	<i>WNT1</i>	615220	216820	OMIM OI type XV
	AD	<i>LRP5</i>	166710	85193	
Bruck syndrome type 1 (BS1)	AR	<i>FKBP10</i>	259450	2771	See autosomal recessive OI, above; intrafamilial variability between OI type 3, arthrogryposis and BS1 documented
Bruck syndrome type 2 (BS2)	AR	<i>PLOD2</i>	609220	2771	
Osteoporosis-pseudoglioma syndrome	AR	<i>LRP5</i>	259770	2788	May mimic OI types 3 and 4 without eye involvement
Calvarial doughnut lesions with bone fragility	AD	<i>SGMS2</i>	126550	85192	Overlap with SMD phenotype
Cole-Carpenter dysplasia (bone fragility with craniosynostosis)	AD	<i>P4HB</i>	112240	2050	
Cole-Carpenter like dysplasia	AR	<i>SEC24D</i>	616294		Cole-Carpenter syndrome 2

Group/name of disorder	Inheritance	Gene(s)	OMIM number	ORPHANET code	Notes
Spondylo-ocular dysplasia	AR	<i>XYLT2</i>	605822	85194	
Gnathodiaphyseal dysplasia	AD	<i>ANOS</i>	166260	53697	
Ehlers-Danlos syndrome, spondylodysplastic type	AR	<i>B4GALT7</i>	130070	75497	Formerly known as "EDS, progeroid form"; also known as "Larsen syndrome, la Réunion variant"; see also <i>B3GALT6</i> deficiency in group 20
Geroderma osteodysplasticum	AR	<i>GORAB</i>	231070	2078	
Cutis laxa, autosomal recessive form, type 2B (ARCL2B)	AR	<i>PYCR1</i>	612940	90350	Skeletal features overlapping with progeroid EDS and geroderma osteodysplasticum
Cutis laxa, autosomal recessive form, type 2A (ARCL2A) (Wrinkly skin syndrome)	AR	<i>ATP6VOA2</i>	278250 219200	90350	Skeletal features overlapping with progeroid EDS and geroderma osteodysplasticum
Wiedemann-Rautenstrauch syndrome	AR	<i>POLR3A</i>	264090	3455	
Singleton-Merten dysplasia type 1	AD	<i>IFIH1</i>	182250	85191	
Singleton-Merten dysplasia type 2	AR	<i>DDX58</i>	616298	85191	
Short stature, optic nerve atrophy and Pelger-Huet anomaly (SOPH syndrome)	AR	<i>NBAS</i>	614800	391677	
See also metaphyseal dysplasia with maxillary hypoplasia in group 11					
<b>26. Abnormal mineralization group</b>					
Hypophosphatasia, perinatal lethal, infantile and juvenile forms	AR	<i>ALPL</i>	241500	436	
Hypophosphatasia, juvenile and adult forms	AD	<i>ALPL</i>	146300	247676	Includes odontohypophosphatasia
Hypophosphatemic rickets, X-linked	XL	<i>PHEX</i>	307800	89936	
Hypophosphatemic rickets, autosomal dominant	AD	<i>FGF23</i>	193100	89937	
Hypophosphatemic rickets, autosomal recessive, type 1 (ARHR1)	AR	<i>DMP1</i>	241520	289176	
Hypophosphatemic rickets, autosomal recessive, type 2 (ARHR2)	AR	<i>ENPP1</i>	613312	289176	
Hypophosphatemic rickets with hypercalciuria, X-linked	XL	<i>CLCN5</i>	300554	1652	Part of Dent's disease complex
Hypophosphatemic rickets with hypercalciuria, autosomal recessive (HHRH)	AR	<i>SLC34A3</i>	241530	157215	
Vitamin D-dependent rickets, type 1A	AR	<i>CYP27B1</i>	264700	289157	
Vitamin D-dependent rickets, type 1B	AR	<i>CYP2R1</i>	600081	289157	
Vitamin D-dependent rickets, type 2A	AR	<i>VDR</i>	277440	93160	

Group/name of disorder	Inheritance	Gene(s)	OMIM number	ORPHANET code	Notes
Vitamin D-dependent rickets, type 2B	AR?		600785	93160	
Familial hyperparathyroidism, types 1–4	AD	<i>CDC73</i>	145000	99879	Genetic hyperparathyroidism due to parathyroid adenoma occurs in a number of tumor-associated syndromes such as MEN
	AD	<i>CDC73</i>	145001	99880	
	AD	–	610071	99879	
	AD	<i>GCM2</i>	617343	99879	
Neonatal hyperparathyroidism, severe form	AR, AD	<i>CASR</i>	239200	417	
Neonatal hyperparathyroidism, transient form	AR	<i>TRPV6</i>	618188	417	
Familial hypocalciuric hypercalcemia with transient neonatal hyperparathyroidism	AD	<i>CASR</i>	145980	405	Other forms of familial hypocalciuric hypercalcemia do not show significant skeletal phenotypes
Calcium pyrophosphate deposition disease (familial chondrocalcinosis) type 2	AD	<i>ANKH</i>	118600	1416	Loss-of-function mutations (see craniometaphyseal dysplasia in group 24)
Cutaneous skeletal hypophosphatemia syndrome	SP	<i>HRAS</i>			
	SP	<i>NRAS</i>			
See also Jansen dysplasia and Eiken dysplasia (group 11) and Cole-Carpenter syndrome (group 25); see also group 22 for FAM20C related cases of hypophosphatemic rickets					
<b>27. Lysosomal storage diseases with skeletal involvement (dysostosis multiplex group)</b>					
Mucopolysaccharidosis type 1H-1S	AR	<i>IDUA</i>	607014 607015 607016	579	
Mucopolysaccharidosis type 2	XL	<i>IDS</i>	309900	580	
Mucopolysaccharidosis type 3A	AR	<i>SGSH</i>	252900	79269	
Mucopolysaccharidosis type 3B	AR	<i>NAGLU</i>	252920	79270	
Mucopolysaccharidosis type 3C	AR	<i>HSGNAT</i>	252930	79271	
Mucopolysaccharidosis type 3D	AR	<i>GNS</i>	252940	79272	
Mucopolysaccharidosis type 4A	AR	<i>GALNS</i>	253000	309297	
Mucopolysaccharidosis type 4B	AR	<i>GLB1</i>	253010	309310	
Mucopolysaccharidosis type 6	AR	<i>ARSB</i>	253200	583	
Mucopolysaccharidosis type 7	AR	<i>GUSB</i>	253220	584	
Mucopolysaccharidosis-plus syndrome (VPS33A deficiency)	AR	<i>VPS33A</i>	617303	505248	
Fucosidosis	AR	<i>FUCA</i>	230000	349	
Alpha-Mannosidosis	AR	<i>MAN2B1</i>	248500	61	
Beta-Mannosidosis	AR	<i>MANBA</i>	248510	118	
Aspartylglucosaminuria	AR	<i>AGA</i>	208400	93	



Group/name of disorder	Inheritance	Gene(s)	OMIM number	ORPHANET code	Notes
GM1 Gangliosidosis, several forms	AR	<i>GLB1</i>	230500	354	
Sialidosis, several forms	AR	<i>NEU1</i>	256550	812 93399 93400	
Sialic acid storage disease (SIASD)	AR	<i>SLC17A5</i>	269920	834	
Galactosialidosis, several forms	AR	<i>PPGB</i>	256540	351	
Multiple sulfatase deficiency	AR	<i>SUMF1</i>	272200	585	
Mucopolipidosis II (I-cell disease), alpha/beta type	AR	<i>GNPTAB</i>	252500	576	
Mucopolipidosis III (pseudo-Hurler polydystrophy), alpha/beta type	AR	<i>GNPTAB</i>	252600	423461	
Mucopolipidosis III (pseudo-Hurler polydystrophy), gamma type	AR	<i>GNPTG</i>	252605	423470	

Other conditions resembling storage diseases: congenital disorders of glycosylation and geleophysic dysplasia (group 15)

## 28. Osteolysis group

Familial expansile osteolysis	AD	<i>TNFRSF11A</i>	174810 602080	85195	Includes early-onset familial Paget disease of bone. See also osteopetrosis and dysosteosclerosis (group 23)
Mandibuloacral dysplasia	AR AR	<i>LMNA</i> <i>ZMPSTE24</i>	248370 608612	2457	
Progeria, Hutchinson-Gilford type	AD	<i>LMNA</i>	176670	740	
Multicentric osteolysis, nodulosis and arthropathy (MONA)	AR AR	<i>MMP2</i> <i>MMP14</i>	259600 277950	371428	Includes Winchester-Torg syndrome and nodulosis-arthropathy-osteolysis syndrome
Hajdu-Cheney syndrome	AD	<i>NOTCH2</i>	102500	955	Includes serpentine fibula-polycystic kidney syndrome
Multicentric carpal-tarsal osteolysis with and without nephropathy	AD	<i>MAFB</i>	166300	2774	

See also pycnodysostosis, cleidocranial dysplasia, Keutel syndrome, Farber disease and Singleton-Merten syndrome.  
Note: several neurologic conditions may cause acro-osteolysis

## 29. Disorganized development of skeletal components group

Multiple cartilaginous exostoses (osteochondromas)	AD	<i>EXT1</i>	133700	321	
	AD	<i>EXT2</i>	133700	321	
Cherubism	AD	<i>SH3BP2</i>	118400	184	
Fibrous dysplasia, polyostotic form (McCune-Albright)	SP	<i>GNAS</i>	174800	562	Somatic mosaicism and imprinting phenomena
Metachondromatosis	AD	<i>PTPN11</i>	156250	2499	

Group/name of disorder	Inheritance	Gene(s)	OMIM number	ORPHANET code	Notes
Osteoglyphonic dysplasia	AD	<i>FGFR1</i>	166250	2645	Craniosynostosis is also an important feature (group 33)
Fibrodysplasia ossificans progressiva (FOP)	AD	<i>ACVR1</i>	135100	337	
Neurofibromatosis type 1 (NF1)	AD	<i>NF1</i>	162200	363700	
Cherubism with gingival fibromatosis (Ramon syndrome)	AR		266270	3019	
Dysplasia epiphysealis hemimelica (Trevor)	SP		127800	1822	
Lipomembraneous osteodystrophy with leukoencephalopathy (presenile dementia with bone cysts; Nasu-Hakola)	AR	<i>TREM2, TYROBP</i>	221770	2770	
Enchondromatosis (Ollier) and Enchondromatosis with hemangiomas (Maffucci)	SP	<i>IDH1, IDH2</i>	166000	296 163634	
Metaphyseal chondromatosis with D-2-hydroxyglutaric aciduria	SP	<i>IDH1</i>	614875	99646	
Genochondromatosis	AD		137360	85197 93398	Probably includes Vaandrager-Peña syndrome
Gorham-stout disease	SP		123880	73	See also familial diffuse cystic angiomatosis of bone (PMID 2910603)
Osteofibrous dysplasia	AD, SP	<i>MET</i>	607278	488265	
See also Proteus syndrome in group 30; spondyloenchondrodysplasia in group 12; dys-spondyloenchondromatosis in group 2; cutaneous skeletal hypophosphatemia syndrome in group 26					
<b>30. Overgrowth (tall stature) syndromes with skeletal involvement</b>					
Weaver syndrome	AD	<i>EZH2</i>	277590	3447	Some cases reported with <i>NSD1</i> , <i>EED</i> , and <i>SUZ12</i> mutations
Sotos syndrome	AD	<i>NSD1</i>	117550	821	Includes Malan syndrome
	AD	<i>NFIX</i>	614753	420179	
	AD	<i>APC2</i>	617169		
Luscan-Lumish syndrome	AD	<i>SETD2</i>	616831		
Tatton-Brown-Rahman syndrome	AD	<i>DNMT3A</i>	615879	404443	
Marshall-Smith syndrome	AD	<i>NFIX</i>	602535	561	
Proteus syndrome	SP	<i>AKT1</i>	176920	744	
CLOVES	SP	<i>PIK3CA</i>	612918	140944	
Marfan syndrome	AD	<i>FBN1</i>	154700	558	
Congenital contractural arachnodactyly	AD	<i>FBN2</i>	121050	115	

Group/name of disorder	Inheritance	Gene(s)	OMIM number	ORPHANET code	Notes
Loeys-Dietz syndrome (types 1–6)	AD AD AD AD AD AD	<i>TGFBR1</i> <i>TGFBR2</i> <i>SMAD3</i> <i>TGFBR2</i> <i>TGFBR3</i> <i>SMAD2</i>	609192 610168 613795 614816 615582 601366	60030	
Meester-Loeys syndrome	XL	<i>BGN</i>	300989		See also SEMD, biglycan type (group 13)
Overgrowth syndrome with 2q37 translocations	SP	<i>NPPC</i>		498488	Overgrowth probably caused by overexpression of <i>NPPC</i>
Tall stature with long halluces, NPR2 type	AD	<i>NPR2</i>	615923	329191	Includes epiphyseal
chondrodysplasia, Miura type; gain-of-function mutations					Loss-of-function mutations
Tall stature with long halluces, NPR3 type	AR	<i>NPR3</i>			
Moreno-Nishimura-Schmidt syndrome	SP		608811	498485	
See also Shprintzen-Goldberg syndrome in Craniosynostosis group 33					
<b>31. Genetic inflammatory/rheumatoid-like osteoarthropathies</b>					
Progressive pseudorheumatoid dysplasia (PPRD; SED with progressive arthropathy)	AR	<i>WISP3</i>	208230	1159	
Chronic infantile neurologic cutaneous articular syndrome (CINCA) / neonatal onset multisystem inflammatory disease (NOMID)	AD	<i>CIAS1</i>	607115	1451	
Sterile multifocal osteomyelitis, periostitis, and pustulosis (CINCA/NOMID-like)	AR	<i>IL1RN</i>	147679	210115	
Chronic recurrent multifocal osteomyelitis with congenital dyserythropoietic anemia (CRMO with CDA; Majeed syndrome)	AR	<i>LPIN2</i>	609628	77297	
Hyaline Fibromatosis syndrome	AR	<i>ANTXR2</i>	236490	2176	Previously known as infantile systemic hyalinosis, juvenile hyaline fibromatosis (OMIM 228600) and puretic syndrome
<b>32. Cleidocranial dysplasia and related disorders</b>					
Cleidocranial dysplasia	AD	<i>RUNX2</i>	119600	1452	See also metaphyseal dysplasia with maxillary hypoplasia (group 11)
CDAGS syndrome (craniosynostosis, delayed fontanel closure, parietal foramina, imperforate anus, genital anomalies, skin eruption)	AR		603116	85199	
Yunis-Varon dysplasia	AR AR	<i>FIG4</i> <i>VAC14</i>	216340	3472	

Group/name of disorder	Inheritance	Gene(s)	OMIM number	ORPHANET code	Notes
Parietal foramina (isolated)	AD AD	ALX4 MSX2	609597 168500	60015	See also frontonasal dysplasia type 1 (group 34)
Parietal foramina with cleidocranial dysplasia	AD	MSX2	168550	251290	MSX2 mutations also cause craniosynostosis Boston type (group 33)
See also pycnodysostosis (group 23), wrinkly skin syndrome, mandibuloacral dysplasia, progeria and Hajdu-Cheney syndrome (group 28) for similar clavicular defects.					
<b>33. Craniosynostosis syndromes</b>					
Pfeiffer syndrome	AD AD	<i>FGFR1</i> <i>FGFR2</i>	101600 101600	93258 710	Most have <i>FGFR1</i> p.P252R mutation; Includes Jackson-Weiss syndrome (OMIM 123150)
Apert syndrome	AD	<i>FGFR2</i>	101200	87	
Craniosynostosis with cutis gyrata (Beare-Stevenson)	AD	<i>FGFR2</i>	123790	1555	
Crouzon syndrome	AD	<i>FGFR2</i>	123500	207	
Crouzon-like craniosynostosis with acanthosis nigricans (Crouzonodermoskeletal syndrome)	AD	<i>FGFR3</i>	612247	93262	Defined by specific <i>FGFR3</i> p.A391E mutation
Craniosynostosis, Muenke type	AD	<i>FGFR3</i>	602849	53271	Defined by specific <i>FGFR3</i> p.P250R mutation
Antley-Bixler syndrome	AR	<i>POR</i>	201750	83 63269	
Craniosynostosis Boston type	AD	<i>MSX2</i>	604757	1541	Heterozygous p.P148H mutation in two families
Saethre-Chotzen syndrome	AD	<i>TWIST1</i>	101400	794	Mutations in <i>FGFR3</i> , <i>FGFR2</i> , and <i>TCF12</i> have been reported to cause phenotypes resembling Saethre-Chotzen syndrome
Shprintzen-Goldberg syndrome	AD	<i>SKI</i>	182212	2462	
Baller-Gerold syndrome	AR	<i>RECQL4</i>	218600	1225	
Carpenter syndrome	AR AR	<i>RAB23</i> <i>MEGF8</i>	201000 614976	65759	
Coronal craniosynostosis	AD	<i>TCF12</i>	615314	35099	
Complex craniosynostosis	AD	<i>ERF</i>	600775		Mutations in <i>ERF</i> also cause Chitayat hyperphalangism syndrome
See also cranioectodermal dysplasia (group 9), SEMD type RSPRY1 (group 13), osteocraniostenosis (group 19), Cole-Carpenter syndrome (group 25), CDAGS syndrome (group 32), craniofrontonasal syndrome (group 34), Philadelphia type craniosynostosis (IHH duplication) (group 41) and multiple synostosis syndrome FGF9 type (group 42). Craniosynostosis can also be present in Loey-Dietz syndrome (group 30)					

Group/name of disorder	Inheritance	Gene(s)	OMIM number	ORPHANET code	Notes
<b>34. Dysostoses with predominant craniofacial involvement</b>					
Mandibulofacial dysostosis (Treacher Collins, Franceschetti-Klein)	AD	<i>TCOF1</i>	154500	861	
	AR	<i>POLR1C</i>	248390		
	AD, AR	<i>POLR1D</i>	613717		
Mandibulofacial dysostosis with microcephaly	AD	<i>EFTUD2</i>	610536	79113	
Mandibulofacial dysostosis with alopecia	AD	<i>EDNRA</i>	616367	443995	
Miller syndrome (postaxial acrofacial dysostosis)	AR	<i>DHODH</i>	263750	246	
Acrofacial dysostosis, Nager type	AD, AR	<i>SF3B4</i>	154400	245	
Acrofacial dysostosis, Rodriguez type	AR	<i>SF3B4</i>	201170	1788	
Acrofacial dysostosis, Cincinnati type	AD	<i>POLR1A</i>	616462	1200	
Frontonasal dysplasia, type 1	AR	<i>ALX3</i>	136760	391474	
Frontonasal dysplasia, type 2	AR	<i>ALX4</i>	613451	228390	
Frontonasal dysplasia, type 3	AR	<i>ALX1</i>	613456	306542	
Craniofrontonasal syndrome	XL	<i>EFNB1</i>	304110	1520	
Acromelic frontonasal dysostosis	AD	<i>ZSWIM6</i>	603671	1827	
Hemifacial microsomia	SP, AD		164210	374	Includes Goldenhar syndrome and oculo-auriculo-vertebral spectrum; genetically heterogeneous; in some cases, a microduplication on 14q23.1
Richieri-Costa-Pereira syndrome	AR	<i>EIF4A3</i>	268305	3102	
Auriculocondylar syndrome, type 1	AD	<i>GNAI3</i>	602483	137888	
Auriculocondylar syndrome, type 2	AR, AD	<i>PLCB4</i>	614669	137888	
Auriculocondylar syndrome, type 3	AR	<i>EDN1</i>	615706	137888	
Orofaciodigital syndrome type I (OFD1)	XL	<i>OFD1</i>	311200	2750	
Weyers acrofacial (acrodentatal) dysostosis	AD	<i>EVC1</i>	193530	952	See also Ciliopathies (group 9)
	AD	<i>EVC2</i>			
See also orofacioidigital syndrome type IV in the Ciliopathies (group 9)					
<b>35. Dysostoses with predominant vertebral with and without costal involvement</b>					
Currarino syndrome	AD	<i>MXN1</i>	176450	1552	Overlap with caudal regression syndrome (see OMIM 600145; heterozygous mutations in <i>VANGL1</i> )

Group/name of disorder	Inheritance	Gene(s)	OMIM number	ORPHANET code	Notes
Spondylocostal dysostosis	AR	<i>DLL3</i>	277300	2311	
	AR	<i>MESP2</i>	608681	2311	
	AR	<i>LFNG</i>	609813	2311	
	AR	<i>HES7</i>	613686	2311	
	AR, AD	<i>TBX6</i>	122600	122600	
	AR	<i>RIPPLY2</i>	616566	2311	
NAD deficiency syndrome	AR	<i>HAAO</i>	617660	521438	With associated cardiac, limb, and renal defects
	AR	<i>KYNU</i>	617661		
Vertebral segmentation defect (congenital scoliosis) with variable penetrance	AD	<i>MESP2</i>	608681	2311	
	AD	<i>HES7</i>	613686	2311	
Klippel-Feil syndrome	AD	<i>GDF6</i>	118100	2345	Role of <i>GDF6</i> mutations in AD spondylothoracic dysostosis remains unclear
	AR	<i>MEOX1</i>	214300	2345	
	AD	<i>GDF3</i>	613702	2345	
	AR	<i>MYO18B</i>	616549	447974	
Cerebrocostomandibular syndrome (rib gap syndrome)	AD	<i>SNRNPB</i>	117650	1393	Mutations in <i>COG1</i> are found in a cerebrocostomandibular-like syndrome (CDG type IIg)
Diaphanospondylodysostosis	AR	<i>BMPER</i>	608022	66637	Includes ischiospinal dysostosis
Spondylo-megaepiphyseal-metaphyseal dysplasia (SMMD)	AR	<i>NKX3-2</i>	613330	228387	
See also spondylocarpotarsal synostosis syndrome in group 7					
<b>36. Patellar dysostoses</b>					
Ischiopatellar dysplasia (small patella syndrome)	AD	<i>TBX4</i>	147891	1509	
Nail-patella syndrome	AD	<i>LMX1B</i>	161200	2614	
Genitopatellar syndrome	AD	<i>KAT6B</i>	606170	85201	
Ear-patella-short stature syndrome (Meier-Gorlin)	AR	<i>ORC1</i>	224690	2554	
	AR	<i>ORC4</i>	613800	2554	
	AR	<i>ORC6</i>	613803	2554	
	AR	<i>CDT1</i>	613804	2554	
	AR	<i>CDC6</i>	613805	2554	
	AD	<i>GMNN</i>	616835	2554	
AR	<i>CDC45L</i>	617063	2554		
See also MED group (group 10) for conditions with patellar changes as well as ischio-pubicpatellar dysplasia as mild expression of campomelic dysplasia (group 18) and RAPADILINO syndrome (group 39); patellar hypoplasia is variable present in PITX1 related clubfoot (group 39)					
<b>37. Patellar dysostoses</b>					
Brachydactyly type A1	AD	<i>IHH</i>	112500	93388	
Brachydactyly type A2	AD	<i>BMPR1B</i>	112600	93396	Duplication of <i>BMP2</i> enhancer
	AD	<i>BMP2</i>	112600		
	AD	<i>GDF5</i>	112600		

Group/name of disorder	Inheritance	Gene(s)	OMIM number	ORPHANET code	Notes
Brachydactyly type B	AD	<i>ROR2</i>	113000	93383	See also Robinow syndrome/COVESDEM
Brachydactyly type B2	AD	<i>NOG</i>	611377	140908	
Brachydactyly type C	AD, AR	<i>GDF5</i>	113100	93384	See also ASPED (group 15) and other <i>GDF5</i> disorders
Brachydactyly type D	AD	<i>HOXD13</i>	113200		Brachydactyly type D is often a component of brachydactyly type E
Brachydactyly type E	AD AD	<i>PTHLH</i> <i>HOXD13</i>	613382 113300	93387	
Brachydactyly with anonychia (Cooks syndrome)	AD	<i>KCNJ2</i>	106995	1487	Duplications of <i>SOX9/KCNJ2</i> regulatory region
Preaxial brachydactyly, PAX3 type	AD	<i>PAX3</i>			See PMID 25959774

### 38. Brachydactylies (without extraskeletal manifestations)

Brachydactyly-mental retardation syndrome	AD	<i>HDAC4</i>	600430	1001	Some patients have microdeletions involving contiguous genes (2q37 deletion syndrome)
Hyperphosphatasia with mental retardation, brachytelephalangy, and distinct face	AR	<i>PIGV</i>	239300	247262	
Brachydactyly-hypertension syndrome (Bilginturan)	AD	<i>PDE3A</i>	112410	1276	
Microcephaly-oculo-digito-esophageal-duodenal syndrome (Feingold syndrome)	AD	<i>MYCN</i>	164280	1305	
Hand-foot-genital syndrome	AD	<i>HOXA13</i>	140000	2438	
Rubinstein-Taybi syndrome	AD AD	<i>CREBBP</i> <i>EP300</i>	180849 613684	783 353284	
Brachydactyly, Temtamy type	AR	<i>CHSY1</i>	605282	363417	
Coffin-Siris syndrome	AD AD AD AD	<i>ARID1B</i> <i>SMARCB1</i> <i>SMARCA4</i> <i>SMARCE1</i>	135900 614608 614609 616938	1465	Mutations in various components of the SWI/SNF complex have been reported in patients with a diagnosis of Coffin-Siris syndrome
Catell-Manzke syndrome	AR	<i>TGDS</i>	616145	1388	
Pseudohypoparathyroidism type IA	AD	<i>GNAS</i>	103580	79443	Caused by loss-of-function mutations on the maternal allele; formerly known as Albright hereditary osteodystrophy

See also group 15 for other conditions with brachydactyly as well as brachytelephalangic CDP (group 21).

Group/name of disorder	Inheritance	Gene(s)	OMIM number	ORPHANET code	Notes
<b>39. Limb hypoplasia-reduction defects group</b>					
Ulnar-mammary syndrome	AD	TBX3	181450	3138	
de Lange syndrome	AD XL AD AD XL	NIPBL SMC1A SMC3 RAD21 HDAC8	122470 300590 610759 614701 300882	199	
Fanconi anemia (see note below)	AR	Several	227650	84	Several complementation groups and genes
Thrombocytopenia-absent radius (TAR)	AR	RBM8A	274000	3320	Deletion and common SNP on other allele that has regulatory function
Thrombocythemia with distal limb defects	AD	THPO	187950	329319	Distal limb defects postulated as consequence of vascular occlusions
Holt-Oram syndrome	AD	TBX5	142900	392	
Okihiro syndrome (Duane-radial ray anomaly)	AD	SALL4	607323	93293	
Cousin syndrome	AR	TBX15	260660	93333	
Roberts syndrome	AR	ESCO2	268300	3103	
Split-hand-foot malformation with long bone deficiency (SHFLD)	AD	BHLHA9	612576	3329	Duplication which is less than 50% penetrant and shows markedly variable expression
Tibial hemimelia	AR		275220	93322	
Tibial hemimelia-polysyndactyly-triphalangeal thumb (Werner syndrome)	AD	SHH	188740	988	Mutations in ZRS (limb enhancer of <i>SHH</i> )
Acheiropodia	AR	SHH	200500	931	Deletion in <i>LMBR1</i> that affects ZRS (limb enhancer of <i>SHH</i> )
Tetra-amelia	AR AR	WNT3 RSPO2	273395 618021	3301	
Gollop-Wolfgang syndrome	AD	BHLHA9	228250	1986	Duplications or triplications of genomic region including <i>BHLHA9</i>
Al-Awadi Raas-Rothschild limb-pelvis hypoplasia-aplasia	AR	WNT7A	276820	2879	
Fuhrmann syndrome	AR	WNT7A	228930	2854	
RAPADILINO syndrome	AR	RECQL4	266280	3021	



Group/name of disorder	Inheritance	Gene(s)	OMIM number	ORPHANET code	Notes
Adams-Oliver syndrome	AD	<i>ARHGAP31</i>	100300	974	
	AR	<i>DOCK6</i>	614219		
	AD	<i>RBPJ</i>	614814		
	AR	<i>EOGT</i>	615297		
	AD	<i>NOTCH1</i>	616028		
	AD	<i>DLL4</i>	616589		
Poland syndrome	SP, AD		173800	2911	
Femoral hypoplasia-unusual face syndrome (FHUFS)	SP		134780	1988	Some phenotypic overlap with FFU syndrome (below)
Fibular Aplasia, Tibial Campomelia, and Oligosyndactyly syndrome (FATCO)	SP, AD?		246570	2492	
Femur-fibula-ulna syndrome (FFU)	SP		228200	2019	
Hanhart syndrome (Hypoglossia-hypodactylia)	AD		103300	989	
Scapulo-iliac dysplasia (Kosenow)	AD		169550	2839	
Clubfoot with or without deficiency of long bones and/or mirrorimage polydactyly	AD	<i>PITX1</i>	119800	199315	In some patients bilateral patellar hypoplasia (see group 36)
Sirenomelia	SP			3169	Probably heterogeneous
Terminal transverse defects	SP		102650	973	
Note: The particularly complex genetic basis of Fanconi anemia and its complementation groups is acknowledged but not further listed in this nosology. The reader is referred to OMIM or to specialized reviews—See also CHILD in group 21 and the mesomelic and acromesomelic dysplasias.					
<b>40. Ectrodactyly with and without other manifestations</b>					
Ankyloblepharon-ectodermal dysplasia-cleft palate (AEC)	AD	<i>TP63</i>	106260	1071	
Ectrodactyly-ectodermal dysplasia cleft-palate syndrome type 3 (EEC3)	AD	<i>TP63</i>	604292	1896	
Ectrodactyly-ectodermal dysplasia-macular dystrophy syndrome (EEM)	AR	<i>CDH3</i>	225280	1897	
Limb-mammary syndrome (including ADULT syndrome)	AD	<i>TP63</i>	603543	69085	
Split-hand-foot malformation, isolated form, type 4 (SHFM4)	AD	<i>TP63</i>	605289	2440	
Split-hand-foot malformation, isolated form, type 1 (SHFM1)	AD	<i>DLX5</i>	220600	2440	Structural variations at locus; also regulatory mutations affecting exons of <i>DYNC111</i> that regulate <i>DLX5</i>
	AD	<i>DLX6</i>	183600		
Split-hand-foot malformation, isolated form, type 3 (SHFM3)	AD	<i>10q24</i>	246560	2440	Duplications at 10q24 encompassing <i>LBX1</i> , <i>BTRC</i> , <i>POLL</i> , <i>DPCD</i> , and <i>FBXW4</i>

Group/name of disorder	Inheritance	Gene(s)	OMIM number	ORPHANET code	Notes
Split-hand-foot malformation, isolated form, type 6 (SHFM6)	AR	<i>WNT10B</i>	225300	2440	
Split-foot malformation with mesoaxial polydactyly (SFMMMP)	AR	<i>ZAK</i>	616890	488232	
Hartsfield syndrome	AD	<i>FGFR1</i>	615465	2117	
<b>41. Polydactyly-Syndactyly-Triphalangism group</b>					
Preaxial polydactyly type 1 (PPD1)	AD	<i>SHH</i>	174400	93339	Regulatory mutation or duplication of ZRS (limb enhancer of <i>SHH</i> )
Preaxial polydactyly type 2 (PPD2)/Triphalangeal thumb (TPT)	AD	<i>SHH</i>	174500	93336	Regulatory mutation or duplication of ZRS (limb enhancer of <i>SHH</i> )
Preaxial polydactyly type 3 (PPD3)	AD		174600	93337	
Preaxial polydactyly type 4 (PPD4)	AD	<i>GLI3</i>	174700	93338	
Greig cephalopolysyndactyly syndrome	AD	<i>GLI3</i>	175700	380	
Pallister-Hall syndrome	AD	<i>GLI3</i>	146510	672	
Synpolydactyly (complex, fibulin 1 – associated)	AD	<i>FBLN1</i>	608180	93403	
Synpolydactyly	AD	<i>HOXD13</i>	186000	295195	
Townes-Brocks syndrome (renal-ear-anal-radial syndrome)	AD	<i>SALL1</i>	107480	857	
Lacrimo-auriculo-dento-digital syndrome (LADD)	AD AD AD	<i>FGFR2</i> <i>FGFR3</i> <i>FGF10</i>	149730	2363	
Acrocallosal syndrome	AR	<i>KIF7</i>	200990	36	
Acro-pectoral syndrome	AD		605967	85203	
Acro-pectoro-vertebral dysplasia (F-syndrome)	AD	<i>WNT6</i>	102510	957	Structural variations of locus resulting in ectopic activation of <i>WNT6</i>
Mirror-image polydactyly of hands and feet (Laurin-Sandrow syndrome)	AD	<i>SHH</i>	135750	2378	Duplication of ZRS (limb enhancer of <i>SHH</i> )
Cenani-Lenz syndactyly	AR	<i>LRP4</i>	212780	3258	
Cenani-Lenz like syndactyly	SP, AD?	<i>GREM1</i> , <i>FMN1</i>			Monoallelic duplication of both loci (observed in one case only so far)
Oligosyndactyly, radio-ulnar synostosis, hearing loss and renal defects syndrome	SP, AR?	<i>FMN1</i>			Deletion
Syndactyly, Malik-Percin type	AD	<i>BHLHA9</i>	609432	157801	

Group/name of disorder	Inheritance	Gene(s)	OMIM number	ORPHANET code	Notes
STAR syndrome (syndactyly of toes, telecanthus, ano- and renal malformations)	XL	<i>FAM58A</i>	300707	140952	
Syndactyly type 1 (III-IV)	AD		185900	93402	
Syndactyly type 3 (IV-V)	AD	<i>GJA1</i>	186100	93404	
Syndactyly type 4 (I-V) Haas type	AD	<i>SHH</i>	186200	93405	Duplication of ZRS (limb enhancer of <i>SHH</i> )
Syndactyly Lueken type	AD	<i>IHH</i>		295189	Duplication of <i>IHH</i> and regulatory region
Syndactyly type 5 (syndactyly with metacarpal and metatarsal fusion)	AD	<i>HOXD13</i>	186300	93406	
Syndactyly with craniosynostosis (Philadelphia type)	AD	<i>IHH</i>	185900	1527	Duplication of <i>IHH</i> regulatory region
Syndactyly with microcephaly and mental retardation (Filippi syndrome)	AR	<i>CKAP2L</i>	272440	3255	
Meckel syndrome types 1–6	AR	<i>MKS1</i>	249000	564	
	AR	<i>TMEM216</i>	603194		
	AR	<i>TMEM67</i>	607361		
	AR	<i>CEP290</i>	611134		
	AR	<i>RPGRIPL1</i>	611561		
	AR	<i>CC2D2A</i>	612284		

Note: Smith-Lemli-Opitz syndrome can present with polydactyly and/or syndactyly. See also the Ciliopathy group 9.

#### 42. Defects in joint formation and synostoses

Multiple synostoses syndrome	AD	<i>NOG</i>	186500	3237	
	AD	<i>GDF5</i>	610017		
	AD	<i>FGF9</i>	612961		
	AD	<i>GDF6</i>	617898		
Radio-ulnar synostosis with amegakaryocytic thrombocytopenia	AD	<i>HOXA11</i>	605432	71289	
	AD	<i>MECOM</i>	616738		
Liebenberg syndrome	AD	<i>PITX1</i>	186550	1275	Deletion of <i>H2AFY</i> gene resulting in ectopic activation of <i>PITX1</i> in the upper limb
SAMS syndrome	AR	<i>GSC</i>	602471	397623	

See also spondylocarpotarsal synostosis syndrome (group 7), mesomelic dysplasia with acral synostoses (group 17) and others.

## 4. DISKUSE

Hlavní výzvou (stejně jako v předchozích revizích) bylo sledování rychlého tempa, ve kterém jsou popisovány nové jednotky a objevovány nové geny. Sekvenování nové generace způsobilo revoluci v genetické medicíně a tento pokrok se odráží také na poli geneticky podmíněných nemocí kostí. Pro mnoho z těchto nemocí je nyní molekulární defekt identifikován. V tomto novém vydání

---

Nosologie je uvedena kauzální genová nebo genomová změna u 92 % (425/461) nemocí. Dříve bylo procento nemocí, které byly geneticky „vyřešeny“, 58 % (215/372) pro revizi 2006, 69 % (316/456) pro revizi 2010 a 88 % (385/436) pro revizi 2015 (Bonafe et al., 2015; Superti-Furga & Unger, 2007; Warman et al., 2011). Revize z roku 2010 byla publikována v době, kdy použití masivně paralelního sekvenování u mendelisticky dědičných nemocí teprve začínalo (Ng et al., 2010). Nejen známé jednotky (dříve pečlivě vymezené na základě jejich klinických a/nebo radiologických změn) jsou „řešeny“ na genetické úrovni, ale objevují se a jsou publikovány poměrně rychlým tempem také nové nemoci a jejich kauzální geny. To je často výsledkem přístupu „napřed genotyp – pak fenotyp“ u jedinců s „neznámou“ skeletální dysplazií a je to usnadněno prostřednictvím webových nástrojů, jako je GeneMatcher, který umožňuje srovnání fenotypů mezi pacienty s patogenními variantami v nově identifikovaném genu (Sobreira et al., 2015).

437 genů způsobujících onemocnění uvedená v Nosologii 2019 je funkčně rozdílných, zapojených do široké škály buněčných biologických procesů a způsobují nemoci různými mutačními mechanismy. Kódují nejen tkáňově specifické proteiny, které jsou nezbytné pro tvorbu a udržování kosti a chrupavky, ale také kódují proteiny, které mají více obecnou roli, jako je regulace genové transkripce, buněčného dělení nebo intracelulárního transportu. I když mnoho genů způsobujících onemocnění má jasnou roli ve vývoji skeletu (např. ty, kteří se účastní signalizace NOTCH, WNT, TGF $\beta$  nebo BMP), skeletální role pro jiné geny zatím nejsou jasné. Například patogenní varianty v mitochondriálních proteinech mohou způsobit kostní dysplazie, což je překvapivé, protože kostní projevy jsou pro většinu mitochondriálních poruch neobvyklé (Dikoglu et al., 2015; Girisha et al., 2019; Mehawej et al., 2014; Peter et al., 2019; Royer-Bertrand et al., 2015). Kromě toho jsou zodpovědné za skeletální nemoci také geny, které nekódují proteiny. Známým a dlouholetým příkladem je cartilage hair hypoplasia, která je způsobena patogenními variantami v genu RMRP, který kóduje RNA složku endoribonukleázy upravující mitochondriální RNA. Je zajímavé, že současná Nosologie nyní zahrnuje první příklad patogenních variant v miRNA způsobujících skeletální dysplazii (SED, typ MIR140; skupina 15) (Grigelioniene et al., 2019). Změny v regulačních sekvencích, které se nacházejí mimo geny, jsou další ověřenou příčinou nemocí skeletu. Jako obecné pravidlo platí, že tyto nemoci jsou charakterizovány defekty v časném vývoji skeletu a modelování tkání a mají tendenci ovlivňovat určitý soubor kostí (dysostózy). Obvykle se neprojevují jako pravé chondrodysplazie, které mají rozsáhlé změny epifýz nebo metafýz. Například patogenní varianty v upstream cis-regulačním zesilovači genu SHH (známém jako ZPA regulační sekvence) mohou způsobit spektrum malformací končetin od preaxiální polydaktylie a trifalangeálního palce k těžší Wernerově mezomelické dysplazii (Girisha et al., 2014; Wieczorek et al., 2010). Strukturální variace a translokace v blízkosti *HOXD* klastrového lokusu na chromozomu 2 byly popsány v několika případech malformací končetin, včetně mezomelické dysplazie typu Kantaputra (Kantaputra et al., 2010). Podobně specifická delece čtyř genů kódujících proteiny na 6p22.3 byla identifikována u třech nepříbuzných pacientů s mezomelickou dysplazií typu Savarirayan (Flöttmann et al., 2015). V této práci autoři poskytují důkaz, že haploinsuficience deletovaných genů není mutačním mechanismem, ale narušením topologicky asociovaných domén v této oblasti. Touto delecí jsou odstraněny dvě regulační hranice a zesilovače (enhancery) vývoje nových končetin jsou přemístěny do těsné blízkosti *ID4* genu, což je jev známý jako „enhancer adoption“.

---

Klasifikace a organizace nemocí nebyla ve srovnání s předchozími vydáními výrazně změněna. Nosologie stále zůstává svou povahou „hybridní“ v tom smyslu, že klasifikace není vždy založena na stejných kritériích. Některé nemoci jsou seskupeny na základě kauzálního genu, jiné jsou uvedeny spolu, protože sdílejí běžné radiologické rysy, a ještě další jsou spolu kvůli podobnému klinickému průběhu (letalitě) nebo postižení podobných částí kostry. Nosologie uložená na webu, s klinickými, radiologickými a molekulárními poznámkami pro každou poruchu a s odkazy na různé databáze, by nejen vyřešila otázku klasifikace, ale také by umožnila konkrétnější vyhledávání podle genu, cesty nebo klinického/radiologického příznaku.

Pravidelné revize Nosologie kostních nemocí jsou důležité. Nosologie může sloužit jako diagnostická pomůcka pro kliniky, kteří pečují o pacienty s nemocemi skeletu. Kromě toho může usnadnit rozpoznání nových jednotek a být průvodcem při interpretaci nových genetických variant. Nosologie také může podporovat a urychlovat výzkum tím, že poskytuje katalog genů s důležitými rolami v kosterní biologii.

## PODĚKOVÁNÍ

Autoři jsou vděční Manile Boarini a Marině Mordenti (IRCCS Rizzoli Orthopedic Institute, Bologna) za pomoc s přiřazením Orphanet kódů v tabulce 1. Autoři také děkují Andrew Jacksonovi (MRC Institute of Genetics and Molecular Medicine, Edinburgh), Fleur van Dijkové (Clinical Genetics, Northwick Park Hospital London) a Wim Van Hulovi (Department of Medical Genetics, University of Antwerp) za jejich odborné rady ohledně skupin 19, 23, 24 a 25 uvedené v tabulce 1.

Correspondence:

**Geert Mortier, MD, PhD**

Department of Medical Genetics, Antwerp University Hospital and University of Antwerp,  
Prins Boudewijnlaan, 43/6, Antwerp (Edegem) B-2650, Belgium.

Email: geert.mortier@uantwerpen.be

Překlad

**MUDr. Jan Všeticka**

GENETIKA OSTRAVA, Kořenského 1317/12, Ostrava, 70300 Ostrava 3.

[jan.vseticka@tiscali.cz](mailto:jan.vseticka@tiscali.cz)

[jan.vseticka55@gmail.com](mailto:jan.vseticka55@gmail.com)

# **THE PRINCIPLES OF HISTOPATHOLOGICAL DIFFERENTIAL DIAGNOSIS OF CALCIFIED AND OSSIFIED LESIONS OF SOFT TISSUE. A REVIEW ON THE BASIS OF 40-YEARS EXPERIENCE**

Povýšil Ctibor, Horák Martin, Kaňa Martin

Institute of Pathology, 1<sup>st</sup> Faculty of Medicine and General University Hospital, Prague

Radiology Department, Homolka Hospital, Prague

Department of Otorhinolagylaryngology, Head and Neck Surgery, 1<sup>st</sup> Faculty of Medicine and University Hospital Motol, Prague

## **ABSTRACT**

Calcification and ossification are well known phenomenons occurring in human soft tissue affected by variety of pathological processes. The purpose of this article was to review calcified and ossified benign and malignant soft tissue lesions from the point of their histopathological differentiation diagnosis. We prepared this review on the basis of our 40-yers personal experience with these clinicopathological entities. We review differential diagnostic considerations of tumoral calcinosis, calcific myonecrosis, tophaceous crystal deposited diseases such gout and chondrocalcinosis (tumoral calcium pyrophosphohate dihydrate crystal deposition disease), calcific and ossific tendinopathy, heterotopic ossification represented by myositis ossificans pseudomaligna and fibrodystrophia ossificans progressiva and progressive ossific heteroplasia, benign vascular lesion, malignant and benign calcifying and ossifying tumours including primary synovial chondromatosis, calcifying aponeurotic fibroma, calcifying fibrous tumour, extraskeletal osteosarcoma, ossifying synovial sarcoma and ossifying fibromyxoid tumour. We also present the most important basic principles of histopathological examinations used in surgical pathology practice.

---

## INTRODUCTION

Calcification and ossification are well known phenomena occurring in human soft tissue affected by variety of pathological processes. Our review study demonstrates calcification and ossification lesions occurring at multiple sites of body in response to variety of non-neoplastic, and neoplastic and metabolic events. We prepared this review on the basis of our 40-years experience at Institute of Pathology, 1st Medical Faculty, Charles University with surgical pathology diagnosis of more than 8 000 of soft tissue and bone tumours.

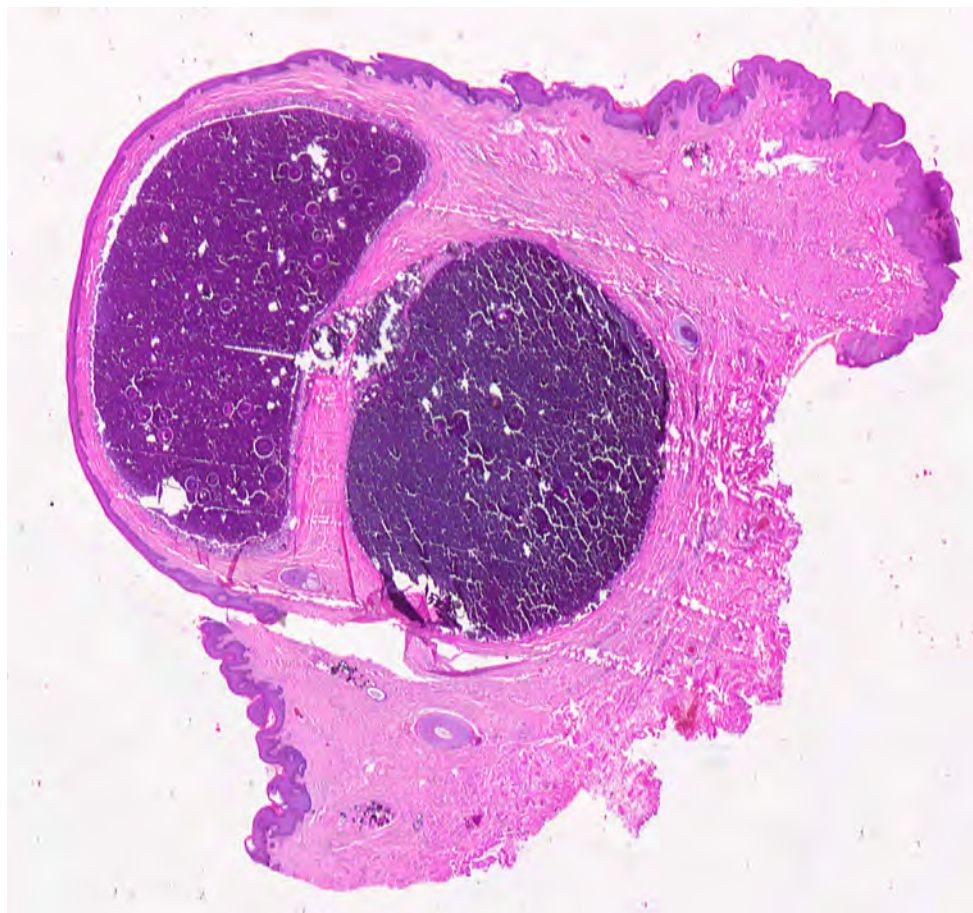
It is task of the pathologist to provide a differential diagnosis for calcified and ossified lesions of soft tissue that appear of unclear nature on imaging. Differentiation between calcification and ossification is very important in making correct diagnosis. These lesions are detected during clinical and radiography examination, but correct diagnosis is not possible without histopathological examination in many cases (Fletcher et al., 2013, Goldblom et al., 2014, Povýšil et al., 2017). CT is rather sensitive in detecting calcification and ossification processes in contrast to examination on the ultrasound (Kwee and Kwee 2019). However, it is well known that several benign entities of this type occurring in soft tissue may simulate malignancy.

The purpose of this article is to review clinical presentations and histopathological features of calcified and ossified benign and malignant soft tissue lesions and summarize the most important differential diagnostic considerations of this group of disorders.

### **Tumoral calcinosis and dystrophic calcification of soft tissue**

**Tumoral calcinosis** is a rare hereditary disease caused by dysfunction of phosphate metabolism associated with production of calcified masses commonly occurring around the large joints. Macroscopically it is possible to observe tumour-like mass composed of chalky white matter. **Primary idiopathic tumoral calcinosis** and **calcinosis associated with chronic renal failure** (metastatic calcification) have identical histological appearance (**Fig. 1** and **2**) so pathologist can not distinguish etiopathogenesis and he has to recommend the examination of calcium-phosphate metabolism and renal function (Kirk and Simon 1981, Povýšil et al., 2017, Smack et al., 1996). The clinical picture of **calcinosis associated with renal failure and renal osteodystrophy** or with **fibrosing osteodystrophy in primary hyperparathyroidism** is very uncharacteristic, the diagnosis is based on biochemical indicators and bone X-rays. Microscopical examination reveals basophilic calcific deposits which are surrounded by chronic inflammatory cells and histiocytes with admixture of multinucleated giant cells of the foreign body type. The calcified material shows amorphous, granular appearance, lacks crystalline structure, and is composed mainly of hydroxyapatite (**Fig. 1** and **2**). The golden standard for the diagnosis of renal osteodystrophy, resulting from hyperparathyroidism, is histomorphometric examination of bone undecalcified samples (Pacovnik Balon and Bren, 2000, Povýšil et al. 2017).

**Dystrophic calcification** is not related to any disturbance in calcium homeostasis. Deposition of calcium hydroxyapatite is common in areas of coagulation necrosis seen in patient with **tubercu-**

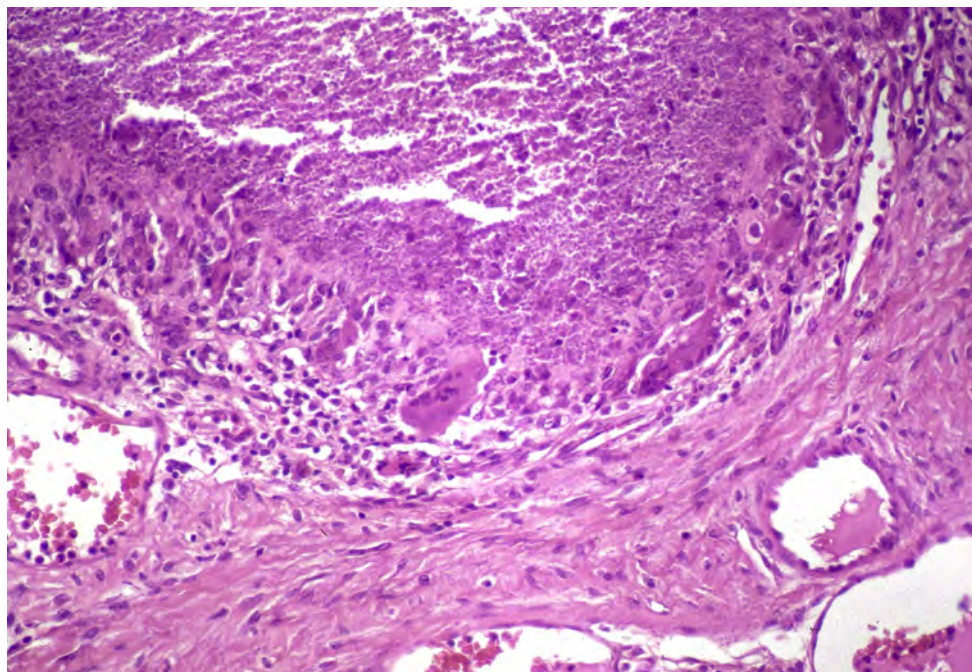


**Fig. 1:** Blue mass of calcinosis in subcutaneous tissue. HE staining

**losis**, and in **areas of fat necrosis**, and in muscles with myonecrosis. Diagnosis of tuberculosis is based on the prove of the specific granulomas with caseous necrosis containing etiological agent, e.g. *Mycobacterium tuberculosis*.

**Calcific myonecrosis** (Volkmann's ischemic contracture) is a rare posttraumatic disorder that results from muscle ischemia associated with a history of compartment syndrome and/or vascular injury after fracture (Larson et al. 2004). This entity has a typical imaging appearance (Kwee and Kwee, 2019). During histological examination it is seen necrotic muscle tissue replaced by dense fibrous connective tissue. Later calcification of the necrotic muscle tissue develops.



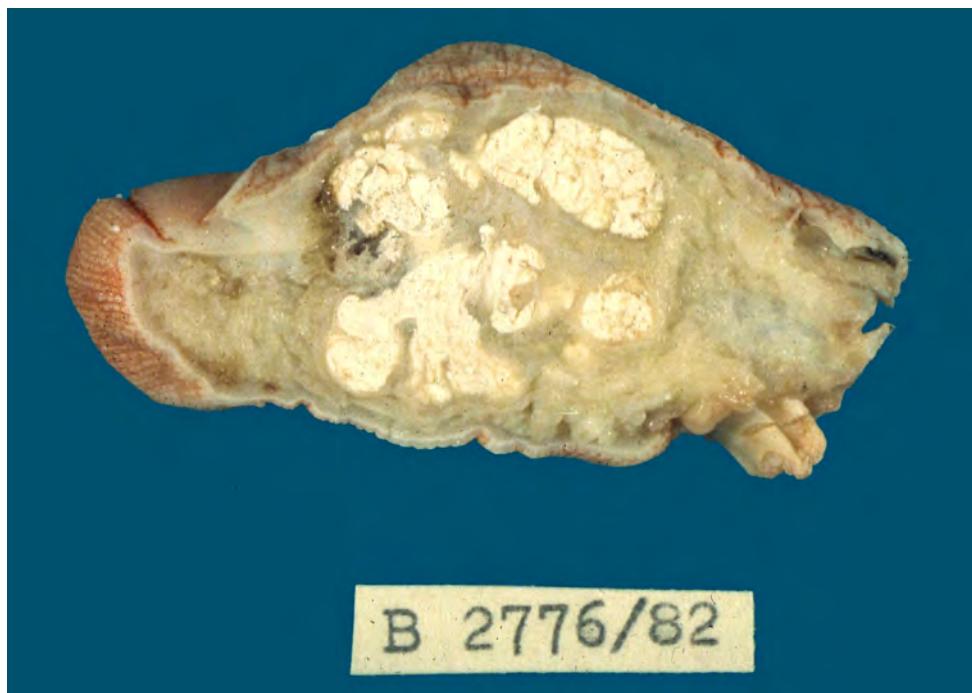

**Fig. 2:** Detail of calcinosis. Calcified tissue in blue colour is surrounded by multinucleated giant cells of the foreign body type. HE

## Crystal deposited diseases

Crystal deposited disorders include gout, pseudogout (and calcium hydroxyapatite deposition disease (calcium tendopathy). The clinical manifestation vary widely (Bullogh, 2004, Ishida et al., 1995, Povýšil et al. 2017). In **the gout** monosodium urate crystals can precipitate with calcium when extraarticular and not in solution. At radiography signs of calcifications appear during late phase (Kwee and Kwee, 2019). In **chondrocalcinosis** (tophaceous gout) the deposits are radiodense and thus are generally easily distinguished from gouty radiolucent deposits. Calcification of this type composed of calcium pyrophosphates may be seen in synovial tissue, in hyalin cartilage, in intervertebral discs and symphysis and in bone. However, tumour-like tophaceous pseudogout is one of the rarest clinical forms of CDPP crystal deposition disease.

**Gouty and pseudogouty tophi** can affect almost any part of the body and mimic malignant soft tissue tumour. Biopsy is needed to definitively establish the diagnosis (Bullogh, 2004, Ishida et al., 1995, Povýšil et al. 2017). When the gout is supposed, than an alcohol solution should be used as fixative. If the material is placed in formalin than urate crystals are dissolved and histological diagnosis is not possible. In contrast crystals in pseudogout remain preserved after fixation in formalin.

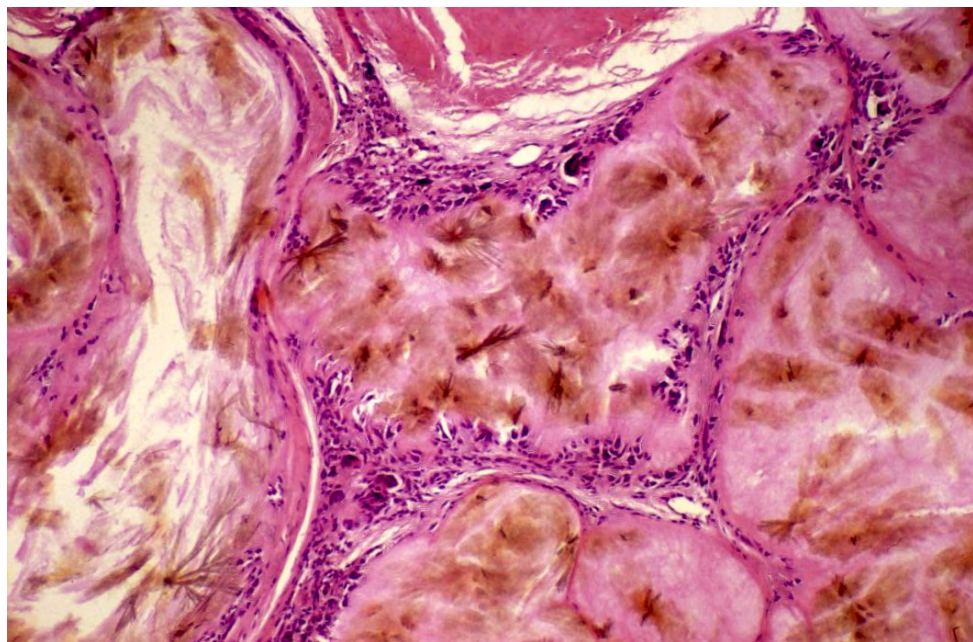


**Fig. 3:** Macroscopic appearance of gout tophus composed of white crystalline material in soft tissue of the digit

Macroscopically both diseases have similar appearance and so differentiation is possible only during microscopic examination (**Fig. 3–5**).

**Gouty tophi** consist of large deposits of crystals surrounded by fibrous tissue and rimmed by macrophages and multinucleated giant cells (**Fig. 4**). Needle shaped crystals are preserved only by the use of alcohol fixative. After fixation of the bioptic specimen in the solution of  $\text{AgNO}_3$  (**Fig. 4**), the crystals are also preserved and moreover impregnated in black colour (Povýšil et al., 2017)..

On microscopic examination of tophaceous lesion in **chondrocalcinosis** the chalky deposits are predominantly crystalline (**Fig. 5–7**). The rhomboid or needle shape crystals (**Fig. 6 and 7**) are positive in Kossa's impregnation method and during examination in polarized light the positive birefringence is seen (Bullough, 2004, Ishida et al., 1995, Povýšil et al. 2017). In surroundings there are large number of histiocytes and foreign body type giant cells representing foreign body granulomatous reaction (**Fig. 6 and 7**). In the literature, there have been occasional reported cases of massive crystal deposition disease (tophaceous pseudogout) localized in temporomandibular joint and in tubular bone of fingers. We have identical experience, because we observed several cases of this type (**Fig.8**). Intraosseal lesions are accompanied by destruction of the bone tissue and may



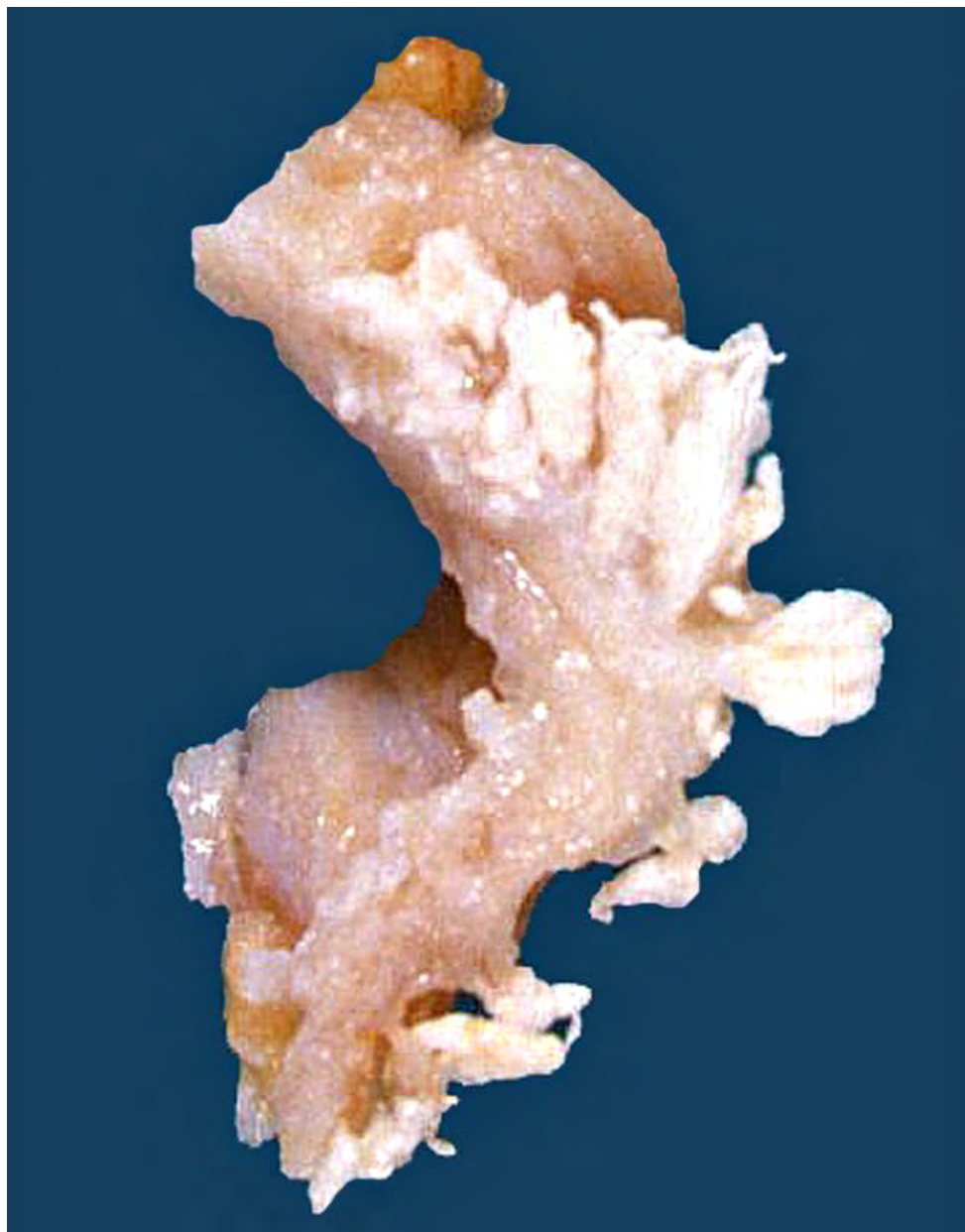
**Fig. 4:** Microscopic picture of gout tophus after fixation in AgNO<sub>3</sub> solution. Needle crystals remained preserved and are impregnated in black colour.

simulate bone tumours. Moreover, large crystal deposits were also observed in neoplastic tissue some chondrogenic tumours. Foreign body granulomatous reaction to the crystal deposition is invariably found.

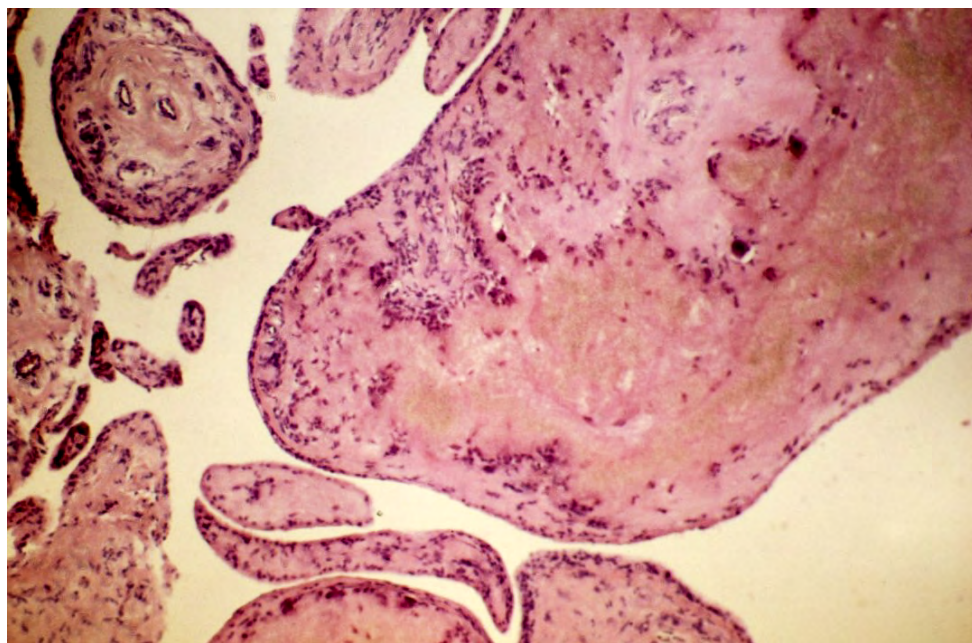
**Calcific and ossifying tendinopathy** is a common disorder due to deposition of calcium hydroxyapatite within tendons, usually of the rotator cuff. The bursae and joint capsule may be also involved. Moreover, periosteum reaction and cortical destruction may mimic malignancy (Flemming et al.: 2003, Kwee and Kwee, 2019) or infection. Pain is frequent and characteristic symptom together with periarticular calcifications, that is not associated with soft tissue mass. Calcification may be in some cases complicates by metaplastic ossification. Ossification within tendons (Meyers et al. 2019, Richards et al. 2008) occurs within tendinous body or the connection to the bone (enthesis). Histopathological examination is not indicated in this entity.

### **Heterotopic nongenetic ossification**

Heterotopic ossifications produce soft tissue mass of different etipathogenesis. The spectrum of these lesions is broad. Nongenetic forms of heterotopic calcifaction are most common, but rare genetic forms also exist. The most important entity in the group of nongenetic disorders is myositis ossificans circumscripta. This diagnostic term includes several different clinical diseases : myositis



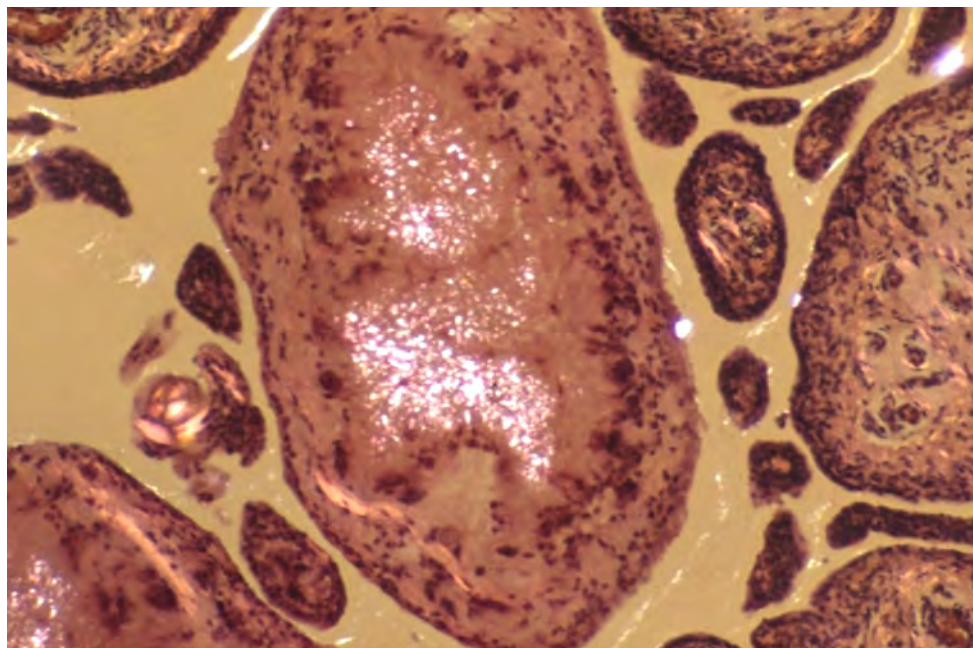
**Fig. 5:** Pseudogout of the synovial membrane. Macroscopic picture of white pseudogout deposits resembles finding in gout.



**Fig. 6:** Crystal deposits of pyrophosphates in synovial membrane in HE stained slide.

ossificans circumscripta (pseudomaligna), myositis ossificans in patients with acquired neurologic defect, after total hip arthroplasty, and with burn injury. The old haemorrhage may also ossify and so it is not surprising that ossification is commonly described in patients with haemophilia. Heterotopic ossification is also known to occur in autoimmune disease such cutaneous systemic sclerosis, dermatomyositis and rheumatoid arthritis (Meyers et al., 2019, Povýšil et al., 2017).

**Myositis ossificans circumscripta (pseudomaligna)** is a solitary, nonprogressive, benign ossifying lesion of soft tissue occurring predominantly in muscles (**Fig. 9**). The lesion sometimes has history of trauma, but in majority of cases the etiology is unknown (Ackerman 1958, Fletcher et al., 2013, Lagier 1975, Liu et al., 2007, Kwee and Kwee, 2019, Matějovský et al., 1983 and 1988, Meyers et al., 2019, Povýšil and Matějovský 1979, Povýšil et al., 1982, Povýšil, 1986, Povýšil et al., 2017, Zídková et al., 1985). Diagnostic problems in such cases occur when the lesion is biopsied in the early phase without signs of ossification. It may be difficult to differentiate a focus of myositis from a sarcoma. In this stage the lesion is composed of immature fibroblasts with signs of hyperproliferation and smooth muscle alpha-actin positive myofibroblastic cells. Nuclear atypia or atypical mitotic figures do not occur. Later small foci of osteoid production can be seen at the periphery of such lesions (**Fig. 10–12**). A gradual continuum of woven bone to more mature lamellar bone is often found. But central part remains for a long time nonossified that is possible to verify during X-ray examination. In unclear cases we recommend to repeat the biopsy and remove the tissue samples from different levels of the lesion. Than so called zonal phenomenon (architecture) is possible to observe:



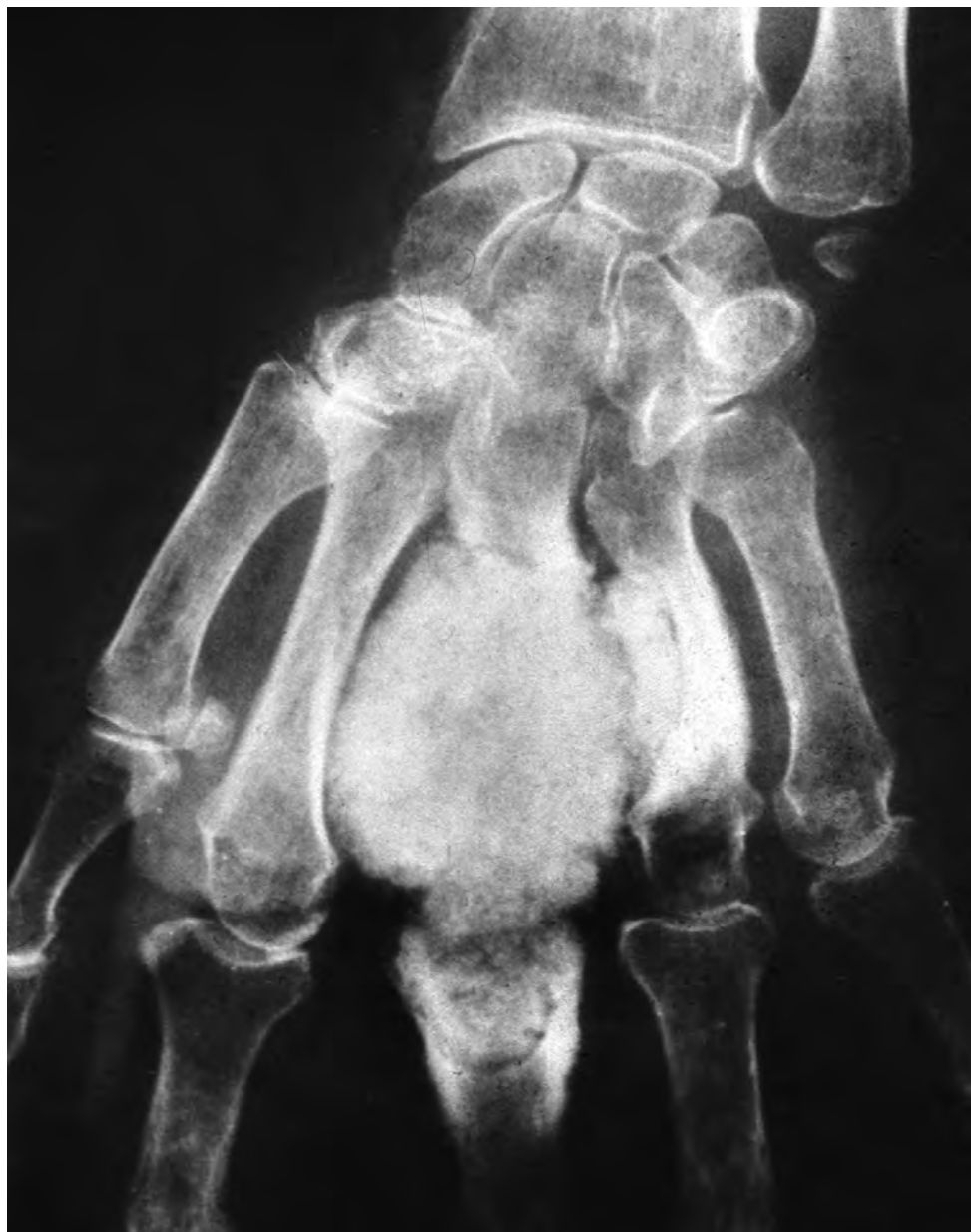**Fig. 7:** Dichroism of pyrophosphates crystal in polarized light.

Peripheral part is ossified (**Fig. 10** and **11**) and central zone is composed only of vascular myofibroblastic tissue resembling granulation tissue (**Fig. 12** and **13**). In contrast to osteosarcomas that have more ossified the central part. We were able for the first time to prove the presence of myofibroblast (**Fig. 14** and **15**) in central part of myositis ossificans in our electron microscopic study (Povýšil et al., 1979). On the bases of our findings we showed that myofibroblast may also occur in osteoplastic lesions together with fibroblasts. This fact was not known till the time when our priority work was published. In some cases of this type we observed the residua of muscle cells in central part of the lesion.

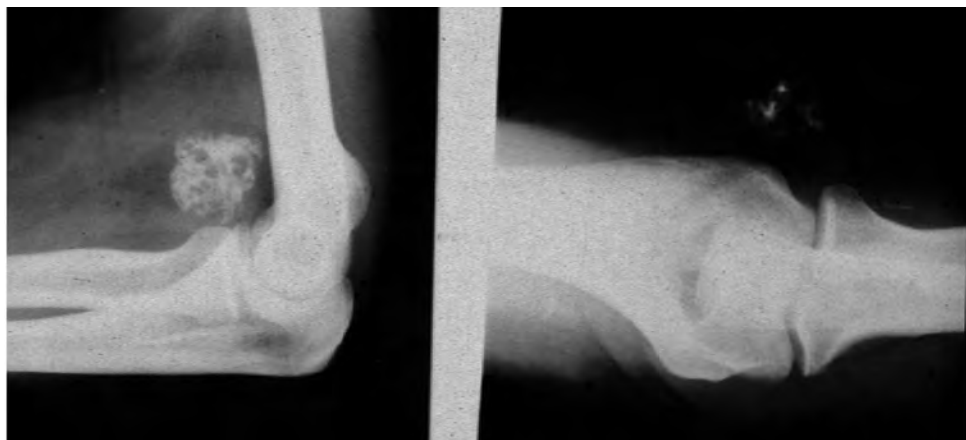### **Heterotopic genetic ossification**

Genetic disorders with heterotopic ossification present with multiple hard lesion in soft tissue in childhood. There are two distinct forms of heterotopic bone formation: Fibrodysplasia ossificans progressiva (FOP) and Progressive ossific heteroplasia (POH). In both entities the genetic transmission is autosomal dominant. They are distinct from each other clinically and genetically (Sankar et al. 2015). The mechanism of new bone formation is also different-enchondral ossification in FOP and intramembranous ossification in POH (Shore and Kaplan (2005) .

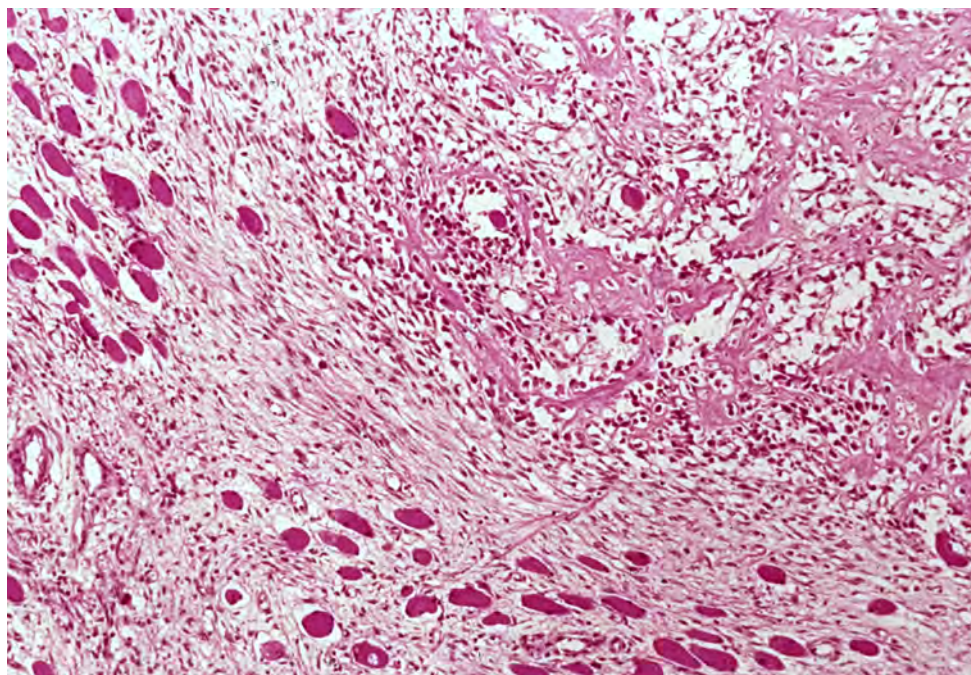
**Fibrodysplasia ossificans progressiva** is a rare genetic progressive disease in which groups of muscle, tendons, and ligaments become progressively fibrosed, calcified and ossified. Symptoms of



**Fig. 8:** X-ray picture of the intraosseal xanthoma pseudogout of the hand forming tumour-like lesion destroying bone tissue of tubular bone.

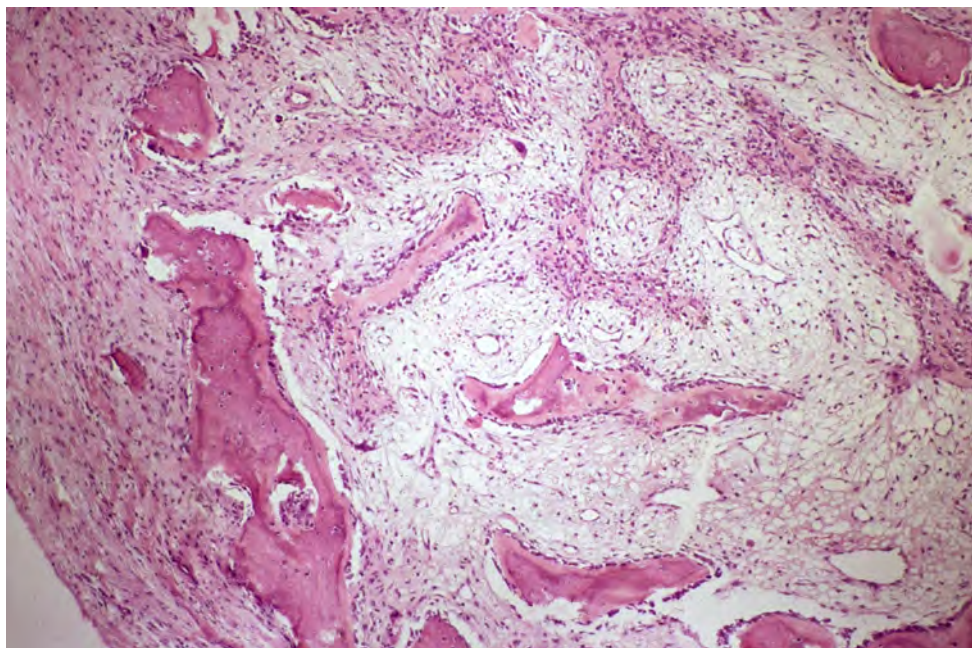


**Fig. 9:** X-ray of myositis ossificans circumscripta (pseudomaligna) in the stage of ossification



**Fig. 10:** Peripheral part of myositis ossificans with beginning ossification represented by nonlamellar bone. In surroundings there are residua of atrophic muscle (red). HE

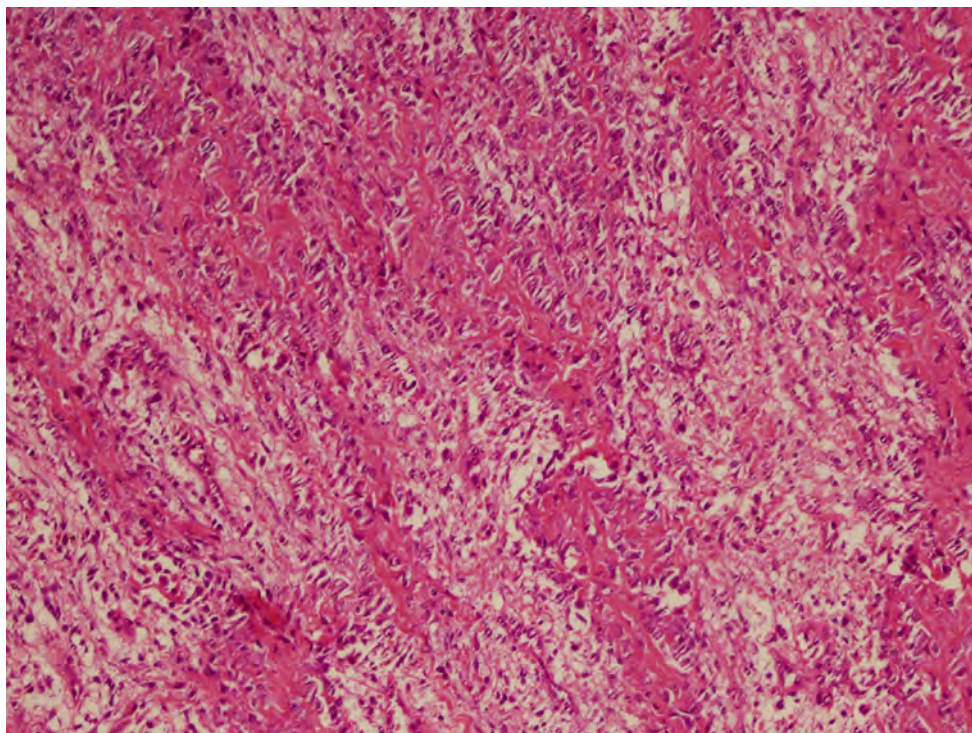




**Fig. 11:** Peripheral part of myositis ossificans circumscripta composed of lamellar bone. HE

the disease begin in childhood and predominantly are affected the muscles of the backs (**Fig. 16**), neck and around joints of the upper limb. The disorder is associated with malformations of the digits of the hands and feet (**Fig. 17**). Typical most characteristic defects are monophalangeal toes (Povýšil et al., 2017, Sankar et al., 2015, Shore and Kaplan 2005, Tošovský et al., 1963). Microscopical examination of the early lesions reveal proliferation of fibroblasts. Later the muscles are substituted with mature lamellar bone (**Fig. 18–20**). No specific pathological changes of the new formed bone tissue were described and findings were in our patients identical. This disorder is usually fatal because of progressive functional disability including impairment of pulmonary function. Disorder is associated with mutation in *ACVR1* gene (Sankar e et al. 2015).

In **progressive ossific heteroplasia** is characteristic the formation of bony islands in dermis that appear during infancy. Over time the islands of heterotopic islands coalesce into plaques involving the deeper connective tissue, e.g. muscle fascia tendon and ligament. Focal grow retardation of involved limbs and ankylosis of affected joints develops. Disorder is not associated with congenital toes anomalies (Sankar et al. 2015). Mutation of *GNAS* gene was observed.



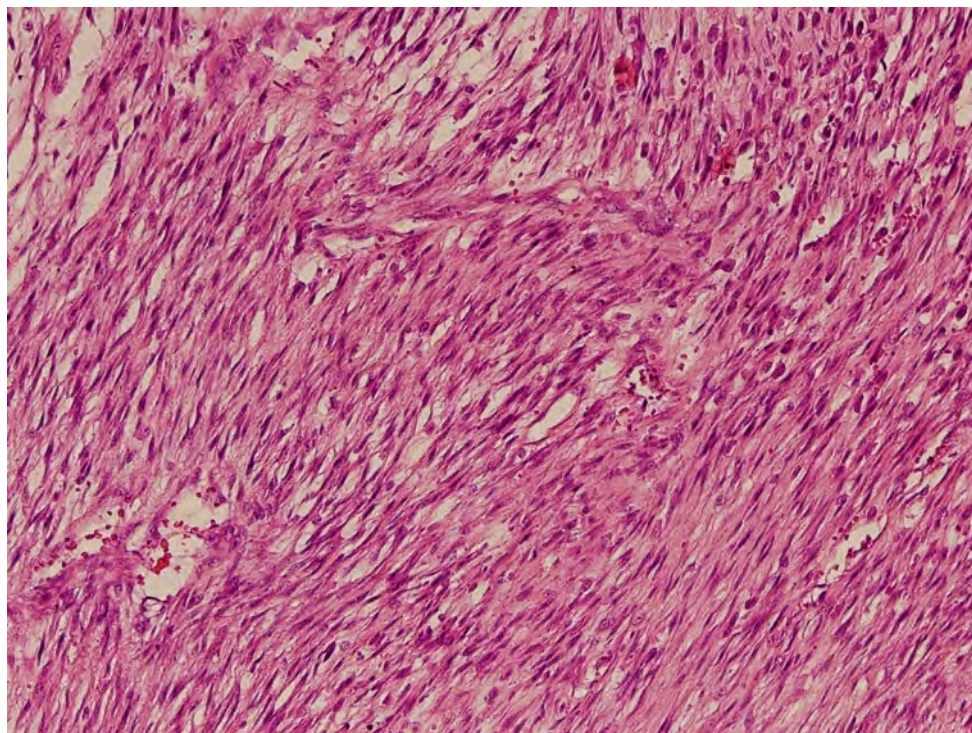
**Fig. 12:** Central part of myositis ossificans circumscripta composed of spindle cells with new formed osteoid. HE

## **Benign vascular lesions**

**Venous malformations** range from superficial varicosities to large complex masses that infiltrate soft tissue. Venous malformation consists of large veins with irregularly attenuated or disorganized walls. Because of slow flow, the vessels develop intraluminal thrombi, calcification, and phlebolites.

Transformation of the calcified thrombi to bone tissue is possible, too. The standards for imaging evaluation is MRI (Kwee and Kwee, 2019). Such imaging is often diagnostic and biopsy is not recommended.

In **cavernous haemangioma (Fig. 21 and 22)**, sometimes occurring in **Maffucci's syndrome with multiple enchondromas**, phlebolites are also observed (Povýšil et al., 2017).



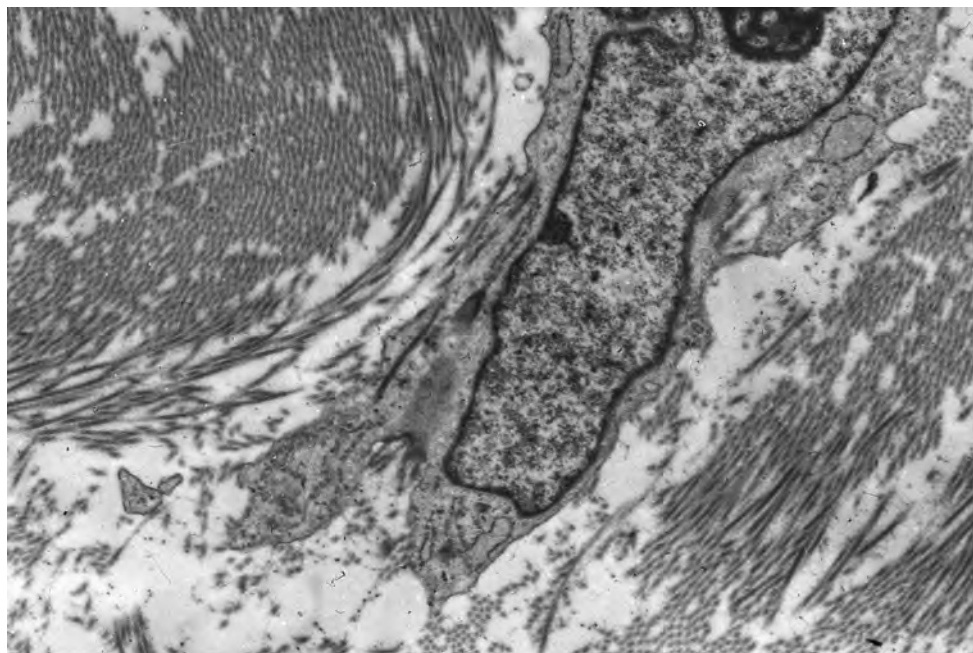
**Fig. 13:** Cellular fibroblastic and myofibroblastic tissue from central part of the myositis ossificans pseudomaligna. HE

## Benign tumours

**Primary synovial chondromatosis** is benign neoplastic process characterized by the intrasynovial cartilage nodules in joints (**Fig. 23** and **24**), bursae and tendon sheaths. The predilection sites are the knee and hip.

At surgery, there are multiple cartilage bodies, attached to the synovial membrane and free in the joint cavity. Cartilage nodules have round shape, are hypercellular and may be calcified or ossified (**Fig. 24**) in the central part. Atypical chondrocytes with double nuclei occur (Bullough, 2004, Povýšil et al., 2017). Malignisation was also described, but it is rare. In malignant cases there are signs of permeation of the malignant cells into structure of the synovial tissue. However, the most common complication results from detachment of cartilage nodules causing the restriction of motion and development of osteoarthritis.

**Extraskeletal chondroma** occurs in different sites of the soft tissue. They do not histologically differ from the same tumours of the bone (**Fig. 25–27**). They may be calcified or ossified partly or



**Fig. 14:** Electron microscopic picture with myofibroblast from central part of the myositis ossificans pseudomaligna that contains in its cytoplasm rough endoplasmatic reticulum and bundle of myofilaments with dense zones.

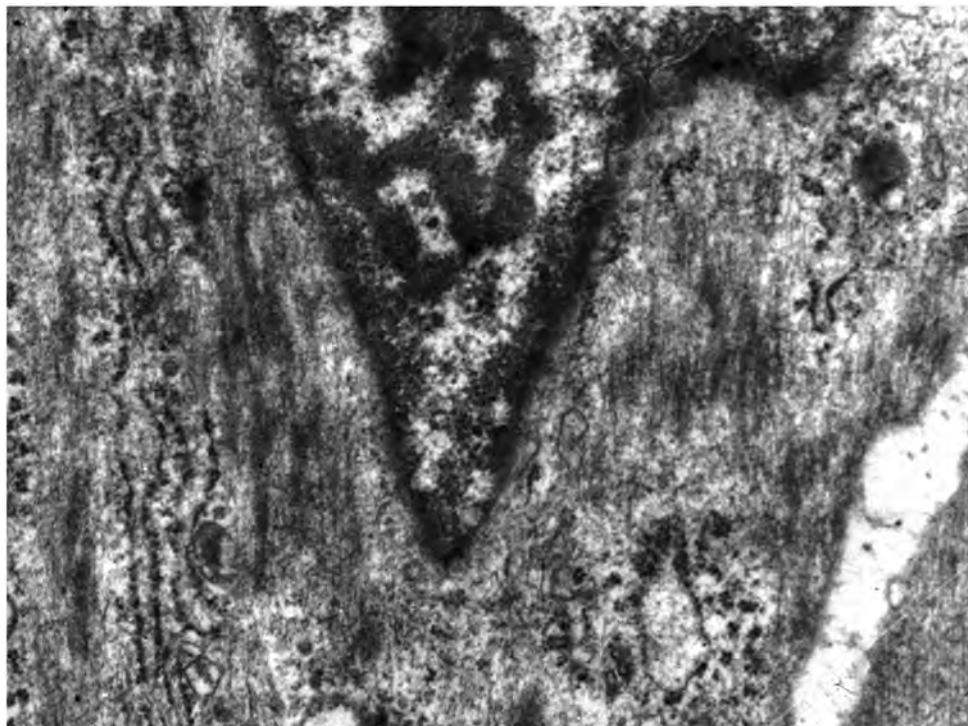
diffusely (Fletcher et al., 2013, Goldblum et al., 2014). Then the term ossifying chondroma is used. It is interesting that conventional chondrosarcoma does nearly not occur in soft tissue, but special variants are known as mesenchymal chondrosarcoma and extraskeletal myxoid chondrosarcoma.

**Calcifying aponeurotic fibroma** affects the deep volar fascia, tendons, and aponeuroses of the hand and the feet. It has tendency for local recurrence. It is composed of fibromatosis-like cellular component with foci of calcification. Very common finding is cartilage differentiation in the calcified area, where occur multinucleated osteoclasts (Fletcher et al., 2013, Goldblum et al., 2014).

**Calcifying fibrous tumour** is a rare benign tumour characterized by hypocellular collagenous stroma with hyalinization and prominent chronic inflammation composed of lymphocytes and plasma cells. Characteristic histological features (**Fig. 28**) are the presence of multiple calcified bodies of the psammomatous type (Fletcher et al., 2013). Radiography shows a nonspecific soft tissue mass with calcifications and therefore biopsy is warranted (Kwee and Kwee, 2019).

## **Malignant tumours**

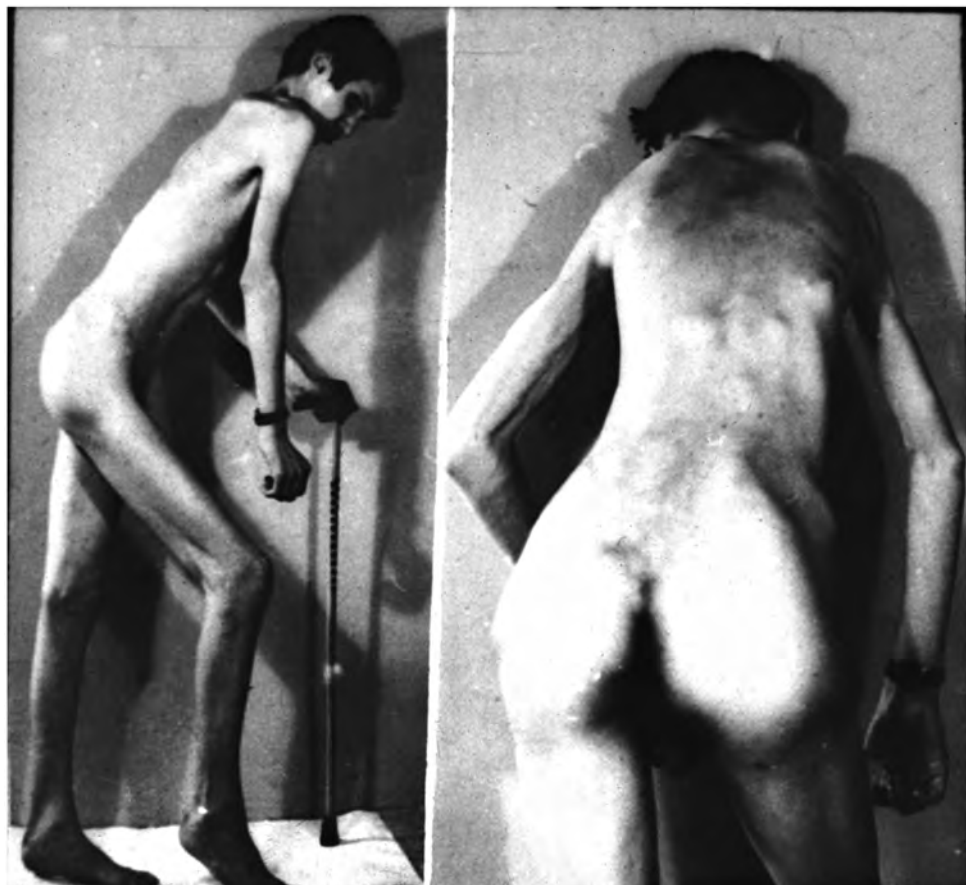**Extraskeletal osteosarcoma** is a malignant neoplasm that produces osteoid, bone (**Fig. 29**), or chondroid material and is not attached to the skeleton. Compared to osteosarcoma of bone,



**Fig. 15:** Detail of bundles of myofilaments in the cytoplasm of the myofibroblast observed during electronmicroscopic examination of the central part of the myositis ossificans pseudomaligna.

extraskeletal osteosarcoma is quite rare (Fletcher et al., 2013, Goldblum et al., 2014). Most osteosarcomas occurred in patients who underwent radiation therapy for malignant neoplasm, most commonly breast cancer. Unlike myositis ossificans in which the new bone is formed at the periphery, there is a revers zoning phenomenon with central deposition of the osteoid material and spindle cells proliferation at the periphery. Differential diagnostic considerations must include periosteal and parosteal osteosarcomas that are attached to the bone surface ( Dorfman and Czerniak, 1998, Fletcher et al., 2013, Povýšil et al., 2017). Periosteal osteosarcoma is predominantly composed of malignant cartilage. Parosteal osteosarcoma contain well differentiated bone trabecullae with spindle cell component showing some malignant signs.

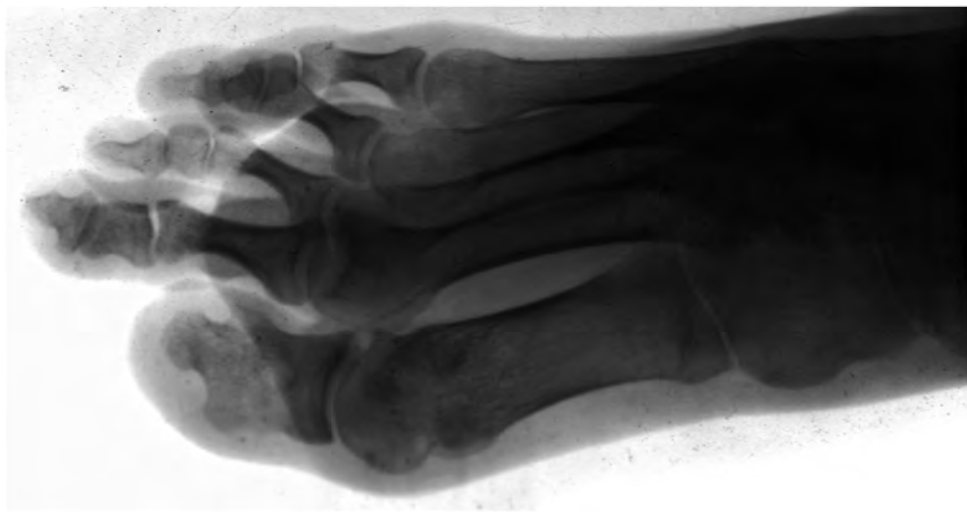Ossification also occur in some **others malignant tumours** as a result of nonneoplastic metaplastic process producing benign osteoid or bone tissue. This type of secondary ossification is known for example in ossifying synovial sarcoma (**Fig. 30**) and in ossifying fibromyxoid tumour (Fletcher et al., 2013, Povýšil et al., 2017). Sometimes also occurs in mesenchymal chondrosaroma (Povýšil et al., 2017). Correct distinction is possible only after histopathological examination.



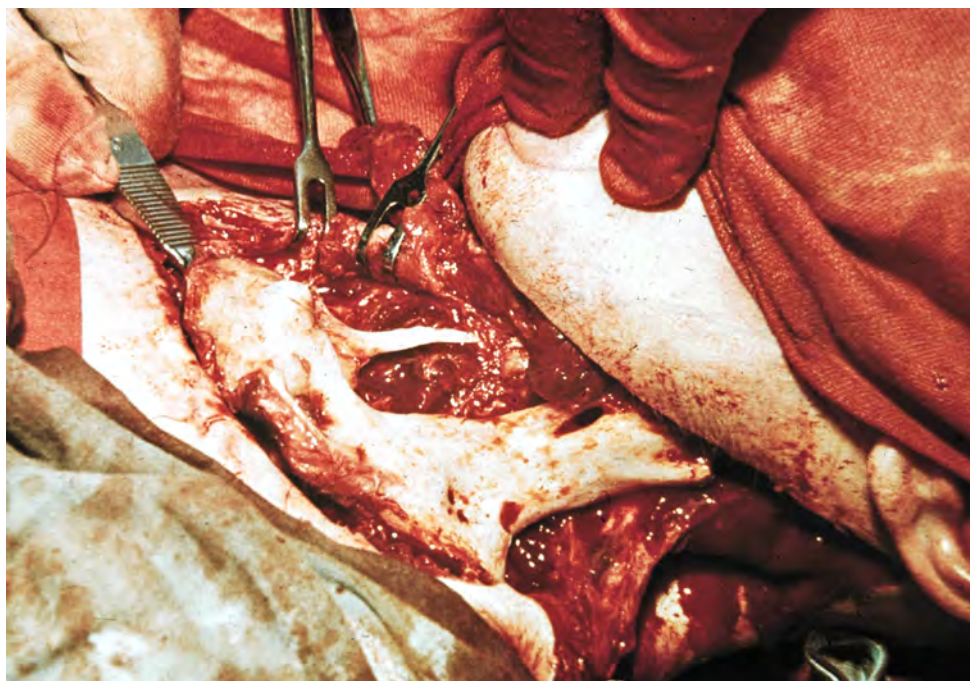
**Fig. 16:** Fibrodysplasia ossificans progressiva. Macroscopic finding in a patient with several ossifying nodules in soft tissue of the back.

## CONCLUSION

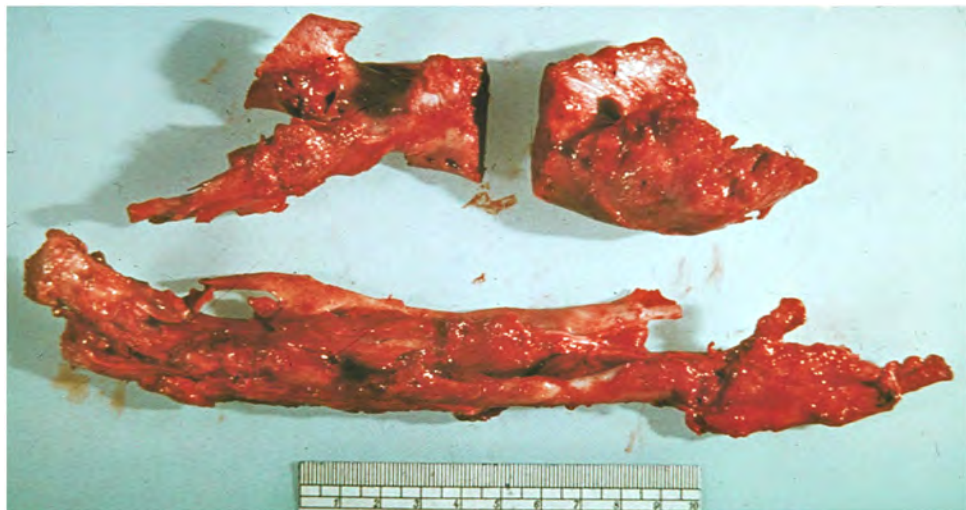Ossification and calcification have multiple etiologies depending on the site occurrence and genetic factors. Ossification appear to be closely regulated process than an uncontrolled irregular deposition of bone tissue. It is speculated that bone-morphogenic proteins (BMP) of different types may play an important role because they stimulate primordial mesenchymal cells to differentiate into osseous progenitor cells. Multiple additional factors regulate this complicated process.



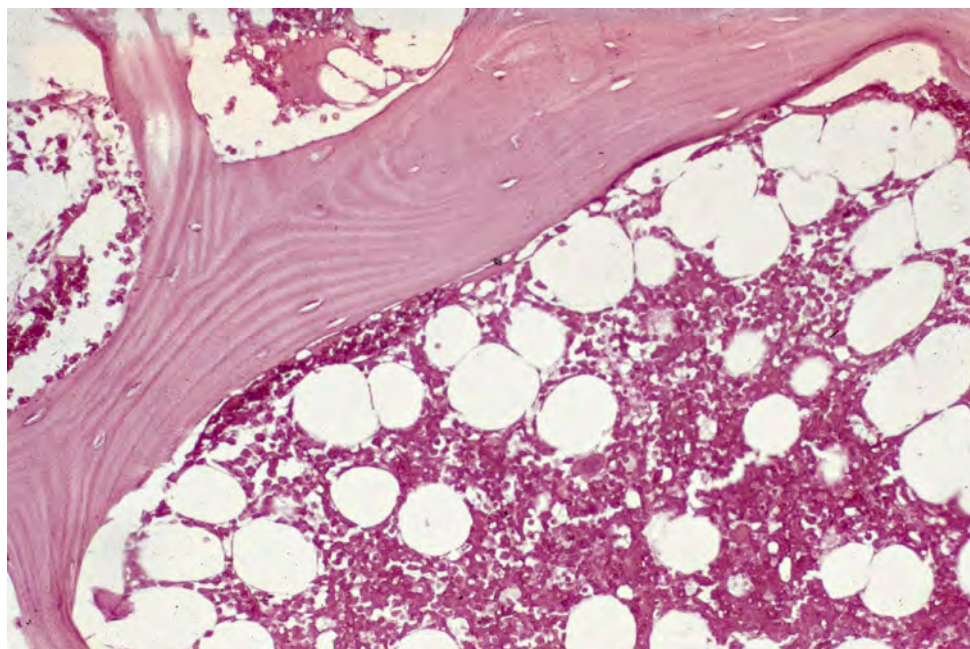
**Fig. 17:** X-ray of the monophalangeal toe of the patient from the previous picture.



**Fig. 18:** Intraoperative picture of ossified neck muscles in patient with fibrodysplasia ossificans progressiva.

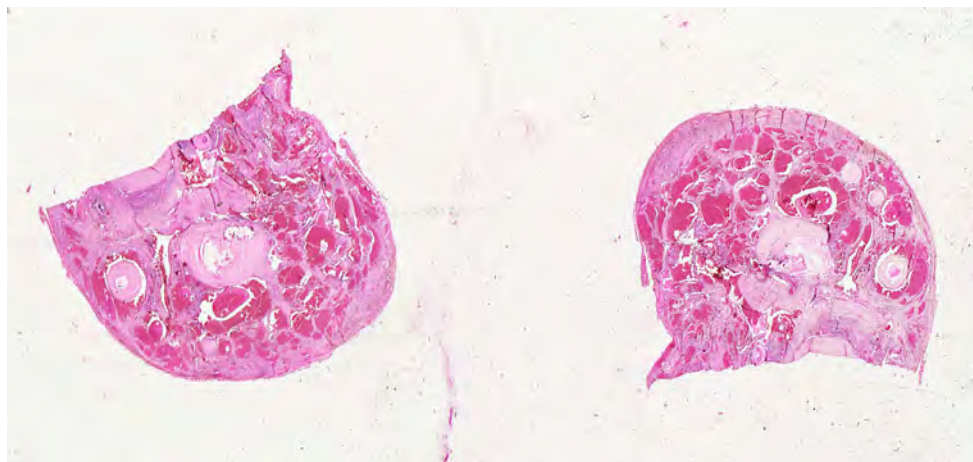


**Fig. 19:** Macroscopy of ossified neck muscle removed during operation

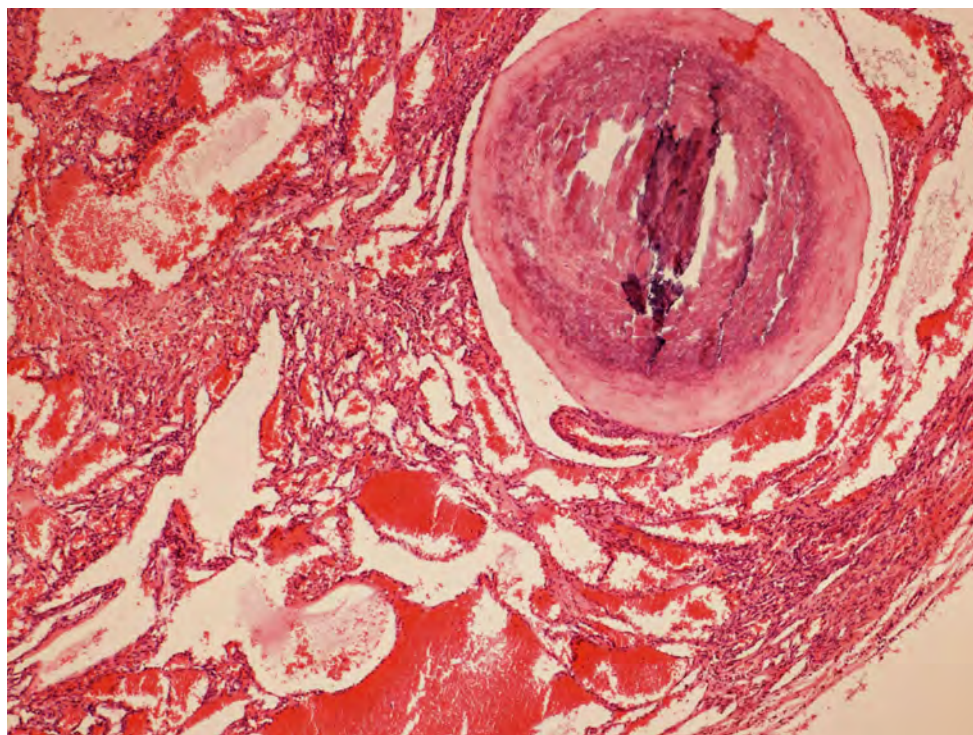


**Fig. 20:** Fibrodysplasia ossificans progressiva. Ossified muscles were composed of mature bone tissue with bone marrow in the intertrabecular spaces. HE

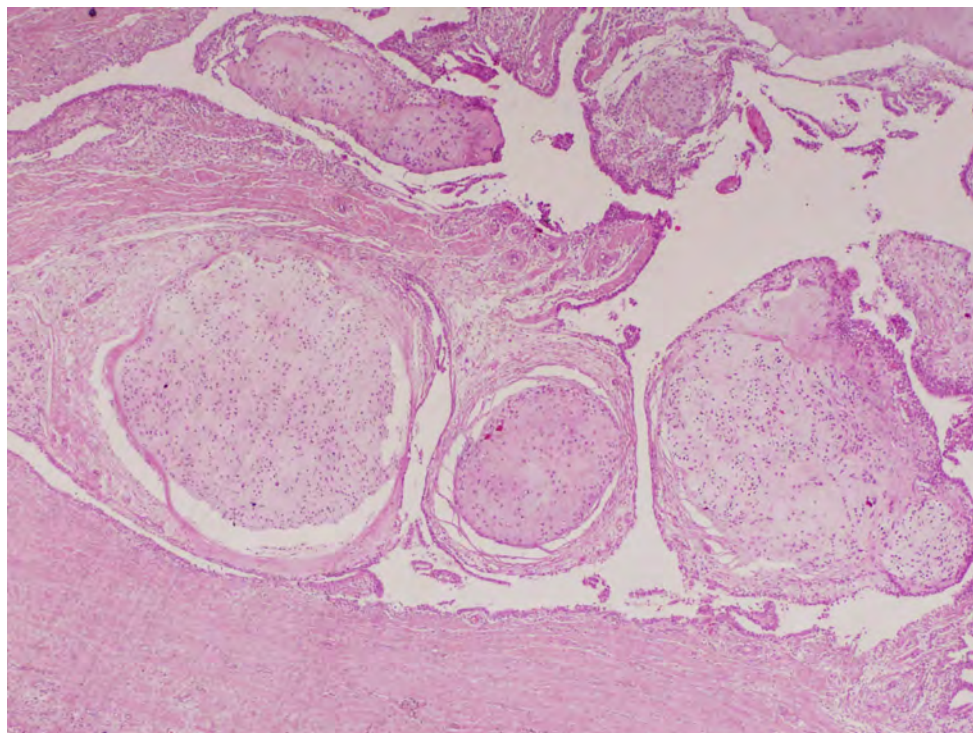




**Fig. 21:** Cavernous haemangioma with phlebolite. HE



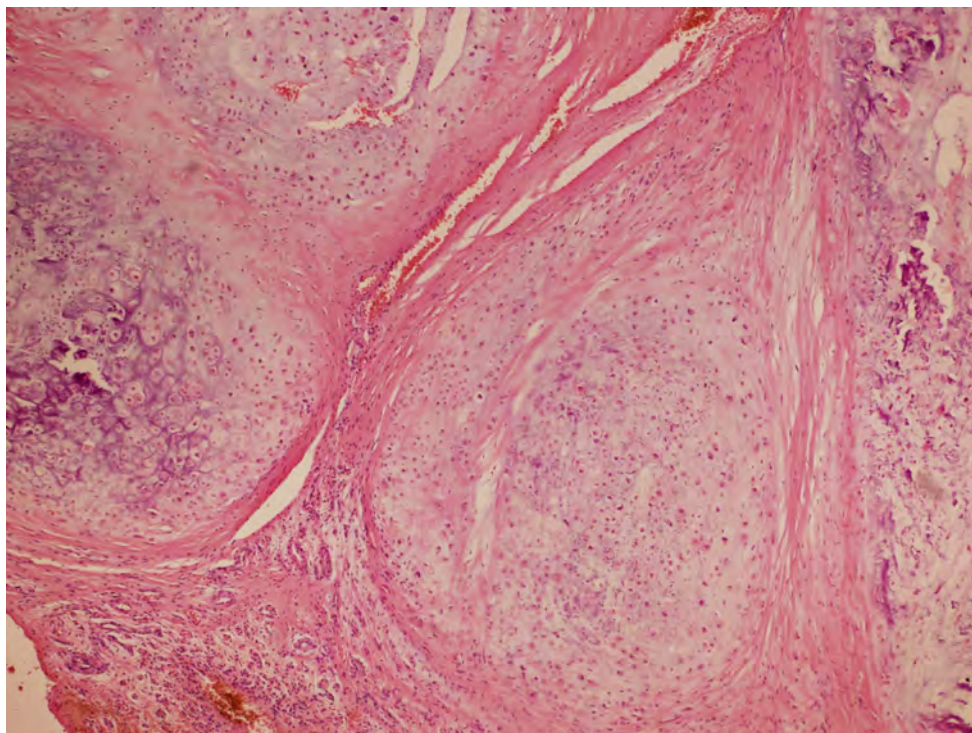
**Fig. 22:** Detail of phlebolite in cavernous haemangioma. HE



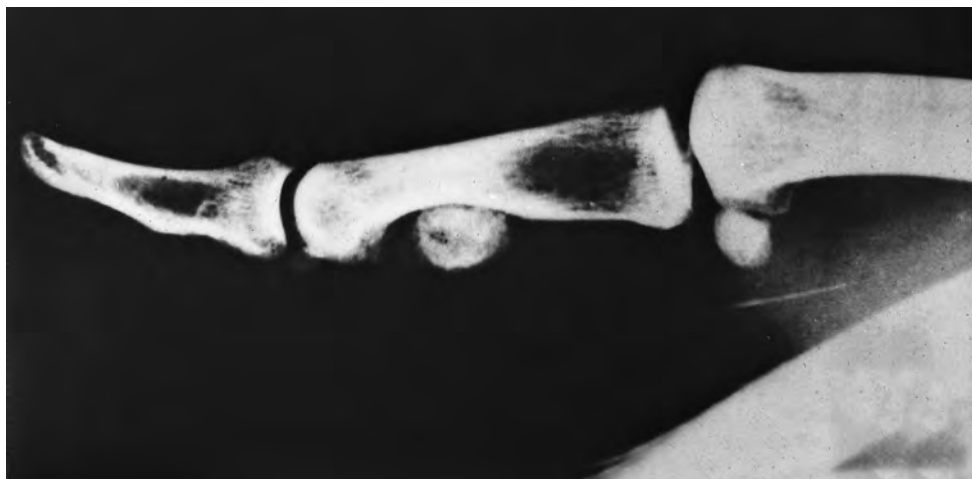**Fig. 23:** Synovial chondromatosis. Synovial membrane contains round islands of neoplastic cartilage. HE

It is good evidence that changes in concentration of calcium pyrophosphates strongly influence crystal deposition of pyrophosphates. Mutation of the ANKH gene increases levels of extracellular pyrophosphate, which than cause CPPD crystal formation (Rosenthal 2007)

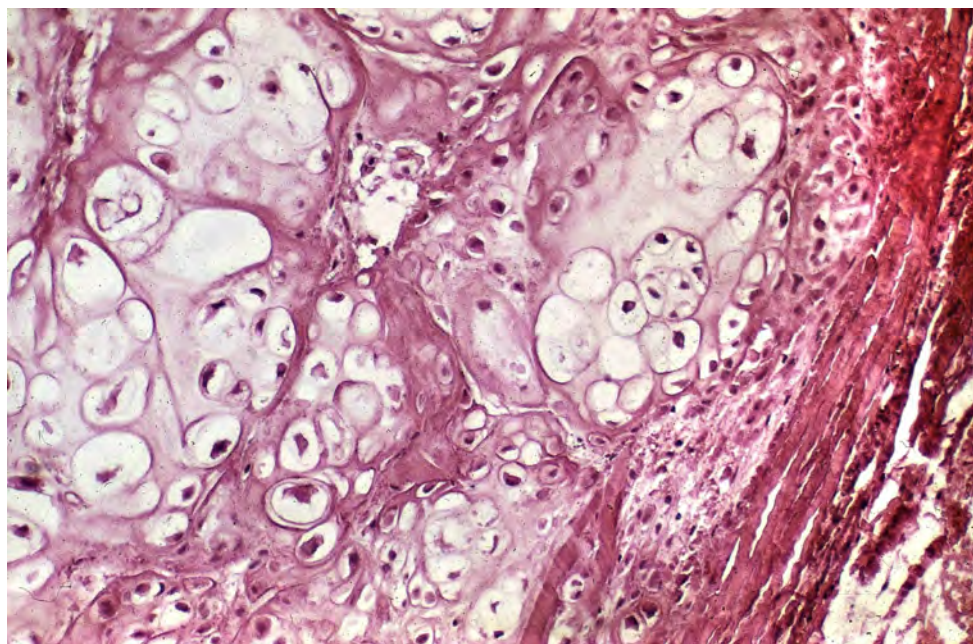
It is well known that wide spectrum of calcified and ossified lesions occur in soft tissue. Knowledge of their clinical presentations , locations and image chacteristics is essential to make correct differential diagnosis and to recommend further bioptic histopathological examination when a certain diagnosis in terms of malignant or benign neoplasm cannot be made. Some special rules are recommended for removal and fixation of bioptic specimen in the cases of myositis ossificans and tophaceous gout , that allow to make correct diagnosis in complicated lesions of this type.



**Fig. 24:** Synovial chondromatosis with calcified cartilage nodule. HE



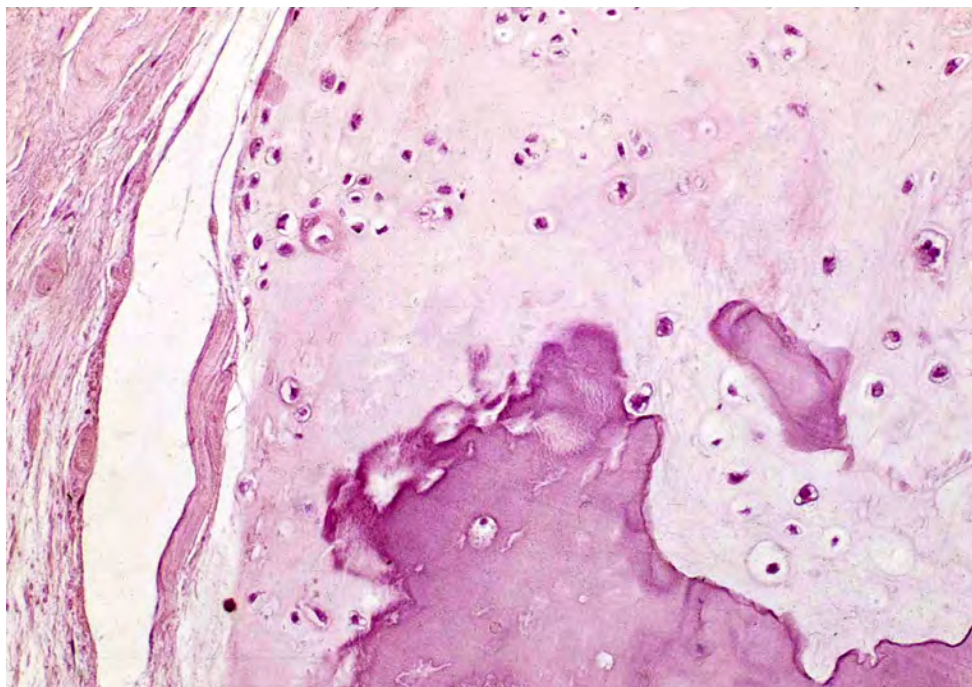
**Fig. 25:** X-ray of chondroma of digital soft tissue



**Fig. 26:** Histological picture of soft tissue chondroma. Tumour is composed of lacunar cells and cartilaginous matrix. HE

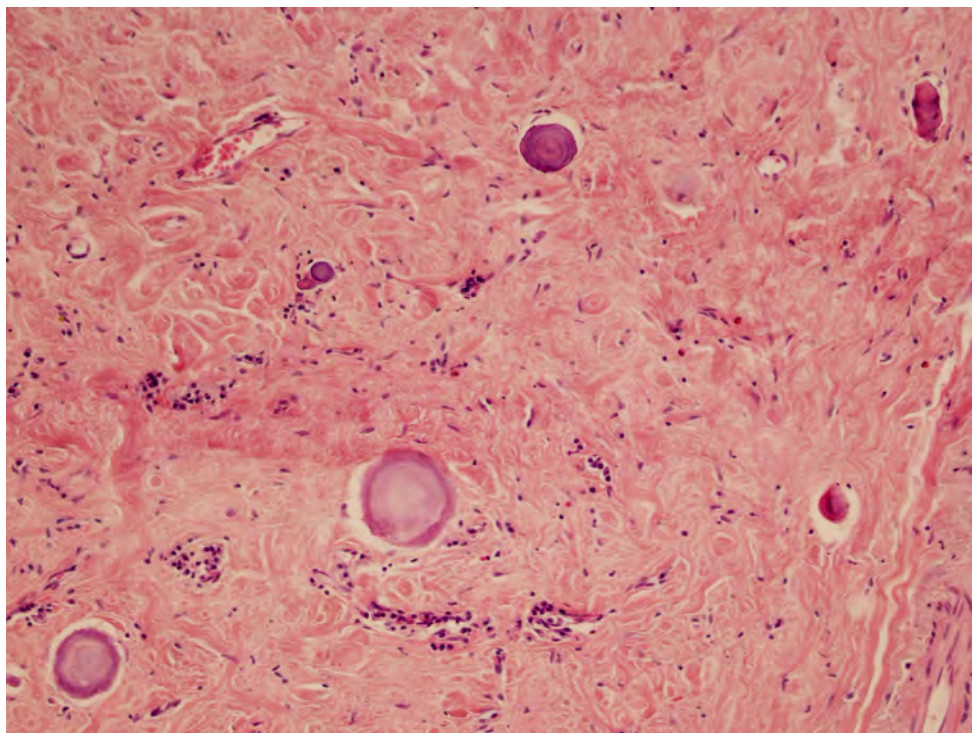
## REFERENCES

1. ACKERMAN LV: Extrasosseous localized nonneoplastic bone and cartilage formation (so called myositis ossificans). Clinical and pathological confusion with malignant neoplasms. *J Bone Jt Surg (Am)* 1958; 40: 279-298.
2. BULLOUGH
3. CONNOR JM, EVANS DAP: Fibrodysplasia ossificans progressiva. The clinical features and natural history of 34 patients. *J Bone J Surg* 1982; 64: 76-83.
4. DORFMAN HD, CZERNIAK B: Bone tumors. Mosby, St. Louis, 1998
5. FLEMMING DJ, MURPHY MD, SHEKITKA KM et al.: Osseous involvement in calcific tendinitis: retrospective review of 50 cases. *AJR Am J Roentgenol* 2003; 181: 965-972
6. FLETCHER CHDM, BRIDGE JA, HAGENDOORN PCW at al.: WHO classification of tumours of soft tissue and bone. Lyon 2013.
7. GOLDBLUM JR, FOLPE AL, WEISS SW: Enzinger's Weiss's soft tissue tumors. Elsevier Saunders, 2014, 6th ed., Philadelphia
8. ISHIDA T, DORFMAN HD, BULLOUGH PG: Tophaceous pseudogout (tumoral calcium pyrophosphate dihydrate crystal deposition disease). *Hum Pathol* 1995; 26:L 587-593.
9. KIRK TS, SIMON MA: Tumoral calcinosis. *J Bone Jt Surg (Am)* 1981; 63: 1167-1169.
10. LAGIER R, COX JN: Pseudomalignant myositis ossificans. *Hum Pathol* 1975; 6: 653-665.



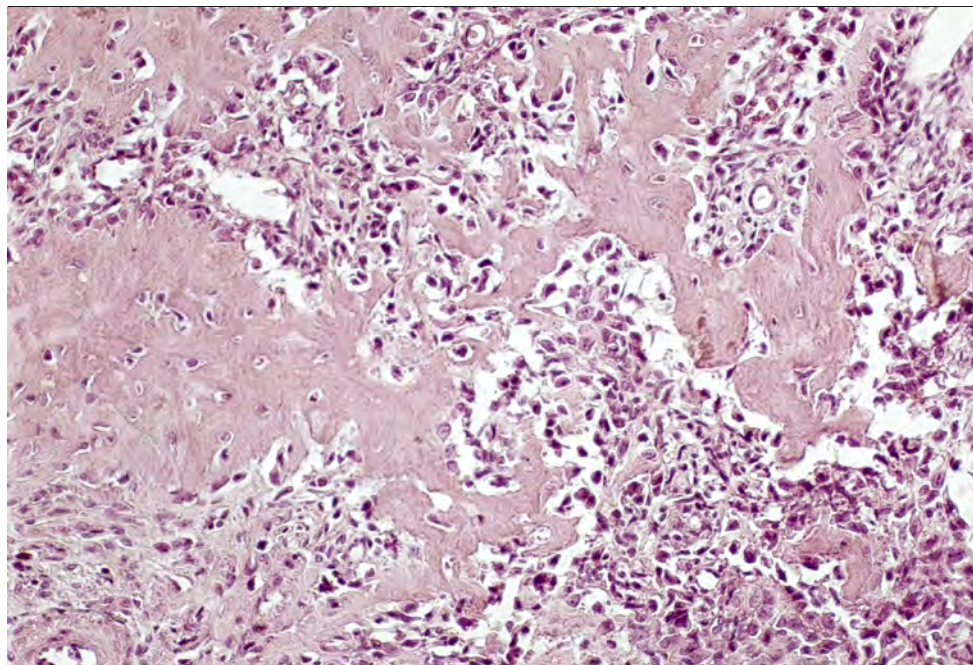
**Fig. 27:** Extraskelletal chondroma with focus of ossification (blue). HE

11. LARSON RC, SIERRA RJ, SUNDARAM M, et al.: Calcific myonecrosis: A unique presentation in the upper extremity. *Skeletal Radiol* 2004; 33: 306-309.
12. LIU K, TRIPP S, LAYFIELD LJ: Heterotopic ossification: Review of histologic findings and tissue distribution in a 10-year experience. *Pathol Res and Practice* 2007; 203: 633-640.
13. KWEE RM, KWEE TC: Calcified or ossified benign soft tissue lesions that may simulate malignancy. *Skeletal Radiology* 2019; 48: 1875-1890.
14. MATĚJOVSKÝ Z, POVÝŠIL C, KOLÁŘ J, et al.: Diferenciální diagnóza a výsledky léčby myositis ossificans pseudomaligna. *Acta Chir orthop Traum čech* 1983; 50: 491-498.
15. MATĚJOVSKÝ Z, POVÝŠIL C, KOLÁŘ J: *Kostní nádory*. Praha: Avicenum 1988.
16. PECOVNIK BALON BREN A: Bone histomorphometry is still golden standard for diagnosing renal osteodystrophy. *Clinical Nephrology* 2000; 6: 463-469.
17. POVÝŠIL C, MATĚJOVSKÝ Z: Ultrastructural evidence of myofibroblasts in pseudomalignant myositis ossificans. *Virchows Arch Path Anat*. 1979; 381: 189-203.
18. POVÝŠIL C, MATĚJOVSKÝ Z, KOLÁŘ J, et al.: Myositis ossificans pseudomaligna. *Čas Lék čes* 1982; 121: 852-856.
19. POVÝŠIL C: Histopathology and ultrastructure of tumorous and tumour-like lesions of bone. *Acta Univ Carol Med Monogr* 1986; 116: 1-204.
20. POVÝŠIL C, HORÁK M, MAŘÍK I, MAŘÍKOVÁ A: *Patomorfolgie chorob kostí a kloubů*. Praha: Galén 2017.
21. ROGERS JG, GEHO BW: Fibrodysplasia ossificans progressiva. *J Bone Jt Surg (Am)* 1979; 61: 909-914.

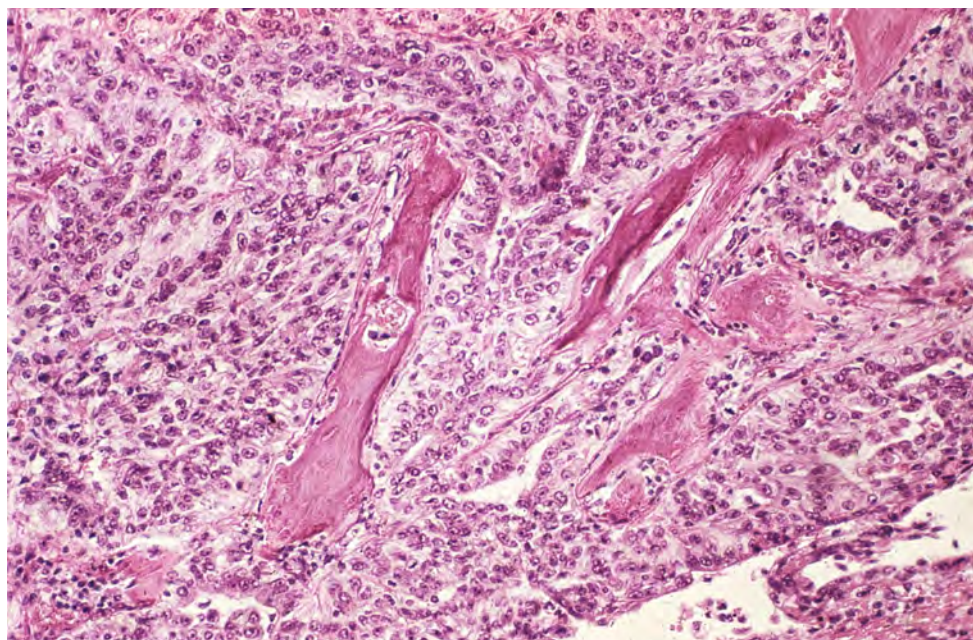


**Fig. 28:** Calcifying fibroma composed of collagenous tissue with multiple basophilic bodies corresponding to psammomata. HE

22. SMACK D, NORTON SA, FITZPATRICK JE: Proposal for a pathogenesis-based classification of tumoral calcinosis. *Int. J Dermatol* 1996; 35: 2675-2771.
23. RICHARDS PJ, BRAID JC, CARMONT MR, MAFULLI N: Achilles tendon ossification: pathology, imaging and aetiology. *Disabil Rehabil* 2008; 20-22: 1651-1665.
24. SANKAR R, GOWRISHANKAR K, VISWANATHAN S: Genetic disorders with heterotopic ossifications. *Indian J Orthop* 2015; 49: 361-364.
25. SHORE EM, KAPLAN FS: Fibrodysplasia ossificans progressiva and progressive osseous heteroplasia: Two genetic disorders of heterotopic ossification. *Clin. Rev Bone Miner Metab.* 2005; 3: 257-259.
26. TOŠOVSKÝ V, STRYHAL F, KUBÁT K et al.: Příspěvek k heterotopickým osifikacím. *Acta Chir orthop Traum čech* 1963; 30: 406-408.
27. ZÍDKOVÁ H, KOLÁŘ J, MATĚJOVSKÝ Z, et al.: Úskalí diagnostiky osifikující myositidy. *Čs Radiol* 1985; 39: 274-287.



**Fig. 29:** Soft tissue osteoplastic osteosarcoma. Malignant osteoid is in red colour. HE



**Fig. 30:** Ossifying synovial sarcoma with non-neoplastic lamellae of bone. HE

# RUSSIAN SCHOOL OF ANTHROPOLOGICAL RECONSTRUCTION. NEW METHODS AND PROJECTS\*

**Elizaveta Veselovskaya**

Institute of Ethnology and Anthropology, Russian academy of Sciences;  
Russian State University for Humanities, Moscow, Russia

\* Published in accordance with the research plan of the Institute of Ethnology and Anthropology RAS

## SUMMARY

The method of craniofacial reconstruction is widely used in various fields of science and practice. The technique of skull-based facial reconstruction was shaped by Mikhail Gerasimov. He measured the thickness of the soft tissues of frozen cadaver head sections, studied the attachment of cartilages, muscles, and ligaments by dissecting the face. Years of research yielded a fundamental work describing in great detail the process of recreating the face based on skull.

The Laboratory of anthropological reconstruction of the Institute of Ethnology and Anthropology, Russian academy of Sciences has a unique collection of portraits made on the skulls of ancient people and historical persons, more than 300 specimens. In recent years, a comprehensive methodological approach "Algorithm of the Appearance" has been developed on significant statistical material. The staff of the Laboratory works on the projects devoted to the analysing the interrelationships of the facial features and the underlying bone structures on computer tomograms; and devoted to the restoration the appearance of new personages.

**Keywords:** craniofacial reconstruction, M.M. Gerasimov, craniometria, anthropometria

## INTRODUCTION

Craniofacial reconstruction holds a unique position in anthropology: it allows to picture the appearance of ancient people who inhabited various regions of the world. For this purpose, a technique for craniofacial morphological reconstruction has been developed at the Laboratory of Anthropological Reconstruction at the Institute of Ethnology and Anthropology of the Russian Academy of Sciences.

Since the end of the 18<sup>th</sup> century (**4, 5, 12, 19**) scientists have made numerous attempts to recreate the features of famous historical persons (using skull as the basis), but none of them was successful. By the mid of 20<sup>th</sup> century, the prevailing opinion was that the skull does not provide sufficient infor-



---

mation about the facial features, and so reconstructions can only give an insight into the physical type of an individual, not the unique individuality (11).

## History of anthropological reconstruction in Russia

The scientific approach to craniofacial reconstruction was elaborated by the famous Russian scientist Mikhail Gerasimov (1907–1970). He measured the thickness of the soft tissues on frozen cadaver head sections; he carefully studied the attachment of cartilages, muscles, and ligaments by dissecting the ocular and nasal parts of the face. Years of research yielded up a fundamental work describing the painstaking process of recreating the facial morphology details based on the underlying bone structures (2, 3).

To overcome the skepticism of public opinion, he participated in experiments with criminologists, restoring the appearance of victims whose life-time photographs were available. The experiments confirmed the high accuracy of the technique, and by the end of the '40s Gerasimov received recognition as a professional expert in craniofacial reconstruction. Gerasimov was invited to join the government commission for the historical figures graves excavation. Thus, in the '40s he was entrusted with recreating the images of the famous Asian military leader and statesman Tamerlane, Emir of Samarkand (1336–1405), and a Russian naval commander, Admiral Ushakov (1745–1817), whose image Stalin decided to perpetuate in the Order established specifically for the heroes of the Navy in 1944.

In 1950, Gerasimov was invited to lead the Laboratory of anthropological reconstruction at the Institute of Ethnography of the USSR Academy of Sciences (now Institute of Ethnology and Anthropology of Russian Academy of Sciences). In 1961, Gerasimov participated in the Moscow Kremlin burial vault opening, and successfully reconstructed the image of the Russian Tsar Ivan the Terrible (1530–1584), and his son – Fedor Ioannovich (1557–1598).

Gerasimov had never stopped improving his technique for craniofacial reconstruction, and eventually the Laboratory took in a number of his followers.



**Fig. 1.** Upper Paleolithic woman from Przedmosty, Moravia. Reconstruction by Dr. G. Lebedinskay

---

His most talented student was Galina Lebedinskaya (1924–2011). Using improved Gerasimov's technique, Lebedinskaya performed a series of reconstructions. One of her famous reconstructions is the woman from Przedmosty, who lived on the territory of modern Czech Republic in Upper Paleolit (**Fig. 1**). Her dissertation centers around study of the nose – an important element determining facial individuality. The external part of the nose consists of cartilage; the skull just has a gaping hole (piriform aperture) there. Given the importance of a correct reconstruction of this facial element, Gerasimov instructed Lebedinskaya to look for possible links between the outer nose and the cranial structures. Lebedinskaya developed an original technique for taking sagittal radiographs of the face with a contour of the nose, which produced x-ray images containing both the outlines of the piriform aperture and the nasal profile. After a thorough analysis of such radiographs, Lebedinskaya came to a conclusion that the sagittal outline of the nasal cartilage is the mirror image of the contour of the piriform aperture (**6**).

When in 1970, Gerasimov passed away, Galina Lebedinskaya succeeded him as the Head of the Laboratory, and continued to carry the scientific research started by Gerasimov (**7**). The Laboratory kept taking in new students; the technique for anthropological reconstruction was enriched by new approaches.

In 1996, a transition in the management of the Laboratory occurred: Lebedinskaya delegated control to her student, Tatiana Balueva. Dr. Balueva is a world renowned scientist who made significant contribution to many areas of anthropology, such as paleoanthropology and morphology of the modern Siberian indigenous populations, craniofacial reconstruction and identification of individuals by osseous fossils. Tatiana devoted most of her career to the anthropological reconstruction improvement (**1**). Since 2012 the Laboratory is headed by Elizaveta Veselovskaya.

The Laboratory has a unique collection of portraits made on skulls of ancient people and historical persons.

This collection (more than 300 sculptures) includes several special exhibitions:

1. Human evolution in sculptural reconstructions. There are different types of the Australopithecus family, Homo rudolfensis; Homo habilis; Homo erectus from Kooby-Fora, Sangiran; several examples of Homo heidelbergensis etc.
2. Portraits of the Upper Paleolithic people. There are Homo neandertalensis (from Europe and Asia); a number of portraits of the upper Paleolithic population from Europe and Asia [Pshedmosty, Dolny Vestonotse, Markina Gora, Arene Candide etc.]; portraits of juveniles and of an adult from Sungir, accompanied by the exact replica of a twin burial with rich archeological materials.
3. Portraits of various cultures representatives of the Bronze, Iron, and Middle Ages (Huns, Scythians; Representatives of Antique times, Sarmaths, and Slavs).

Portraits of famous historical persons take specific places: Yaroslav the Wise (Prince of Kiev); Timur (Tamerlane) and his grandson, Ulugh Beg, who constructed the first observatory in



**Fig. 2.** Australopithecus afarensis, Central Ethiopia. Reconstruction by Dr. T. Balueva and Dr. E. Veselovskaya



**Fig. 3.** Homo rudolfensis. East Africa. Reconstruction by Dr. E. Veselovskaya

Asia; Oleg Ivanovich, the Prince of Ryazan; Jodocus Luxembourg, margrave of Moravia; Stepan Krashennnikov – a famous ethnographer of 18<sup>th</sup> century, and numerous other luminaries.


Some of the reconstructions are presented below.

This big Australopithecus afarensis male lived on the territory of modern Ethiopia about 3 million years ago. His remains were found in 1991. The skull consisted of 200 fragments which constituted 70% of the entire skeleton. His brain volume is more than 400 cubes (**Fig. 2**).

This reconstruction was made on famous skull 1470, found in Koobi-Fora in '90s. This skull now is the holotype of the species Homo rudolfensis (**Fig. 3**).

Next portrait was made on a well-preserved cranium found by Henry and Marie-Antoinette de Lumley in 1971, in the Arago Cave, southern France. The find dates about 450 thousand years ago to the Mindel-Riss interglacial period. The skull belongs to Homo heidelbergensis species. Cranial capacity is about 1,200 cm<sup>3</sup> (**Fig. 4**).

Arene Candide is a large cave on a slope of the Caprazoppa mountain range, at the shore of the Ligurian sea, in Italian province of Savon. The burial place was discovered in 1942. The skeleton of



**Fig. 4.** Homo heidelbergensis, France. Reconstruction by Dr. G. Lebedinskaya




**Fig. 5.** Upper Paleolithic Adolescent, Arene Candide, Italy. Reconstruction by Dr. T. Balueva and Dr. E. Veselovskaya

a young male was lavishly attired and covered with red ocher. His head was surrounded by hundreds of perforated mollusk shells and deer canines, which had probably served as hat ornamentation or as a headdress. We are thus looking at a teenager who had lived 25,000 years ago (**Fig. 5**).

In 1993, an expedition by the Institute of Archeology and History of the Siberian branch of the Russian Academy of Sciences found a mummy of a young female whose remains had apparently been preserved in a permafrost on the Ukok Plateau, in the southern Altay (on the Russian-Chinese border). The female was buried in a log hut filled with ice, and bearing on its top the remains of six horses placed facing one another – a burial procedure practiced up to the end of the 5<sup>th</sup> century BC by the Pazyryk culture of the Scythian era. The horses laid down with her are not the only bearing testimony to the high rank of the buried female, but also (and equally important) a tattoo, which covered almost all surface of the body. On the right shoulder there was a dark blue tattoo image of a deer with branched horns, and below an indistinct drawing of a ram fighting a panther. Apparently she was a young woman aged 20-25, of Caucasian anthropological type, and rather tall for that time, about 165 cm. Interestingly, she must have been mummified right after death, and a few months later carried to the Ukok Plateau (1,700 m. above sea level), where the permafrost preserved this unique monument for the next twenty-five centuries (**Fig. 6**).



**Fig. 6.** The Altay Lady (A Scythian Female), South Siberia, Russia. Reconstruction by Dr. T. Balueva



**Fig. 7.** Oleg Ryazansky, Prince of a Medieval Russian Principality. Reconstruction by Dr. T. Balueva and Dr. E. Veselovskaya

Prince Oleg of Ryazan (1336–1402) reigned in 14<sup>th</sup> century. During his rule, the Ryazan principality was more powerful than at any other time. He had to contend with strong opponents. But in spite of a complex political environment, he managed to save the integrity and independence of his principality. Oleg became the first who laid the foundation of the union to benefit of the united Russian land (**Fig. 7**).

When Stepan Petrovich Krasheninnikov (1711–1755) was just a final-year student of Saint Petersburg University, he had been selected to participate in the Second Kamchatka Expedition in the middle of the 18<sup>th</sup> century (1733–1736). From that time, Krasheninnikov “got Kamchatka under his skin,” devoting his entire life to the exploration of the peninsula. He collected unique data on Itelmen – the indigenous people of Kamchatka, who almost disappeared in the 19<sup>th</sup> century, and created a detailed description of the geography and geology of the peninsula. After returning to the capital, Stepan Petrovich went on studying scientific collections of Kamchatka expeditions, and wrote his famous monumental work “The Description of the Kamchatka Land” (**Fig. 8**).

## Modern achievements of the method

The originality of the appearance is an integral feature that makes up the individuality of a person. However, information about the physical type of an ancient person is limited to osteological material, and many of the signs underlying the systematization of modern anthropological types elude the attention of anthropologists. In this sense, the anthropological reconstruction of appearance can serve as a link in the comparison of ancient and modern populations.

Anthropological reconstruction is widely used in various fields of science and practice. Work on the refinement and improvement of the method continues in our laboratory (14). Following many years of studies on various populations of both European and Asian parts of the former Soviet Union, a team of our Lab researchers came up with a specific program: a comprehensive methodological approach "Algorithm of the Appearance" that has been developed on significant statistical material. The program was enriched also by the achievements of foreign scientists in the field of craniofacial approximation (8, 9, 10). This program allows to create a descriptive ante mortem portrait using the dimensions and characteristics of the skull. To solve the task of identification this method helps to detect the most likely human features and eliminate those persons that are not valid. The "Algorithm of the Appearance" combines several steps: a) algorithm for the transition from craniological characteristics to anthropometry and anthroposcopy of an ante mortem face; b) classification of the obtained sizes and indices into qualitative categories; c) compilation of the verbal portrait (15). The program covers measurement characteristics, scoring characteristics, as well as qualitative and descriptive signs of the head. The "Algorithm of the Appearance" significantly clarifies the procedure of visualization in the form of a graphic or sculptural reconstruction and makes it possible to obtain dimensional and descriptive characteristics of the head (16).

The restoration of appearance is based on the results of three areas of scientific research in the field of anthropological reconstruction: 1) study of the distribution of soft facial tissue thickness; 2) search for correlations between the facial element sizes and skull sizes; 3) search for correspondences of individual appearance features to underlying bone structures.



**Fig. 8.** Stepan Krasheninnikov, 18<sup>th</sup> century Russian ethnographer, explorer of Kamchatka. Reconstruction by Dr. G. Lebedinskaya

Landmarks	Male		Female	
	Mean	SD	Mean	SD
1. Metopion	4.8	0.81	4.9	0.78
2. Superciliary	5.3	0.81	5.6	0.84
3. Glabella	5.5	0.80	5.6	0.85
4. Nasion	5.7	0.93	5.4	0.84
5. Rhinion	3.3	0.47	3.3	0.55
6. Lateral nasal point	3.5	0.54	3.5	0.49
7. Maxillary	12.7	2.26	14.3	1.91
8. Malare	9.5	1.52	12.1	1.94
9. Zygion	4.9	0.72	5.2	0.84
10. Supracanine	10.7	1.34	9.6	1.12
11. Philtrum	12.0	1.52	10.2	1.27
12. Upper lip	12.6	1.82	10.7	1.64
13. Lower lip	13.9	1.66	12.1	1.56
14. Suprementale	11.4	1.34	10.9	1.40
15. Pogonion	11.4	1.84	11.2	1.68
16. Gnathion	6.8	0.91	6.3	0.94
17. Middle of the mandibular body	12.9	2.91	14.2	2.66
18. Lower margin of the mandible	6.4	1.16	6.6	1.27
19. Mandibular branch	18.7	2.08	18.1	2.10
20. Gonion	5.0	0.86	5.2	0.94

**Table 1:** Standard Thicknesses of Soft Facial Tissue (mm) in Live Subjects Obtained by Ultrasound. Averaged data for Caucasoid groups. Russians: men 198, women 212; Lithuanians: men 191, women 227. Published data (13)

Standards of tissue thickness of men and women are given in **Table 1 (13)**. These data we use to obtain some head sizes by adding the thickness of the soft tissue to the cranial size.

The second direction involves the search for correlation between the sizes of the head and the sizes of the skull. These are signs important for physiognomic individuality, such as height and width of ear, width of nose and mouth, and sizes of palpebral fissure. Such dimensions are calculated on the basis of regression equations, where the craniometric parameter serves as independent predictor (**Table 2**).

The third approach is connected with descriptive signs of an appearance and their correspondence with underlying bone structures. The specific approach refers to qualitative, descriptive signs, many of which have an obvious correspondence between cranial and facial characteristics. They are the shape of a face and a head, the development of an eyebrow relief, character of a forehead line, the degree of a chin protrusion, a lips protrusion depending on a bite etc.

Predicted Facial Characteristics	Skull Features	Sex	Regression Equations
Physiognomic facial height (PFH)	Morphological facial height (MFH)	Male	$PFH = 90.515 + 0.746 \times (MFH + 7\text{mm}^*)$
		Female	$PFH = 86.357 + 0.746 \times (MFH + 6\text{mm}^*)$
Ear height (EH)	Morphological facial height (MFH)	Male	$EH = 55.488 + 0.073 \times (MFH + 7\text{mm}^*)$
		Female	$EH = 45.650 + 0.110 \times (MFH + 6\text{mm}^*)$
Nasal breadth (NB)	Distance between the canine alveoles (DCA)	Male	$NB = 18.035 + 0.444 \times DCA$
		Female	$NB = 17.390 + 0.424 \times DCA$
Philtrum width (PW)	Distance between the canine alveoles (DCA)	Male	$PW = 7.295 + 0.118 \times DCA$
		Female	$PW = 2.792 + 0.202 \times DCA$
Mouth width (MW)	Dental arch width at Pm2 level (DAW)	Male	$MW = 21.817 + 0.700 \text{ DAW}$
		Female	$MW = 27.905 + 0.512 \text{ DAW}$

\* the thickness of soft tissue at the gnathion landmark

**Table 2:** Predicted Facial Characteristics. Regression Equations in Caucasoid groups. Russians: men 198, women 212; Lithuanians: men 191, women 227. Published data (16)

The program "Algorithm of the appearance" proposes a system of indices characterizing head and face proportions. The boundaries of their categories (large, medium, small) for Caucasians and Mongoloids; for men and women are given separately. Assignment of these indices to categories (large, medium, small) allows to translate numerical characteristics into a verbal description of an appearance. In the "Appearance Algorithm" qualitative generalized characteristics of facial proportions, such as relative width of face, height and width of forehead, height and width of nose, relative sizes of palpebral fissure, width of mouth, height and width of chin, and others, are obtained by assigning them to certain categories of indices, calculated based on aspect ratio. Moreover, to calculate the indices, you can use both absolute sizes and conditional ones – measured in photographs, drawings or sculptures which are made not in real size.

The "Algorithm of Appearance" allows to restore lifetime appearances of representatives of a population and not necessarily in the form of sculptural or graphic portraits. It is possible to obtain forms of lifetime dimensions and descriptive characteristics. Comparison of results of such reconstruction with a modern population of a corresponding territory equips anthropologists with new tools for resolving tasks of ethnogenesis, adaptation, and epochal variability.

Laboratory stuff continues to improve the method. Some elements of appearance have no direct analogues on the skull. Development of upper eyelid folds, shape of the nasal tip, thickness of the lips, are associated with underlying structures less directly. We search for correspondences between sizes with bone basis and without underlying base. As a rule, search began with a generalized correlation analysis. We study of interrelationships of nasal facial region signs. Measurements were taken on a middle facial floor on a contingent of Moscow students (143 young men and 154 girls). The pro-





**Fig. 9.** Slaves from Pogansco, Moravia. Reconstructions by Dr. E. Veselovskaya

gram included measuring sizes of nose back, nose tip, its base, nose alae, and filter width. Correlation analysis revealed reliable relationships between signs that do not have a bone base (dimensions of cartilage part of a nose), on one hand, and dimensions that have a bone base (nose back width, a distance between alveolar canine elevations, etc.). The results allow to use the regression equations for calculating lifetime dimensions of nasal tip on the basis of cranial measurements (18).

Next step of the investigation was the analysis of a mid-level face features and underlying bone structures interrelationships on computer tomograms. The results obtained confirmed effectiveness of CT using for anthropological reconstruction. We study connections between nasal wide (as a sign without bone base) and aperture piriformis wide and distance between canine protrusions A11–A11. In our country, we use A11–A11 to calculate a nose width, in other countries it is customary to reconstruct nasal width depending on an aperture piriformis width. Our analysis of CT confirmed correctness of our method.

### **Scientific projects of the Laboratory**

Here I would like to mention a joint project with Masaryk University (Czech Republic), which was handled under the leadership of professor Eva Drozdova: Anthropological characteristics of the



**Fig. 10.** Jodokus Luxemburg, Moravia. Reconstruction by Dr. E. Veselovskaya

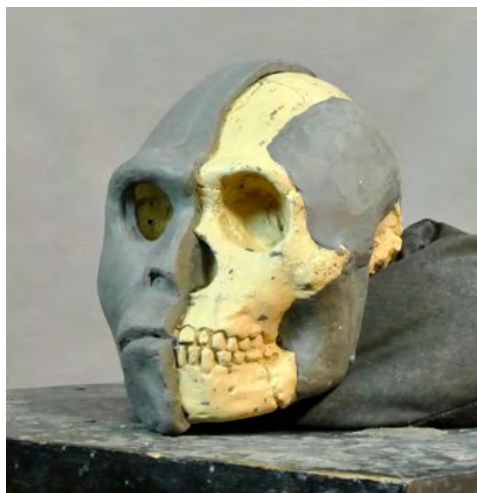
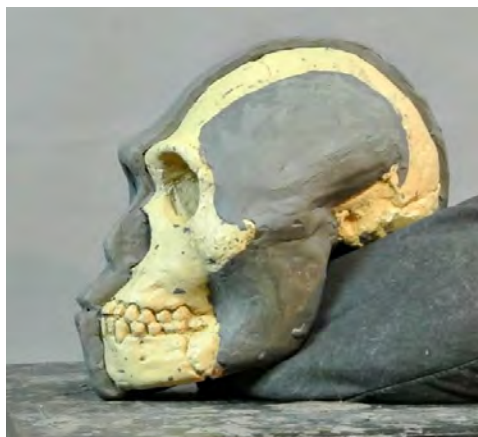
**Fig. 11.** Karl Maximilian Dietrichstein. Moravia. Reconstruction by Dr. T. Balueva and Dr. E. Veselovskaya

Slavs from the territory of Moravia. We analyzed craniological and osteological studies of remains from left Slavonic burial sites Pohansko and Divaky (Moravia territory) and managed to give results in accordance with sculptural and graphic reconstructions from these burial grounds. On the whole, based on analysis of craniological material and performed sculptural and graphic reconstructions from the Slavic burial grounds of Moravia, one can distinguish appearance features of the studied populations representatives. Heads are long, medium in height and width. Faces are distinguished by significant horizontal and vertical profiling, medium wide. Despite the presence of various nose back forms, up to the concave, nose is strongly protruding, nose is high. Fold of upper eyelid is developed to a moderate degree. Size of palpebral fissure is average (**Fig. 9**).

Joint projects with Masaryk University under the leadership of Dr. Drozdova made it possible to imagine what some historical people looked like. At the figure 10, there is a sculptural reconstruction of Moravian margrave Jodocus Luxembourg, well known as Yosht (**Fig. 10**). He was a nephew of Charles IV (Holy Emperor of Roman Empire). He lived in the beginning of the 15<sup>th</sup> century. He was buried in the church of St. Tomas in Brno.

Next project is named the Dietrichstein family. Anthropology and plastic reconstruction. The gallery of portraits made on skulls presents different generations of this famous genus. At the figure 11 you may see a sculptural portrait made on the skull of Karl Maximilian Philip the 6<sup>th</sup> Prince of Dietrichstein Proskau (**Fig. 11**).



**Fig. 12 a, b, c.** Homo naledi. South Africa.  
Reconstructions by Dr. E. Veselovskaya.  
Process of the reconstruction

Homo naledi – a new kind of hominin, with not yet defined status and many questions about origin and place in the main line of hominids evolution. Fossils of a new hominin were found during two expeditions of L. Berger with his team in South Africa in 2013 and 2014. Finds were made in Dinaledi Chamber in the Rising Star cave, close to a known archeological locality Swartkrans, at a depth of 30 meters. As a result, more than fifteen hundred fragments of hominin skeleton were picked up. Authors of the excavations and preliminary studies of bone fragments consider that this hominin belongs to a new species, named Homo naledi. Word “Naledi” means “star” in translation from ka soto (sesoto) – one of the local languages in South Africa. Skeleton fragments belonged to at least 15 individuals. The fossils are dated close to 300 000 years ago. But the morphology, especially the brain size is very close to the early hominids, who lived in the range of 4–2 million years ago (**Fig. 12a, b, c**).

In 2018, 130 years have passed since our compatriot, world famous traveler and researcher, great scientist and humanist Nikolay Nikolayevich Miklouho-Maclay passed away. He “put his life on the



**Fig. 13.** Nikolay Miklouho-Maklay. 19<sup>th</sup> century Russian anthropologist. Reconstructions by Dr. E. Veselovskaya and Dr. O. Grygorieva  
a) Portrait without hear, mustaches and beard                      b) The final stadia of the reconstruction

altar of science.” The researcher lived only 42 years and died from a disease that was a result of his complete disregard for his own condition. But he did as much as possible to fulfil his life mission – he struggled for the rights of so-called primitive peoples. The great scientist conducted this struggle on the basis of a scientific study of social, cultural, ethnographic, linguistic and biological characteristics of the Papuans, Melanesians, Australians and other ethnic groups that preserve a traditional way of life. Being selflessly devoted to science, Miklouho-Maclay bequeathed his skull for scientific research. We studied structure of the skull using latest advances in anthropology. There are a number of photographs and portraits of Miklouho-Maclay, but on them he is depicted with lush hair, a beard and mustache, which partially hide facial features. In addition, the photographs are not always clear, and many artistic and sculptural portraits were made after the scientist’s death. On most images, information about lower part of his face (due to the beard) is completely absent. All this has become a strong argument in favour of reproducing the scientist’s real life appearance. We made two variants of the reconstruction. On the **Fig. 13a**, you may see his portrait without hair. It shows individual features of the face. The second variant presents his real image with beard, mustache and hair (**Fig. 13b**).

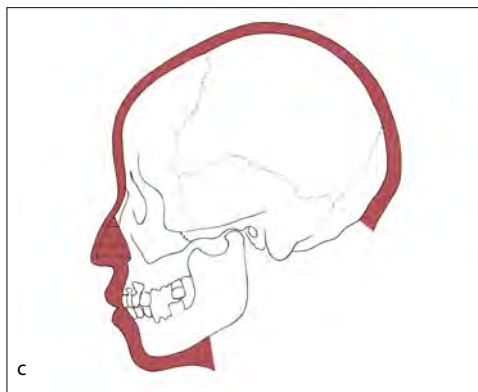
An integrated approach was applied to craniological materials from Far East of Russia (Ainu skulls). Despite an academic community great interest to the Ainu problem, question of their very spe-



a



b



c

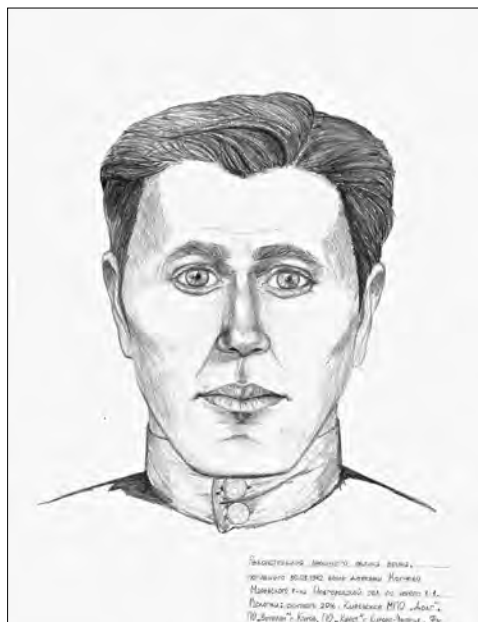

d

**Fig. 14.** Ainu portraits.

- a) Sculptural reconstruction on the ainu male skull. Sakhalin island. Russia. Reconstruction by Dr. E. Veselovskaya and A. Rasskzova
- b) Sculptural reconstruction on the ainu female skull. Shumshu island. Russia. Reconstruction by Dr. O. Grygorieva
- c) Contour reconstruction on the ainu female skull. Hokkaido island. Japan. Reconstruction by Dr. E. Veselovskaya and A. Rasskzova

- d) Graphical reconstruction on the ainu female skull. Hokkaido island. Japan. Reconstruction by Dr. E. Veselovskaya and A. Rasskzova



**Fig. 15.** a) Graphical reconstruction on unknown skull

b) Photo of Captain Vdovin

cial physical appearance which comprises a combination of different races distinguishing features. has not yet been resolved. Among surrounding populations, they stand out with a special anthropological appearance, peculiar and unexpected for East Asia population. These people are usually not tall, their skin is enough light, their faces are high and medium-wide, rather flattened. Forehead is often sloping, often with a developed eyebrow. Hair on their heads is dark and stiff. Eyes are brown, but occasionally there are mixed colours, epicanthus reaches a significant percentage. A fairly wide nose protrudes slightly, more often has a straight back, less often concave. Mucous part of the lips is of medium or large thickness. They have prognathism. All these features fit quite enough well in the characteristics of a Mongoloid anthropological type. However, Ainu possess some morphological features that are not typical for the latter. For example, their hair is wavy, it may mean admixture of equatorial trunk. The main distinguishing feature of the Ainu is a plentiful growth of hair on a body and face. On this feature, they almost dominate among other people of the world. According to anthropological classification, these people are referred to the Kuril (or Ainu) anthropological type of mixed origin. In recent times, the Ainu inhabited a significant part of Japan – the northeastern half of Honshu and Hokkaido, the south of Sakhalin, the Kuril Islands and the southern tip of the Kamchatka Peninsula.

A peculiar combination of anthropological characteristics of the Ainu ethnic group was noted by scientists of different profiles. This peculiarity is manifested both in specifics of the external appearance, and classical craniological characteristics, and in discrete-varying signs, and in

---

odontology and dermatoglyphics. Large sizes of the Ainu cranium, possibly, are a consequence of heterosis processes. On the other hand, Cro-Magnons were distinguished by large sizes of the skull, and all early representatives of *Homo sapiens* as well. It seems that their long, relatively isolated existence made it possible to preserve the relict appearance characteristics of early stages of modern mankind formation (17). **Figures 14 (a, b, c, d)** present contour, graphic and sculptural reconstructions of Ainu people.

A project of restoring appearance of the Second World War warriors has also given an excellent result. One of the dead was identified as Andrei Dmitrievich Vdovin, captain, paratrooper, who died on March 29, 1942 near Staraya Russa, Novgorod region, Russia. On the basis of skull No. 1-1, a graphic portrait was performed by the method of anthropological reconstruction. Having compared the reconstruction with available photographs of those who were killed in this region, one photo was selected, which, in our opinion, is most similar to the reconstruction obtained. A measurement study was conducted in Photoshop program. Anthropometric measurements of the face were performed on photographs and reconstruction in pixels. Further, the obtained dimensions were translated into real dimensions in mm. A comparison of the real lifetime dimensions in the reconstructed portrait and those reconstructed from the photograph reveals a high degree of similarity in most face parameters. Indexes of facial proportions almost completely coincided in the physiognomic and morphological heights of the face, height of the upper lip, the chin, and the ear. Height of the nose and height of the lower jaw yielded close results (**Fig. 15a, b**).

## CONCLUSION

A distinctive feature of the Russian school of anthropological reconstruction is that since of Gerasimov, research has been ongoing to improve the method of restoration of appearance. Currently a comprehensive program "Algorithm of Appearance" has been created, based on the latest world achievements, which significantly clarifies the procedure for restoration of appearance and expands the possibilities of anthropological reconstruction. The use of the "Algorithm of Appearance" allows to restore the lifetime appearance of representatives of a population and not only as sculptural or graphic portrait but also as blank of lifetime dimensions and descriptive characteristics.

Modern approaches in craniofacial reconstruction method enable us to make craniofacial reconstruction of high accuracy – both for forensic science and for historical facial reconstruction. The Laboratory of anthropological reconstruction of the Institute of Ethnology and Anthropology of the Russian Academy of Sciences has an extensive collection of portraits made from skulls, which are constantly updated.

**Acknowledgement:** Published in accordance with the research plan of the Institute of Ethnology and Anthropology RAS

---

## LITERATURE

1. BALUYEVA T.S., VESELOVSKAYA E.V. Novyye razrabotki v oblasti vosstanovleniya vneshnego oblika cheloveka po kraniologicheskim dannym [New developments in the field of reconstruction of the appearance of man by craniological data]. *Arkheologiya, etnografiya i antropologiya Evrazii* [Archeology, ethnography and anthropology of Eurasia]. Novosibirsk, 2004, 1, pp. 143–150. (In Russ.).
2. GERASIMOV M.M. Osnovy vosstanovleniya litsa po cherepu [Basics of face reconstruction on the skull]. Moscow, «Sovetskaya nauka» Publ., 1949. 188 p. (In Russ.).
3. GERASIMOV M.M. Vosstanovleniye litsa po cherepu (sovremennyy i iskopyayemy chelovek). [Reconstruction of the face on the skull (modern and fossilized man)]. Moscow, USSR Academy science Publ., 1955. 585 p. (In Russ.).
4. KOLLMAN, J., & BUCHLY, W. (1898). Die Persistenz der Rassen und die Rekonstruktion der Physiognomie prahistorischer Scadel, Arch. Anthropol. Braunschweig, Bd. XXV.
5. HIS W. Anatomische Forschungen uber Johann Sebastian Bach's Gebe ne und Antlitz nebst Btmerkungen uber dessen Bilder // Abhandl. Math. Phys. Classe d.Kong. Sachs. Gesselis,d, Wissensch., 1895. Bd. 25. Ss. 380-420.
6. LEBEDINSKAYA G.V. O korrelyaciyah mezhdru razmerami myagkikh tkanej i kostnoj osnovoj nosa [On correlations between the size of soft tissues and the bone base of the nose]. *Sov. Etnografiya* [Sov. Ethnography], 1965, 3, pp. 146-151. (In Russ.).
7. LEBEDINSKAYA G.V. Rekonstruktsiya litsa po cherepu (metodicheskoye rukovodstvo) [Reconstruction of the face on the skull (methodical guidance)]. Moscow, Staryy sad Publ., 1998. 125 p. (In Russ.).
8. Craniofacial Identification. Ed. C.Wilkinson, C. Rynn. Cambridge University press, 2012. 264 p.
9. RYNN C., WILKINSON C.M. Appraisal of traditional and recently proposed relationships between the hard and soft nose in profile. *Am. J. Phys. Anthropol.* 2006, 130, 3, pp. 364–373.
10. STEPHAN C.N. Facial approximation: an evaluation of mouth-width determination. *Am. J. Phys. Anthropol.* 2003, 121, 1, pp. 48–57.
11. SUK Y. Fallacies of anthropologic identification and reconstruction: a critique based on anatomic dissection. Brno, 1935
12. TANDLER Y. Uber den Schadel Haydens // Mitt. Anthropol. Ges. Wien, 1909. Bd. 39
13. VESELOVSKAYA E.V. Yedinstvo zakonomernostey vnutrigruppovoy izmenchivosti i mezhgruppovaya differentsiatsiya priznakov tolshchiny myagkikh tkanej litsa u sovremennogo cheloveka [Unity of patterns of intragroup variability and intergroup differentiation of soft tissue facial thickness in modern man]. In: Yedinstvo i mnogobrazniye chelovecheskogo roda [Unity and the diversity of the human race]. Moscow, 1997, pt. 1, pp. 312–335. (In Russ.).
14. VESELOVSKAYA E.V. Kraniofatsial'nyye proporsii v antropologicheskoy rekonstruktsii [Craniofacial proportions in anthropological reconstruction]. *Etnograficheskoye obozreniye* [Ethnographic Review]. 2015a, 2, pp. 83–98. (In Russ.).
15. VESELOVSKAYA E.V. Slovesnyy portret po cherepu [A verbal portrait on the skull]. *Sbornik trudov Vserossiyskoy nauchnoy konferentsii* [Proceedings of the All-Russian Scientific Conference] «Paleoantropologicheskkiye i bioarkheologicheskkiye issledovaniya: traditsii i novyye metodiki» [«Paleoanthropological and bioarchaeological studies: traditions and new techniques»] (VI Alekseyevskiy chteniya) [VI Alekseev's Reading]. St. Petersburg, 2015b, pp. 31–33. (In Russ.).
16. VESELOVSKAYA E.V. «Algoritm vneshnosti» – kompleksnaya programma antropologicheskoy rekonstrukcii [«Appearance algorithm» – the comprehensive program of craniofacial reconstruction]. *Vestnik Moskovskogo Universiteta. Seria XXIII. Antropologia* [Moscow University Anthropology Bulletin], 2018, 2, pp. 38-54. (In Russ.).



- 
17. VESELOVSKAYA E.V., GRIGORYEVA O.M., PESTRYAKOV A.P., RASSKAZOVA A.V. Antropologicheskaya rekonstruktsiya oblika aynov i ikh polozheniye v panoykumennoy sisteme kraniotipov mozgovogo cherepa [Anthropological reconstruction of the Ainu appearance and their position in the world system of brain skull craniotypes // Sibirskiye istoricheskiye issledovaniya [Siberian historical studies], Tomsk. 2019, № 3. S. 115-140. (In Russ.).
  18. VESELOVSKAYA E.V., SINEVA I.M., BORISOVA E.B. Novyye dannyye k rekonstruktsii po cherepu srednego etazha litsa [New data for the craniofacial reconstruction of the the middle facial floor] // Vestnik Moskovskogo Universiteta [Bulletin of Moscow University.] Series XXIII. ANTHROPOLOGY. 2019. No 1. S. 5-17. (In Russ.).
  19. WELCKER H. Das Profil des menschlichen Schadels mit Rontgenstrahlen am Lebenden dargestellt // Corr. Bl. Anthropol. Ges. Braunschweig, 1896. Bd. 27. N 5.

Auhor's address:

**Professor Elizaveta Valentinovna Veselovskaya, MSc, DSc**

Head of the Laboratory of Anthropological reconstruction

Institute of Ethnology and Anthropology

Russian Academy of Sciences

119991 Leninsky pr. 32 a

Moscow, Russia

[labrecon@yandex.ru](mailto:labrecon@yandex.ru)

[veselovskaya.e.v@yandex.ru](mailto:veselovskaya.e.v@yandex.ru)

### EXTENZOROVÉ LÉZE V ZÓNĚ I – KLADÍVKOVÝ PRST

Kotlářová Aneta<sup>1</sup>, Bejvlová Jarmila<sup>2</sup>, Smrčka Václav<sup>1,2</sup>


<sup>1</sup> 1<sup>st</sup> Medical Faculty, Charles University in Prague, Czech Republic

<sup>2</sup> ESME s.r.o.

#### SUMMARY

Zone I lesion of the extensor tendon is called mallet finger. The main cause is a forceful blow to the tip of the extended finger leading into sudden flexion. The result of the injury is an extension lag of the DIP joint and semiflexed DIP joint with loss of active extension. The purpose of this retrospective study was to determine the success of conservative treatment of mallet finger. Our file included 67 patients with mallet finger. We examined 12 patients within our retrospective study. 90.9 percent of patients have achieved excellent/good results of the treatment.

**Key words:** mallet finger, distal phalanx fracture, distal interphalangeal joint, extensor tendon



**Obr. 1:** Kladívkový prst (vpravo) ve flekčním postavení

---

## ÚVOD

Kladívkový prst označuje semiflekční postavení distálního článku prstu spojené se ztrátou aktivní extenze (**obr. 1**). Poranění vzniká násilnou flexí při aktivně extendovaném distálním článku, vzácněji při axiálním násilí na distální článek prstu nebo při hyperextenzi. Vzácně jsou popsány i kongenitální kladívkové prsty (**7**). Ztráta aktivní extenze může být způsobena lacerací či rupturou terminální šlachy extenzoru ale i abrupcí šlachy s kostním fragmentem. To je důležité z klinického hlediska při rozhodování volby konzervativní či chirurgické terapie. K poranění dochází nejčastěji při sportu, méně častá jsou zavřená poranění vznikající během „domácích činností“ jako je nazouvaní bot, stlaní postele, ale i otevřená poranění např. nožem (**1, 2, 3, 18**).

Incidence kladívkového prstu je 9,8/100 000 (**4**). Kladívkový prst se vyskytuje zejména u mladých mužů a mužů středního věku, u žen incidence stoupá ve středním věku a dosahuje vrcholu kolem šesté dekády (**5**). U žen, na rozdíl od mužů, se jedná častěji o nízkou traumatická poranění. V 70 procentech případů bývá postižena dominantní ruka nejvíce ve III., IV., V. distálním interfalangeálním kloubu (**6**). Jones a kol. v rámci své studie popsal 24 členů jedné rodiny ve třech generacích s familiární predispozicí pro vznik kladívkového prstu (**7**).

Pro hodnocení lézí extenzorů v zóně I existuje několik klasifikací. Základní je dělení na akutní a chronická poranění. Podle Patela a Gerbermana jsou chronická poranění taková, která jsou starší než 4 týdny (**1**).

Modifikovaná Doylova klasifikace zohledňuje při hodnocení kladívkového prstu mechanismus vzniku a stav měkkých tkání a rozděluje poranění na čtyři typy (**10, 17**).

- I. Zavřené poranění s přerušением šlachy a s drobnou kostní abrupcí nebo bez ní.
- II. Lacerace měkkých tkání v místě DIP kloubu nebo proximálně od něj s přerušением šlachy.
- III. Hluboký defekt kůže, podkoží a šlachy.
- IV. Zlomenina báze distálního článku o rozsahu jedné třetiny artikulární plochy nebo více spojená s deformitou typu kladívkového prstu nebo s transepifyzeální zlomeninou u dětí.

Často používanou klasifikací je klasifikace dle Wehbého a Schneidera. Kladívkový prst je v rámci této klasifikace rozdělen do tří základních typů dle subluxace distálního článku a do tří subtypů dle rozsahu poranění kloubní plochy (**8, 10**).

### Typy:

- I. DIP bez subluxace,
- II. subluxace DIP,
- III. epifyzeální a fyzeální poranění.

### Subtypy:

- A. postižení méně než 1/3 artikulární plochy,
- B. postižení 1/3 až 2/3 artikulární plochy,
- C. postižení více než 2/3 artikulární plochy.

---

V klasifikaci dle Tubiany je hlavním parametrem velikost kostního fragmentu a hodnocení subluxace (**9, 10**).

I. Ruptura šlachy.

II. Avulze báze distálního článku prstu.

III. Zlomenina přesahující 1/3 artikulární plochy s volární sublucací.

IV. Zlomenina růstové ploténky.

Pacienti mohou pociťovat bolest v oblasti postiženého kloubu. Bývá přítomna deformita a semiflekční postavení distálního článku prstu (**11, 12**). V klinickém nálezů dominuje funkční deficit se ztrátou aktivní extenze, aktivní flexe distálního článku je zachována. Chronická poranění mohou vézt k omezení pasivní extenze a k hyperextenzi proximálního mezičlánekového kloubu (**8**). Tento stav vzniká v důsledku posunu extenzorového aparátu proximálním směrem a může vézt ke vzniku deformity typu labutí šjíje (**11, 12, 14**). Pro stanovení diagnózy je rozhodující klinický nález a rentgenové vyšetření v předozadní a boční projekci. V případě prostého poškození šlachy extenzoru je rentgenový nález negativní. Při abrupci šlachy s kostním fragmentem je na snímku patrná zlomenina báze distálního článku (**15, 17**). Deficit rozsahu pohybu je měřen pomocí prstového goniometru.

## Chirurgická terapie

Indikací pro chirurgickou terapii jsou otevřená poranění, velký kostní fragment přesahující jednu polovinu artikulární plochy a subluxace DIP kloubu. Pro chirurgickou terapii existuje více technik (**tab. 1**). Jedna z nejčastějších je fixace pomocí Kirschnerových drátů. Metoda tzv. extenčního bloku využívá dva K-dráty. První je zaveden při plné flexi v DIP kloubu přes terminální část aponeurózy do středního článku prstu pod úhlem 45 stupňů. Následně je DIP extendován do 0 stupňů a je zaveden druhý K drát v ose prstu do středního článku. Kompaktní fragmenty je možné fixovat pomocí tahových šroubů. Tato chirurgická terapie je však spojena s poměrně velkým procentem komplikací. Jedná se například o kožní nekrózy, infekce, osteomyelitidy (**16, 17**).

---

### Přehled možných operačních postupů

Metoda extenčního bloku podle Ishigury a její modifikace (**20, 21, 22**)

Fixace drátěnou kličkou (**23**)

Otevřená repozice a fixace šrouby (**24, 22**)

Fixace fragmentu hákovou dlahou (**25**)

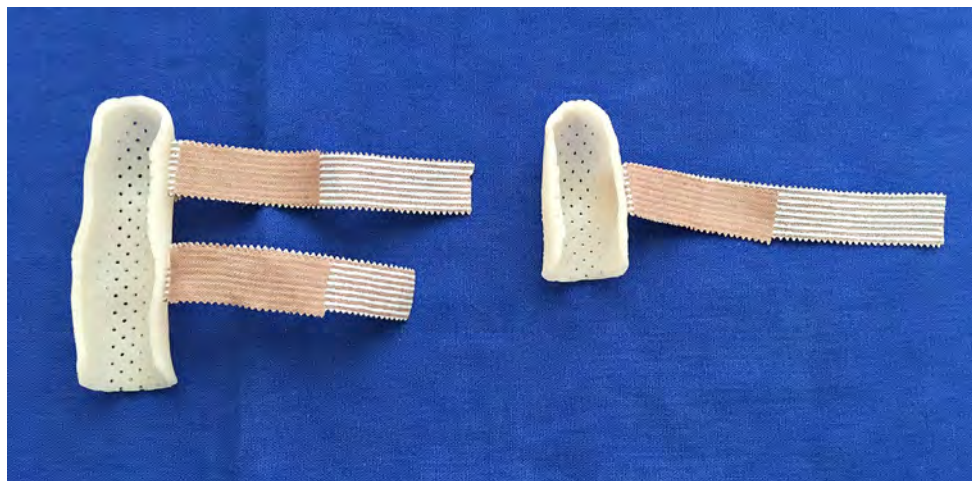
Fixace fragmentů pomocí malých kostních kotviček (**26**)

---

**Tabulka 1:** Přehled možných operačních postupů pro terapii kladívkového prstu

## Konzervativní terapie

Základem konzervativní terapie je dlahování. Fixuje se distální interfalangeální kloub v hyperextenzi či alespoň v nulovém postavení. Některé studie uvádějí, že je možné ponechat proximální mezičlánekový kloub bez fixace. Dle těchto studií nevede flexe v PIP kloubu k ovlivnění procesu hojení (**2, 27**). Výhody i nevýhody tohoto postupu uvádíme v diskusi. Indikací konzervativní terapie jsou



**Obr. 1:** Dlouhá a krátká dlahy pro léčbu kladívkového prstu

zavřená poranění či kostní fragment nepřesahující 30–50 procent artikulární plochy. Pro dobrý výsledek léčby je vhodné zahájit terapii co nejdříve od vzniku poranění. Nicméně i léčba zahájena do 12 měsíců může mít výsledky dobré. Délku dlahování mohou prodlužovat například kortikoidy nebo metotrexát užívaný pacienty. Délka dlahování se pak může výrazně prodloužit. Dlahy mohou být vyhotoveny z různého materiálu, používá se například Stackova dlahy, aluminiová U-dlahy nebo termoplastová Linkova dlahy. Příkládány mohou být z dorzální či volární strany (**2, 18**). U těchto dlah je možný malý pohyb v DIP kloubu do flexe, který však může prodloužit léčbu, proto je preferována individuálně připravovaná plastová dlahy.

První fáze dlahování trvá průměrně 5–6 týdnů. Po této době je pacientovi doporučeno postupně vysazování dlahy a noční dlahování po dobu dalších 4 týdnů. Pro prvních 5 týdnů je vytvořena dlouhá plastová dlahy, která fixuje PIP kloub. Je vyrobena individuálně pro každého pacienta. Prst je v hyperextenzi. Pacient nosí dlahy kontinuálně. Nutné jsou pravidelné kontroly pro úpravy dlahy. Provádí se tzv. test knihy, kdy pacient zvedá prst od podložky, kontroluje se, zda nedochází k poklesu distálního článku. Po 5 týdnech se dlahy zkracuje na dva distální články prstu a fixuje se pouze DIP kloub a pacient pokračuje s dlahováním na noc (**obr. 2**). Pacientovi je doporučeno vysazovat dlahy na třicet minut dopoledne a třicet minut odpoledne. Od 10. týdne může pacient začít prst používat. Při dlahování krátkou dlahy pacient může prstem uchopovat některé předměty a snažit se prst používat. Není vhodné násilné rozcvičování prstu po dobu šesti měsíců. Vhodnější je prst užívat v rámci běžných denních činností (**18**).

## Retrospektivní studie – soubor pacientů

Hlavním cílem této retrospektivní studie bylo zhodnotit úspěšnost konzervativní terapie kladívkového prstu. Náš soubor zahrnoval 67 pacientů s kladívkovým prstem. V rámci studie se dostavilo k vyšetření 12 pacientů. Jedna pacientka nebyla zařazena do hodnocení, protože nepodstoupila

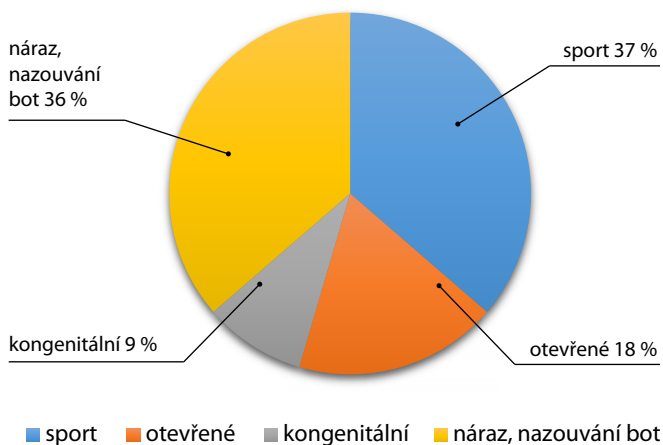
rehabilitaci. Celkově jsme hodnotili 11 pacientů, v souboru byla jedna pacientka s kongenitálním kladívkovým prstem. K hodnocení jsme využili vlastní vypracované dotazníky. Defekt extenze a flexe byl přeměřován jednou osobou pomocí kruhového goniometru na postiženém prstu a odpovídajícího zdravého prstu na kontralaterální ruce. Při odčítání na goniometru bylo nutno počítat s chybou 5 stupňů. Všichni pacienti podstoupili pouze konzervativní terapii. Tři pacienti ukončili léčbu více než 4 roky před zařazením do studie, ostatní pacienti ukončili léčbu v rozmezí několika měsíců až 3 let před zahájením studie.

V rámci studie jsme hodnotili interval zahájení terapie od vzniku kladívkového prstu. Pouze jeden pacient zahájil terapii do týdne. Nejdelší interval zahájení terapie byl 5 let od úrazu (**tab. 2**). Pacientka s kongenitálním kladívkovým prstem zahájila léčbu ve 12 letech.

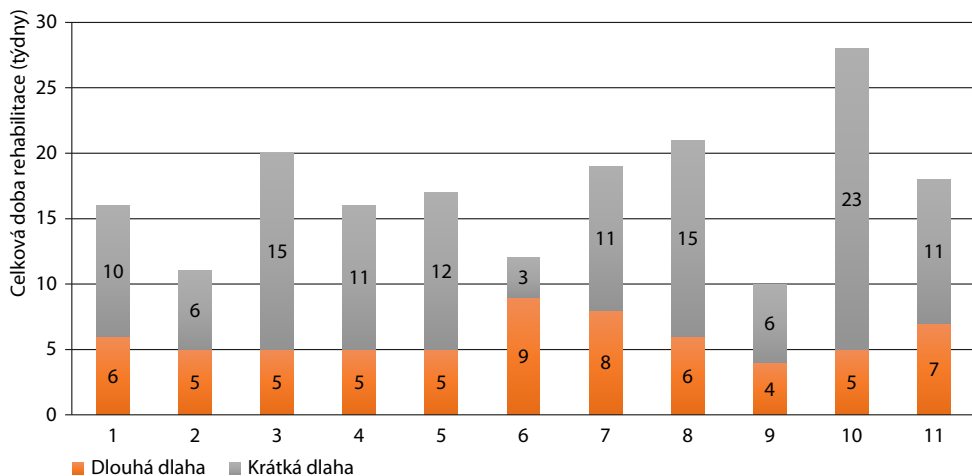
	Počet pacientů
více jak 1 rok	2
6–12 měsíců	2
do 6 měsíců	2
do 2 měsíců	2
do měsíce	2
do týdne	1

**Tažba 2:** Zahájení léčby od úrazu u pacientů s kladívkovým prstem

## Mechanismus kladívkového prstu



**Graf 1:** Mechanismus vzniku kladívkového prstu



**Graf 2:** Přehled délky rehabilitace pacientů s kladívkovým prstem

Nejčastější příčinou vzniku kladívkového prstu bylo poranění aponeurózy při sportu a při nazouvání bot (**graf č. 1**).

Nejkratší doba rehabilitace byla 10 týdnů, nejdelší 28 týdnů. Pacienti nejprve používali dlouhou dlahu, která jim byla následně zkrácena v průměru po 6 týdnech (**graf č. 2**).

## VÝSLEDKY

Pro hodnocení výsledků terapie je řada klasifikací, jednou z nich je Crawfordova klasifikace, která zohledňuje v hodnocení kromě rozsahu flexe a extenze i přítomnost bolesti (**17**). V naší studii jsme využili klasifikaci podle Niechajeva (**18**). Dle této klasifikace je defekt extenze rozdělen do tří kategorií. První kategorie zahrnuje defekt extenze menší než 10 stupňů, druhá kategorie defekt extenze mezi 10–20 stupni a třetí kategorie defekt extenze větší než 20 stupňů. Defekt flexe je měřen stejným způsobem. Hodnotili jsme defekt extenze a flexe na postiženém prstu a rozsah pohybu v DIP kloubu na kontralaterálním prstu zdravém (**tab. 3**).

Stupně	Defekt extenze	Defekt flexe
Méně než 10	7 pacientů	1 pacient
10-20	3 pacienti	2 pacienti
Více než 20	1 pacient	8 pacientů

**Tabulka 3:** Přehled výsledků po terapii u pacientů s kladívkovým prstem, klasifikace dle Niechajeva

---

## DISKUZE

Konzervativní způsob léčby se může lišit způsobem fixace PIP (proximálního interphalangeálního kloubu) a DIP (distálního interphalangeálního kloubu) a dále přiložením dlahy z volární či dorzální strany.

### Dlahování DIP kloubu

Dlahování distálního interphalangeálního kloubu (DIP) s fixací distálního a středního článku prstu využíváme u pacientů, kteří potřebují v zaměstnání ohyb v PIP kloubu a poranění aponeurózy se stalo v nedávné době, v řádu týdnů, či jde o dítě.

### Dlahování PIP a DIP kloubu

Tato technika vyvinutá na Klinice plastické chirurgie v Brně (**18**), je nezastupitelná u případů s delší dobou od úrazu v řádu měsíců. Zkušenosti pracovníků ESME s.r.o. ukazují, že při dlahování obou kloubů na volární dlaze přinese úspěch u dospělého do 12 měsíců, u dítěte do 6 let věku. Délka dlahování je závislá právě na době od úrazu a dlahu musí být přiložena z volární strany.

Je třeba připomenout, že délka dlahování ovlivňuje i rozcvičení PIP kloubu. Při výměně dlouhé dlahy na celý prst za krátkou dlahu, na distální dva články, některý pacient rozcvičí PIP kloub během několika hodin, jiný za 3 dny a další za týden.

Jestliže, při výměně prstové dlahy za krátkou dlahu, dojde k poklesu z nulového postavení do flekční pozice, je třeba vrátit režim o 2 týdny zpět a nasadit opět prstovou dlahu na tři články.

Principem je vytvoření jizvy, jako náhradu za lacerovanou šlachu (**18**). Po šest měsíců, kdy se formuje jizva, je třeba postiženému místu zajistit klid, proto v tomto období se nedoporučuje pacientovi cvičit DIP do flexe.

### Použití volární či dorzální dlahy

Z dlouhodobého hlediska se na pracovišti ESME s.r.o. osvědčilo užívání dlahy z volární strany. V tomto případě je dokonale odblokována funkce hlubokého flexoru. Nestalo se, že by docházelo k otoku či zarudnutí DIP kloubu.

Naopak při použití krátké dlahy na dva distální články a uložení dlahy z dorzální strany u pacientů vyžadujících zvýšenou citlivost špiček prstů, si tyto pacienti následně stěžovali na bolestivost a zarudnutí DIP kloubu.

U postižení aponeurózy nedoporučujeme použití fyzikální terapie pro možnost vzniku otoků.



---

## ZÁVĚR

90,9 procent pacientů dosáhlo výborných/dobrych výsledků při hodnocení extenze. U 8 pacientů jsme naměřili defekt flexe více než 20 stupňů. Je to zapříčiněno tím, že někteří z nich byli vyšetřeni v období do 6 měsíců od ukončení terapie, kdy se nedoporučuje cvičit do flexe. Během terapie byla pacientům vytvořena nejprve dlouhá dlahá, která byla průměrně po 6 týdnech zkrácena a pacienti pokračovali v rehabilitaci s používáním dlahy krátké. Průměrná doba rehabilitace byla 17 týdnů. Studie potvrdila pravidlo empiricky zjištěné pracovníky ESME, že čím delší je doba od úrazu, tím je nutné delší dlahování. Nad 1 rok od úrazu je nutno počítat s dobou dlahování od 12 do 17 týdnů v průměru. Prodlužování dlahování je u kongenitálního postižení aponeurózy a při používání kortikosteroidů.

## ZDROJE A PŘEHLED POUŽITÉ LITERATURY

1. ALLA, SREENIVASA R., NICOLE D. DEAL A IAN J. DEMPSEY. Current Concepts: Mallet Finger. HAND [online]. 2014, 9(2), 138-144 [cit. 2019-12-05]. DOI: 10.1007/s11552-014-9609-y. ISSN 1558-9447.
2. LAMARIS, GREGORY A. A MICHAEL K. MATTHEW. The Diagnosis and Management of Mallet Finger Injuries. HAND [online]. 2017, 12(3), 223-228 [cit. 2019-12-05]. DOI: 10.1177/1558944716642763. ISSN 1558-9447.
3. GARBERMAN, SCOTT F., EDWARD DIAO A CLAYTON A. PEIMER. Mallet finger: Results of early versus delayed closed treatment. The Journal of Hand Surgery [online]. 1994, 19(5), 850-852 [cit. 2019-12-05]. DOI: 10.1016/0363-5023(94)90200-3. ISSN 03635023.
4. REŞİT SEVİMLİ et al (2018) ,The Results of Midterm Functional Treatment of Patients Whoreceived Surgical Treatment for Mallet Finger Injury', International Journal of Current Advanced Research, 07(4), pp. 11602-11605. DOI: <http://dx.doi.org/10.24327/ijcar.2018.11605.2013>
5. CLAYTON, ROBERT A.E. A CHARLES M. COURT-BROWN. The epidemiology of musculoskeletal tendinous and ligamentous injuries. Injury [online]. 2008, 39(12), 1338-1344 [cit. 2019-12-05]. DOI: 10.1016/j.injury.2008.06.021. ISSN 00201383.
6. BLOOM, JACOB M. P., JOSEPH S. KHOURI A WARREN C. HAMMERT. Current Concepts in the Evaluation and Treatment of Mallet Finger Injury. Plastic and Reconstructive Surgery [online]. 2013, 132(4), 560e-566e [cit. 2019-12-05]. DOI: 10.1097/PRS.0b013e3182a0148c. ISSN 0032-1052.
7. FORD JONES, NEIL A JACQUELINE PETERSON. Epidemiologie study of the mallet finger deformity. The Journal of Hand Surgery [online]. 1988, 13(3), 334-338 [cit. 2019-12-05]. DOI: 10.1016/S0363-5023(88)80003-0. ISSN 03635023.
8. WEHBE, MA, SCHNEIDER, LH. Mallet fractures. J Bone Joint Surg Am. 1984;66:658-669.
9. TUBIANA R. Mallet finger. In: Tubiana R editors. Traite de chirurgie de la main. Paris; New York: Masson; 1986. p.109-121.
10. SALAZAR BOTERO, SANTIAGO, JUAN JOSE HIDALGO DIAZ, ANISSA BENAÍDA, SYLVIE COLLON, SYBILLE FACCA A PHILIPPE ANDRÉ LIVERNEAUX. Review of Acute Traumatic Closed Mallet Finger Injuries in Adults. Archives of Plastic Surgery [online]. 2016, 43(2), 134-144 [cit. 2019-12-05]. DOI: 10.5999/aps.2016.43.2.134. ISSN 2234-6163.
11. BLOOM, JACOB M. P., JOSEPH S. KHOURI A WARREN C. HAMMERT. Current Concepts in the Evaluation and Treatment of Mallet Finger Injury. Plastic and Reconstructive Surgery [online]. 2013, 132(4), 560e-566e [cit. 2019-12-05]. DOI: 10.1097/PRS.0b013e3182a0148c. ISSN 0032-1052.

- 
12. STACK, GRAHAM. MALLET FINGER. The Lancet [online]. 1968, 292(7581) [cit. 2019-12-05]. DOI: 10.1016/S0140-6736(68)91801-1. ISSN 01406736.
  13. BARATZ, M.E., SCHMIDT, C.H., HUGHES, T.B., Extensor tendon injuries. In Green, D.P., Hotchkiss, R.N., Pederson, W.C., Wolfe, S.W. Green's operative hand surgery. 5. vyd. Philadelphia: Churchill Livingstone, 2005, p. 187–217.
  14. BENDRE, ANUP A., BRIAN J. HARTIGAN A DAVID M. KALAINOV. Mallet Finger. Journal of the American Academy of Orthopaedic Surgeons [online]. 2005, 13(5), 336–344 [cit. 2019-12-05]. DOI: 10.5435/00124635-200509000-00007. ISSN 1067-151X.
  15. BACHOURA, ABDO, ALEX J. FERIKES A JOHN D. LUBAHN. A review of mallet finger and jersey finger injuries in the athlete. Current Reviews in Musculoskeletal Medicine [online]. 2017, 10(1), 1–9 [cit. 2019-12-05]. DOI: 10.1007/s12178-017-9395-6. ISSN 1935-973X.
  16. UZUN, METIN, MURAT BULBUL, KAHRAMAN OZTURK, SEMIH AYANOĞLU, OKTAY ADANIR A HAKAN GÜRBÜZ. Tratamento cirúrgico de fraturas em martelo por bloqueio da extensão com fio de Kirschner. Acta Ortopédica Brasileira [online]. 2012, 20(5), 297-299 [cit. 2019-12-05]. DOI: 10.1590/S1413-78522012000500010. ISSN 1413-7852.
  17. PILNÝ, JAROSLAV A ROMAN SLODIČKA. Chirurgie ruky. 2. aktualizované a doplněné vydání. Praha: Grada Publishing, 2017. ISBN 978-80-271-0180-1.
  18. SMRČKA, VÁCLAV, IVAN DYLEVSKÝ A IVO MAŘÍK. Extenzory ruky. Brno: Institut pro další vzdělávání pracovníků ve zdravotnictví, 1998. ISBN 80-7013-260-4.
  19. YINGZE, ZHANG. Clinical classification in orthopaedics trauma. New York, NY: Springer Berlin Heidelberg, 2018. ISBN 9789811060434.
  20. ISHIGURO, T., ITOH, Y., YABE, Y. et al. Extension block with Kirschner wire for fracture dislocation of the distal interphalangeal joint. Tech. Upper. Extr. Surg. 1997, 1(2), p. 95–102.
  21. TUTTLE, H.G., OLVEY, S.P., STERN, P.J. Tendon avulsion injuries of the distal phalanx. Clin. Orthop. 2006, 445, p. 157–168.
  22. WEBER, D.M. Surgical treatment of mallet fingers. In Gilbert, A., Romanowski, L., Czarnecki, P. FESSH 2009 Instructional course book 1. vyd. Poznań, Fundacja Uniwersytetu Medycznego, 2009, p. 146–150.
  23. DAMRON, T. A.; ENGBER, W. D. Surgical treatment of mallet finger fractures by tension band technique. Clin Orthop, 1994; 300: 133–140.
  24. KRONLAGE, S.C., FAUST, D. Open reduction and screw fixation of mallet fractures. J. Hand. Surg. 2004, 29-B(2), p. 135–138.
  25. TEOH, L.C., LEE, J.Y.L. Mallet fractures: A novel approach to internal fixation using a hook plate. J. Hand. Surg. 2007, 32-E(1), p. 24–30.
  26. GUDEMEZ, E.; ATAKER, Y.; COMERT, S.; CEREZCI, O.; GULGONEN, A. Avulsion fractures of the distal phalanx. J Hand Surg, 2009; 34-E (Suppl. I):13
  27. KATZMAN BM, KLEIN DM, MESA J, GELLER J, CALIGIURI DA. Immobilization of the mallet finger: effects on the extensor tendon. J Hand Surg. 1990;24:80–84

Adresa autorky:

**anetakotlarova@gmail.com**



1<sup>st</sup> announcement

---

Society For Connective Tissues Czech Medical Association (CMA) J.E. Purkynje  
& Society for Prosthetics and Orthotics CMA J.E. Purkynje  
& International Society for Prosthetics and Orthotics, Czech Republic & Czech Society of Biomechanics  
& Czech Medical Association J.E. Purkynje  
& Medical University of Lublin & Vincent Pol University in Lublin  
& Children's Rehabilitation Center of Orthopaedics and Traumatology "Ogonyok", St. Petersburg

**invite you for**

## **THE 22<sup>ND</sup> PRAGUE-LUBLIN-SYDNEY-ST PETERSBURG SYMPOSIUM**

**main topic**

### **INTERDISCIPLINARY APPROACH TO GROWING SKELETON 4**

The Symposium will be held under the auspices of the honorary president  
of the Czech medical Association of J. E. Purkynje

**Professor Štěpán Svačina, MD, DSc.**

**&**

the honorary president of the Society for Connective Tissues CMA J.E. Purkynje

**Professor Josef Hyánek, MD, DSc.**

The Symposium will be held in the  
**Medical House, Sokolská 31, 120 26 Prague 2, Czech Republic, in September 10 – 12, 2020**

This event belongs to education actions integrated into the life training system of physicians according to  
professional statute No. 16 of the General Medical Council.



**Registration Form should contain:** Name with titles, address, phone number, e-mail, indicate active or passive participation. Abstract form with key words and structured text (try to provide objectives, methods, results and discussion).

**Deadline for Abstract Submission: June 30, 2020.**

**Both Forms submit by E-mail to the Secretary of the Symposium:**

Prof. Ivo Marik, MD, PhD, (E: [ambul\\_centrum@volny.cz](mailto:ambul_centrum@volny.cz)) and/or Petr Krawczyk, MD, (E: [krawczyk@proteorc.cz](mailto:krawczyk@proteorc.cz))

**International Organizers of the Symposium:**

**Professor Ivo Marik, MD, PhD<sup>1</sup> & Petr Krawczyk, MD<sup>2</sup> & RNDr. Martin Braun, PhD<sup>3</sup>  
& Professor RNDr. Miroslav Janura, Dr.<sup>4</sup>**

E: [ambul\\_centrum@volny.cz](mailto:ambul_centrum@volny.cz) & [krawczyk@proteorc.cz](mailto:krawczyk@proteorc.cz) & [braun@irms.cas.cz](mailto:braun@irms.cas.cz) & [miroslav.janura@upol.cz](mailto:miroslav.janura@upol.cz)

<sup>1</sup> Faculty of Health Care Studies, West Bohemia University, Pilsen,

Ambulant Centre for Defects of Locomotor Apparatus I.I.c., Prague, Czech Republic, E: [ambul\\_centrum@volny.cz](mailto:ambul_centrum@volny.cz)

<sup>2</sup> PROTEOR CZ I.I.c., Ostrava, Czech Republic, E: [krawczyk@proteorc.cz](mailto:krawczyk@proteorc.cz)

<sup>3</sup> Department of Composites and Carbon Materials, Institute of Rock Structure and Mechanics, The Czech Academy of Sciences, Prague, Czech Republic, E: [braun@irms.cas.cz](mailto:braun@irms.cas.cz)

<sup>4</sup> International Society for Prosthetics and Orthotics, Czech Republic, E: [info@ispo.cz](mailto:info@ispo.cz)

**Professor Tomasz Karski, MD, PhD & Jacek Karski, MD, PhD**

University of Vincent Pol & Medical University in Lublin, Lublin, Poland, E: [tmkarski@gmail.com](mailto:tmkarski@gmail.com) & [jkarski@vp.pl](mailto:jkarski@vp.pl)

**Professor Mikhail Dudin, MD, PhD & Assistent Professor Aleksei Arsenev, MD**

Children's Rehabilitation Center of Orthopaedics and Traumatology "Ogonyok, St. Petersburg, Russia,

E: [mdudin@list.ru](mailto:mdudin@list.ru) & [stivamat@rambler.ru](mailto:stivamat@rambler.ru)

Participants will receive the Programme and Certificate of Attendance.

Abstracts of lectures will be published in Supplement of the Journal "Locomotor System" (electronic version, ISSN 2336-4777, <http://www.pojivo.cz/cz/pohybove-ustroj/>)

More recent information about the Symposium will be available on the websites:

[www.pojivo.cz](http://www.pojivo.cz) & [www.ortoprotetika.cz](http://www.ortoprotetika.cz)



---

# INFORMACE O SPOLEČNOSTI PRO POJIVOVÉ TKÁŇĚ ČLS J. E. PURKYNĚ (SPT)



Vážená paní kolegyně, vážený pane kolego,

dovolujeme si Vás informovat o možnosti stát se členem **Společnosti pro pojivové tkáně (SPT)**, která v roce 2004 navázala na plodnou desetiletou činnost Společnosti pro výzkum a využití pojivových tkání vedenou panem prof. MUDr. M. Adamem, DrSc. Posláním SPT je podpora rozvoje výzkumu pojivových tkání, šíření nových poznatků týkajících se všestranných analýz tkání z obecného pohledu, moderních klinických přístupů k diagnostice a léčbě. Dalším posláním SPT je usnadnění styků mezi jednotlivými odborníky navázáním spolupráce s různými vědeckými, odbornými, výrobními a farmaceutickými společnostmi.

Vědecké poznání a aplikace nejnovějších poznatků v klinické praxi nabyly v posledních letech nebývalého zrychlení, a to nejenom v zahraničí, ale i u nás. Tato skutečnost bezprostředně souvisí s kvalitativním rozvojem poznání i v nebiologických vědách a v moderních inženýrských přístupech. Stále více se prokazuje, že vše se vším souvisí – není náhodou, že nové poznatky a objevy vznikají na rozhraní oborů a různých vědních disciplín. Lidská společnost v posledních desetiletích dosáhla nové civilizační kvality – ve vědě a v jejích aplikacích zcela jistě, avšak v morálce a etice ne tak příliš. Biomedicína je v současné době rozsáhlou interdisciplinární vědou, která bez kooperace s jinými vědními obory by byla odsouzena ke stagnaci. Proto cílem SPT je nejenom integrovat odborníky v biomedicíně, ale i v technických sférách.

Prioritní snahou SPT je prezentovat odborné veřejnosti a specialistům v klinické praxi nejnovější poznatky v oblasti pojivových tkání. SPT je i společenskou organizací klinických pracovníků, vědců, pedagogů, která si klade za cíl společensky sblížit nejenom pracovníky v aktivní službě, ale i kolegyně a kolegy v důchodovém věku a v neposlední řadě i studenty a mladé doktorandy z vysokých škol, universit a akademických ústavů.

SPT organizuje během každého roku alespoň dvě odborná a společenská setkání, kde vedle odborných přínosů je kladen důraz také na společenské – přátelské diskuse všech vás, kteří nechtějí stagnovat a kteří nechtějí přemýšlet o nových poznatcích izolovaně a osamoceně.

---

Pro uhrazení nezákladnějších nákladů na korespondenci se členy společnosti, jejich informovanost a pořádání odborných kolokvií, symposií a společenských odborných setkání byl stanoven **roční členský příspěvek pro aktivní kolegyně a kolegy 200 Kč a pro studenty a důchodce 100 Kč.**

SPT vydává časopis Pohybové ústrojí – pokroky ve výzkumu, diagnostice a terapii, do kterého se i vy můžete aktivně zapojit odbornými články a vašimi zkušenostmi. **Pro současné odběratele časopisu PU a další zájemce doporučujeme přihlásit se na <http://www.pojivo.cz/en/newsletter/>, zadat jméno a e-mailovou adresu, na kterou bude časopis posílán. Na webovém doméně SPT ČLS JEP <http://www.pojivo.cz/cz/pohybove-ustroji/> naleznete ve formátu PDF všechna jednotlivá čísla a dvojčísla časopisu (včetně Supplement) vydaná od roku 1997 (bezplatný přístup).**

Milí kolegové, nestůjte opodál a připojte se k české inteligenci – v oblasti pojivových tkání, ke které i Vy zcela jistě patříte. V naší krásné české zemi je třeba, aby prameny poznání byly stále živé a permanentně udržované. Poslání každého z nás není náhodné. Jsme velice zavázáni našim předkům, kteří rozvíjeli kvalitu odbornosti v naší zemi. Nepřipustme útlum vědy u nás. Nenechme se zmanipulovat programovanou lhostejností, vyrůstající z neodbornosti, závisti a z patologického prosazování ekonomicko-mocenských zájmů.

Těšíme se na Vás a na Vaše zkušenosti – přijďte mezi nás!

#### **Za výbor společnosti:**

**Prof. MUDr. Ivo Mařík, CSc.** – předseda

**Prof. MUDr. Josef Hyánek, DrSc.** – čestný předseda

**Prof. Ing. Miroslav Petrtýl, DrSc.** – místopředseda

**RNDr. Martin Braun, PhD** – vědecký sekretář

**Ing. Jana Zelenková** – pokladník

---

**Příhlášku do Společnosti pro pojivové tkáně ČLS JEP, z.s. najdete na adrese:**

[http://www.pojivo.cz/cz/wp-content/uploads/2020/02/PrihlaskaCLS\\_JEP\\_SPT\\_form.pdf](http://www.pojivo.cz/cz/wp-content/uploads/2020/02/PrihlaskaCLS_JEP_SPT_form.pdf)

**Příhlášku do Ortopedicko-protetické společnosti ČLS JEP, z.s. najdete na adrese:**

[http://www.pojivo.cz/cz/wp-content/uploads/2020/02/PrihlaskaCLS\\_JEP\\_OPS\\_form.pdf](http://www.pojivo.cz/cz/wp-content/uploads/2020/02/PrihlaskaCLS_JEP_OPS_form.pdf)

---

## INFORMATION ABOUT SOCIETY FOR CONNECTIVE TISSUES CMA J. E. PURKYNĚ (SCT)



Dear Sir/Madam, dear Colleagues,

We have great pleasure to inform you about the possibility of joining the **Society for Connective Tissues** (SCT) that was established in 2004 in order to continue the ten-year fruitful activities of the Society for Research and Use of Connective Tissue headed by Professor M. Adam, MD, DSc. The activities of the SCT are aimed at supporting the research development in the field of connective tissues, the dissemination of knowledge related to the all-purpose analyses of the tissues in general, and the application of the up-to-date approaches to the diagnostics and clinical practice. Further, the SCT is determined to facilitate contacts between the respective specialists by means of collaboration with various research, professional, production and pharmaceutical companies.

In the last few years, the scientific knowledge and the application of the latest findings in the clinical practice have accelerated on an unprecedented scale, not only abroad, but also in this country. This fact is closely connected with the qualitative development of the knowledge in the non-biological sciences and in the up-to-date engineering approaches. The fact that all things are mutually connected is becoming more and more evident. It is fairly obvious that the new knowledge and discoveries arise on the dividing line between the different fields and disciplines of science. In the last few decades, the human society has reached the new qualities of civilization. This applies, in particular, for the disciplines of science and their applications; however, this statement can hardly be used with reference to the moral and ethical aspects of the human lives. At present, the biomedical science is a wide-ranging interdisciplinary science which, in case of lack of cooperation with other scientific disciplines, would be condemned to stagnation. That is the reason why the SCT is aimed at integrating the specialists both within the biomedical science and within the engineering fields.

The priority objective of the SCT is to present the professional public and specialists involved in the clinical practice with the latest knowledge in the field of connective tissues. The SCT is also a civic society whose aim is to bring people close together by joining members of the clinical staff, researchers and teachers including the retired ex-colleagues and, last but not least, the undergraduates and PhD students from universities and academic establishments.

The SCT is planning to organize at least two professional and social meetings each year. Beside the professional contribution of these meetings, emphasis will be laid on social activities – informal

---

discussions of all those who do not want to stagnate and who do not want to acquire the new knowledge in solitary confinement.

**The annual membership fee is 200 Czech crowns for full workers, and 100 Czech crowns for students and pensioners.** This membership fee shall be used to cover the basic costs on correspondence with the members of the Society in order to inform them about organizing colloquiums, symposiums and social meetings.

The SCT is also engaged in publishing of the interdisciplinary journal entitled Locomotor System – Advances in Research, Diagnostics and Therapy. You are invited to contribute to the journal writing professional articles, exchanging experience or, simply sharing your opinions. **You can find the volumes of Locomotor System journal at <http://www.pojivo.cz/cz/pohybove-ustroji/> since 1997 (free of charge). Since 2013 only electronic edition of the journal is available. That is why we recommend to all subscribers and those interested apply at <http://www.pojivo.cz/en/newsletter>, enter personal data, titles and e-mail address where the journal will be mailed.**

**Dear Colleagues, do not stand aside (suffering from terrible lack of time) and join the professional people in the field of connective tissues to whom you undoubtedly belong. In this beautiful country, the sources of knowledge should be kept alive and maintained permanently. Our role in this process is not accidental. We are much obliged to our ancestors who had developed the qualities of proficiency in this country. Do not allow the decline of science. Do not let the programmed indifference arising from lack of professionalism, enviousness, and pathological promotion of economic and power interests manipulate us.**

**We are looking forward to meeting you. We will be pleased if you join us and share your experience with us.**

**On behalf of the committee of the Society for connective tissues:**

**Professor Ivo Marik, MD, PhD** – chairman

**Professor Josef Hyánek, MD, DSc** – honorary chairman

**Professor Miroslav Petrtýl, MSc, DSc** – vice-chairman

**Braun Martin, Dr, PhD** – research secretary

**Zelenková Jana, Eng** – treasurer

---

**Membership application form of the Society for Connective Tissues, Czech Medical Association J.E. Purkyně, Prague you can find on the following link:**

[http://www.pojivo.cz/cz/wp-content/uploads/2020/02/PrihlaskaCLS\\_JEP\\_SPT\\_form.pdf](http://www.pojivo.cz/cz/wp-content/uploads/2020/02/PrihlaskaCLS_JEP_SPT_form.pdf)

**Membership application form of the Orthopaedic-Prosthetic Society, Czech Medical Association J.E. Purkyně, Prague you can find on the following link:**

[http://www.pojivo.cz/cz/wp-content/uploads/2020/02/PrihlaskaCLS\\_JEP\\_OPS\\_form.pdf](http://www.pojivo.cz/cz/wp-content/uploads/2020/02/PrihlaskaCLS_JEP_OPS_form.pdf)



### TÉMATIKA PŘÍSPĚVKŮ

K uveřejnění v časopise Pohybové ústrojí se přijímají rukopisy prací z oblasti pohybového ústrojí člověka, které se týkají především funkce, fyziologického i patologického stavu kosterního a svalového systému na všech úrovních poznání, diagnostických metod, ortopedických a traumatologických problémů, příslušné rehabilitace a léčebné i preventivní péče. Předmětem zájmu jsou týmové práce z oboru dětské ortopedie a osteologie, dále problémy z oboru biomechaniky, patobiomechaniky a bioreologie, biochemie a genetiky. Časopis má zájem publikovat články kvalitní, vysoké odborné úrovně, které přinášejí něco nového, jsou zajímavé z hlediska aplikací a nebyly doposud nikde uveřejněny s výjimkou publikace ve zkrácené formě.

Redakce přijímá původní práce a kazuistiky, souborné články, které informují o současném stavu v příslušných oblastech souvisejících s pohybovým ústrojím a abstrakty příspěvků z národních a mezinárodních konferencí, věnovaných hlavně pohybovému ústrojí. Původní práce a kazuistiky doporučuje publikovat v anglickém jazyce. Rukopisy jsou posuzovány 2–3 oponenty redakční rady. Redakční rada si vyhrazuje právo provádět recenze a drobné úpravy, případně zkrácení rukopisu. Je velmi žádoucí, aby autor reagoval na případné připomínky.

Nevyžádané rukopisy ani přílohy se nevracejí. Redakce si před uveřejněním prací vyhrazuje rovněž právo na určení pořadí umístění v časopise i jazykovou korekturu.

Příspěvky, uveřejňované v časopise, jsou excerpovány v periodických přehledech EMBASE/ Excerpta Medica, vydávaných nakladatelstvím Elsevier a Bibliographia medica Českoslova. Při výběru příspěvků k uveřejnění dáváme přednost rukopisům, zpracovaným podle jednotných požadavků pro rukopisy, zasílané do biomechanických časopisů – Uniform Requirements Submitted to Biomedical Journals (Vancouver Declaration, Br. Med. J., 1988, 296, pp. 401–405).

### ÚPRAVA RUKOPISŮ

Rukopis se píše v textovém editoru Word ve formátech doc, docx nebo rtf. Na titulní straně uveďte název článku, pod ním jméno autora, případně autorů, úřední název jejich pracoviště a konečně adresu prvního autora. U českých rukopisů uvádějte název článku a pracoviště také v angličtině.

Na další straně uveďte stručný souhrn (do 150 slov), který má informovat o cílech, metodách, výsledcích a závěrech práce, doplněný překladem do angličtiny. Za ním připojte nejvýše šest klíčových slov v češtině resp. angličtině.

Vlastní text je u původních prací obvykle rozdělen na úvod, materiál a metodiku, výsledky, diskusi, závěr a případné poděkování. Souborné referáty, diskuse, zprávy z konferencí apod. jsou bez sou-

---

hrnu a jejich členění je dáno charakterem sdělení. Před začátky jednotlivých odstavců nevkládejte žádné mezery ani tabelátory, odstavce by měly mít alespoň čtyři řádky.

## TABULKY A OBRÁZKY

Tabulky a obrázky doplněné legendou vkládejte do dokumentu na zvláštním listě s příslušným označením nahoře, příp. jako samostatný soubor. Vyobrazení se číslují v pořadí, v jakém jdou za sebou v textu. V dokumentu označte jejich předpokládané umístění v textu. U českých rukopisů uvádějte texty k obrázkům i v angličtině. Obrázky by měly mít rozlišení 150 dpi u perokreseb (schémata a grafy 600 dpi) a uložené jako typ TIFF File (\*.tif) nebo JPEG Bitmap File (\*.jpg) tabulky a grafy uložené ve formátech Microsoft Excel (\*.xls) nebo jako vektorové obrázky ve formátech (\*.eps, \*.cdr).

### Pojmenování souborů

Název souboru by neměl obsahovat znaky s diakritikou a znaky: „“ „” „:“ „;“ „!“ „?” Pro lepší následnou orientaci v záplavě souborů je vhodné v názvu souboru uvádět **verzi, jméno autora** (bez diakritiky) a **název článku** (bez diakritiky).

## LITERATURA

Seznam odkazů na literaturu se připojí v abecedním pořadí na konci textu. Odvolání na literaturu uvádějte ve vlastním textu příslušnými čísly v kulatých závorkách.

V seznamu citované literatury uvádějte údaje o knihách v pořadí: příjmení a iniciály prvních tří autorů s případným dodatkem „et al.“, název knihy, pořadí vydání, místo vydání, nakladatel, rok vydání, počet stran: Frost HM. The Laws of Bone Structure. 4 ed. Springfield: C.C.Thomas, 1964, 167 s.

Citace z časopisů uvádějte tímto způsobem: příjmení a iniciály prvních tří autorů (u více autorů vložte za jménem třetího autora et al.), název článku, název časopisu nebo jeho uznávaná zkratka, ročník, rok vydání, číslo, strany: Sobotka Z., Mařík I. Remodelation and Regeneration of Bone Tissue at some Bone Dysplasias. *Pohybové ústrojí*, 2, 1995, č. 1:15–24.

Příspěvky ve sbornících (v knize) se uvádí v pořadí: příjmení a iniciály prvních tří autorů, název článku, editor, název sborníku, díl, místo, nakladatelství a rok vydání, strany ve sborníku (knize): Mařík I., Kuklík M., Brůžek J. Evaluation of growth and development in bone dysplasias. In: Hajniš K. ed. *Growth and Ontogenetic Development in Man*. Prague: Charles University, 1986, s. 391–403.

---

## KOREKTURY

Redakce považuje dodaný rukopis za konečné znění práce. Větší změny při korekturách nejsou přípustné. Prosíme, aby autoři pečlivě zkontrolovali text, tabulky a legendy k obrázkům. Pro zkrácení publikační lhůty je možno připojit prohlášení, že autor netrvá na autorské korektuře. V rámci časových možností je snahou redakce všechny příspěvky zaslat autorům zpět k odsouhlasení konečné úpravy prací. Prosíme o co nejrychlejší zpětnou vazbu redakci časopisu.

## ADRESA PRO ZASÍLÁNÍ PŘÍSPĚVKŮ

**Rukopisy zasílejte na adresu:**

**Prof. MUDr. Ivo Mařík, CSc.**

Ambulantní centrum pro vady pohybového aparátu s.r.o., Olšanská 7, 130 00 Praha 3

**Tel.:** (+420) 222 582 214, **e-mail:** [ambul.centrum@volny.cz](mailto:ambul.centrum@volny.cz)

---

## **SUBJECT MATTER OF CONTRIBUTIONS**

The journal *Locomotor System* will publish the papers from the field of locomotor apparatus of man which are above all concerned with the function, physiological and pathological state of the skeletal and muscular system on all levels of knowledge, diagnostic methods, orthopaedic and traumatologic problems, rehabilitation as well as the medical treatment and preventive care of skeletal diseases. The objects of interest are interdisciplinary papers on paediatric orthopaedics and osteology, further object of interest are problems of biomechanics, pathobiomechanics and biorheology, biochemistry and genetics. The journal will accept the original papers of high professional level which were not published elsewhere with exception of those which appeared in an abbreviated form.

The editorial board will also accept the review articles, case reports and abstracts of contributions presented at national and international meetings devoted largely to locomotor system. The papers published in the journal are excerpted in EMBASE / *Excerpta Medica* and *Bibliographia medica* Českoslovača.

## **MANUSCRIPT REQUIREMENTS**

Manuscripts should be submitted in text editor Microsoft Word in format \*.doc, docx or \*.rtf. While no maximum length of contributions is prescribed, the authors are encouraged to write concisely. The first page of paper should be headed by the title followed by the name(s) of author(s) and his/her (their) affiliations. Furthermore, the address of the corresponding author should be indicated to receive correspondence and proofs for correction. Papers are reviewed by two (and/or three) reviewers.

The second page should contain a short Abstract (up to 150 words) followed by the key words (no more than 6). The proper text of original paper is laid out into introduction, material and methods, results, discussion and if need be acknowledgement. The reviews, discussions and news from conferences are without summaries and their lay-out depends on the character of communication. The paragraphs should not begin with any spaces from the left margin nor tabs and should contain at least four rows.

## **ILLUSTRATIONS AND TABLES**

Authors should supply illustrations and tables on separate sheets in the document. They should be numbered in the same order as is their desired location in the text. The figures should include the relevant details. Pictures should have resolution min. 150 dpi, drawings and graphs in bitmap resolution 600 dpi. They should be saved as tif or jpg format, tables and graphs in Microsoft Excel or as vector graphics in formats \*.eps or \*.cdr. Figure legends should be provided for all illustra-

---

tions on a separate page and grouped in numerical order of appearance. On the back of figures, their number and name of the author should be indicated.

## REFERENCES

References must be presented in a numerical style. They should be quoted in the text in parentheses, i.e. (1), (2), (3, 4), etc. and grouped at the end of the paper in alphabetical order.

The references of books should contain the names and initials of the first three authors, with eventual supplement „et al.“, title of book, number of edition, place of publishing, name of publisher, year of appearance and number of pages, for instance: Frost HM. The Laws of Bone Structure. 4. ed. Springfield: C.C.Thomas, 1964, 167 p.

The references of papers published in journals should be arranged as follows: the names and initials of the first three authors (eventually after the name of the third author introduce et al.), title of the paper, journal name or its abbreviation, year, volume, number and page numbers, for instance: Sobotka Z, Mařík I. Remodelation and Regeneration of Bone Tissue at Some Bone Dysplasias. *Locomotor System* 1995; 2, No.1:15–24.

The references of papers published in special volumes (in a book) should be arranged in the following order: names and initials of the first three authors, title of paper, editor(s), title of special volume (a book), place of publication, publisher, year of publication, first and last page numbers, for instance: Mařík I., Kuklík M., Brůžek J. Evaluation of growth and development in bone dysplasias. In: Hajniš K. ed. *Growth and Ontogenetic Development in Man*. Prague: Charles University, 1986:391–403.

### **Manuscripts and contributions should be sent to the Editor-in-chief:**

#### **Professor Ivo Mařík, M.D., Ph.D.**

Ambulant Centre for Defects of Locomotor Apparatus

Olšanská 7

130 00 Prague 3

Czech Republic

**Phone: (+420) 222 582 214**

**e-mail: [ambul.centrum@volny.cz](mailto:ambul.centrum@volny.cz)**

---

# OBSAH ROČNÍKU 2019

---

SLOVO ČTENÁŘŮM – EDITORIAL .....	1/19, s. 9
.....	2/19, s. 109

## OBRÁZEK NA TITULNÍ STRANĚ A POPIS

Rentgenologické projevy 3M syndromu .....	1/19, s. 12
Rentgenologické projevy 3M syndromu .....	2/19, s. 111

## PŘEHLEDOVÉ REFERÁTY

VŠETIČKA JAN (PŘEKLAD)

Nosologie a klasifikace genetických onemocnění skeletu: revize 2019 .....	2/19, s. 118
---	--------------

## PŮVODNÍ PRÁCE

ZWIPP HANS

Jak korigovat chybný srůst zlomenin nohy a hlezna u dětí? .....	1/19, s. 19
---	-------------

JUNG MICHAEL, LANDENBERGER MARGARETE, JUNG TATJANA, LINDENTHAL THORSTEN

Vrozená svalová tortikolis a fyzikální léčení .....	1/19, s. 41
---	-------------

FUNDA JIŘÍ

Syndrom karpálního tunelu – operační léčba formou otevřené dekomprese .....	1/19, s. 51
---	-------------

ČULIK JAN

Biomechanický model chůze o holi nebo francouzské holi .....	1/19, s. 64
--	-------------

POVÝŠIL CTIBOR, HORÁK MARTIN, KAŇA MARTIN

Principy histopatologické diferenciatní diagnostiky kalcifikovaných a osifikovaných lézí měkkých tkání. Přehled na základě 40 let zkušeností .....	2/19, s. 152
--	--------------

VESELOVSKAYA ELIZAVETA

Ruská škola antropologické rekonstrukce. Nové metody a projekty .....	2/19, s. 178
---	--------------

KOTLÁŘOVÁ ANETA, BEJVLVÁ JARMILA, SMRČKA VÁCLAV

Extenzorové léze v zóně I – kladívkový prst .....	2/19, s. 196
---	--------------

---

## ZPRÁVY

Informace o Společnosti pro pojivové tkáně ČLS JEP .....	1/19, s. 81
.....	2/19, s. 207
Příhláška řádného člena SPT .....	1/19, s. 82
Oznámení „The 22 <sup>nd</sup> Prague-Lublin-Sydney-St Petersburg Symposium: Interdisciplinary Approach to Growing Skeleton 4“, Lékařský dům, Sokolská 31, 120 26 Praha 2, Česká republika, 10.–12. září 2020 .....	2/19, s. 205
MAŘÍK I. Vzpomínka na doc. RNDr. Pavla Bláhu, CSc. ....	1/19, p. 85
SMĚRNICE AUTORŮM .....	1/19, s. 91
.....	2/19, s. 211
OBSAH ROČNÍKU 2019 .....	2/19, s. 216

---

## CONTENTS OF VOLUME 2019

---

A WORD TO READERS – EDITORIAL .....	1/19, p. 9
.....	2/19, p. 109

### TITLE PICTURE and DESCRIPTION

Radiographic features of 3-M syndrome .....	1/19, p. 15
Radiographic features of 3-M syndrome .....	2/19, p. 114

### REVIEWS

VŠETIČKA JAN (TRANSLATION)

Nosology and classification of genetic skeletal disorders: 2019 revision .....	2/19, p. 118
--	--------------

### ORIGINAL PAPERS

ZWIPP HANS

Malunited Fractures of the Foot and Ankle in Children – How to correct? .....	1/19, p. 19
---	-------------

JUNG MICHAEL, LANDENBERGER MARGARETE, JUNG TATJANA, LINDENTHAL THORSTEN

Congenital muscular torticollis and physical therapy .....	1/19, p. 41
--	-------------

FUNDA JIŘÍ

Carpal tunnel syndrome – operative treatment using open carpal tunnel release .	1/19, p. 51
---	-------------

CULIK JAN

Biomechanical model of walking with a support stick, and/or French support stick	1/19, p. 64
--	-------------

POVÝŠIL CTIBOR, HORÁK MARTIN, KAŇA MARTIN

The principles of histopathological differential diagnosis of calcified and ossified lesions of soft tissue. A review on the basis of 40-years experience .....	2/19, p. 152
---	--------------

VESELOVSKAYA ELIZAVETA

Russian school of anthropological reconstruction. New methods and projects ....	2/19, p. 178
---	--------------

KOTLÁŘOVÁ ANETA, BEJVLVÁ JARMILA, SMRČKA VÁCLAV

Zone I lesion of the extensor – mallet finger .....	2/19, p. 196
---	--------------



---

## NEWS

Membership application of The Society for Connective Tissues, Czech Medical Association J.E. Purkyně, Prague, CZ ..... 1/19, p. 82

Information on the Society for Connective Tissues, Czech Medical Association J.E. Purkyně, Prague, CZ ..... 1/19, p. 83  
..... 2/19, p. 209

## MARIK IVO

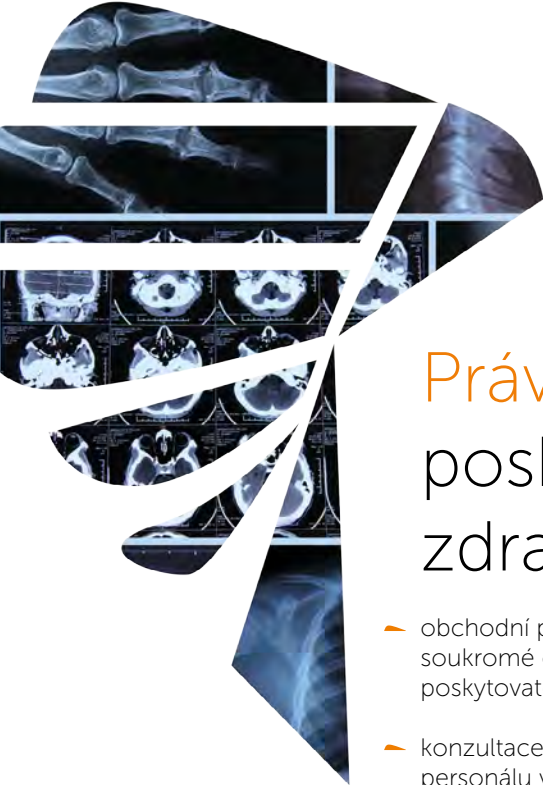Assoc. Professor RNDr. Pavel Bláha, PhD. – in memoriam ..... 1/19, p. 85

The 22<sup>nd</sup> Prague-Lublin-Sydney-St Petersburg Symposium: Interdisciplinary Approach to Growing Skeleton 4, Medical House, Sokolská 31, 120 26 Prague 2, Czech Republic, September 10–12, 2020 ..... 2/19, p. 205

Information on the Society for Connective Tissues, Czech Medical Association J.E. Purkyně, Prague, CZ ..... 2/19, p. 209

INSTRUCTIONS FOR AUTHORS ..... 1/19, s. 94  
..... 2/19, s. 214

CONTENTS OF VOLUME 2019 ..... 2/19, s. 218



# Právní služby poskytovatelům zdravotních služeb:

- obchodní právo - založení společnosti, transformace soukromé ordinace na společnost, registrace poskytovatele zdravotních služeb,
- konzultace v oblasti medicínského práva – školení personálu ve věcech vedení a nakládání se zdravotnickou dokumentací, informovaný souhlas pacienta,
- smluvní agenda – nájemní smlouvy, kupní a úvěrové smlouvy, smlouvy o službách,
- smlouvy se zdravotními pojišťovnami – úprava smluvních dokumentů, korekce plateb,
- otázky náhrady škody na zdraví a z titulu zásahu do osobnostních práv – konzultace vznesených nároků, jednání s pacienty, zastupování v soudním řízení,
- a všechny další otázky, s nimiž se poskytovatelé zdravotních služeb v praxi setkávají

V případě zájmu o nezávaznou konzultaci a poskytnutí bližších informací nás neváhejte kontaktovat.

**SVOBODA & KUČERA** | **ADVOKÁTI**



**Lékařská péče v oborech ortopedie a ortopedická protetika**

**Zdravotní péče v ortotice a protetice**

**Konsilia pro zdravotnická zařízení**

**Výjezdová pracoviště v kraji**

**Zakázková činnost pro zdravotnická zařízení**

**Smluvní partner všech zdravotních pojišťoven**

**Skoliotická poradna pro léčbu skoliózy páteře mladistvých**

**Aplikace a výroba individuálních ortopedických vložek pro sport**

**Výroba individuálních zdravotnických prostředků – protéz končetin, ortéz, ortopedických vložek**

**Podologická poradna pro pacienty s problémy nohou (syndrom diabetické nohy, bolesti nohou)**

**Specializované centrum pro aplikaci a výrobu myoelektrických protéz horních končetin**

**PROTEOR CZ s. r. o. – nestátní zdravotnické zařízení**

Ostrava | U Parku 2/2720 | 702 00 Ostrava | tel.: 596 139 259, 596 139 297

Provozovna Olomouc | Mošnerová 7/1184 | 779 00 Olomouc | tel.: 585 414 776, 585 414 823

Provozní doba: Po, St, Čt: 7.30–15.00 | Út: 7.30–17.00 | Pá: 7.30–12.30

Loc: 49°51'0.177"N, 18°17'4.035"E | ostrava@proteorc.cz | olomouc@proteorc.cz | www.proteorc.cz



## **Ortopedická protetika Praha s.r.o.**

### **Výrobce individuálních ortopedicko-protetických pomůcek**

#### **zajišťuje:**

- Lékařské vyšetření pacienta a předpis pomůcky
- Zhotovení všech individuálních ortopedických pomůcek (protézy HK a DK, končetinové a trupové ortézy, měkké bandáže, ortopedickou obuv, ortopedické vložky apod.

#### **provozní doba:**

**po 7.30–17.00; út–čt 7.30–16.00; pá 7.30–15.00**

Ortopedická Protetika Praha s.r.o., Kloknerova 1/1245, 148 00 Praha 4  
tel.: 733 116 622, tel.: 272 932 241

e-mail: [ortopedickaprotetika.praha@seznam.cz](mailto:ortopedickaprotetika.praha@seznam.cz), [www.protetikapraha.cz](http://www.protetikapraha.cz)

Metro C stanice Chodov, dále autobus č. 135 stanice Dědinova – budova MEDICENTRUM

Partner všech zdravotních pojišťoven v ČR