

HOSPITAL DE LA MISERICORDIA Y SAN JUAN DE DIOS. CÁDIZ  
SERVICIO DE CIRUGÍA ORTOPÉDICA Y TRAUMATOLOGÍA  
SERVICIO JERARQUIZADO DE TRAUMATOLOGÍA DE LA SEGURIDAD SOCIAL  
Jefe: Prof. Dr. A. JIMÉNEZ CISNEROS

## Síndrome de Tietze

A. JIMÉNEZ CISNEROS, C. HÖHR GÓMEZ y F. RAMÍREZ GUTIÉRREZ

### RESUMEN

Se hace un estudio del síndrome de Tietze sobre 17 casos recogidos desde 1959, haciendo consideraciones sobre su patogenia e interpretación etiológica.

Descriptores: Síndrome de Tietze.

### SUMMARY

**17 cases of Tietze's syndrome are reported. Today's knowledge of this «odd» syndrome is considered.**

**Key words: Tietze's syndrome.**

Dentro del complejo sindrómico de dolor de la pared torácica, que tantos enfermos aportan a la consulta diaria de un Servicio de Traumatología y Ortopedia, el llamado síndrome de Tietze tiene una fenomenología sintomática evolutiva bien delimitada y una personalidad fisiopatológica, muy bien definida.

La observación «princeps» de TIEZTE en el año 1921, no fue seguida de una atención especial por parte de los autores, y ha sido sólo años después, cuando su síndrome ha conseguido la curiosidad de los estudiosos y su conocimiento científico ha sido aceptado, siendo muy numerosa la bibliografía existente en la actualidad. Sin embargo, su concepto patogénico aún no ha sido desvelado, y éste permanece todavía en situación oscilante entre un conjunto de diversas teorías.

Este síndrome ha sido considerado como raro, y el número de los aportados en la literatura hasta 1962, era sólo de 250 casos, siendo la mayoría de los comunicados por los diversos autores, sólo reunidos en series de muy escaso número.

Nosotros no estamos de acuerdo con tal criterio, ya que aparte de una autoexperiencia de tal afección, podemos aportar el conocimiento y tratamiento de 17 enfermos afectados por el referido síndrome problema observados desde el año 1959, hasta el momento actual. Por tanto, sin que se trate de una frecuencia extraordinaria o corriente, tampoco es de una rareza excepcional.

Su conocimiento interesa especialmente en el diagnóstico de las algias referidas a la pared anterior del tórax, su ubicación dentro de nuestro círculo de atención ra-

dica en nuestro convencido concepto de la existencia de un factor microtraumático desencadenante de su génesis.

### Definición

El síndrome de Tietze se caracteriza por una insuflación y engrosamiento doloroso, de carácter inflamatorio no supurado, que se localiza en uno o en más cartílagos costoesternales.

Hasta el momento dicha afección ha sido nominada de variada manera:

1. Síndrome costo-condral.
2. Condrodinia.
3. Condropatía tuberosa.
4. Condritis costal.
5. Cartílagos costales insuflados o prominentes.
6. Ensanchamiento doloroso de la región condrocostal.
7. Fracturas de fatiga de las costillas superiores, etc.

El síndrome de Tietze, puede aparecer en todas las edades, pero se observa siempre una predominancia entre la segunda y tercera década. Nosotros, en nuestra serie de 18 casos, salvo la observación personal, todos estuvieron incluidos entre los 18 y los 32 años. La proporción según el sexo fue de 5 varones y 13 hembras. No encontramos ninguna predisposición especial profesional o laboral; uno de los 5 varones, había sido baja previamente como accidente laboral, sin que nosotros encontráramos relación causa-efecto alguna.

Las primeras observaciones publicadas habían sido puestas en relación con causas de origen carencial o malnutrición, que no hemos observado en ningún caso. Igualmente no hemos podido constatar antecedentes infecciosos específicos tuberculosos. Por el contrario, sí ha sido la regla

el comprobar antecedentes de afecciones crónicas respiratorias tusígenas, que además incidía en el único caso imputado como traumático. En la observación personal existió un suceso de bronquitis subaguda persistente, y preexistente a su aparición. Estamos identificados por tanto, con GEDDES, que siempre encontró esta situación previa de afectación crónica pulmonar.

Por el contrario, para KAYZER esta preexistencia aun siendo dominante, no se presentaría en el 100 por 100 de sus casos, y KARON asegura que la asociación del síndrome de Tietze con síndrome tusígeno no es constante, aún cuando cree que por ser suficientemente frecuente, sí puede existir una significación patogénica evidente de agravación.

Al mismo tiempo, el propio KAYZER, encuentra la asociación del síndrome de Tietze con procesos reumáticos en algunas ocasiones, (4 casos sobre 159), coincidentes con procesos poliartríticos. Por último, MUCLER, refiere la existencia de síndrome de Tietze gotoso en 32 observaciones de gota condro-costal en enfermos con tasas altas hiperuricémicas, con confirmación terapéutica de su enfermedad.

La coexistencia con calcificaciones del cartílago costal doloroso ha sido señalada con bastante frecuencia, pero nosotros creemos que éstos son efectos particulares a reseñar en el estudio radiológico. Por fin, la aparición del síndrome doloroso no guarda una cronología estacional, siendo su comienzo insidioso o brusco sin relación alguna a temperaturas, grado hidrotrímico o de determinadas épocas del año.

### Sintomatología

La lesión puede ser localizada en uno o en más cartílagos costoesternales, unilateralmente o más rara vez, bilateral, asen-

tando sin predilección especial en un lado o en el otro. Según KAYZER, LEVEY y CALABRO, en el 80 por 100 de los casos, la localización es un sólo cartilago generalmente el segundo o tercero y en gradación decreciente los cuarto, quinto y sexto, siendo los séptimo, octavo y noveno afectados muy raramente.

En el restante porcentaje la mayoría eran afecciones de dos cartilagos, generalmente unilaterales.

En nuestra serie de 18 casos, todos fueron de afectación a un solo nivel condrocostal, salvo en un caso, que estuvieron afectados dos cartilagos, de lado derecho, y éstos a nivel muy bajo en las costillas séptima y octava, este caso precisamente, es el que estuvo previamente calificado como accidente laboral.

En el caso más reciente que hemos visto, la localización también infrecuente a nivel de la primera conexión condrocostal derecha, justamente con engrosamiento y punto doloroso por debajo de la articulación esterno clavicular.

Los síntomas dolorosos tienen una expresión muy variable, desde formas incompletas y totalmente abortivas a síndrome doloroso persistente a veces de más de tres años de duración, como en el primer en-

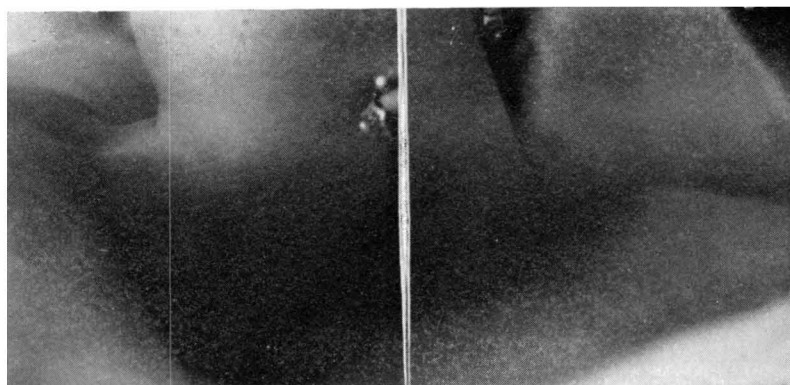
fermo observado por nosotros en el año 1959.

Su instalación es progresiva, lenta, casi nunca de aparición brusca o aguda. La aparición del dolor generalmente precede en días o meses a la aparición del abultamiento.

El dolor se encuentra localizado sobre el cartilago afecto, se exagera con el ejercicio y la actividad. La carga de pesos con el miembro superior del lado correspondiente aumenta las molestias, y en los momentos de mayor intensidad, puede sufrir irradiaciones hacia la base del cuello, hombros, el brazo, e incluso hacia la espalda en región interescapular.

La intensidad del dolor es variable, dependiendo en gran parte de las características propioceptivas del enfermo, ya que sobre todo en las mujeres, (que en nuestros casos son mayoría), hemos podido constatar un evidente factor psicossomático, mayor cuanto más tiempo llevaba el síndrome en actividad. En ellas, la actividad, posturas fijas y prolongadas y los esfuerzos, suponen un aumento de su intensidad.

El examen local (figs. 1 y 2), nos muestra una tumefacción en zona condrocostal, que es dolorosa a la palpación y percusión. Tumoración densa, sin fluctuación y sin



FIGS. 1 y 2.

síntomas objetivos de calor o de cambios de coloración, mientras la piel no es adherente y desliza bien sobre los planos profundos. La exploración de los ganglios subclavios, supraclaviculares, axilares y cervicales, es negativa, no existiendo síntomas generales ni ascenso de temperatura corporal.

Los estudios auxiliares analíticos, en concordancia con los más diversos autores, que hemos practicado a nuestros enfermos, siempre denotaron constante normalidad de sus cifras. Ya hemos reseñado las hiperuricemias controladas por MUGLER.

La evolución del síndrome de Tietze, es variable. Se observan remisiones definitivas en poco tiempo, frente a casos de actividad sostenida durante años, en los que permanece la tumefacción mientras el síntoma dolor puede presentar alternancias de cesión y reactivación. A veces la remisión espontánea es posible produciéndose la curación completa en plazo variable de tiempo.

La *exploración radiográfica* en cuantos trabajos al respecto hemos consultado, denotan la negatividad de los datos obtenidos. Tan sólo algunos autores, han mencionado la visión anormal de partes blandas precartilaginosas en los clichés tangenciales.

Sin embargo, este es un aspecto que

nosotros hemos cuidado mucho desde hace años, y sí hemos podido comprobar datos objetivos suministrados por la radiología, que incluso nos hace pensar en una cronología lesional.

La presencia de calcificaciones del cartilago costal doloroso (fig. 3), ha sido comunicada por muchos autores con gran frecuencia, así de los 159 casos aportados por KAYZER, encuentra calcificaciones en 8 casos. La interpretación de las mismas puede ser difícil ya que, en el individuo normal, la calcificación del primer cartilago costal puede aparecer ya a la edad de los 19 años y más tardíamente, de los 25 a los 30 años, pueden extenderse a los restantes y después de los 40 años, en más del 30 por 100 de los individuos estarían presentes. Ello induce a pensar que la presencia de calcificaciones en el Tietze, sólo sería una circunstancia de coincidencia según PELTIER.

Nosotros en las radiografías convencionales anteroposteriores, laterales y oblicuas o tangenciales (fig. 4), coincidentemente no encontramos dato alguno especial que aportar.

Pero hemos estudiado planigráficamente a todos nuestros enfermos de síndrome de Tietze y en esta exploración especializada, sí hemos encontrado aspectos lesionales. Su correlación con el tiempo que

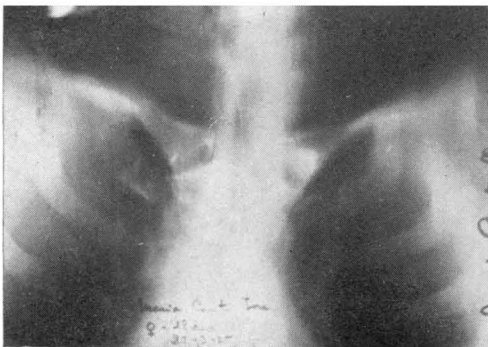


FIG. 3.

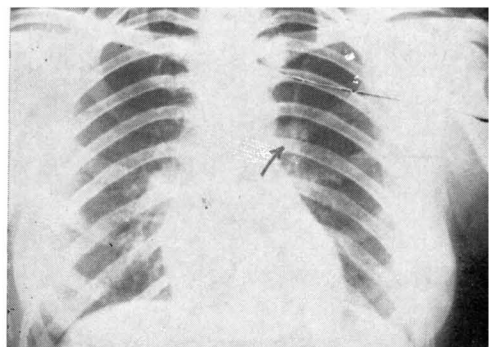
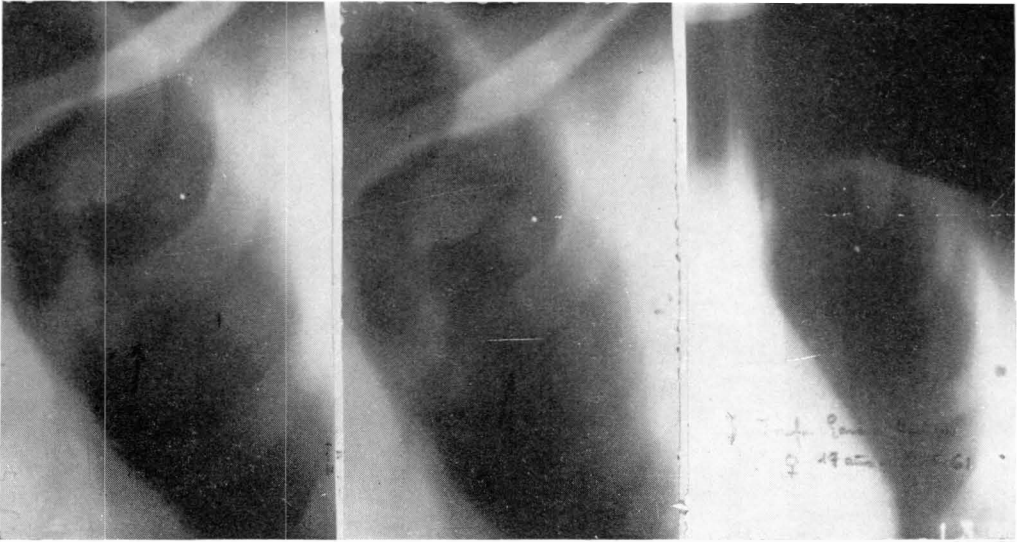


FIG. 4.



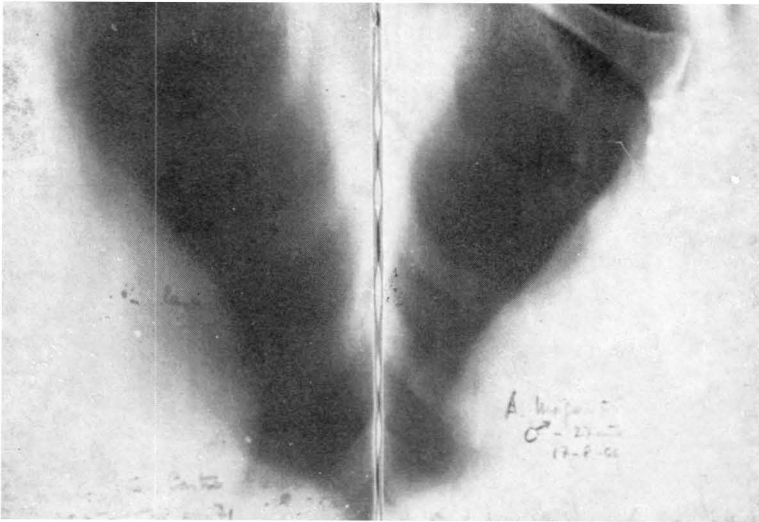
FIGS. 5, 6 y 7.

vienen padeciendo dicha afección, nos hace pensar que en nuestros hallazgos hay también una cronología lesional que se establecería en tres estadios sucesivos.

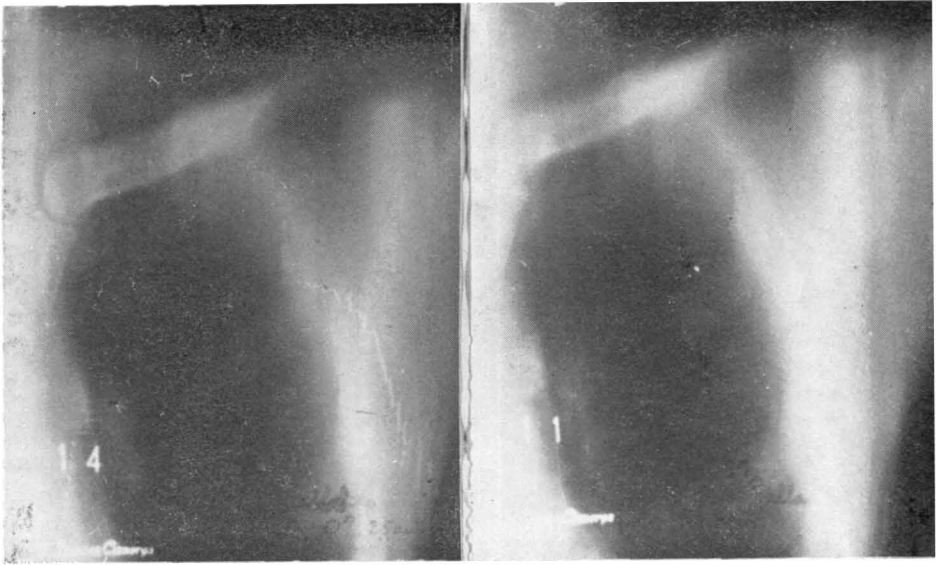
1.º Estadio inicial: El extremo distal de la costilla está rarefacto, hay zonas des-

vaídas y descalcificadas, con formación en su extremo de verdaderas geodas. (Figuras 5, 6 y 7).

2.º Situación de estado: Se encuentra un ensanchamiento en la zona terminal cóncavo en forma de copa, con irregulari-



FIGS. 8 y 9.



FIGS. 10 y 11.

dad del contorno, manteniéndose las zonas «flou» y descalcificadas (figs. 8 y 9) con formación de geodas múltiples confluentes y más amplias.

3.º Situación tardía: (tres años o más de evolución). Se observa el ensanchamiento terminal en forma de copa con ocupación de dicha zona como de un *ánulus* de calcificación, que aumenta de volumen el extremo terminal de la costilla y zona condral (figs. 10 y 11).

Es, pues, siempre interesante y necesaria la obtención de buenas planigrafías, para un mejor diagnóstico y una mayor delimitación del síndrome de Tietze.

Para un mayor conocimiento radiográfico, en nuestros enfermos de síndrome de Tietze, de hace años, reiteradamente hicimos flebogafías de las mamasias internas, mediante inyección intraósea esternal del contraste. Siempre encontramos flebogafías normales, sin signos radiográficos indirectos de desviación, compresión o amputación. Debido a ello no hemos vuelto a insistir en dicha técnica, al no proporcionar datos objetivos (fig. 12).

*El estudio directo anatomopatológico de las lesiones existentes*, ha dado hasta ahora datos pocos concluyentes y variables en su concepción de un autor a otro.

*Su aspecto macroscópico* puede ser nor-

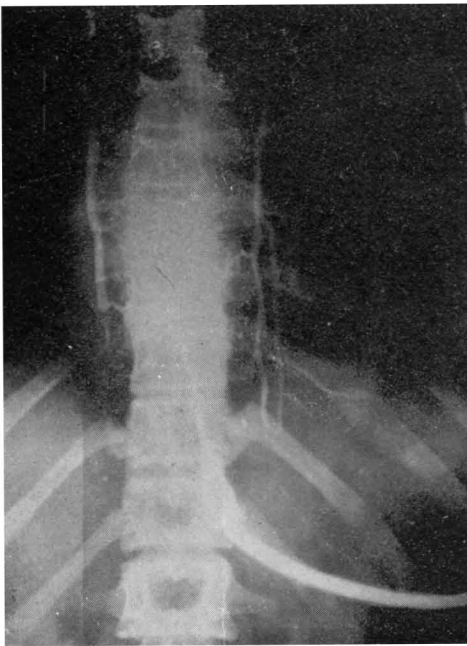

FIG. 12.

mal o percibirse un aumento de volumen, generalmente en la cara anterior, sin que aporte mayores datos, a lo más su estado de engrosamiento e inhibición del tejido pericartilaginoso.

*En su histología* no existen opiniones concordantes. Quizá la mayoría encuentran que la zona de tejido cartilaginoso es normal, en tanto que la zona limitante del hueso costal exhibe síntomas inflamatorios, con noviformación de osteoblastos, como en el caso estudiado por MCSWEENEY, como la formación de hueso nuevo, comparable a cuanto se ve después de una fractura, determinándose un proceso inflamatorio inespecífico.

GOMAR, por su parte, a partir de una observación deniega todo factor inflamatorio para explicar la aparición del síndrome como consecuencia de un infarto vascular que oblitera la precaria circulación terminal de dicha zona. La ausencia

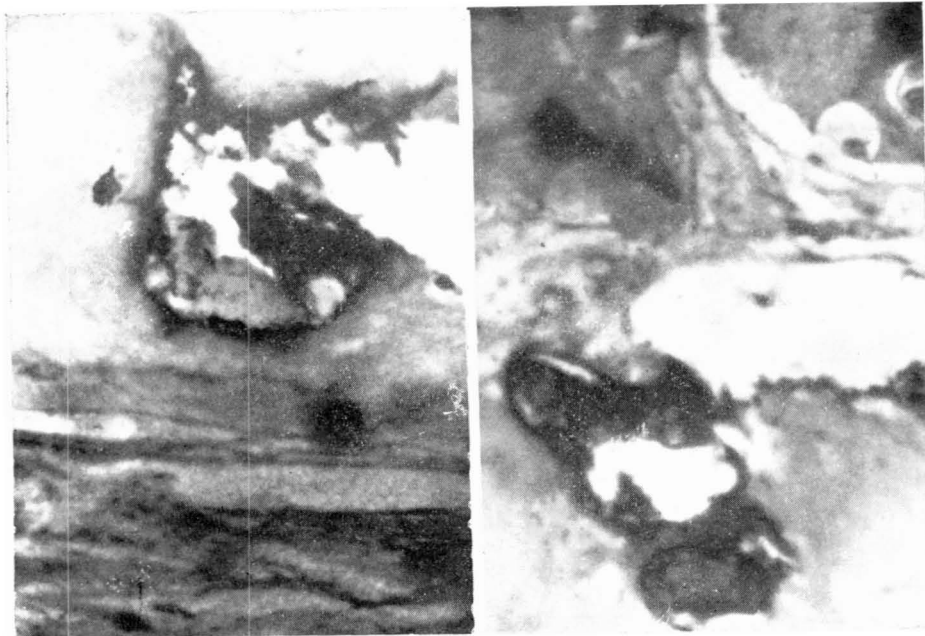
de fenómenos regenerativos, le induce a pensar en la inexistencia de fracturas precedentes o en el invocado factor microtraumático.

De nuestra serie de 18 enfermos, hemos intervenido quirúrgicamente tan sólo a 5 ante la persistencia de síntomas y el fracaso de las infiltraciones locales con esteroïdes y medicación adicional antiinflamatoria y con electroterapia, en los 13 restantes, se ha obtenido curación.

En los tres primeros, el informe biopsico, por demás lacónico, nos indicaba la ausencia de grandes alteraciones tisulares y calificándolo tan sólo de inflamación inespecífica.

En un cuarto enfermo, (J. S. C. Hembra, 18 años). (Anatomopatólogo, doctor López Campos). (Fecha, 11-12-72).

*Caracteres macroscópicos:* Se envía pieza constituida por tejido óseo que mide  $3 \times 1 \times 0,4$ , que presenta a nivel de la



FIGS. 13 y 14

zona articular una zona al parecer ulcerada que mide  $1 \times 0,9$ , se somete a descalcificación.

*Caracteres microscópicos:* El estudio histológico de las formaciones óseas tras su descalcificación muestra lo siguiente:

1.º Las zonas óseas presentan un mecanismo de descalcificación con necrosis de las laminillas (figs. 13 y 14).

Hay zonas en las que la estructura está totalmente desaparecida y vemos infiltrados calcáreos (fig. 15).

No hay ninguna reacción inflamatoria activa.

Hay proliferación del tejido cartilaginoso el cual presenta un aspecto hialino viéndose fenómenos de calcificación del mismo (fig. 16).

No hay malignidad histológica.

Diagnóstico: Osteocondritis aséptica. (Síndrome de Tietze).

Por último, en el quinto enfermo, a nivel de séptima y octava costillas intervenido, el informe del doctor Matz Candela,

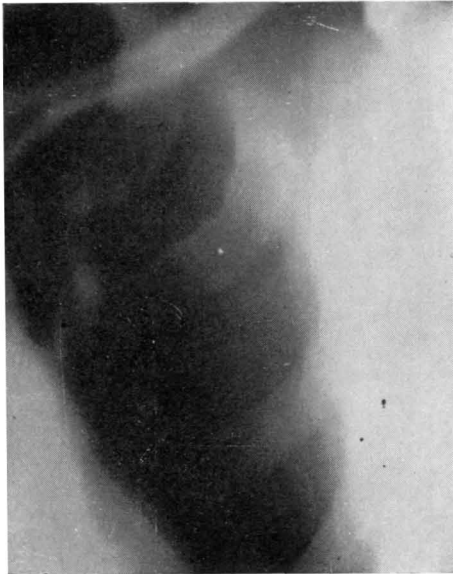

FIG. 15

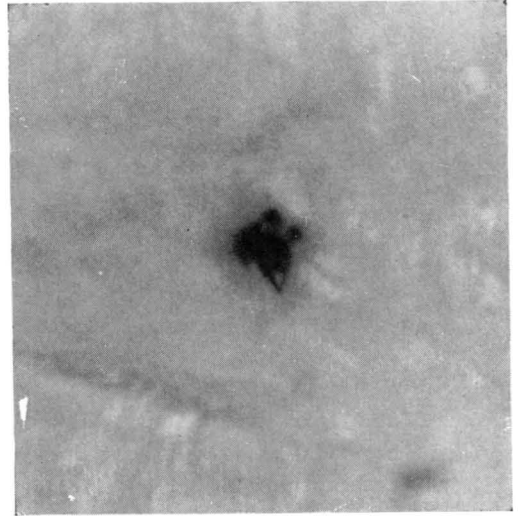


FIG. 16.

de 19 de abril de 1975, (J. G. R. Varón. 25 años), nos indicaba así:

*Morfología:* Se remiten fragmentos de cartílagos costales, color blanquecino, que presentan la superficie ligeramente irregular. Al corte se advierte una superficie de sección salpicada de pequeñas áreas focales de brillo satinado y aspecto más o menos fibrilar, que contrastan sobre la superficie de sección.

*Examen microscópico:* Las secciones muestran: Estructuras de cartilago hialino en las cuales se advierte pérdida focal de homogeneidad de la sustancia fundamental (figs. 17, 18 y 19), con áreas de aparición fibrilar, y en ocasiones con transformación de aspecto pulverulento de dicha organización fibrilar; prácticamente no se advierte infiltración leucocitaria ni aumento de la vascularización. En conjunto, ofrecen dichas áreas una imagen semejante a la degeneración asbestiforme.

Así mismo se advierten pequeños focos birrefringentes (figs. 20 y 21) en las zonas fibrilares y fuera de ellas, que se pueden considerar como degeneración albuminói-



de. Pequeños focos de calcificación en la sustancia intercelular.

Ausencia de lesiones de carácter neoplásico maligno.

Diagnóstico: Degeneración cartilaginosa fibrilar y albuminoide. (Fecha, 19-4-75).

*En resumen:* Existen notables discordancias sobre la existencia o no de fenómenos inflamatorios. Pienso que quizá todos tengan razón, ya que podrían ser observaciones histológicas en distintos períodos evolutivos, inicialmente inflamatorios inespecíficos y ulteriormente degenerativos.

### Mecanismos patogénicos

La patogenia de esta afección es poco conocida y se debate en movimiento pendular entre un conjunto de teorías, las cuales en sí pueden aportar su proyección casual en determinadas ocasiones.

1.º La observación inicial del propio TIETZE, en 1921, fue imputada a distrofia cartilaginosa, probablemente relacionada con problemas carenciales, tesis defendida por HARTING, HIMEI, NUMATA, SATANI, FUJI, etc., y que fue refutada en su aspecto de carencia alimentaria por parte de JONES, ACHARVA, POLLACK, GILL, GEDDES, etc.

2.º Por otra parte, SCHILLER, piensa

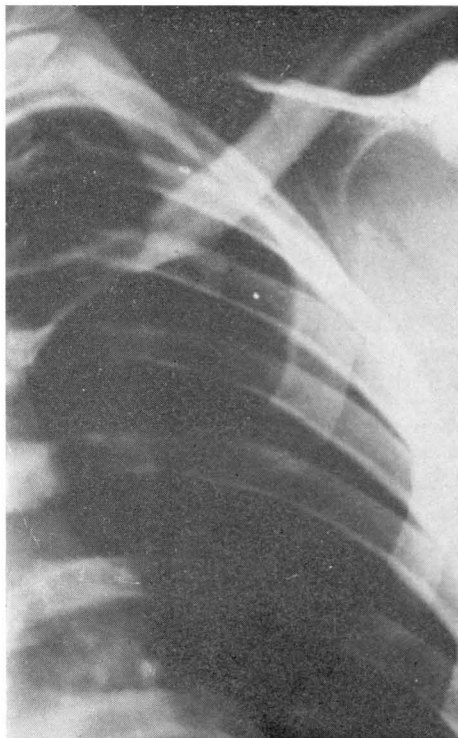
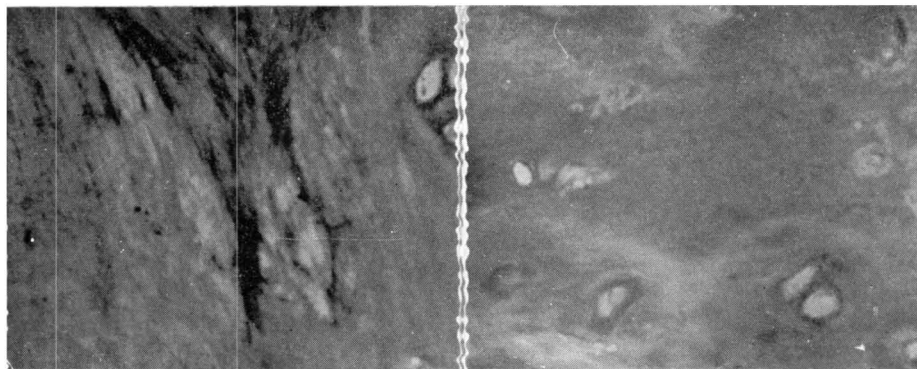


FIG. 17.

que son procesos de tipo involutivos de la edad, aspecto que no tiene aceptación dada su presentación preferente en la segunda y tercera década de la vida.

3.º BAUDRY, en su tesis de 1962, al no



FIGS. 18 y 19.

existir fenómenos inflamatorios o signos de una distrofia del cartilago, las considera bajo la dependencia de un factor carencial endocrino metabólico. Para el mismo BAUDRY, el factor mecánico sería sólo considerado como un factor agravante, en el que el ligamento interarticular jugaría un papel importante.

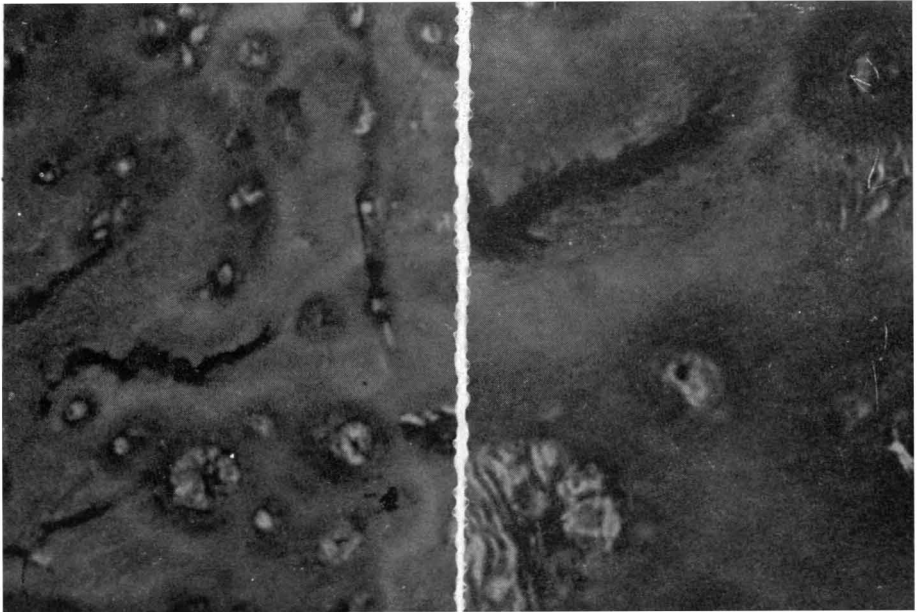
4.º GEDDES, GILL, JONES y POLLACK, insisten en la estrecha relación con una infección de las vías respiratorias con este proceso. Como confirmación biópsica del mismo pensamiento GOMAR, entre nosotros, comprueba la existencia de un factor vascular con infarto anémico de la precaria circulación terminal, en concomitancia con afección pulmonar supurada.

5.º Después de una estadística personal, de 110 casos, GUICHARD, ALEZ, VAUZELLE, VERAT y BRYON, comprueban la existencia de osteosis fisurarias costales, aisladas y primitivas, constituidas en un verdadero síndrome de Millkmann-Looser,

relacionadas siempre en enfermos con bronquitis crónica, asma, enfisema, tuberculosis pulmonar y síndromes respiratorios agudos no bacilares. Si bien, su localización en plano posterior y en las costillas medianas, lo confirman como cuadro distinto, aunque sí es interesante su recuerdo para el estudio de la faceta mecánica o traumática del síndrome de Tietze. Igualmente es comunicado en primera costilla por FREIBERGER y MAYER.

6.º Para PELTIER, sólo las hipótesis que pueden ser formuladas han de tener en cuenta el factor microtraumático de los esfuerzos ejercidos por las tracciones musculares del pectoral mayor y las distracciones que se provocan sobre las costillas y los ligamentos interarticulares.

En apoyo de sus ideas, pueden jugar como factor favorecedor las observaciones de BENSON y ZAVALA, al haber encontrado cifosis dorsales en algunos de los afectos del síndrome de Tietze, que entrañan una



FIGS. 20 y 21.

deficiente estática torácica, más susceptible a los traumatismos y esfuerzos.

Por otra parte, MOTULSKY y ROHN plantean el papel favorecedor a padecer el síndrome de Tietze, en aquellos individuos en los que persiste un llamado ligamento costoesternal interarticular. Este ligamento es una estructura inconstante que une la articulación condrocostal al tejido fibroso situado por detrás de la región manubrioesternal, siendo su localización más frecuente a nivel de la segunda articulación. Su lesión microtraumática y subsiguiente inflamación, conduciría a su esclerosis y comprimiría al cartilago subyacente lesionándole. Esto posiblemente no explica el síndrome de Tietze más bajo o poliarticular.

Por fin COVENTY, indica que el proceso es una verdadera sinovitis. En efecto, la primera articulación condrocostal es una sinartrosis sin espacio sinovial, en tanto que las siguientes, segunda, tercera, cuarta y quinta son verdaderas articulaciones con caras articulares, sinovial, cápsula y ligamentos. En sí, el síndrome de Tietze, podría muy bien presentarse aislado en cada una de estas articulaciones a partir de una tracción o elongación de sus ligamentos, totalmente superponible a un esguince benigno y a la reacción inflamatoria inespecífica que la complica, y que la entretiene en el tiempo.

Por último, ya hemos reseñado las observaciones de PELTIER y de MUGLER; aportan la posibilidad de una artropatía reumática o gotosa, a nivel condrocostal, en el curso de reumatismos y de hiperuricemias plenamente establecidas.

Posiblemente todas las teorías pueden tener su parte de razón. Son evidentes los factores vasculares, como también son evidentes los factores microtraumáticos. Ellos al unísono pueden ser génesis y motivo de agravación y viceversa. Pero nuestro interno convencimiento es el de que la pato-

genia del esfuerzo supone la génesis del mayor porcentaje de síndromes de Tietze que son vistos en la clínica y en especial el factor primordial viene dado por el esfuerzo de la tos reiterada.

La tos supone un mecanismo complejo de expansión y depresión brusca de la caja torácica. Hay un movimiento instantáneo de ampliación y cierre de los espacios intercostales. A dicha acción, se opone la musculatura intercostal, una de cuyas funciones primordiales es la de mantener armónica e igualada dicha dimensión. En un proceso reiterado de tos, puede suceder una claudicación funcional. A ello, se suma la fijación que del estrecho superior realizan los escalenos especialmente y músculos auxiliares de la respiración de localización cervical, que tratan de fijar la primera costilla. Esta acción fijadora se aumenta de modo reflejo por el individuo, al apoyar sus manos o codos, en el fin de obtener una mayor eficacia tusígena y expectorante, que elimine la causa irritativa del árbol bronquial. Se constituye por tanto entre esternón-clavículas y primera costilla un un punto fijo orgánico que propende a una mayor eficacia tusígena. El subsiguiente punto móvil, la segunda articulación condrocostal y sucesivas, se constituye en forma improvisada e ineficaz en gozne de toda la musculatura respiratoria intrínseca (diafragma e intercostales) y extrínseca, pectorales mayor y menor y subclavio que intentan movilizar el tórax. Es éste un esquema simplista de la autoexperiencia de un síndrome de Tietze sufrido a partir de un pertinaz síndrome bronquítico y es nuestra relación conceptual que sin negar otras posibilidades patogénicas, puede constituir o el nódulo o la agravación de una estática torácica alterada, o de una reminiscencia de anomalía anatómica, o concomitante y agravación de un proceso vascular que determinó un infarto embólico. La demostración de tal faceta incluye un estudio

de la función muscular respiratoria en el acto de la tos, que nos encontramos realizando.

De todos modos el factor microtraumático es el hecho real e incontrovertible, que en determinados enfermos, especialmente predispuestos, puede llegar a provocar el inicio de la afección y en otras ocasiones, las menos, su complicación y agravación. Estas son razones suficientes para un encuadre dentro de un programa de Traumatología y Ortopedia del citado síndrome de Tietze, y justifican sobradamente su exposición de ahora.

Afección en sí de una gran simplicidad, puede en apropiados enfermos crear situaciones de ansiedad o de preocupación ante un dolor anterior del tórax, que han de precisar un adecuado diagnóstico diferencial.

Somos testigos de una situación importante de angustia y ansiedad en una de nuestros enfermos, mujer joven, ante la posibilidad de un tumor de mama. Uno de nuestros enfermos en fase inicial, había realizado electrocardiogramas que fueron negativos, en la fase inicial de su dolor costal y que le provocó síndrome de ansiedad y nerviosismo ante una posible afección coronaria que no existía.

El estudio de diagnóstico diferencial de dolor en la pared torácica, ha de tener una orientación polivalente, sobre todo en fases iniciales y cuando la insuflación del cartílago con aparición de la tumoración costal aún no ha hecho acto de presencia, ya que el diagnóstico de síndrome de Tietze en su fase de estado es más bien simplista.

Esta orientación polivalente ha de ir dirigida a investigar:

#### 1.º Dolores de origen visceral.

- a) Pleurales.
- b) Pulmonares.
- c) Cardiovasculares,

Primitivos: a afección miocárdica, coronaria, pericárdica.

Secundarios: Síndrome de Prizmetal-Massumi.

- d) En el síndrome de Tietze muy bajo con vísceras abdominales.

#### 2.º Afecciones de la pared costal:

- a) Lesiones de índole congénita. Anomalías de forma.
- b) Lesiones traumáticas de costillas y esternón.
- c) Lesiones por fatiga de costillas.
- d) Retardos de consolidación y seudartrosis de costillas y esternón.
- e) Callos hipertróficos.
- f) Lesiones miofasciales: Dolor constrictivo antero-superior del tórax. Síndrome de Menolowitz.
- g) Lesiones infectivas de costillas y esternón o de focos más profundos, a ellas propagados.
- h) Tumores parietales, óseos, cartilagosos, etc.
- i) Xifodinia.

#### 3.º Afecciones generalizadas:

- a) Reumáticas, poliartritis, espondiloartritis, anquilosante.
- b) Gota condrocostal.
- c) Infecciones, pleurodimia. (Síndrome de Borhom).
- d) Dolor costal intercurrente por nódulos en afecciones inflamatorias.

#### Tratamiento

Es tan simplista como la propia afección.

Muchas veces se asiste a su remisión espontánea, caprichosamente coincidente con una minoración o curación del síndrome tusígeno (propia experiencia).

En otras ocasiones una vez instalado el síndrome sigue una evolución tórpida.

Los tratamientos generales antiinflamatorios suelen dar escasos resultados. Igualmente la electroterapia (onda corta, exponenciales, ultrasonido, radioterapia, antiinflamatoria), no suelen ser efectivos. La acción local antiinflamatoria no suele ser activa. A lo más estos tratamientos tienen una acción paliativa.

Los mejores resultados de curación sin recidivas se obtienen con la administración local mediante infiltraciones con esteroides, resultado que hemos obtenido en 12 de nuestros enfermos.

Existen casos en los que la infiltración reiterada en tandas de 5 a 6 inyecciones no consiguen resultados positivos. En uno de nuestros casos incluso hubo una reactivación de su sintomatología dolorosa. Hay entonces que recurrir al gesto quirúrgico, que consistirá en la extirpación a nivel de esternón del cartílago con el fragmento terminal de la costilla, en longitud suficiente de 2 a 3 cms. La extirpación del foco lesional, conduce a la curación sin recidivas. Sin embargo, meditamos mucho el operar, ya que en 3 de nuestros enfermos de los 5 operados, hemos tenido secuela de cicatriz hipertrófica, casi queloidea, que puede dar problemas sobre todo en la mujer; resultado desagradable a pesar de una depurada técnica de sutura.

Por tanto nuestra postura actual ante el síndrome de Tietze plenamente constituido, se mantiene en actitud conservadora, haciéndose más agresiva cada vez que el fallo terapéutico nos indique su ineficacia.

#### BIBLIOGRAFIA

A. G. MOTULSKY y R. J. ROHN (1953): *J. A. M. A.* 152. 504-506.  
 R. H. FREIBERGER y V. MAYER (1964): *Journal of Bone and Joint Surgery*. V. 46A. 3. 615-618.  
 U. TEODORI; R. GALLETTI; L. VECCHIET (1975):

*Fisiopatología y Clínica del dolor torácico*. M. Zambón.  
 EMIL A. NACLEIRO (1975): *La lesión traumática del torace*. Piccin Ed. Padova.  
 J. V. BASMAJIAN (1971): Piccin Ed. Padova.  
 KIRSCHNER-NORMAND (1933): *Cirugía*. T. V. Edit Labor, S. A.  
 G. LUSENA (1933): *Tratado de Traumatología Clínica*. Edit. Labor, S. A.  
 A. L. D'ABREU (1956): *Cirugía torácica*. Edit. El Ateneo.  
 A. PELTIER (1963): *Coerur et Medicine interne*. T. II. Núm. 4. 439-444.  
 A. GUICHARD; R. ALEX; J. L. VAUZELLE; A. VEYRAT y P. A. BRYON. *Lyon Med.* 6-X-1963. 555-571.  
 L. LEGER y R. MOINNEREAU (1950): *La Press. Med.* 20. 336.  
 R. BAUDRY (1962): *These Lyon*. Jean Polge, Edit.  
 F. GOMAR GUARNER. *Medicina Española*. 157. Abril 1952.  
 F. GOMAR GUARNER. *Cirugía, Ginecología, Urología*. Vol. V. Núm. 3. Marzo 1953. 159-162.  
 TIETZE (1921): *Berl. Klin. Wochen.* 58-829.  
 SKARBY (1938): *Acta radiológica*. 19, 259.  
 GILL, JONES, POLLACK (1942): *Brit. Med. Journal*. 155.  
 SERAL, FERNÁNDEZ y REMARTÍNEZ. *Rev. Ortop. y Traum.* Enero 1973. 79-96.  
 GAMINDE y VILLANUEVA (1959): *Arch. Fac. Med. Zaragoza*. 1. 55.  
 NIX y ALBERT (1955): *Lousiana St. Med.* Vol. 107-452.  
 MUGLER (1959): *Rev. du Rhum.* Núm. 2-3. Pág. 113.  
 X. C. VRETOS y D. B. WYKE (1974): *Isur Bone J. Surg.* Vol. 56 B. Núm. 2. 382.  
 J. STAFFEN y E. STRAHBERGER (1971): *Med. Mschr.* 25. 263.  
 ELSON (1965): *J. Of Bone J. S.* Vol. 47 B. Núm. 1.  
 W. E. GOWER y V. PEDRINI (1969): *J. Of Bone J. S.* Vol. 51 A. Núm. 6. 1.154-1.161.  
 A. MARTÍN OCAÑA. *Medicamenta*. A. XXIII. Núm. 414. Abril 1965. 221-224.  
 A. B. SKORNECK (1960): *An. J. Rötgenol.* 83. 124. 748-755.  
 H. L. KAYZER (1956): *American J. of Med.* Vol. 21. Núm. 6. 982-989.  
 K. ADERHOLD (1954): *Zentralblat. F. Chirurg.* 31-79. 1.297-1.304.  
 BENSON, EH. y DL. ZAVALA (1954): *J. A. M. A.* 156. 1.297-1.304.  
 M. B. COVENTRY (1956): *Proc. Staff. Meet Mayo Clinic*. 31. 6-9.  
 FORESTIER, JACQUELINE, ROTES-QUEROL (1951): Edit Masson et Cie.