

Multimed 2020; 24(3)

Mayo-Junio

Caso clínico

Osteocondromatosis múltiple. Caso clínico

Multiple osteochondromatosis. Clinical case

Osteocondromatose múltipla. Caso clínico

Pavel Guerrero Tamayo. ^{1*} <https://orcid.org/0000-0002-3401-908x>

José Enrique Garoz Fonseca. ¹ <https://orcid.org/0000-0002-3142-9972>

Luis Félix Duany Almira. ¹ <https://orcid.org/0000-0001-9443-7905>

¹ Universidad de Ciencias Médicas de Granma. Hospital Provincial Universitario Carlos Manuel de Céspedes. Bayamo. Granma, Cuba.

*Autor para la correspondencia. Email: pavel.guerrero7811@gmail.com

RESUMEN

Introducción: la osteocondromatosis múltiple hereditaria, entidad autosómica dominante, que se caracteriza por el crecimiento de múltiples tumores benignos llamados osteocondromas.

Presentación del caso: paciente femenina de 12 años de edad, que acude a consulta refiriendo dolor constante en rodilla derecha, más acentuado con la marcha. Examen físico SOMA: Aumento de volumen de rodilla derecha hacia sus caras externas e internas con dolor a la palpación, se palpa masa dura, no movible, de bordes irregulares. También se constatan tumoraciones de similares características en ambos hombros y rodillas.

Discusión: se le realizan radiografías, observando lesiones óseas en la metáfisis proximal de ambos húmeros a predominio derecho. Exostosis a nivel de metáfisis proximal y distal de ambos fémures, en tibia y peroné bilateral. En rodilla derecha se observa crecimiento hacia la línea media de la tumoración del peroné desplazando en valgo la metáfisis proximal de la tibia.

Conclusiones: se plantea una exostosis múltiple como diagnóstico.

Se realizó tratamiento quirúrgico escisión tumoral del extremo proximal del peroné de la rodilla derecha y de la cara interna de la metafisis proximal de la tibia y biopsia que confirmó el diagnóstico.

Palabras clave: Exostosis; Osteocondromatosis; Exostosis múltiple hereditaria; Imagen por resonancia magnética; Radiografía digital.

ABSTRACT

Introduction: hereditary multiple osteochondromatosis, an autosomal dominant entity, characterized by the growth of multiple benign tumors called osteochondromas.

Case presentation: 12-year-old female patient, who comes to the consultation referring to constant pain in the right knee, more accentuated with the gait. PHYSICAL exam SOMA: Increase of volume of right knee towards their outer and inner faces with pain to palpation, it palps hard mass, not movable, of irregular edges. Tumors of similar characteristics are also found in both shoulders and knees.

Discussion: X-rays are performed, observing bone lesions in the proximal metaphysis of both humeruses to right predominance. Exostosis at the level of proximal and distal metaphysis of both femurs, in tibia and bilateral fibula. In the right knee, growth is observed towards the midline of the fibula tumor displacing the proximal metaphysis of the tibia in valgo.

Conclusions: Multiple exostosis is raised as a diagnosis.

Surgical treatment was performed tumor excision of the proximal end of the fibula of the right knee and the inner face of the proximal metaphysis of the tibia and biopsy that confirmed the diagnosis.

Key words: Exostosis; Osteochondromatosis; Hereditary multiple exostosis; Magnetic resonance imaging; Digital radiography.

RESUMO

Introdução: osteocondromatose múltipla hereditária, uma entidade autossômica dominante, caracterizada pelo crescimento de múltiplos tumores benignos chamados osteochondromas.

Apresentação do caso: paciente do sexo feminino de 12 anos, que chega à consulta referindo-se a dores constantes no joelho direito, mais acentuadas com a marcha. Exame FÍSICO SOMA: Aumento do volume do joelho direito em direção aos seus rostos externos e internos com dor à palpação, palpa massa dura, não móvel, de bordas irregulares. Tumores de características semelhantes também são encontrados em ambos os ombros e joelhos.

Discussão: São realizados raios-X, observando lesões ósseas na metafise proximal de ambos os úmeros à predominância direita. Exostose ao nível de metafísica proximal e distal de ambos os fêmures, na tíbia e fíbula bilateral. No joelho direito, observa-se crescimento para a linha média do tumor de fíbula deslocando a metafísica proximal da tíbia em valgo.

Conclusões: A exostose múltipla é levantada como diagnóstico.

Foi realizado tratamento cirúrgico excisão tumoral da extremidade proximal da fíbula do joelho direito e da face interna da metafise proximal da tíbia e biópsia que confirmou o diagnóstico.

Palavras-chave: Exostose; Osteocondromatose; Exostose múltipla hereditária; Imagem de ressonância magnética; Radiografia digital.

Recibido: 8/4/2020

Aprobado: 15/4/2020

Introducción

La osteocondromatosis múltiple hereditaria (OMH) también se ha denominado como exostosis cartilaginosa múltiple, exostosis hereditaria múltiple, osteocondromatosis congénita, osteocondromatosis familiar, osteocondromatosis hereditaria, condrodisplasia hereditaria deformante y aclasiadiafisaria. Es una entidad autosómica dominante que se caracteriza por el crecimiento de múltiples tumores benignos llamados osteocondromas. Estos se conforman de hueso cartilaginoso que crece de la metafisis de los huesos largos hacia afuera, y pueden ir en número desde dos hasta

cientos. La OMH consiste en un defecto de la actividad osteoclástica de las metáfisis de los huesos durante el proceso de remodelación en la niñez o adolescencia temprana. Durante el desarrollo esquelético, aumentan de tamaño y gradualmente se osifican; dejan de crecer al alcanzar la maduración esquelética después de la cual no aparecen nuevos osteocondromas. ⁽¹⁾

La primera descripción de un paciente con exostosis múltiple esta atribuida a Hunter en 1786. En 1814 Boyer, publicó la primera descripción de una familia con exostosis múltiple hereditaria, seguido por Guy, la descripción de una segunda familia en 1825. El termino exostosis múltiple fue dado a esta condición por Virchow en 1876. Por los finales de 1800, la mayor parte de los aspectos clínicos de la enfermedad estuvieron descritas. ⁽²⁾ Fue descrita además por Bessel-Hagen en 1891. ^(3,4)

Ehrenfried introdujo le exostosis múltiple familiar HME en la literatura americana en 1915, y en 1943, Jaffe hizo una significativa contribución elucidando la enfermedad y ayudando a diferenciarla de los trastornos de la enfermedad de Ollier (múltiple encondromatosis). ^(1,2,5,6)

La verdadera prevalencia de la enfermedad no se conoce pues muchos pacientes con lesiones asintomáticas nunca son diagnosticados. ⁽⁷⁾ Aunque algunos autores refieren que se estima en 1: 50.000. ^(3, 8)

El osteocondroma es el tumor óseo benigno más frecuente (30 % de los tumores óseos benignos). Representa hasta un 15 % de los tumores óseos y es hallado en un 1-2 % de la población general. ^(8,9)

Tiene una herencia autosómica dominante. Se han identificado tres loci en relación con la enfermedad: EXT1, en el cromosoma 8q23-q24. ^(3,4)

En la actualidad se sabe que, a nivel molecular, los genes de exostosina (familia de genes *EXT*) expresan glucoproteínas que participan en el transporte, proliferación y diferenciación de los condrocitos. Se ha descrito que el gen *EXT1* está localizado en el cromosoma 8q24, donde se producen del 44-66% de las mutaciones de la OMH. El *EXT2* se localiza en el cromosoma 11p11-p12. En este gen se puede presentar hasta el 30% de las mutaciones. El *EXT3* se localiza en el cromosoma 19p y pudiera contener algunas mutaciones que condicionan este padecimiento. ^(1,3,4,9,10)

La media de edad de presentación de OMH es de 3 años y el 96% de los casos han sido diagnosticados antes de 12 años de edad. ^(1,3)

La mayoría son asintomáticos y son lesiones benignas que no afectan a la esperanza de vida, aunque los osteocondromas tienen posibilidad de malignización (condrosarcomas) ^(3,5,9) en un 3-7%. ⁽³⁾

El método de imagen de elección para evaluar al paciente con osteocondromas es la radiografía simple. ⁽¹⁾

El manejo incluye la extirpación de los osteocondromas cuando ocasionan problemas funcionales (irritación persistente con bursitis o compromiso neurovascular) o deformaciones. El tratamiento definitivo incluye la escisión marginal de la exostosis activa, incluyendo el capuchón cartilaginoso y el pericondrio que lo envuelve. La recurrencia global tras la resección es de aproximadamente 2%, siendo más frecuente cuando se extirpa en la infancia, debido al potencial de crecimiento. Se deben corregir las deformidades en valgo y las angulaciones, mediante procedimientos como hemiepifisiodesis, osteotomías y alargamientos. ⁽³⁾

Presentación de caso

Paciente femenina de 12 años de edad, que acude a consulta refiriendo dolor constante en rodilla derecha, más acentuado con la marcha.

Examen físico SOMA:

Aumento de volumen de rodilla derecha hacia sus caras externas e internas con dolor a la palpación, se palpa masa dura, no movable, de bordes irregulares. También se constatan tumoraciones de similares características en ambos hombros y rodillas. Se le realizan radiografías, observando lesiones óseas en la metáfisis proximal de ambos húmeros a predominio derecho donde se muestra en la figura 1.

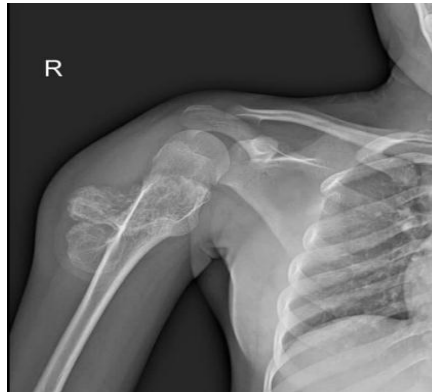


Fig.1. Lesiones óseas en la metáfisis proximal de ambos húmeros.

En rodilla derecha se observa crecimiento hacia la línea media de la tumoración del peroné desplazando en valgo la metáfisis proximal de la tibia en la cual se observa en la figura 2 y figura 3. Se plantea una exostosis múltiple como diagnóstico.

Se realizó tratamiento quirúrgico escisión tumoral del extremo proximal del peroné de la rodilla derecha y de la cara interna de la metáfisis proximal de la tibia y biopsia que confirmó el diagnóstico.

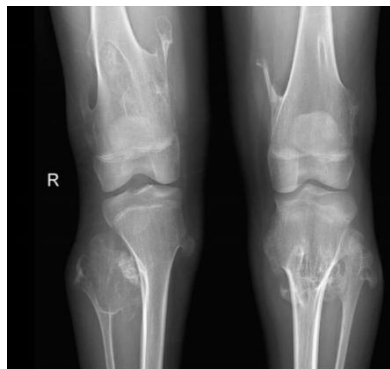


Fig.2. Exostosis a nivel de metáfisis proximal y distal de ambos fémures.

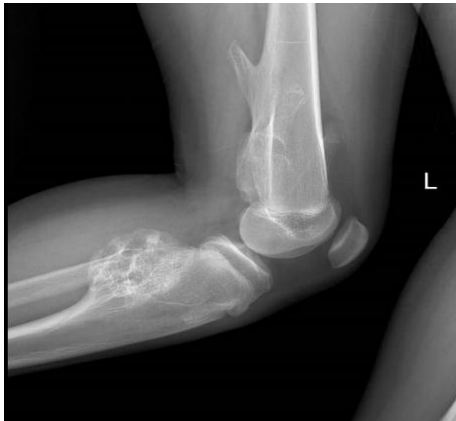

Fig.3. Tumoración del peroné desplazando en valgo la metáfisis proximal de la tibia.

Discusión

Alrededor de dos tercios de los pacientes tienen antecedentes familiares de la enfermedad. ^(1,4) Afecta a los hombres 1,5 veces más que a las mujeres. ^(3,6,8) Sin embargo, algunos autores plantean que parece afectar ambos sexos de modo semejante. ^(7,8)

La penetrancia es del 96% en mujeres y 100 en hombres. La persona afectada tiene el 50% de probabilidad de transmitir el rasgo de la entidad a su descendencia. ⁽¹⁾

Inicialmente el diagnóstico de la exostosis es en la primera década de la vida en más del 80% de los individuos, pero algunas veces el diagnóstico se realiza tempranamente por presentar una historia familiar positiva. ⁽²⁾

La media de edad de presentación de OMH es de 3 años ⁽¹¹⁾ y el 96% de los casos han sido diagnosticados antes de 12 años de edad. ^(1,7)

En nuestro caso se recoge el antecedente de la madre de presentar lesiones óseas al interrogatorio, no especificando el nombre de la enfermedad. Su diagnóstico se realiza a los 8 años.

Se caracteriza por el desarrollo de 2 o más osteocondromas. ⁽³⁾ La localización más común de los osteocondromas es en huesos largos, principalmente en húmero proximal, fémur distal y proximal, tibia y peroné; ^(1,12) sin embargo, también pueden verse afectados huesos de la columna, la pelvis, las costillas y las escápulas. ⁽¹⁾

Los huesos faciales no están afectados; las manos, en cambio, sí suelen afectarse. La distribución suele ser simétrica y bilateral, aunque se han descrito casos con compromiso unilateral. ⁽³⁾

Son particularmente frecuentes alrededor de la rodilla, donde tiene más probabilidades de sufrir una degeneración maligna. ⁽³⁾ La probabilidad de afectar la rodilla se describe con 94% y el humero proximal en un 50%. ⁽¹²⁾

El fémur se afecta aproximadamente dos veces más comúnmente que la tibia. Lesiones del fémur proximal han sido reportadas hasta un 30% en algunos estudios y un 90% en otros y la afectación distal también es variable. ⁽²⁾

La localización de las lesiones, los signos y síntomas que presentó el paciente diagnosticado, se corresponden con los descritos en la literatura sobre exostosis múltiple hereditaria.

El diagnóstico se establece clínica y radiológicamente. ^(1,6,12) En caso de duda diagnóstica, se puede realizar tomografía computarizada (TC) y resonancia magnética (RM). En última instancia se sugiere biopsia excisional del área lesionada. ⁽¹²⁾

Se pueden producir acortamientos de las extremidades, escoliosis, fracturas patológicas o pseudoartrosis, coxa valga bilateral, ensanchamiento progresivo de la metafisis proximal del fémur, acortamiento del cúbito con deformación del radio/subluxación radio-humeral, valgo de rodillas y tobillos, así como disminución de la estatura debido a las deformaciones y angulaciones. ⁽¹⁾

Las deformidades del antebrazo y el acortamiento del cúbito ocurren en un 30 a 70% de los pacientes con osteocondromatosis múltiple hereditaria (OMH), produciendo deformidades angulares y pérdida de la movilidad. ^(1,3,11, 12)

El tratamiento que en la actualidad ha demostrado efectividad y mejores resultados es la cirugía. Esta se reserva para los afectados que presentan síntomas y/o deformidades causadas por los osteocondromas. Los procedimientos que se llevan a cabo incluyen la escisión tumoral, osteotomías correctivas, procedimientos para alinear o aumentar de tamaño los huesos, la epifisiodesis y hemiepifisiodesis. ⁽¹⁾

En este caso realizamos escisión del tumor por dolor y deformidad en valgo.

Conclusiones

La osteocondromatosis múltiple o exostosis múltiple hereditaria es una enfermedad que se asocian a deformidades esqueléticas. Su diagnóstico es clínico y radiológico, y debemos tener en cuenta los antecedentes familiares. La extirpación de los osteocondromas se realiza cuando ocasionan problemas funcionales o deformaciones.

Referencias bibliográficas

1. Santos Guzmán J, Cantú Reyna C, Cano Muñoz AL, Pulido Ayala AK, García A. Osteocondromatosis múltiple hereditaria en una familia. Bol Med Hosp Infant Mex. 2016; 73(2): 111-16.
2. Stieber JR, Dormans JP. Manifestations of Hereditary Multiple Exostoses. J Am Acad Orthop Surg 2005; 13: 110-120.
3. Orgaz Álvarez M, Lorente Jareño ML, Gamero Medina V, Cedeño Poveda MF, Vara Cilla R, Bueno Sánchez A. Osteocondromatosis Múltiple Hereditaria: Más allá del diagnóstico. SERAM 2014; 11(50): 1-39.
4. Carpintero P, del Fresno JA, Carpintero R, Gálvez MJ, Marín MA. Complicaciones de los Osteocondromas. Rev Española de Cirugía Osteoarticular 2009; 237(44): 22-9.
5. Wells M, Birchard Z. A 40-Year-Old Male Presenting with Hereditary Multiple Exostosis: Management and Considerations. Hindawi [Internet]. 2019 [citado 1/5/2020]. Disponible en: <https://www.hindawi.com/journals/crior/2019/4793043/>
6. Mederos Mesa LR, Ginorio Suárez N, Pineda Folgoso L. Exostosis múltiple hereditaria. MediCiego. 2018; 24(3): 22-7.
7. Eke GK, Omunakwe HE, Echem RC. Hereditary multiple exostoses in a 15-year-old boy: A case report and review of literature. Case Report. Niger J Paediatr. 2016; 43(4): 295-298.
8. Sáez Moreno MA, Torres Hidalgo JL, González González F. Manejo de lesiones óseas: osteocodroma. Rev Clin Med Fam. 2017; 10(2): 154-57.

-
9. Akbaroghli S, Balali M, Kamalidehghan B, Saber S, Aryani O, Yong Meng G, et al. Identification of a new mutation in an Iranian family with hereditary multiple osteochondromas. *Ther Clin Risk Manag.* 2016; 13: 15-19.
 10. Cammarata Scalisi F, Stock F, Avendaño A, Cozar M, Balcells S, Grinberg D. Estudio clínico y molecular en una familia con osteocondromatosis múltiple. *Acta Ortop Mex.* 2018; 32(2): 108-11.
 11. Aedo Martín D, Martínez Álvarez S, Vara Patudo I, Alonso Hernández J. Fusión radiocubital en paciente con osteocondromatosis múltiple hereditaria. *Revista Iberoamericana de Cirugía de la Mano.* 2017; 45: 40-4.
 12. Saint Pierre Contreras G, Bravo Rius E, Valencia Castillo M, Conei Valencia D. Osteocondroma como hallazgo incidental en Úlcera Varicosa Sobreinfectada en miembro inferior. *J Health Med SCI.* 2018; 4: 5-9.

Conflictos de intereses

Los autores declaran no tener ningún conflicto de intereses.

Contribución de Autoría

Pavel Guerrero Tamayo, como autor principal originó la idea del tema: Osteocondromatosis múltiple. Caso clínico. Realizó el diseño de la investigación, contribuyó en la discusión.

José Enrique Garoz Fonseca, contribuyó en la parte estadística de la investigación, recogida de información y redacción del artículo.

Luis Félix Duany Almira, contribuyó al procesamiento de la información del artículo y búsqueda de bibliografía actualizada.

Yo, Pavel Guerrero Tamayo, en nombre de los coautores, declaro la veracidad del contenido del artículo: Osteocondromatosis múltiple. Caso clínico.