

# Neumotórax

## Drenaje y avenamiento del espacio pleural y descompresión con aguja

Dres. Jorge A. Fiorentino<sup>a</sup> y Daniel Liberto<sup>b</sup>

### INTRODUCCIÓN

#### 1.1. DEFINICIÓN

El neumotórax (ntx) es una colección anormal de aire en el espacio pleural.

El aire puede entrar a la cavidad pleural proveniente de:

- parénquima pulmonar
- árbol traqueobronquial
- esófago
- órganos intraabdominales
- exterior a través de la pared torácica abierta.

En ocasiones puede originarse por una combinación de estas fuentes.

#### 1.2. CLASIFICACIÓN

Existen varias clasificaciones del neumotórax. Etiológicamente se clasifica en:

- espontáneo, que puede ser primario o secundario,
- traumáticos.

El neumotórax espontáneo primario aparece usualmente en una persona joven, en quien no se encuentra una patología pulmonar de base y generalmente resulta de la ruptura de una bulla subpleural.

El neumotórax espontáneo secundario es producido por complicación de una enfermedad pulmonar de base como asma bronquial, enfisema pulmonar, tuberculosis, absceso pulmonar, tumores y, actualmente con creciente frecuencia, en pacientes VIH positivos e infección por *pneumocystis carinii*.

El neumotórax por trauma, puede ser producido por un amplio espectro de lesiones del pulmón o las vías aéreas: trauma penetrado o cerrado del tórax, barotrauma y lesiones iatrogénicas. La punción venosa central es causa frecuente de neumotórax iatrogénico, así como las toracentesis.

El neumotórax también se puede clasificar de acuerdo a las características de su presentación en:

- abierto
- a tensión (hipertensivo)
- estable.

**Neumotórax abierto** ocurre cuando se produce una conexión entre el aire exterior y el espacio interpleural.

El **neumotórax hipertensivo** es producido por una fisura pulmonar que actúa como válvula unidireccional, que permite la entrada de aire a la pleura pero no su salida. La presión dentro de la pleura llega a ser igual o superior a la atmosférica.

El **neumotórax estable** es aquel que no cambia en su magnitud y que no causa creciente alteración respiratoria o hemodinámica.

Teniendo en cuenta el colapso pulmonar se lo clasifica en grados de ntx: considerando la clavícula como referencia y a la misma se la divide en tercio externo, medio e interno (ver Figura 1).

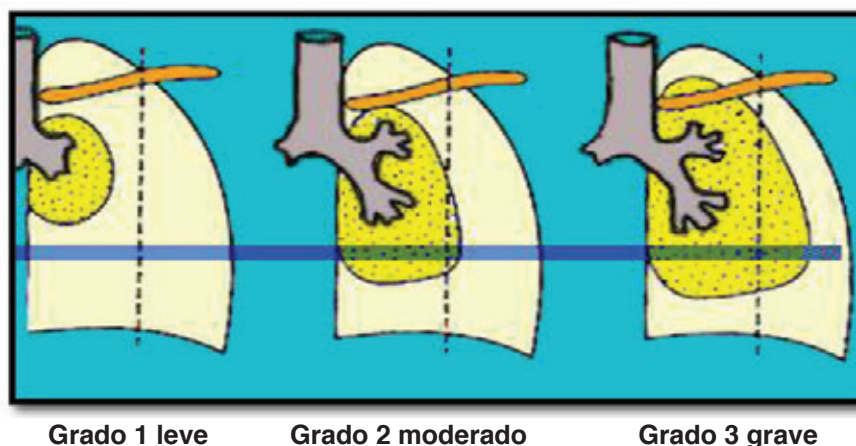
**Grado 1 leve:** colapso pulmonar por fuera de la línea clavicular externa.

**Grado 2 moderado:** colapso pulmonar entre las líneas claviculares media y externa.

**Grado 3 grave:** colapso pulmonar por dentro de la línea clavicular interna.

a. Médico Cirujano Pediatra. Jefe de Departamento de Urgencia. HNRG. Buenos Aires.

b. Médico Cirujano Pediatra. Médico Cirujano del Hospital Italiano de Buenos Aires.  
Ex Residente de Medicina y Cirugía de Trauma Pediátrico. HNRG. Buenos Aires.

**Figura N° 1: Grados de neumotórax según colapso pulmonar**

Grado 1 leve

Grado 2 moderado

Grado 3 grave

### 1.3. ANTECEDENTES HISTÓRICOS

Hipócrates fue el primero en describir el avenamiento del espacio pleural con un tubo metálico para el drenaje de “malos humores”.<sup>1</sup> Playfair en 1875<sup>2</sup> y Hewitt en 1876<sup>3</sup> describieron la colocación de un drenaje tórax cerrado y la colocación del mismo en una trampa de agua. Sin embargo, la técnica de la colocación del tubo de avenamiento pleural no fue extensamente utilizada hasta 1917, cuando se convirtió en una práctica frecuente para el tratamiento de los empiemas postinfluenza.<sup>4</sup>

Durante la Segunda Guerra Mundial, el drenaje pleural ganó una generalizada aceptación para tratar los hemonemotórax traumáticos y empiemas. En la actualidad, este se utiliza comúnmente para el tratamiento de todo tipo de colecciones pleurales.

### 1.4. PROCEDIMIENTO

El tubo de avenamiento pleural y la descompresión con aguja del espacio pleural son procedimientos utilizados para drenar colecciones anormales de aire o fluidos de la cavidad torácica.

Estos sencillos procedimientos pueden efectuarse rápidamente en el Departamento de Urgencia (DU) o en la propia cama del paciente (niños graves o en forma semi-electiva en quirófano). El avenamiento del tórax debe considerarse como una maniobra salvadora de vidas y debe requerirse como una destreza vital y obligada para todos aquellos pediatras que se desempeñan en guardia.

### DESARROLLO

Las colecciones anormales pueden contener sangre (ejemplo: hemotórax), aire y sangre (ejemplo: hemonemotórax) u otros fluidos, generalmente asociados a efusiones pleurales (ej. material purulento o empiema).

Cuando el aire ingresa a la cavidad pleural a presiones mayores a la atmosférica, se desarrolla un neumotórax a tensión. El aire pleural en conexión directa con la atmósfera se define como neumotórax abierto. Esta comunicación puede intermitentemente cerrarse o abrirse dependiendo de las presiones de la atmósfera y de la cavidad torácica. Un neumotórax abierto secundario a una lesión parietal importante, genera un abundante ingreso de aire generando “lesiones torácicas aspirativas”.

La importancia de esta colección anormal en el espacio pleural puede interferir con las funciones respiratoria y cardiovascular y el drenaje de las colecciones mediante un tubo de avenamiento puede restablecer la normalidad cardiorrespiratoria. Sin embargo, no todas las colecciones pleurales requieren tubo de avenamiento en el tórax. Algunas colecciones particularmente las pequeñas, pueden manejarse mediante observación y seguimiento solamente. En otros pacientes, la aspiración de la colección mediante agujas o catéteres puede ser la solución del problema o la corrección temporaria del mismo.

Estos procedimientos son frecuentemente realizados en el Departamento de Urgencia (DU) o en la Unidad de Terapia Intensiva Pediátrica (UTIP) por emergentólogos, neonatólogos, intensivistas o cirujanos.

En ocasiones, especialmente cuando el tiempo de la fase prehospitalaria de atención es prolongado, estas técnicas de emergencia descompresivas no deben demorarse y ser efectuadas en esta etapa.

Por otra parte en centros donde no se cuenta con cirujanos pediatras, los clínicos y emergentólogos pediatras pueden ser requeridos para resolver un neumotórax. La aspiración con aguja del neumotórax y la colocación de un tubo de avenamiento pleural son procedimientos simples que pueden y deben ser realizados por cualquier médico debido a la trascendencia que puede tener demorar la descompresión del tórax.

### ANATOMÍA Y FISIOLÓGÍA

El tórax está normalmente compuesto por el parénquima pulmonar y las estructuras mediastinales. La pleura es una membrana serosa que presenta dos hojas; una parietal que recubre la pared torácica y otra más delgada llamada visceral, que recubre el parénquima pulmonar, el diafragma, mediastino y las cisuras interlobares. Las dos hojas convergen en el hilio pulmonar para formar el saco pleural. Una delgada lámina de líquido seroso en el espacio pleural sirve como lubricante del pulmón durante los movimientos del ciclo respiratorio y mantiene el contacto entre las dos superficies pleurales. La retracción elástica de la pared torácica y el pulmón se asisten mutuamente para mantener juntos el pulmón y la pared torácica, y así prevenir su separación durante las presiones subatmosféricas generadas en la inspiración espontánea. El aire o la sangre pueden entrar en la cavidad pleural debido al trauma directo sobre el parénquima pulmonar, la pared torácica, los vasos torácicos u otras estructuras mediastinales.

En ausencia de trauma, el neumotórax puede ser resultado de la ruptura alveolar secundaria al incremento abrupto de la presión intratorácica o interalveolar con la glotis cerrada, particularmente en el tejido pulmonar enfisematoso. Raramente un desgarramiento o ruptura esofágica puede producir neumotórax o neumomediastino.

En el neumotórax simple (*Figura 2.A*), el aire en el espacio pleural hace que el pulmón pierda contacto con la pared torácica y colapse. Como resultado, el pulmón colapsado no participa en el intercambio gaseoso y se desarrolla una alteración en la ventilación-perfusión.

El neumotórax hipertensivo se presenta cuando el aire acumulado en el espacio pleural se encuentra bajo presiones supra-atmosféricas (*Figura 2.B*). Esto ocurre cuando existe una comunicación directa entre la vía aérea principal o el parénquima pulmonar y el espacio pleural. Dicha comunicación permite la entrada de aire al espacio pleural sin un adecuado avenamiento, a menudo asociado a un mecanismo valvular. El neumotórax hipertensivo puede desplazar el mediastino e interferir con el retorno venoso mediante el acodamiento de la vena cava o un incremento de la resistencia al flujo venoso, llevando a una disminución en la precarga, hipotensión y shock.

El hemotórax es el resultado de la hemorragia intratorácica. Este sangrado proviene habitualmente del corazón, pulmones, grandes vasos o sus ramas, arterias o venas intercostales, el diafragma o vasos de la pared torácica. Si simultáneamente ingresan aire y sangre en el espacio pleural se produce un hemo-neumotorax (*Figura 2.C*). El trauma penetrado que produce la pérdida de una porción de la pared torácica con una apertura directa hacia la cavidad, causa un neumotórax abierto con el ingreso de aire a través de dicha apertura, (*Figura 2.D*) produciéndose un equilibrio inmediato entre la presión intratorácica y la atmosférica. Si la apertura de la pared torácica es mayor al diámetro de la vía aérea, el aire pasa preferentemente a través del defecto parietal torácico con cada movimiento respiratorio, resultando una ventilación reducida de dicho pulmón. Puede también provocar bamboleo mediastinal, que puede asociarse a una reducción del retorno venoso.

El sellamiento completo de un neumotórax abierto puede producir un neumotórax a tensión. Existen aspectos únicos fisiológicos y anatómicos del tórax en la niñez que son relevantes para la fisiopatología y el manejo del neumotórax. Los niños poseen una pared torácica más complaciente y menos osificada, lo que resulta en una incidencia reducida de fracturas costales.

De todas formas, pueden presentar lesiones intratorácicas severas con ausencia de signos externos de lesión parietal externa (estigmas cutáneos). El mediastino del niño es más móvil, y de esta forma puede presentar mayor compromiso ventilatorio y cardiovascular secundario a angulación traqueal

por un excesivo desplazamiento mediastinal.<sup>5</sup> Durante los primeros 5 años de vida la vía aérea distal es relativamente más estrecha creando un incremento de la resistencia de la vía aérea periférica. Este incremento en la resistencia pulmonar requiere una mayor presión en el pico inspiratorio durante la ventilación mecánica, aumentándose el riesgo de barotrauma.<sup>6</sup>

Los cambios en la fisiología pulmonar que ocurren durante e inmediatamente después del nacimiento hacen que los neonatos tengan mayor incidencia de neumotórax que cualquier otro grupo etario.<sup>7</sup> Con el primer movimiento respiratorio, la presión transpulmonar se incrementa de 40 hasta un máximo de 100 cm de agua. La compresión torácica que ocurre durante un parto vaginal ubica al diafragma y a los músculos respiratorios en una marcada desventaja mecánica debido a un acortamiento de los músculos respiratorios. Además, la obstrucción mecánica de algunos alvéolos puede ocurrir luego de la aspiración de líquido amniótico o meconio. La transmisión de presiones transpulmonares

elevadas a través del alveolo pueden llevar a la sobredistensión, ruptura alveolar, y el desarrollo de neumotórax.<sup>7-9</sup>

#### INDICACIONES DE AVENAMIENTO PLEURAL

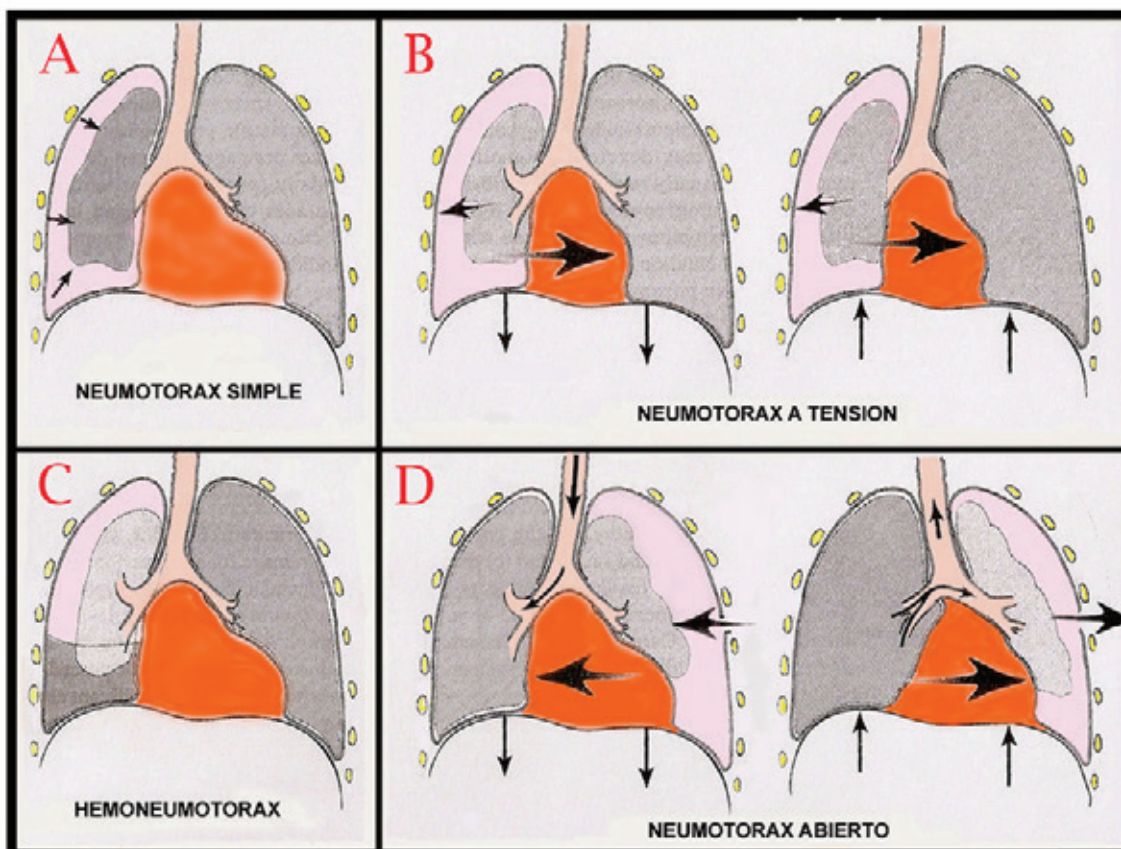
La resolución de una colección pleural depende de varios factores:

- etiología y tamaño de la lesión
- condición general del paciente
- problemas asociados
- necesidad de transportar el paciente y
- necesidad de ventilación mecánica o anestesia general.

El neumotórax hipertensivo es una condición excepcional que pone en riesgo la vida, y debe ser tratada inmediatamente mediante la descompresión con una aguja y-o tubo de avenamiento.

El objetivo es aliviar las complicaciones cardiovasculares del neumotórax hipertensivo, convirtiéndolo en un neumotórax simple o normotensivo. Si ante la emergencia se drenó mediante una aguja gruesa, luego de la descompresión, estos pacientes requieren un tu-

Figura N° 2.

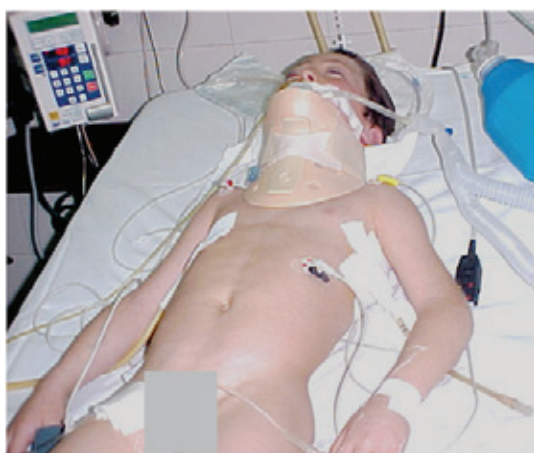
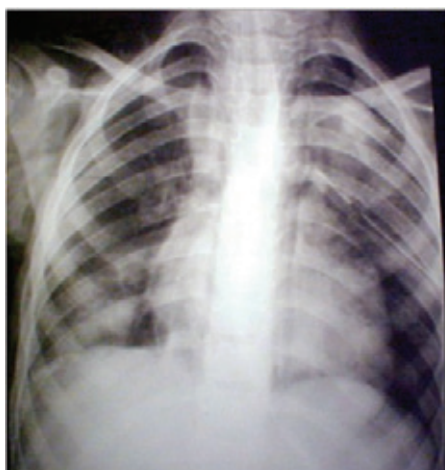


bo de tórax para permitir el drenaje continuo del espacio pleural y prevenir la recurrencia del neumotórax.

La causa más común de neumotórax hipertensivo es la ventilación con presión positiva (barotrauma). La denominación de barotrauma es un término amplio que incluye enfisema pulmonar intersticial, neumomediastino, neumoperitoneo y neumotórax. La rotura alveolar permite que el aire se escape y se centrifugue por disección de los espacios perivasculares hasta el hilio, produciendo neumotórax y neumomediastino. Si la presión es mucha, desde el mediastino asciende hacia el tejido subcutáneo del cuello y pared anterior del tórax (enfisema subcutáneo) o cavidad peritoneal (neumoperitoneo).

**Foto n° 1 y 2: Barotrauma. Radiografía tórax de frente con enfisema subcutáneo-paciente con enfisema generalizado en cuello, tórax, abdomen y escroto**



Otras causas incluyen la ruptura bronquial, trauma parenquimatoso mayor, el sellado inadvertido de un neumotórax abierto o como complicación de un neumotórax simple.

En contraste con los pacientes con neumotórax hipertensivo, los portadores de neumotórax simple son comúnmente asintomáticos. El neumotórax espontáneo primario (sin enfermedad pulmonar subyacente) o secundario (con enfermedad pulmonar previa), son comúnmente asintomáticos. Algunos neumotórax de origen iatrogénicos también pueden carecer de síntomas. Pacientes sometidos a la colocación de un acceso vascular central por venopunción pueden desarrollar neumotórax que usualmente es evidenciado inmediatamente después de su realización con la radiografía de control.<sup>10</sup> Los NTX traumáticos pequeños considerados como neumotórax postraumáticos oculutos, se evidencian con una tomografía ya que la mayoría de las veces evolucionan sin sintomatología.<sup>11,12</sup>

En adultos existe evidencia científica para el manejo conservador del neumotórax simple asintomático.<sup>12</sup> La observación se recomienda cuando: a) el paciente no tiene otras lesiones asociadas, b) neumotórax pequeño y unilateral, c) paciente que no requerirá ventilación con presión positiva, anestesia general o transporte prolongado. Estudios no publicados apoyan el manejo conservador en niños (Hospital de Niños Ricardo Gutiérrez de Buenos Aires).

Las opiniones acerca de qué constituye exactamente un neumotórax pequeño varían, pero generalmente se cree que es menor del 10-20% del volumen de la cavidad torácica<sup>13-17</sup> o un despegamiento pleural (mínimo) siempre menor a 1 cm evidenciable mediante la radiografía de tórax frente. Sin perjuicio de lo antedicho, existen muchos métodos para medir el volumen de un neumotórax basándose en su aspecto radiológico. Desafortunadamente las estimaciones del tamaño de un neumotórax no son precisas.<sup>16</sup> Se ha determinado que una medición única de la distancia interpleural, determina certeramente el tamaño de un neumotórax.<sup>18</sup> Un nomograma derivado de esta determinación predice el porcentaje o grado del neumotórax de la cavidad torácica mejor que cualquier estimación radiológica. También ha sido propuesto un método para estimar

el tamaño de un neumotórax oculto basado en el estudio tomográfico,<sup>19</sup> pero este no ha sido consensuado.

Se recomienda en un paciente adulto y clínicamente estable la resolución del NTX mediante la simple aspiración con aguja. Aunque estos reportes no incluyen a la población pediátrica, este procedimiento es también observado en niños y puede realizarse a veces en lugar de la colocación de un tubo en el tórax, siempre que se monitoree en forma permanente la evolución clínica del paciente. Cuando se utiliza apropiadamente la aspiración con este método, se evidencian ventajas sobre el tubo de tórax. Es más fácil de realizar, menos traumático, deja una cicatriz menor, y generalmente provoca menos discomfort.<sup>10,20,21</sup> La aspiración con un catéter pequeño puede mejorar la morbilidad.<sup>22</sup>

Se ha descrito en pacientes adultos, el manejo ambulatorio del neumotórax simple mediante el drenaje con un catéter adecuado.<sup>23,24</sup>

Los pacientes pediátricos con trauma torácico menor y compensados también pueden ser considerados para este procedimiento siempre que se encuentren internados y monitoreados en forma permanente. Aquellos con neumotórax hipertensivos, hemotórax, fugas aérea persistente, inestabilidad hemodinámica, o lesiones asociadas importantes que requieren cirugías no deben ser considerados para este procedimiento, y deben ser drenados con un tubo de tórax. Otra contraindicación relativa para su uso es la presencia de patología pulmonar subyacente.

El drenaje mediante un tubo, está indicado ante la presencia de cualquier colección pleural que requerirá drenaje continuo por algún período. El derrame pleural recurrente, el empiema y el quilotórax, deben ser resueltos mediante un drenaje con tubo. Dicho drenaje torácico puede estar indicado como un procedimiento profiláctico en pacientes con trauma torácico significativo como por ejemplo: contusión pulmonar o enfisema subcutáneo, sin neumotórax detectable ya que requerirán de un transporte prolongado, anestesia general o ventilación mecánica. Estos pacientes presentan riesgo elevado de desarrollar neumotórax hipertensivo al ser sometidos a presiones positivas de la vía aérea.

Los hemotórax y hemoneumotórax de magnitud considerable (G° 2 o 3), requieren también un drenaje quirúrgico ya que pueden interferir con la función respiratoria. Igual tratamiento ameritan los pacientes con hemotórax para monitorear la tasa de sangrado o para prevenir la formación de un fibrotórax. Se recomienda la administración precoz de sangre y sus componentes en pacientes con hemotórax masivos antes de realizar su drenaje o evacuación progresiva. El hemotórax puede funcionar como tapo-naje ante un sangrado vascular, y la colocación de un tubo de tórax puede provocar una marcada hipotensión si se realiza sin la adecuada resucitación de volumen y de manera lentamente progresiva.<sup>18,25</sup> Existen numerosos dispositivos comerciales destinados a la recolección, filtración, anticoagulación y autotransfusión de la sangre obtenida por el tubo, práctica que no se realiza en nuestro medio.

Los neumotórax abiertos son comúnmente resultado de un trauma penetrado. En niños pequeños, el trauma penetrado de tórax es por lejos menos frecuente que el contuso. Sin embargo, algunas áreas urbanas muestran un incremento en la frecuencia de trauma penetrado toraco-abdominal en pediatría. Debido al potencial peligro que genera el desarrollo de un neumotórax abierto, el tórax aspirante requiere un inmediato tratamiento para permitir una correcta mecánica y ventilación pulmonar.

No existe contraindicación absoluta para la colocación de tubo a tórax cerrado. La presencia de diátesis hemorrágicas o de trastornos dermatológicos son contraindicaciones relativas. Sin embargo, el drenaje con tubo de tórax es habitualmente practicado como un procedimiento para salvar vidas y por lo tanto cualquier contraindicación relativa es desestimada. Si el paciente presenta una coagulopatía u otro factor de riesgo, debe —siempre que sea posible— intentarse corregir o mejorar este trastorno antes de realizar la toracocentesis o colocar un tubo. El sitio de inserción puede variar para evitar lesiones cutáneas. Otras contraindicaciones relativas son las múltiples adherencias o blebs, neumotórax recurrentes que requieran tratamiento quirúrgico, hemotórax masivos sin una adecuada reposición de volumen, y la necesidad de una toracotomía inmediata.

## EQUIPAMIENTO Y DISPOSITIVOS DE EVACUACIÓN

### • Descompresión con aguja

El equipo necesario para la descompresión con aguja depende de la técnica utilizada (*ver procedimientos*). Como mínimo se necesita una aguja y una jeringa, aunque para evacuar colecciones pleurales anormales, se debe insertar un catéter. Existen kits comerciales para la técnica del trócard y de Seldinger modificado. Las alternativas para su realización incluye la colocación a través de una aguja sobre camisa o un catéter de trauma.

### •Tubo de avenamiento pleural (drenaje quirúrgico)

Se recomienda disponer de las bandejas conteniendo los elementos necesarios para la inserción de un tubo en el tórax. Los contenidos habituales de dichas bandejas se describen en la *Tabla 1*. De ser posible, todo el equipo debe ser inspeccionado y ensamblado antes de la realización del procedimiento. Los diámetros de los tubos de tórax y de las agujas varían con la edad del paciente y el tipo de colección a drenar. Se requieren tubos más gruesos para el drenaje de colecciones purulentas o de sangre que las necesarias para drenar aire. En la *Tabla 2* se estima el tamaño del tubo de tórax apropiado para cada edad. Los tubos más frecuentemente utilizados (Argyle®) son de polivinilo transparente,

rectos con orificios laterales y uno en la punta, y con una marca radiopaca lateral. Otros tipos de tubos incluyen los de goma, silastic y las sondas tipo Foley®. Los tubos de silastic son superiores debido a que son menos antigénicos.<sup>15</sup>

Además del equipamiento necesario para la colocación del tubo, se debe contar con una adecuada iluminación, equipos de monitoreo y personal auxiliar adecuado. Debe realizarse un continuo monitoreo cardíaco y de oximetría de pulso. Rutinariamente debe medirse la tensión arterial, niveles de conciencia y del ritmo y esfuerzo respiratorio.

**Tabla 2. Tamaños del tubo de tórax sugeridos por edad**

Edad (peso en percentilo 50)	Tamaño del tubo (French)
Prematuros (1-2.5 kg)	10-14
Neonatos (2.5-4 kg)	12-18
6 m (6-8 kg)	14-20
1-2 años	14-24
5 años	20-32
8-10 años	28-38

**Tabla 1. Bandeja para colocación del tubo de tórax**

Gasa impregnada en vaselina  
 Gasas hidrófilas estériles  
 Guantes Estériles  
 Iodopovidona (Pervinox®)  
 Cinta adhesiva  
 Jeringas descartables 10 cc y 20 cc  
 Hojas de bisturí N° 11  
 Anestésicos locales para infiltración analgésica  
 Caja de sutura: pinzas tipo Halsted y Tijeras de hilos y quirúrgica  
 Hilos de sutura  
 Sistema de drenaje  
 Tubos adaptadores  
 Tubo de tórax  
 Recipiente estéril  
 Campos estériles

## PROCEDIMIENTO

### Manejo conservador

Si la decisión fue tratar en forma conservadora al paciente, o sea sin proceder al drenaje de la colección, el período de observación debe realizarse siempre con el paciente hospitalizado.<sup>13</sup> Dependiendo de la cantidad de aire, tipo de fuga aérea, y la condición del parénquima pulmonar, el flujo sanguíneo pleural normal reabsorbe el aire aproximadamente 1,25%/día y permite la reexpansión pulmonar.<sup>26</sup> El oxígeno suplementario aumenta el ritmo de reabsorción hasta 6 veces.<sup>27</sup> El seguimiento clínico y radiográfico debe realizarse periódicamente para controlar la progresión de la colección.

### Descompresión con aguja. Neumotórax a tensión

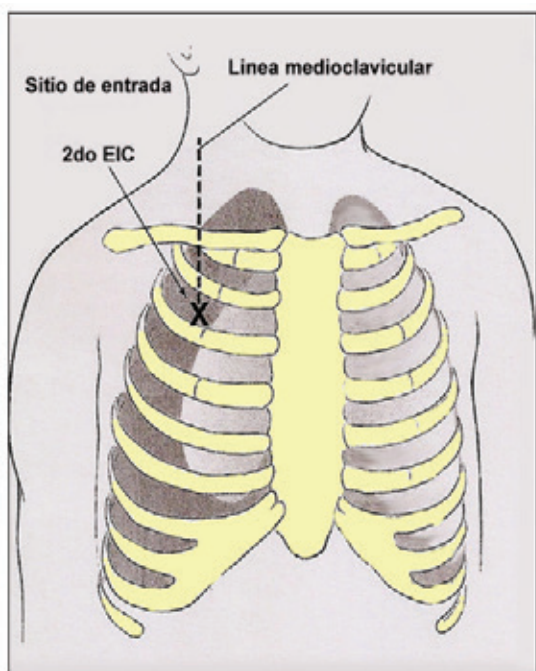
Si se sospecha un neumotórax a tensión, se requiere descompresión en forma urgente. Este procedimiento NO debe ser demorado,

ni siquiera para la confirmación del diagnóstico mediante radiografía de tórax. En esta situación el uso de sedación se ve restringida por el tiempo. Puede ser necesario contener al paciente, si este no cooperara o estuviese despierto. Debe colocarse al paciente en posición supina con la cabecera de la cama elevada en 30°, si fuera posible. La recomendación sobre el sitio de punción para estos pacientes ubicados en posición supina, es en el 2° espacio intercostal, línea media-clavicular, ya que el aire pleural libre normalmente asciende al hemitórax anterosuperior (*Figura 3*). En el neumotórax a tensión además, desplaza el pulmón ipsilateral colapsado, permitiendo un abordaje lateral, si la pared anterior no estuviera expuesta.

El sitio de punción debe ser rápidamente desinfectado con antisépticos (Iodopovidona). Si el tiempo lo permite, es también apropiada la utilización de anestésicos infiltrativos locales. La aguja debe anexarse a una jeringa de 5 o 10 ml.

La tercera costilla se identifica por palpación. La aguja se inserta en forma perpendicular en la línea medio-clavicular sobre la cara superior de la costilla, “discurriendo” sobre la cara superior de dicha costilla, ingresando en la porción inferior del 2° espacio intercostal.

**Figura N° 3: Sitio de punción del NTX**



Si se conectó a una jeringa, a medida que se avanza con la aguja se debe aspirar delicadamente. La pérdida de la resistencia y el rápido ingreso del aire confirman el acceso al espacio pleural y que el aire a tensión se está evacuando. Si se está utilizando una aguja sobre camisa, debe progresarse el catéter sobre la aguja en la cavidad pleural y luego retirar la aguja. Si la aguja está conectada a una jeringa, la presión de salida de aire puede provocar la retracción del émbolo sin realizar aspiración alguna. Si no está conectada, el aire sale rápidamente y puede oírse este movimiento tanto en inspiración como en espiración. Si el neumotórax se confirma, se debe anexar un set de drenaje unidireccional para completar el procedimiento (trampa de agua). Una marcada mejoría puede objetivarse ante la descompresión de neumotórax a tensión mediante la valoración del grado de distress respiratorio y el estatus hemodinámico del paciente. Luego debe colocarse un tubo de tórax tan pronto como sea posible.

#### **Aspiración con catéter**

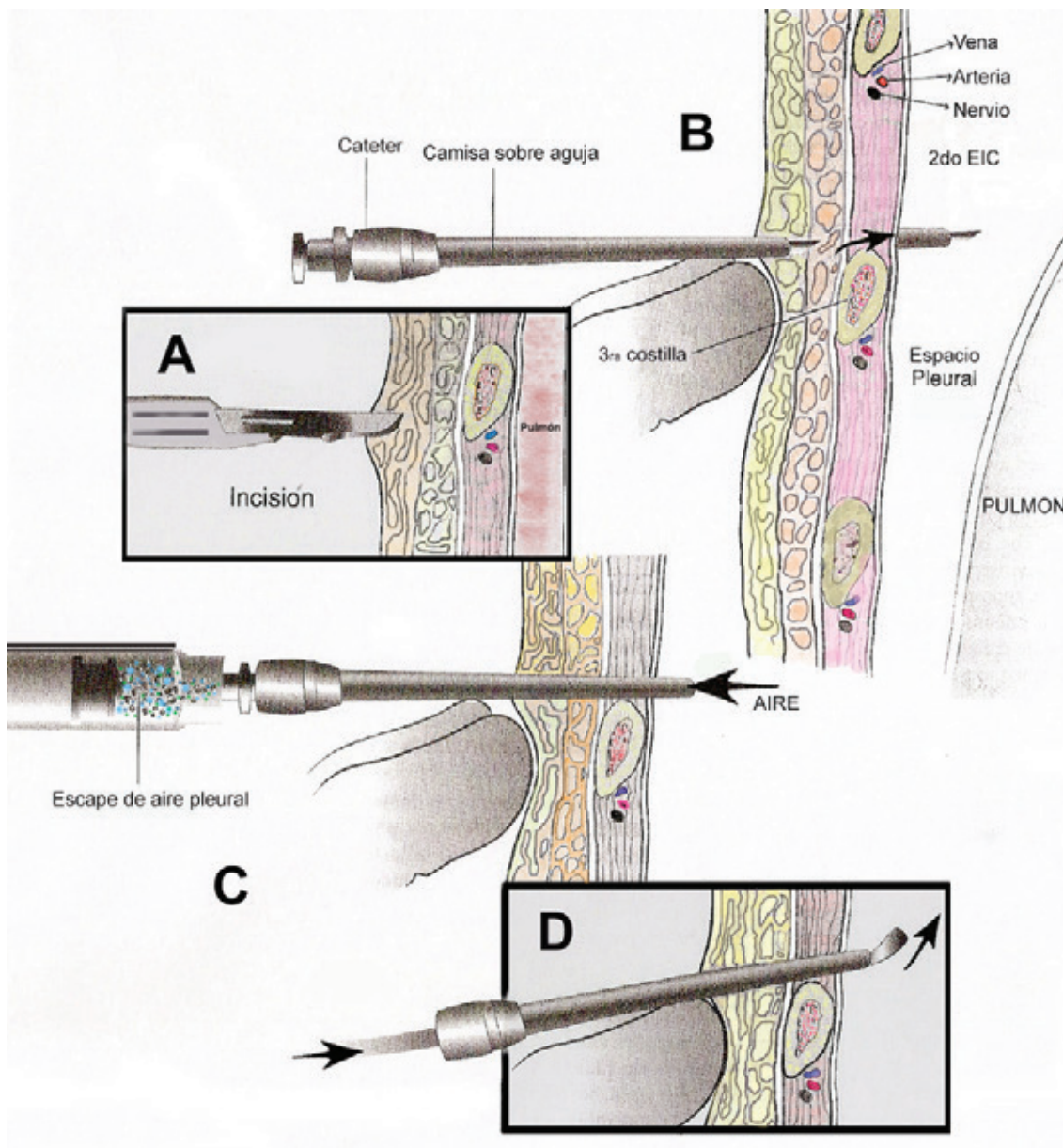
Para la aspiración con catéter de pequeñas colecciones pleurales, el paciente debe posicionarse de la misma manera que para la colocación de un tubo de tórax, infiltrándose con un anestésico local el sitio elegido para la punción (*ver Figura 4*). El catéter se inserta por sí mismo, o a través del uso del trócard o con técnica de Seldinger modificada. Debe realizarse una pequeña incisión sobre la piel para facilitar la entrada del catéter (*Figura 4 A y B*). Ninguna de ambas técnicas requiere disección del tejido celular subcutáneo. El método Z-track puede ser utilizado para evitar fugas inadvertidas de aire en el espacio pleural durante la remoción del catéter. Mientras se retrae la piel, la vaina del catéter se avanza sobre la parte superior de la costilla y penetra en la pleura parietal (*Figura 4 B*). Mientras la vaina ingresa al espacio pleural se percibe la disminución de la resistencia. Luego se retira el mandril y se conecta la jeringa en la vaina. La aspiración de aire confirma que se ingresó al espacio pleural (*Figura N°4 C*).

Una vez que se constata que la vaina se encuentra en el espacio pleural, se procede a introducir el catéter a través de la vaina que se mantiene en dicho espacio (*Figura N° 4 D*).

Luego se desconecta la jeringa y se retira la vaina o cánula, y se coloca una llave de tres vías en el extremo proximal del catéter.



Figura N° 4: Colocación de catéter mediante el uso de un trocar

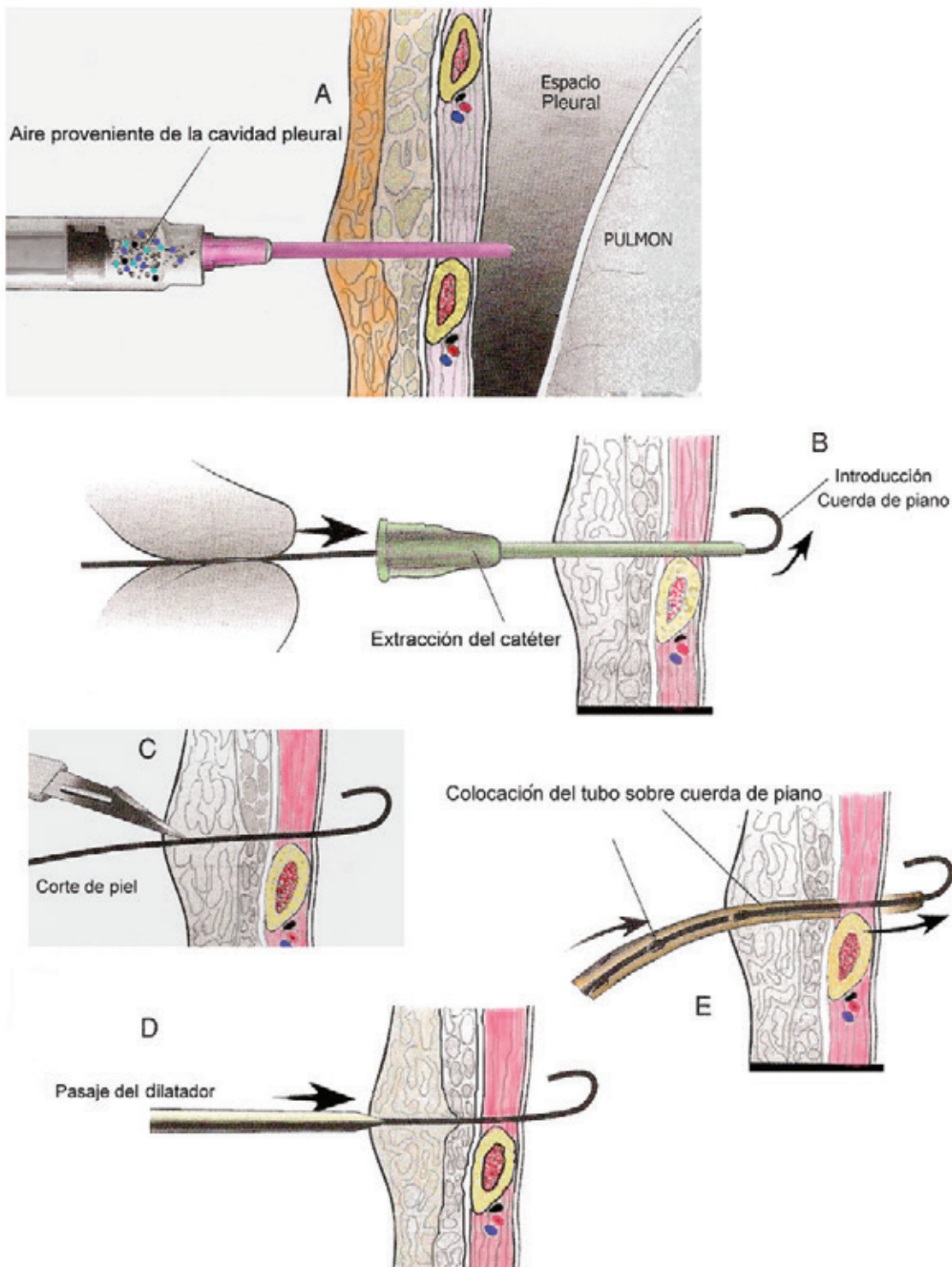


En la técnica de Seldinger modificada, para la colocación de un pequeño catéter se introduce una aguja con jeringa en el borde superior de la costilla seleccionada (Figura N°5) aspirando suavemente y de forma permanente durante la introducción de la aguja. Cuando la aguja ingresa al espacio pleural, el aire es aspirado por la jeringa y se hace evidente por la presencia de burbujeo (Figura N°5 A). Posteriormente se introduce una cuerda de piano a través del catéter el cual se retira (Figura N°5 B). Luego se realiza una pequeña incisión con una hoja de bisturí N° 11 (Figura N°5 C) y se coloca el drenaje en el

espacio pleural guiado por la cuerda de piano. Una vez posicionado, se retira la cuerda de piano y se coloca una llave de tres vías para remover el aire del espacio pleural manualmente.

Con el drenaje en el espacio pleural, el aire se aspira con una jeringa hasta sentir una suave resistencia. Cuando no se obtiene más aire, debe solicitarse una radiografía de tórax para constatar la expansión pulmonar y la ubicación del tubo de drenaje. Es conveniente realizar un seguimiento radiográfico y clínico para asegurar la ausencia de nuevas colecciones aéreas.

**Figura N° 5: Colocación de Catéter mediante la Técnica de Seldinger modificada**



**Tubo de tórax:** (técnica standard para la colocación de un tubo de tórax percutáneo).

Según las condiciones clínicas del paciente y los recursos disponibles esta técnica puede reconocer algunas variantes operativas. Si el paciente se encuentra vigíl y hemodinámicamente estable, va a requerirse sedación y

analgésia para realizar el procedimiento.

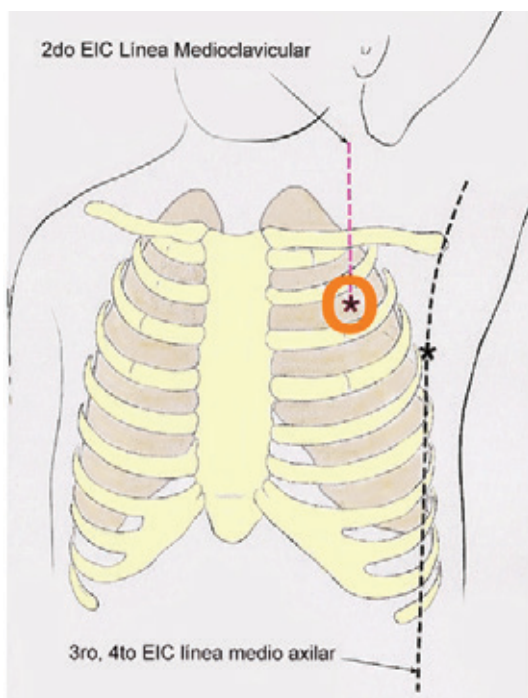
El paciente debe posicionarse adecuadamente una vez elegido el sitio de inserción del tubo. El sitio de inserción dependerá de las condiciones clínicas del paciente, el tipo de colección y la experiencia y preferencias del médico cirujano.



Los sitios de punción y drenaje más comúnmente utilizados se ilustran en la *Figura N° 6*.

El 2º espacio intercostal, línea medioclavicular es el más utilizado para la colocación de un tubo de drenaje que tiene como finalidad evacuar aire. Sin embargo, este sitio posee algunas desventajas. La penetración del músculo y del tejido de la pared torácica es más difícil a este nivel y, generalmente produce una cicatriz cosmeticamente inadecuada. Para algunos, la evacuación de aire o fluidos es menos efectiva por este abordaje. En la mayoría de los centros quirúrgicos se sugiere el abordaje por línea medio-axilar para el drenaje de cualquier tipo de colección,<sup>13,14</sup> ya que es estéticamente más conveniente y mejor tolerado por los pacientes.<sup>13</sup> Más aun, se recomienda el uso del 4º o 5º espacio intercostal para la colocación de un tubo en el Departamento de Urgencia.<sup>13,14,17,28,29</sup> Sin embargo, para los recién nacidos, se recomienda el acceso por el 3º espacio intercostal.<sup>8</sup> Si se utiliza el abordaje anterior, el paciente debe colocarse en posición supina con el brazo ipsilateral extendido sobre la cabeza. Si el abordaje fuera por línea medioaxilar, el paciente debe colocarse en decúbito con un realce lateral que eleve el lado afectado, y con el brazo ipsilateral flexionado por encima de la cabeza.

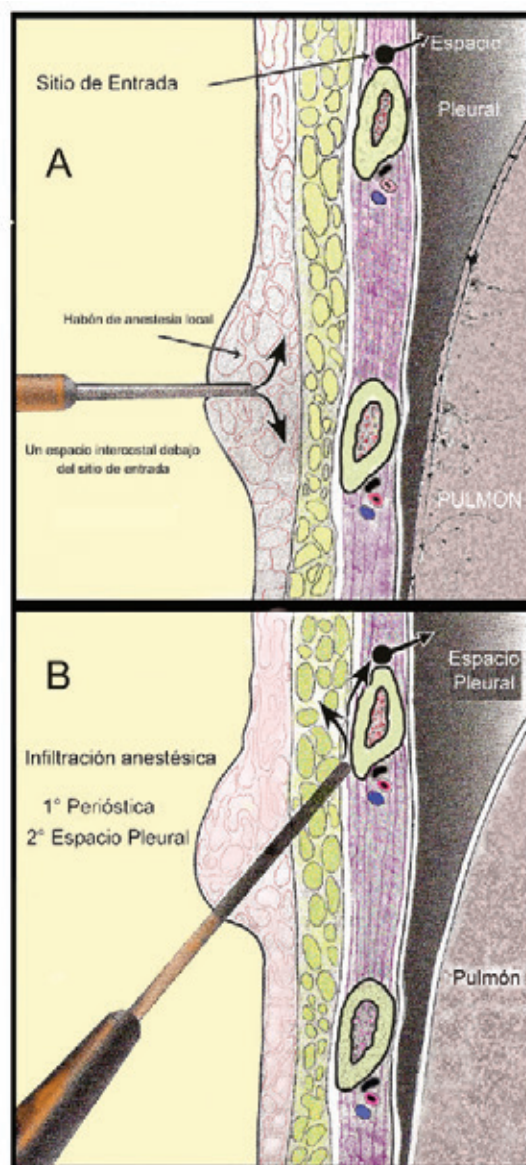
**Figura N° 6**



Con fines analgésicos es conveniente infiltrar con anestésicos locales la piel (*Figura 7 A*) el tejido subcutáneo y la pleura, un espacio intercostal por debajo del elegido para la inserción de tubo. La aguja se avanza lentamente y se alterna la infiltración del anestésico local con la aspiración, para confirmar que no se ingresó en la luz de un vaso y que se penetró a la cavidad pleural. El periosio conveniente infiltrarse para evitar el dolor provocado durante la introducción del tubo de drenaje (*Figura 7 B*).

La tunelización sobre la costilla superior permite un mejor manejo de las fugas aéreas, tanto mientras el tubo está colocado como cuando se lo retira.<sup>30,31</sup>

**Figura N° 7**



Luego de la infiltración, se procede a la incisión en piel y TCS con bisturí en forma transversal (*Figura 8 A*). La incisión con bisturí debe hacerse hasta el plano muscular. El tamaño de la incisión dependerá del tamaño del paciente y del tubo de tórax a colocar. En lactantes y niños pequeños entre 0.5 y 1 cm puede resultar una medida adecuada.

Luego se inserta una pinza de Halsted o un clamp curvo para realizar una disección roma mediante apertura y cierre de sus ramas. Se deberá disecar a través del músculo y los distintos tejidos en la cara superior de la costilla inferior del espacio elegido (*Figura 8 B*).

Deben extremarse los cuidados para evitar lesiones de los pedículos neurovasculares que discurren por la cara inferior de la costilla superior. Se puede constatar la correcta posición mediante la palpación instrumental del hueso. La punta de la pinza de Halsted debe deslizarse sobre la cara superior de la costilla inferior con presión firme pero controlada, para vencer los músculos intercostales y la pleura parietal. La repentina pérdida de la resistencia se constata cuando se atraviesa la pleura parietal.

Puede observarse una efusión de aire o fluido en este momento. La punta de la Halsted no debe introducirse más de 1 cm en la cavidad torácica y su finalidad será dilatar el orificio pleural (*Figura 8 C*).

A continuación debe retirarse el instrumental y, si el paciente es lo suficientemente grande, debe introducirse el dedo en el espacio pleural para confirmar y liberar probables adherencias entre el parénquima pulmonar y la pleura parietal –liberación de bridas por digitoclasia– (*Figura 8 D*). Posteriormente se coloca el tubo de tórax en el espacio pleural.

Si el paciente no lo suficientemente grande como para introducir el dedo, el tubo puede colocarse a través de las ramas abiertas de la Halsted curva. Las ramas de la pinza pueden mantenerse abiertas a través de los músculos intercostales y la pleura para obtener un espacio de al menos 1,5 a 2 cm de diámetro.

Alternativamente, si el paciente lo permite puede introducirse el tubo de tórax con una Halsted curva, guiada y protegida por la cara inferior del dedo del operador (*Figura 8 E y F*).

La dirección para la inserción del tubo de tórax depende del tipo de colección. Para fluidos, como sangre, se recomienda una dirección postero-superior, mientras que para el aire lo indicado es la dirección antero-superior. El tubo luego se conecta al sistema de drenaje (*ver Figura 9*) y se fija con un punto de sutura (*Figura 8 G*).

Una gasa estéril vaselinada debe colocarse cubriendo la piel y el tubo, asegurando y sellando la curación con tela adhesiva. Algunos cirujanos prefieren realizar una sutura en forma de jareta no a tensión (o bolsa de tabaco) para fijar el tubo a la pared torácica<sup>13,15</sup> que serviría no sólo para fijar el tubo, sino para cerrar la piel cuando se retira el tubo.

Luego de la colocación del tubo, la condición cardiorrespiratoria del paciente debe evidenciar mejorías. Esto es más notable cuando los pacientes se encuentran muy comprometidos por las colecciones pleurales. Mejoras en la oxigenación y disminución de los signos de distress respiratorio se hacen evidentes.

En los casos de neumotórax a tensión la mejoría de los parámetros hemodinámico y ventilatorio se hace inmediatamente evidente luego de la descompresión. La adecuada ubicación del tubo y la evacuación de las colecciones anormales deben corroborarse mediante una telerradiografía de tórax post procedimiento. Las radiografías seriadas de control evaluarán en el seguimiento clínico la resolución o no de las colecciones pleurales.

Cualquier cambio repentino en el estado cardiorrespiratorio del paciente debe hacer sospechar la recurrencia de la colección hasta que se demuestre lo contrario.

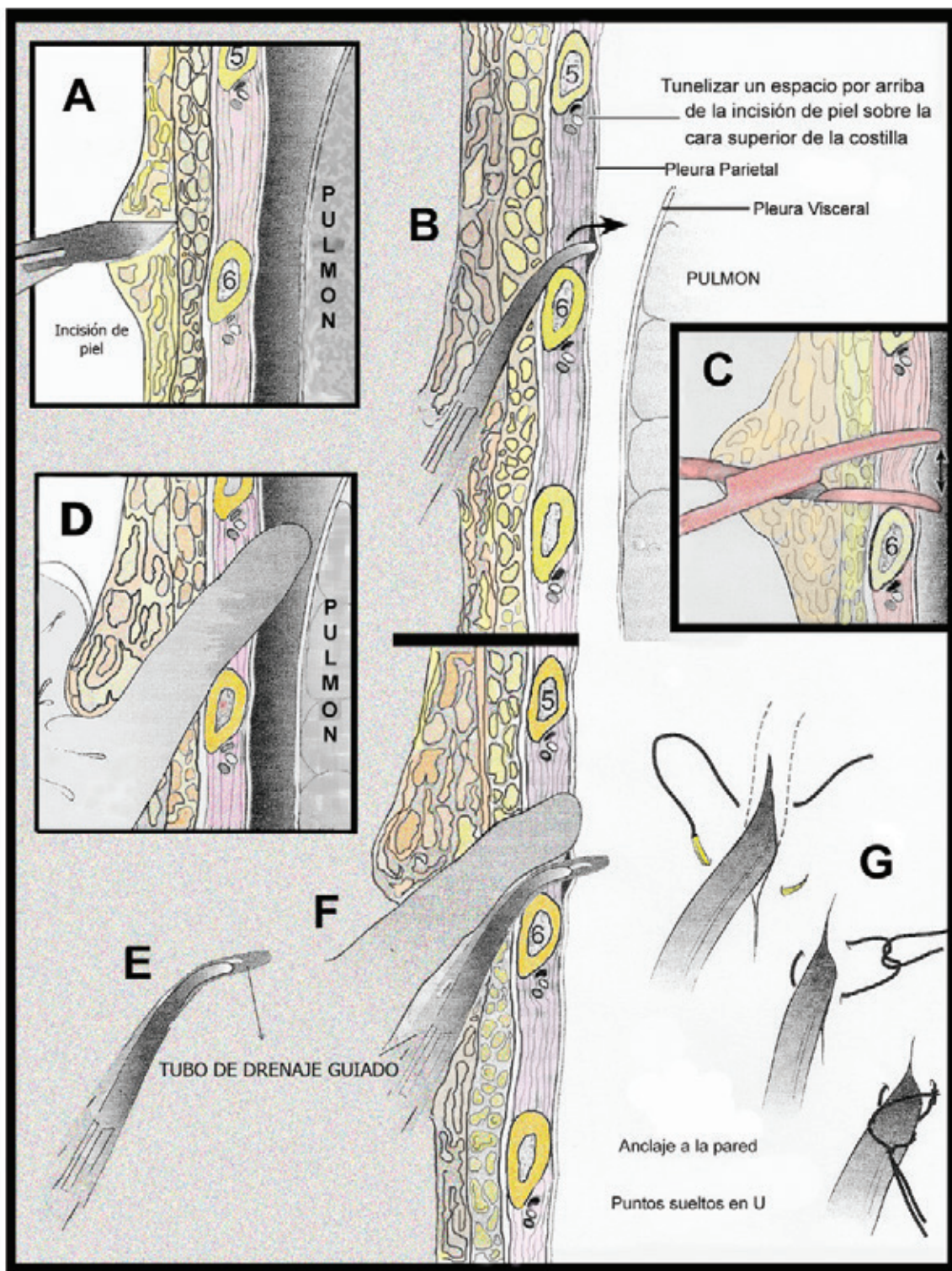
Los pacientes que requieren ventilación mecánica presentan un mayor riesgo de desarrollar nuevo neumotórax.

## COMPLICACIONES DEL DRENAJE PLEURAL<sup>32,33</sup>

- Neumotórax.
- Lesión por desgarro del paquete vascular nervioso intercostal: Hemotórax - Neuritis o neuralgias.
- Lesión hepatoesplénica por desgarro al introducir el tubo.
- Deslizamiento parietal del tubo o desconexión del frasco de drenaje.



Figura N° 8

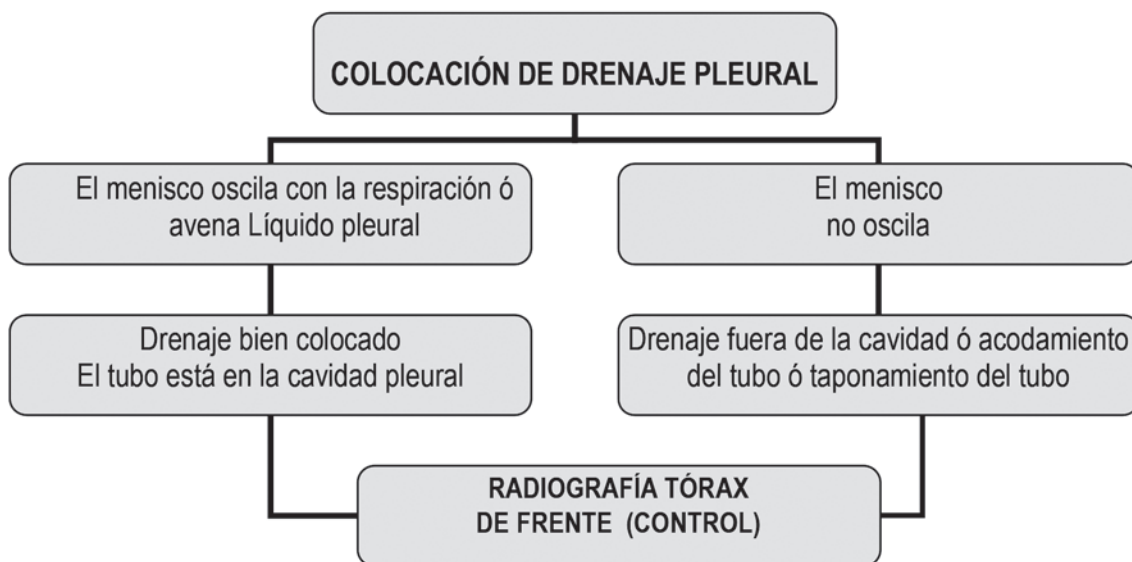


- e. Posición incorrecta del tubo, intra o extra torácica.
- f. Lesión de los vasos mamarios internos en los avenamientos cerca de la línea media originando hemoneumotórax.

- g. Mialgia intercostal.
- h. Infección con agrandamiento del orificio parietal.
- i. Taponamiento del tubo por enrollamiento o molde de fibrina.

Seguimiento y evaluación del drenaje pleural: (Tabla 3)

**Tabla 3**



<b>1. El tubo dejó de oscilar</b>	
<b>a) Pulmón reexpandido</b>	Confirmación por Rx: retirar.
<b>b) Tapón de sangre o fibrina</b>	Resolución mecánica.
<b>c) Tubo acodado</b>	Desacodar.
<b>2. Burbujea</b>	
<b>a) Con valsalva positiva</b>	Moderado escape pleural de aire.
<b>b) Permanentemente</b>	Fístula broncopleural: Importante desgarró pulmonar iatrogénico por tubo pleural.
<b>c) Intermitentemente</b>	Revisar siempre si uno de los orificios del tubo no se encuentra fuera de la cavidad pleural o perforado en algún sitio de su trayecto.

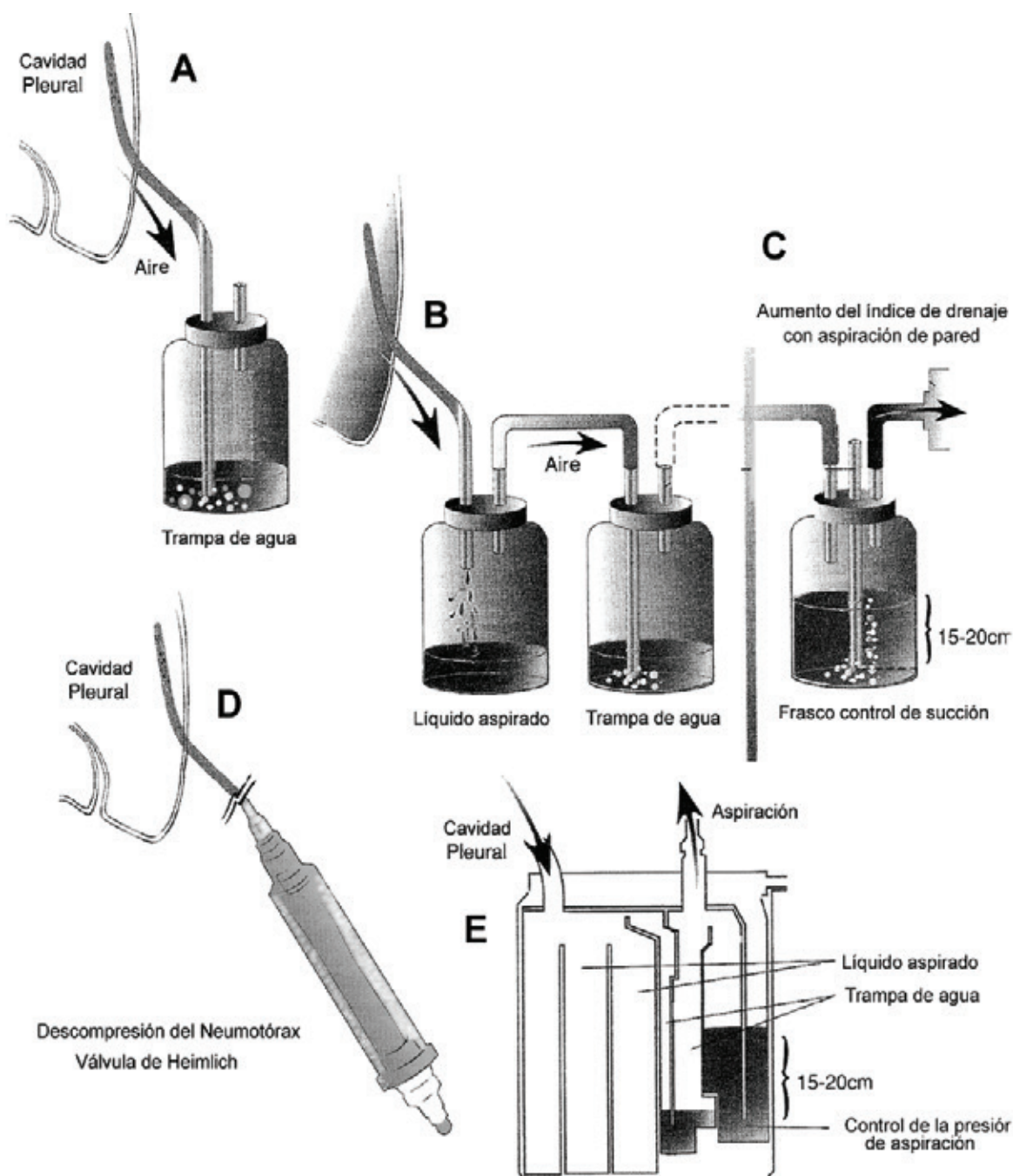
- Las curaciones se realizarán cada 48 hs pincelando con antisépticos la pequeña toracotomía y la porción emergente del tubo pleural.<sup>34-36</sup>
- Los frascos se recambiarán cada 24 hs y su débito será cuantificado en cc por igual período.
- La fijación de los tubos se realizará rodeando con gasas estériles la base de

- los mismos para evitar excesivo pivoteo de los mismos y el agrandamiento del orificio de la toracotomía por decúbito.
- Por ningún motivo los frascos podrán sobrepasar el nivel de salida del tubo de avenamiento pleural y deberán clampearse siempre que se movilice el enfermo o sea trasladado.

- No aconsejamos el lavado de los mismos aun cuando las secreciones sean espesas (contraindicado lavar el tubo a contracorriente) por posibles infecciones.<sup>37,38</sup>
- Los tubos flexibles tienen la ventaja de poder ser estirados y colapsados para provocar succión y arrastre de coágulos de fibrina que suelen tapar la luz de los mismos.
- La bomba de aspiración se podrá utilizar siempre que se desee favorecer la re-expansión pulmonar, cuando las secreciones sean muy espesas o cuando el débito supere los 20 cc por kg de peso. Las presiones utilizadas oscilarán entre (-10) a (-15 cm de H<sub>2</sub>O). Su uso se contraindicará siempre que se compruebe una fístula broncopleural activa.<sup>39</sup>

**SISTEMAS DE DRENAJE**

Figura N° 9





## RETIRADA DEL DRENAJE TORÁCICO

Si el drenaje está conectado a un sistema de aspiración, ésta debe suspenderse antes de realizar cualquier valoración.<sup>40</sup> Se sugiere retirar después de confirmar que la fuga aérea ha desaparecido y que en la radiografía de tórax ha desaparecido el neumotórax completamente. A pesar que muchos cirujanos seguimos clampeando el tubo de drenaje antes de retirarlo, no existe consenso sobre si se debe o no realizar esta prueba antes de su retiro definitivo. Se considera adecuado repetir una radiografía de tórax entre 6 y 12 horas después de la última evidencia de fuga aérea para descartar la reaparición del neumotórax antes de retirar el drenaje del tórax.

## CONCLUSIÓN

El tubo de avenamiento y la descompresión con aguja del espacio pleural son procedimientos muy utilizados para drenar colecciones anormales de aire o fluidos de esta cavidad.<sup>41-43</sup> El avenamiento del tórax debe considerarse como una maniobra salvadora de vidas y debe requerirse como una destreza vital y obligada para todos aquellos médicos pediatras que se desempeñan en los Departamentos de Urgencia.

A pesar de todo ello, se pueden apreciar algunas fallas operativas, errores de técnica y de juicio, principalmente relacionados con los intentos de manejo abstencionista como ser el retardo en la intervención: colocación de drenajes pleurales con hemoneumotórax y complicaciones técnicas de procedimientos como son el enfisema subcutáneo, sangrado, etc.

El incremento de patologías prevalentes como las lesiones intencionales y no intencionales han aumentado la observación del neumotórax traumático secundario a un amplio espectro de lesiones pulmonares o las vías aéreas: trauma penetrado del tórax, trauma cerrado del tórax, el barotrauma y lesiones iatrogénicas. Como se dijo anteriormente la punción venosa central tan utilizada en las unidades de cuidados intensivos es también causa frecuente de neumotórax iatrogénico, así como las toracentesis.

Consideramos que el correcto manejo del tratamiento de la descompresión pleural constituye una herramienta muy necesaria que debe incluir el bagaje del emergentólogo actual.

## BIBLIOGRAFÍA

1. Hipócrates. *Genuine works*, vol. 2 (traducido por Adams Francis). New York: William Wood and company, 1886. Pág.226.
2. Playfair GE. Case of empyema treated by aspiration and subsequently by drainage: recovery. *Br Med J* 1875;1:45.
3. Hewnett FC. Drainage for empyema. *Br Med J* 1876;1:1317.
4. Graham EA, bell Rd. Open Pneumothorax. Its relation to the treatment of empyema: war medicine. *Am J Med Sci* 1918;156:839.
5. Beaver BL, Laschinger JC. Pediatric thoracic trauma. *Sem Thor Card Surg* 1992;4:255-262
6. Helafer MA, Nichols DG, Rogers MC. Development physiology of the respiratory system. In: Rogers MC, ed. *Textbook of pediatric intensive care*. 2<sup>nd</sup> ed. Baltimore: Williams & Wilkins, 1992. Págs.104-133.
7. Yu VY, Lie SW, Robertson NR. Pneumothorax in the newborn: changing patterns. *Arch Dis Child* 1975;50:449.
8. Monin P, Vert p. Pneumothorax. *Clin Perinatol* 1978;5:535.
9. Wigglesworth JS. Pathology of the lung in the fetus and neonate, with particular reference to problems of growth and maturation. *Histopathology* 1987;11(7):671-689.
10. Plaus WJ. Delayed pneumothorax after subclavian vein catheterization. *J Parent Enteral Nutr* 1990;14:414-415.
11. Collins JC, Levine G, Waxman K. Occult traumatic pneumothorax: immediate tube thoracostomy versus expectant management. *Am Surg* 1992;58:743-746.
12. Wolfman NT, Gilpin JW, Bechtold RE. Occult pneumothorax in patients with abdominal trauma:CT studies. *J Comput Assist Tomogr* 1993;17:56-59.
13. Frumkin K, Wright SW. Tube thoracostomy. In: Roberts JR, Hedges JR, eds. *Clinical procedures in emergency medicine*, 2<sup>nd</sup> ed. Philadelphia: WB Saunders; 1985. pp.128-149.
14. Iberti TJ, stern PM. Chest tube toracostomy. *Crit Care Clin* 1992;8:879-894.
15. Silver M, Bone RC. Techniques for chest tubr insertion and pleurodesis. *J Crit Ill* 1993;8:631-637.
16. Vukick DJ. Diseases of pleural space. *Emerg Med Clin North Am* 1989;7(2):309-324.
17. Templeton JM. Thoracic trauma. In: Fleischer GR, Ludwig S, eds. *Textbook of pediatric emergency medicine*. 3<sup>rd</sup> ed. Baltimore: Williams & Wilkins; 1993. Págs.1336-60.
18. Rhea JT, Deluca SA, Greene RE. Detrmining the size of pneumothorax in the upright patient. *Radiology* 1982;144:733.
19. Garramore JR, Jacobs LM, Sahdev P. An objective method to mesure and manage pneumothorax. *Surg Syn Obstet* 1991;173:257-61.
20. Minami H, saka H, senda K, et al. Small catheter



- drainage for espontaneous pneumothorax. *Am J Med Sci* 1992;304:345-347.
21. Conces DJ, Tarver RD, Gray WC et al. Treatment of pneumothoraces utilizing small caliber chest tubes. *Chest* 1988;94:55-57.
  22. Bone RC. The technique of small catheter pleural aspiration. *J Crit Ill* 1993;8:827-883.
  23. Vallee P, Sullivan M, Richardson H, et al. Sequential treatment of simple pneumothorax. *Am Emerg Med* 1988;19:936.
  24. Delius RE, Obeid FN, Horst HM, Sorenson VJ, Fath JJ, Bivens BA. Catheter aspiration for simple pneumothorax. Experience with 114 patients. *Arch Surg* 1989;124(7):833-6.
  25. Bayne CG. Pulmonary complications of the McSwain dart. *Ann Emerg Med* 1982;11:136.
  26. Kircher LT, Swartzel RL. Spontaneous pneumothorax and its treatment. *JAMA* 1954;155:24.
  27. Northfield TC. Oxygen therapy for espontaneous pneumothorax. *Br Med J* 1971;4:86.
  28. Symbas PN. Chest drainage tubes. *Surg Clin North Am* 1989;69:41-6.
  29. Miller KS, Sahn SA. Chest tubes: Indications, technique, management and complications. *Chest* 1987;91:258-64.
  30. Barkin RM, Rosen P, eds. *Emergency pediatrics: a guide to ambulatory care*. 3<sup>rd</sup> ed. St Louis: CV Mosby Co, 1990.
  31. Buhrman BP, Landrum BG, Ferrara TB, et al. Pleural drainage using modified pigtail catheters. *Crit Care Med* 1986;14:575.
  32. Lawless S, Orr R, Killian A, et al. New pigtail catheter for pleural drainage in pediatrics patients. *Crit Care Med* 1989; 17:173.
  33. Bernstein A, et al. Management of a spontaneous pneumothorax using a Heimlich flutter valve. *Thorax* 1973;28:386-9.
  34. Obeid FN, et al. Catheter aspiration for simple pneumothorax in the outpatient management of a simple traumatic pneumothorax. *J Trauma* 1985;25:882-6.
  35. Hamilton AD, Archer GJ. Treatment of pneumothorax by simple aspiration. *Thorax* 1983;38:934-6.
  36. Moore HV. Complications of thoracocentesis and thoracostomy. In: Cordell Ar, Ellison, eds. *Complications of intrathoracic surgery*. Boston: Little, Brown, 1979.p.142.
  37. Daly RC, Mucha P, Pairolero PC, et al. The risk of percutaneous chest tube thoracostomy for blunt thoracic trauma. *Ann Emerg Med* 1985;14:865-70.
  38. Fraser RS. Lung perforation complicating tube thoracostomy: pathological description of three cases. *Human Pathol* 1988,19:518-23.
  39. Foresti V, Villa A, Casati O, et al. Abdominal placement of tube thoracostomy due to lack of recognition of paralysis of hemidiaphragm. *Chest* 1992;102:29.
  40. Kollef MH, Dothager DW. Reversible cardiogenic shock due to chest tube compression of the right ventricle. *Chest* 1991;99(4):976-80.
  41. Mahfood S, Hix WR, Aaron BL, et al. Reexpansion pulmonary edema. *Ann thorac Surg* 1988;45:340.
  42. Cook T, Kietzman L, Leibold R. "Pneumo-ptosis" in the emergency department. *Am J Emerg Med* 1992;10:431-4.
  43. Bertino RE, Wesbey GE, Johnson R. Horner syndrome occurring as a complication of chest tube placement. *Radiology* 1987;164:745.